

**PENANGANAN PROLAPS VAGINA DAN REKTUM PADA SAPI BALI
DI DESA TORO, KECAMATAN TANETE RIATTANG TIMUR,
KABUPATEN BONE**

TUGAS AKHIR

RINA FEBRIANTY
C024241005



**PROGRAM STUDI PENDIDIKAN PROFESI DOKTER HEWAN
FAKULTAS KEDOKTERAN
UNIVERSITAS HASANUDDIN
MAKASSAR
2025**

**PENANGANAN PROLAPS VAGINA DAN REKTUM PADA SAPI BALI
DI DESA TORO, KECAMATAN TANETE RIATTANG TIMUR,
KABUPATEN BONE**

TUGAS AKHIR

RINA FEBRIANTY
C024241005



**PROGRAM STUDI PENDIDIKAN PROFESI DOKTER HEWAN
FAKULTAS KEDOKTERAN
UNIVERSITAS HASANUDDIN
MAKASSAR
2025**

HALAMAN PENGESAHAN TUGAS AKHIR

**PENANGANAN PROLAPS VAGINA DAN REKTUM PADA SAPI BALI DI DESA
TORO, KECAMATAN TANETE RIATTANG TIMUR, KABUPATEN BONE**

Disusun dan diajukan oleh:

RINA FEBRIANTY
C 024 24 10005

Telah dipertahankan di hadapan Panitia Ujian yang dibentuk dalam rangka Penyelesaian Studi Program Pendidikan Profesi Dokter Hewan Fakultas Kedokteran Universitas Hasanuddin pada tanggal 29 Desember 2025 dan dinyatakan telah memenuhi syarat kelulusan.

Menyetujui,
Pembimbing Utama,

drh. Kadek Dian Krisna Putri K. M.Sc
NIP. 19980615 200406 2 001

An. Dekan
Wakil Dekan Bidang Akademik dan Kemahasiswaan
Fakultas Kedokteran
Universitas Hasanuddin

Ketua
Program Pendidikan Profesi Dokter Hewan
Fakultas Kedokteran
Universitas Hasanuddin



Prof. dr. Agus Salim Bukhari, M.Clin.Med., Ph.D., Sp.GK(K)
NIP. 19700821 19903 1 001



Dr. drh. Fika Yuliza Purba, M.Sc.
NIP. 19860720 201012 2 004

PERNYATAAN KEASLIAN

Yang bertanda tangan di bawah ini :

Nama : Rina Febrianty
NIM : C024241005
Program Studi : Pendidikan Profesi Dokter Hewan
Fakultas : Kedokteran

Dengan ini menyatakan bahwa tugas akhir yang saya susun dengan judul **“Penanganan Prolaps Vagina dan Rektum pada Sapi Bali di Desa Toro, Kecamatan Tanete Riattang Timur, Kabupaten Bone”** ini benar-benar merupakan hasil karya saya sendiri dengan arahan dari komisi pembimbing dan belum diajukan dalam bentuk apa pun kepada perguruan tinggi mana pun. Selain itu, sumber yang dikutip oleh penulis lain telah disebutkan dalam teks dan telah dicantumkan dalam daftar pustaka. Apabila sebagian atau seluruhnya dari Tugas Akhir ini, terutama dalam bab hasil dan pembahasan, tidak asli atau plagiasi, maka saya bersedia dikenakan sanksi akademik yang berlaku.

Dengan ini saya melimpahkan hak cipta (hak ekonomis) dari karya tulis saya berupa Tugas Akhir ini kepada Universitas Hasanuddin.

Makassar, 10 November 2025



Rina Febrianty
NIM. C024241005

ABSTRAK

RINA FEBRIANTY. Penanganan Prolaps Vagina dan Rektum pada Sapi Bali di Desa Toro, Kecamatan Tanete Riattang Timur, Kabupaten Bone. Di bawah Bimbingan drh. Kadek Dian Krisna Putri K, M.Sc.

ABSTRAK. Prolaps vagina adalah penonjolan vagina dari posisi anatomi normal melalui vulva. Prolaps rektum adalah penonjolan sebagian atau seluruh lapisan dinding rektum melalui lubang anus. **Tujuan:** Penelitian ini bertujuan untuk menjelaskan penanganan kasus prolaps vagina dan rektum pada sapi Bali betina berumur ± 11 tahun dengan paritas tinggi, yang ditemukan di Desa Toro, Kabupaten Bone. Laporan kasus ini menggunakan metode deskriptif dengan merangkum sinyalemen, anamnesis serta pemeriksaan fisik. **Hasil:** Prolaps diklasifikasikan pada derajat II dengan jaringan berwarna merah muda tanpa nekrosis, dan lesi. Penanganan yang diberikan yaitu pembersihan organ menggunakan air dan NaCl, pemberian anestesi epidural lignocaine HCl 2%, reposisi manual, dan penjahitan teknik *simple interrupted* pada vulva serta purse-string pada anus, disertai terapi suportif berupa antibiotik, multivitamin, dan analgesik. **Kesimpulan:** Penanganan cepat dan tepat melalui reposisi organ dan penjahitan efektif memberikan prognosis fausta, sedangkan usia tua dan multiparitas diidentifikasi sebagai faktor predisposisi utama, sehingga disarankan pengafkiran ternak untuk mencegah kejadian berulang.

Kata Kunci: *prolpaps, rektum, vagina, postpartum, reposisi manual*

ABSTRACT

RINA FEBRIANTY. Management of Vaginal and Rectal Prolapse in Bali Cattle in Toro Village, East Tanete Riattang Subdistrict, Bone Regency. Supervised drh. Kadek Dian Krisna Putri K, M.Sc.

Vaginal prolapse is the protrusion of the vagina from its normal anatomical position through the vulva. Rectal prolapse is the protrusion of part or all layers of the rectal wall through the anal aperture. **Objective:** This study aims to describe the management of a concurrent vaginal and rectal prolapse case in an 11-year-old female Bali cattle with high parity, located in Toro Village, Bone Regency. This case report employs a descriptive method, summarizing the signalment, anamnesis, and physical examination. **Results:** The prolapse was classified as Grade II, characterized by pinkish tissue without evidence of necrosis or lesions. Management included cleaning the organs with water and NaCl, administration of 2% lignocaine HCl epidural anesthesia, manual repositioning, and stabilization using a simple interrupted suture technique on the vulva and a purse-string suture on the anus. Supportive therapy was provided in the form of antibiotics, multivitamins, and analgesics. **Conclusion:** Prompt and appropriate management through organ repositioning and suturing effectively resulted in a favorable prognosis (fausta). Advanced age and multiparity were identified as the primary predisposing factors; therefore, culling is recommended to prevent recurrence.

Keywords: *prolapse, rectum, vagina, postpartum, manual reposition*

KATA PENGANTAR



Assalamu'alaikum Warahmatullahi Wabarakatuh.

Segala puji dan syukur penulis ucapkan kepada Allah SWT, atas segala rahmat dan hidayah-Nya serta shalawat dan salam penulis haturkan kepada baginda Nabi Muhammad SAW sehingga dapat menyelesaikan Tugas Akhir yang berjudul “**Penanganan Prolaps Vagina dan Rektum pada Sapi Bali di Desa Toro, Kecamatan Tanete Riattang Timur, Kabupaten Bone**” yang merupakan salah satu syarat untuk mencapai gelar Dokter Hewan pada Program Studi Pendidikan Profesi Dokter Hewan Fakultas Kedokteran Universitas Hasanuddin, Makassar.

Tidak dapat disangkal bahwa butuh usaha yang keras, ketekunan dan kesabaran dalam penyelesaian pengerjaan Tugas Akhir ini. Penulis sadar, tulisan ini tidak dapat selesai tanpa orang-orang tercinta di sekeliling penulis yang senantiasa mendoakan, memberikan dukungan dan membantu. Terima kasih yang sebesar-besarnya penulis ucapkan kepada keluarga yang selalu mendampingi dan memberikan semangat. Ucapan terima kasih yang sebesar-besarnya kepada mereka yang tercinta, Ibu **Hasnawati** dan Bapak **Abd. Kadir** yang senantiasa sabar membesarkan, mendidik dan merawat penulis. Terima kasih untuk doa, cinta, dukungan dan pendampingan selama penulis menyelesaikan pendidikan di bangku perkuliahan hingga penyelesaian Tugas Akhir ini.

Penulis menyadari banyak pihak yang memberikan dukungan dan bantuan selama menyelesaikan studi dan Tugas Akhir ini. Oleh karena itu, dengan kerendahan hati sepentasnya penulis mengucapkan terima kasih dengan penuh hormat kepada :

1. **Prof. Dr. Ir. Jamaluddin Jompa, M.Sc**, selaku Rektor Universitas Hasanuddin, Makassar beserta jajarannya.
2. **Prof. Dr. dr. Haerani rasyid, M.Kes, Sp.PD.KGH, Sp.GK**, selaku Dekan Fakultas Kedokteran beserta seluruh jajarannya.
3. **Dr. drh. Fika Yuliza Purba, M.Sc**. selaku Ketua Program Profesi Dokter Hewan, Fakultas Kedokteran, Universitas Hasanuddin.
4. **drh. Zulfikri Mustakdir, M.Si**, selaku penasehat akademik penulis selama menempuh pendidikan profesi dokter hewan.
5. **drh. Kadek Dian Krisna Putri K, M.Sc**, selaku dosen pembimbing Tugas Akhir penulis. Terima kasih yang sebesar-besarnya untuk waktu dan tenaga yang diberikan untuk membimbing penulis. Terima kasih karena bersedia dan sabar mengarahkan serta mendampingi penulis dalam pengerjaan Tugas Akhir hingga selesainya. Kiranya Tuhan Yang Maha Esa senantiasa melindungi Dokter dan keluarga.
6. **drh. Nur Alif Bahmid, M.Si** dan **Dr. drh. Fika Yuliza Purba, M.Sc**, selaku dosen pembahas dan penguji. Terima kasih untuk setiap masukan yang diberikan kepada penulis sehingga penulis dapat memperbaiki kekuarangan dalam pengerjaan Tugas Akhir ini. Kiranya Tuhan Yang Maha Esa senantiasa melindungi Dokter dan keluarga.
7. Dosen pengajar yang telah membagikan ilmu, pengalaman dan pembelajaran selama penulis menempuh Pendidikan Profesi Dokter Hewan Universitas Hasanuddin. Semoga ilmu yang dibagikan kepada penulis dapat selalu diingat, diterapkan dan dibagikan

kepada sekitar. Kiranya Tuhan Yang Maha Esa senantiasa melindungi Dokter/ Bapak/ Ibu dan keluarga.

8. Staf Tata Usaha Program Studi Kedokteran Hewan Universitas Hasanuddin. Terima kasih untuk bantuan yang diberikan kepada penulis dalam pengurusan berkas administrasi. Kiranya Tuhan Yang Maha Esa senantiasa melindungi Ibu/Bapak dan keluarga.
9. Teman-teman PPDH angkatan 15 terkhususnya teman-teman kelompok 3 “**3ndorfin**” Terima kasih untuk semua cerita dan hal-hal baik yang diberikan selama koasistensi.
10. Semua pihak yang tidak bisa dituliskan satu persatu oleh penulis. Terima kasih untuk bantuannya.

Akhir kata, penulis menyadari bahwa masih banyak kekurangan pada Tugas Akhir ini dikarenakan keterbatasan pengetahuan serta kemampuan penulis. Oleh karena itu dengan kerendahan hati penulis memohon maaf. Harapannya Tugas Akhir ini dapat bermanfaat bagi setiap orang yang membaca. Terima kasih.

Makassar, 7 November 2025

Rina Febrianty
C024241005

DAFTAR ISI

HALAMAN PENGESAHAN	iii
HALAMAN PENGESAHAN TUGAS AKHIR	iv
PERNYATAAN KEASLIAN	v
KATA PENGANTAR	vi
DAFTAR ISI	viii
DAFTAR TABEL	ix
DAFTAR GAMBAR.....	x
BAB I PENDAHULUAN	1
1.1 Latar Belakang.....	1
1.2 Rumusan Masalah.....	2
1.3 Tujuan.....	2
1.4 Manfaat Penulisan.....	2
BAB II TINJAUAN PUSTAKA	3
2.1 Vagina dan Rektum	3
2.2 Etiologi Prolaps Vagina dan Prolaps Rektum	4
2.3 Tanda Klinis Prolaps Vagina dan Prolaps Rektum.....	5
2.4 Patogenesis Prolaps Vagina dan Prolaps Rektum.....	5
2.5 Diagnosis Prolaps Vagina dan Prolaps Rektum	6
2.6 Penanganan dan Pengobatan Prolaps Vagina dan Prolaps Rektum.....	6
BAB III MATERI DAN METODE	8
3.1 Materi.....	8
3.1.1 Lokasi dan Waktu.....	8
3.1.2 Alat dan Bahan yang digunakan.....	8
3.2 Metode	8
3.2.1 Prosedur Kegiatan.....	8
BAB IV HASIL DAN PEMBAHASAN.....	9
4.1 Hasil.....	9
4.1.1 Sinyalemen	9
4.1.2 Anamnesis	9
4.1.3 Pemeriksaan Fisik.....	9
4.1.4 Diagnosis	10
4.1.5 Penanganan dan Pengobatan	10
4.2 Pembahasan	11
BAB V PENUTUP	18
5.1 Kesimpulan.....	18
5.2 Saran	18
DAFTAR PUSTAKA.....	19

DAFTAR TABEL

Tabel 1. Antibiotik bolus.....	14
Tabel 2. Antibiotik inj	15
Tabel 3. Analgesik, antipiretik dan antispasmodik.....	16
Tabel 4. Multivitamin	17

DAFTAR GAMBAR

Gambar 1. Sistem reproduksi sapi betina (Damayanti dan Ismudiono, 2020).	3
Gambar 2. a) Prolaps vagina pada sapi; b) Prolaps rektum pada sapi (Patel <i>et al.</i> , 2018).	4
Gambar 3. a) Pola jahitan <i>purse-string</i> untuk prolaps rektum; b) Pola jahitan <i>simple interrupted</i> untuk prolaps vagina (Fossum, 2019).	7
Gambar 4. Sapi yang mengalami prolaps vagina dan rektum di Desa Toro, Kecamatan Tanete Riattang Timur (sumber: Dokumentasi pribadi).	9
Gambar 5. Mukosa vagina dan rektum masih berwarna merah muda dan tidak ditemukan adanya luka (sumber: Dokumentasi pribadi).	9
Gambar 6. a) Membersihkan bagian vagina dan rektum menggunakan air bersih dan NaCl sebelum di reposisi; b) Penjahitan dinding vulva dengan pola <i>simple interrupted</i> dan penjahitan anus dengan pola <i>purse-string</i> (sumber: Dokumentasi pribadi)...	10
Gambar 7. <i>Colibact Bolus</i> ®	14
Gambar 8. <i>Vet-oxy LA</i> ®	15
Gambar 9. <i>Sulpidon</i> ® <i>Inj.</i>	16
Gambar 10. <i>Vitamin B Kompleks</i> ®	17

BAB I

PENDAHULUAN

1.1 Latar Belakang

Sapi potong memiliki andil besar sebagai penghasil daging sekaligus pemasok kebutuhan pangan hewani bagi masyarakat. Konsumsi daging sapi nasional terus meningkat seiring dengan pertumbuhan ekonomi nasional, meningkatnya kesadaran masyarakat akan pentingnya protein hewani, penambahan jumlah penduduk, dan meningkatnya daya beli masyarakat (Susanti *et al.*, 2014). Permintaan terhadap sapi yang mengalami peningkatan, belum dapat diimbangi oleh ketersediaan sapi, baik dalam bentuk sapi bakalan maupun daging sapi, sehingga berpotensi menimbulkan ketidakseimbangan antara permintaan dan penawaran (Rohayati & Chiristi, 2017). Kondisi ini disebabkan oleh adanya penurunan *performance* reproduksi ternak, akibat gangguan reproduksi. Salah satu gangguan yang dominan dalam reproduksi adalah masalah prolaps rektum dan prolaps vagina (Parmar, 2023).

Prolaps vagina adalah kejadian keluarnya mukosa vagina dari posisi anatomi normal melalui vulva. Terjadinya kontraksi yang parah pada saat *pre-partum* maupun *post-partum*, peningkatan tekanan *intra-abdominalis* pada kehamilan lanjut, pembesaran rumen yang membuat ligamen disekitar perineum melemah, status paritas yang tinggi, serta defisiensi mineral makro atau mikro tertentu dapat menjadi faktor kunci potensial terjadinya prolaps vagina (Hasan *et al.*, 2017). Pada masa kebuntingan, prolaps vagina pada sapi umumnya terjadi pada trimester ketiga atau menjelang partus. Organ yang mengalami prolaps dapat mengalami edema, perdarahan, serta keluarnya lendir (Parmar, 2023). Kesalahan dan keterlambatan dalam penanganan prolaps dapat menyebabkan rusaknya organ reproduksi secara permanen yang akhirnya berdampak pada infertilitas sapi. Kasus prolaps dianggap sebagai kondisi emergensi dan harus ditangani segera sebelum menyebabkan prognosis yang buruk (Parmar, 2023).

Prolaps rektum adalah kondisi patologis yang didefinisikan sebagai penonjolan (*protrusion*) sebagian atau seluruh lapisan dinding rektum melalui lubang anus (Anderson dan Miesner, 2008). Secara klinis, massa jaringan yang menonjol keluar tersebut terlihat berbentuk silindris dan biasanya memiliki warna merah muda hingga merah cerah. Kondisi ini dapat disebabkan oleh tenesmus yang berkepanjangan atau peningkatan tekanan intraabdomen (Patel *et al.*, 2018). Gejala klinis seperti edema dan pembengkakan parah pada rektum yang prolaps akan menghambat aliran darah. Jika kondisi ini berlanjut, jaringan mengalami nekrosis. Semua jaringan yang mengalami nekrosis tidak dapat direposisi dan memungkinkan untuk dilakukan amputasi rektum (Sharma *et al.*, 2023).

Berdasarkan uraian kasus diatas, prolaps vagina dan prolaps rektum merupakan kondisi darurat dan mendesak yang dapat mengancam kesuburan dan kelangsungan hidup (mortalitas)

ternak apabila tidak ditangani dengan cepat dan terjadi kesalahan saat penanganan. Oleh sebab itu, laporan kasus ini ditulis untuk membahas penanganan kasus prolaps vagina dan rektum yang terjadi di Desa Toro, Kecamatan Tanete Riattang Timur, Kabupaten Bone.

1.2 Rumusan Masalah

Berdasarkan latar belakang di atas, maka dapat ditarik sebuah rumusan masalah yaitu bagaimana penanganan kasus prolaps vagina dan rektum pada sapi Bali di Desa Toro, Kecamatan Tanete Riattang Timur, Kabupaten Bone?

1.3 Tujuan

Tujuan penulisan adalah untuk mengetahui bagaimana penanganan kasus prolaps vagina dan rektum pada sapi Bali di Desa Toro, Kecamatan Tanete Riattang Timur, Kabupaten Bone.

1.4 Manfaat Penulisan

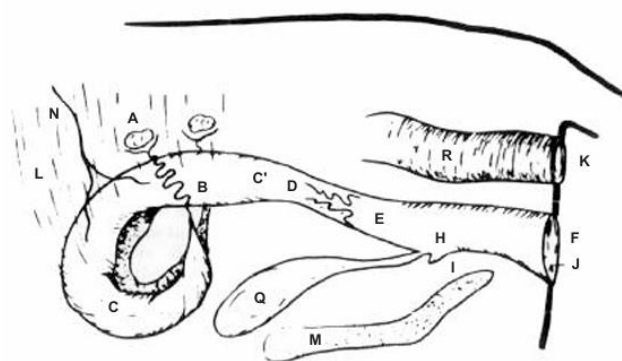
Manfaat penulisan bagi pembaca diharapkan dapat menambah pengetahuan dan wawasan pembaca, khususnya mahasiswa kedokteran hewan, mengenai penanganan kasus prolaps vagina dan prolaps rektum pada sapi. Manfaat penulisan bagi instansi yaitu sebagai bahan referensi ilmiah dan dokumentasi kasus klinis yang dapat mendukung kegiatan akademik serta pengembangan ilmu di bidang kedokteran hewan.

BAB II

TINJAUAN PUSTAKA

2.1 Vagina dan Rektum

Vagina merupakan bagian dari saluran reproduksi betina yang memanjang dari *portio vaginalis cervicis* hingga ke daerah *cranial* dari uretra (Gambar 1, bagian E). Secara anatomi, vagina dibagi menjadi dua segmen utama, yaitu vestibulum yang berada di bagian luar dan berhubungan langsung dengan vulva, serta *portio vaginalis cervicis* yang mengarah ke daerah serviks. Di antara kedua bagian tersebut terdapat selaput tipis yang berfungsi sebagai sekat, disebut sebagai *hymen*, yang terbentang secara transversal dan sebagian menutupi lumen vagina. Secara histologis, *hymen* tersusun atas epitel pipih, dan karena sifatnya yang sangat tipis, struktur ini umumnya akan robek atau menghilang ketika hewan mencapai kedewasaan seksual. Lapisan otot pada vagina terdiri dari dua lapis, yaitu lapis tipis yang merupakan lapisan otot polos memanjang (*longitudinal*) berada pada bagian luar dan lapis otot polos melingkar (*circular*) yang agak tebal pada bagian dalam. Di antara kedua lapis otot tersebut terdapat banyak *plexus-plexus* vena dan beberapa saraf (Damayanti dan Ismudiono, 2020).



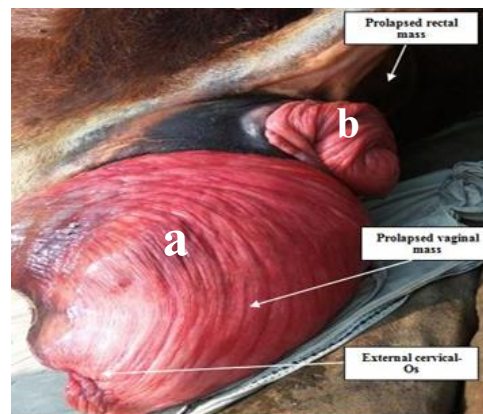
Gambar 1. Sistem reproduksi sapi betina (Damayanti dan Ismudiono, 2020).

Keterangan: (A) Ovarium; (B) *Oviduct*; (C) Kornua uteri; (C') Korpus uteri; (D) Serviks; (E) Vagina; (F) Vulva; (G) Karunkula; (H) *Orificium urethra*; (I) *Diverticulum sub urethra*; (J) Klitoris; (K) Anus; (L) Ligamentum penggantung; (M) pelvis; (N) *Arteria uterine*; (Q) Kandung Kemih; (R) Rektum.

Saluran pencernaan ruminansia secara umum terdiri dari mulut, kerongkongan, rumen, retikulum, omasum, abomasum, usus halus (duodenum, jejunum, ileum), usus besar (sekum, kolon, rektum), dan anus. Rektum merupakan segmen usus besar yang paling akhir, terletak di rongga panggul (Gambar 1, bagian R). Rektum adalah bagian terminal lurus dari saluran pencernaan di rongga pelvis yang diikuti oleh kanal pendek yang mengelilingi anus (Nickel *et al.*, 2013). Rektum sapi memiliki empat lapisan umum (mukosa, submukosa, muskularis, dan serosa). Lapisan *submucosa* pada rektum sapi diketahui lebih besar dibandingkan domba atau kambing, dan *tunica muscularis* memiliki jaringan elastis yang menonjol. Rektum berfungsi sebagai penampungan feses sebelum diekskresikan. Tekanan dari usus besar mendorong feses mengisi rektum, dinding rektum akan terstimulasi dan memicu defekasi. Refleks ini menghasilkan kontraksi dinding rektum dan relaksasi *sfincter anal internal* dan juga tetap memiliki kontrol untuk mempertahankan kontraksi pada *sfincter anal eksternal* hingga kondisi memungkinkan untuk mengosongkan usus (Yudeska *et al.*, 2020).

2.2 Etiologi Prolaps Vagina dan Prolaps Rektum

Prolaps vagina adalah kejadian keluarnya mukosa vagina dari posisi anatomi normal melalui vulva (Gambar 2, bagian a). Berbagai predisposisi yang menyebabkan prolaps genital pada sapi, yaitu *hypocalcaemia*, distokia berkepanjangan, besarnya fetus, penyakit kronis dan paresis. Penyebab prolaps vagina maupun uteri yaitu karena ternak bunting yang selalu dikandangkan, kurangnya *exercise* menyebabkan otot uterus tidak elastis dan kondisi tempat ternak saat partus kurang baik dimana bagian belakang lebih rendah dari permukaan tanah daripada bagian depan. Penyebab lain terjadinya prolapsus yaitu umumnya terjadi setelah kelahiran akibat inkoordinasi kontraksi peristaltik dimana perejanan yang kuat dan kontraksi pada abdomen dan tendon diafragma yang berlangsung terus menerus meski janin sudah keluar. Prolapsus uterus juga terjadi karena keadaan ligamen penggantung uterus yang lemah (Parmar *et al.*, 2016). Selain dari itu kejadian defisiensi mineral, seperti kalsium, fosfor, dan magnesium, juga merupakan faktor predisposisi terjadinya prolaps vagina pre-partum. Prolaps vagina termasuk kasus yang bersifat emergensi dan harus segera ditangani sebelum terjadi trauma atau laserasi demi mencegah terjadinya perdarahan atau infeksi bakteri. Prolaps dapat menyebabkan infertilitas pada sapi saat masa kebuntingan lanjut (Hasan *et al.*, 2017). Sapi dengan riwayat multiparitas juga rentan terhadap prolaps vagina/uterus dan akan mengalami tenesmus (mengejan) hebat. Dalam hal ini tenesmus yang berkepanjangan dapat memicu langsung prolaps rektum sekunder (Anderson dan Miesner, 2008). Organ yang mengalami prolaps dapat mengalami edema, kongesti, perdarahan, serta keluarnya lendir. Prolaps vagina pada sapi umumnya terjadi pada trimester ketiga kebuntingan (Parmar, 2023).



Gambar 2. a) Prolaps vagina pada sapi; b) Prolaps rektum pada sapi (Patel *et al.*, 2018).

Prolaps rektum merupakan kondisi di mana satu atau lebih lapisan rektum menonjol keluar melalui anal orifisum (Gambar 2, bagian b) (Prastiwi *et al.*, 2024). Kondisi ini terjadi ketika lapisan usus besar bagian akhir (rektum) terdorong keluar dari tubuh melalui anus. Jaringan yang menonjol akan terlihat sebagai massa silindris berwarna merah muda hingga merah cerah yang keluar dari anus tergantung dari lama kejadian prolaps (Fossum, 2019). Prolaps rektum dapat terjadi secara parsial maupun keseluruhan tergantung dari struktur lapisan jaringan yang menonjol. Kondisi ini dapat diklasifikasikan sebagai komplit atau inkomplit. Inkomplit terjadi jika hanya mukosa rektum yang terkilir, dan komplit terjadi jika dua atau ketiga lapisan rektum terkilir (Njoku *et al.*, 2014). Hewan akan lebih mudah mengalami prolaps rektum apabila hewan tersebut mengalami tenesmus yang terjadi secara terus menerus dalam kurun waktu yang lama (Prastiwi *et al.*, 2024).

2.3 Tanda Klinis Prolaps Vagina dan Prolaps Rektum

Tanda klinis kasus prolaps vagina dapat diamati dengan adanya mukosa vagina yang terekspos keluar dari vulva disertai kondisi suhu tubuh dan frekuensi napas lebih tinggi dari normal. Sapi yang mengalami kasus ini mungkin terlihat dengan punggung melengkung karena sering mengejan (Rahmawati *et al.*, 2021). Derajat keparahan prolaps vagina bergantung pada posisi mukosa vagina yang terekspos. Hewan menunjukkan gejala tenesmus, kesulitan defekasi, anoreksia, dehidrasi, dan penurunan kondisi tubuh, serta pada kasus kombinasi seperti *recto-vaginal prolapse* sering disertai keluarnya bagian vagina dan rektum secara bersamaan, terutama pada sapi bunting (Patel *et al.*, 2018). Organ yang mengalami prolaps dapat mengalami edema, kongesti, perdarahan, serta keluarnya lender. Penanganan yang lambat dapat mengakibatkan jaringan yang terekspos menjadi nekrosis (Parmar, 2023).

Sedangkan pada kasus prolaps rektum secara umum terlihat adanya tonjolan jaringan berwarna merah muda hingga merah tua yang keluar melalui anus. Pada prolaps parsial hanya mukosa rektum yang keluar, sedangkan pada prolaps total seluruh lapisan dinding rektum tereversi ke luar (Samy *et al.*, 2022). Hewan biasanya menunjukkan gejala mengejan terus-menerus, anoreksia, kesulitan defekasi, diare dan lemas akibat stres dan dehidrasi (Kashyap *et al.*, 2019). Pada kasus yang sudah lama, jaringan yang terekspos menjadi edematous, mengalami perdarahan, ulserasi, bahkan nekrosis akibat iskemia lokal (Njoku *et al.*, 2014). Kulit sekitar perineum tampak kering dan teriritasi, sedangkan mukosa prolaps sering kali terkontaminasi lumpur atau feses yang memperburuk kondisi jaringan dan memiliki risiko tinggi adanya infeksi sekunder (Kashyap *et al.*, 2019).

2.4 Patogenesis Prolaps Vagina dan Prolaps Rektum

Pergantian hormonal pada trimester terakhir masa kebuntingan, menjadi pemicu prolaps vagina, khususnya peningkatan kadar estrogen yang dapat mengakibatkan relaksasi yang lebih besar pada struktur panggul. Apabila kondisi tersebut disertai penurunan kadar kalsium, maka dapat mengakibatkan atonia pada saluran reproduksi yang memicu terjadinya *prolaps*. Kalsium diperlukan untuk rangsangan neuromuskuler, permeabilitas membran sel, kontraksi otot, serta transmisi impuls saraf, sehingga defisiensi kalsium saat masa kebuntingan menyebabkan penurunan tonus otot vagina dan uterus (Akhtar *et al.*, 2008). Selain itu, distokia, serta nutrisi yang tidak seimbang seperti konsumsi pakan tinggi fitoestrogen juga dapat memicu prolaps. Dalam kasus sapi bunting, produksi estrogen plasenta yang meningkat pada trimester akhir kehamilan menyebabkan relaksasi ligamen pelvis dan otot vulva, sehingga memperbesar risiko prolaps rektum maupun vagina. Faktor genetik, kelemahan ligamen perineal, serta pola makan tinggi serat kasar juga dilaporkan memperburuk predisposisi (Patel *et al.*, 2018). Kelemahan ligamen sering terjadi pada sapi multipara dan paritas tinggi (Dorn, 2003).

Patogenesis prolaps rektum dimulai ketika hewan mengalami peningkatan tekanan intraabdominal sehingga mengejan berkepanjangan. Tekanan ini mendorong rektum keluar dari posisi anatomis normalnya melalui *sfincter ani*, terutama bila terjadi kelemahan pada ligamen penyangga atau otot dasar panggul (Samy *et al.*, 2022). Pada hewan muda seperti anak sapi dan kerbau, kondisi tenesmus yang berulang disebabkan oleh peradangan mukosa yang lebih sering dipicu akibat koksidirosis atau diare berat. Dalam kasus kronis, inflamasi yang menetap serta peningkatan tekanan sfincter ani memperburuk kondisi hingga menyebabkan prolaps ireversibel (Njoku *et al.*, 2014). Menurut Dorn (2003), Tenesmus yang terlalu keras dapat terjadi akibat adanya tekanan *intra abdominal*, distokia, prolaps vagina, *dysuria*, *cystitis*, atau estrogen berlebih akibat pemberian makanan atau terapi hormon. Selain itu juga diterangkan

bahwa kelemahan otot *sphincter ani* atau tonus otot juga bisa disebabkan oleh gangguan neurologis. Pada hewan bunting, perubahan hormonal berupa peningkatan kadar estrogen menyebabkan relaksasi struktur pelvis dan *sphincter ani*, sehingga memperbesar kemungkinan rektum tereversi keluar (Patel *et al.*, 2018). Pada proses ini menimbulkan gangguan aliran darah lokal yang menyebabkan edema dan kongesti pada mukosa rektum. Ketika prolaps dibiarkan, terjadi penurunan perfusi darah (iskemia) yang berlanjut menjadi nekrosis dan ulserasi pada mukosa rektum (Kashyap *et al.*, 2019).

2.5 Diagnosis Prolaps Vagina dan Prolaps Rektum

Diagnosis prolaps vagina ditegakkan melalui hasil anamnesis serta pemeriksaan fisik sapi. Massa mukosa vagina yang terekspos perlu diobservasi, apakah disertai luka, edema, perdarahan, serta perubahan warna mukosa. Sapi akan mengalami kondisi depresi dan anoreksia, serta suhu tubuh dan napas yang meningkat (Singh *et al.*, 2008). Menurut Bhattacharyya *et al.* (2012), menyatakan bahwa tingkat keparahan prolaps vagina diklasifikasikan sebagai derajat I, II, dan III. Pada derajat I, mukosa vagina menonjol dari vulva saat hewan berbaring, tetapi menghilang saat berdiri. Pada derajat II, mukosa vagina tetap menonjol saat hewan berdiri tetapi serviks tidak terlihat. Pada derajat III, terjadi penonjolan vagina dan serviks.

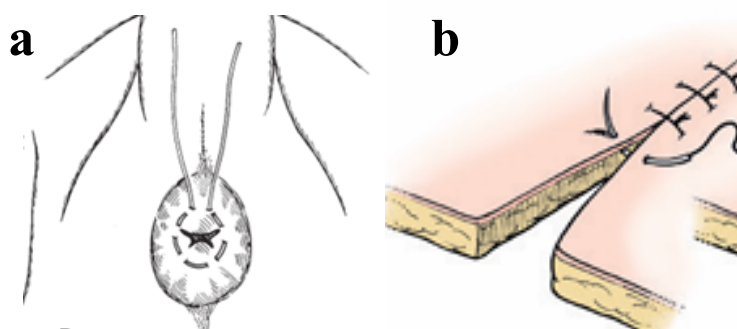
Diagnosis prolaps rektum dapat dilakukan berdasarkan pemeriksaan klinis langsung terhadap anus dan rektum. Ditemukannya massa silindris berwarna merah yang menonjol melalui anus (Kashyap *et al.*, 2019). Pemeriksaan fisik harus mencakup evaluasi viabilitas jaringan, panjang prolaps, adanya luka atau robekan, serta tingkat edema. Selain itu, anamnesis mengenai riwayat defekasi, diare, batuk, atau kelahiran yang sulit penting dilakukan untuk mengidentifikasi faktor predisposisi. Pemeriksaan penunjang seperti evaluasi status dehidrasi dan skor kondisi tubuh juga membantu menentukan keparahan kasus. Adapun klasifikasi derajat prolaps berdasarkan struktur anatominya dibagi menjadi IV derajat. Derajat I hanya melibatkan mukosa rektum dan intermiten, derajat II mencakup seluruh lapisan rektum dan biasanya mungkin intermiten, derajat III disertai intusussepsi kolon dan menonjol lebih panjang dan lebih nyeri serta sulit direposisi, dan derajat IV merupakan prolaps rektum berat, intusussepsi kolon, isi abdominal yang lain bisa terlibat, serta terjadi penyempitan akibat kontraksi *sphincter ani* yang kuat, dan tidak bisa direposisi. (Samy *et al.*, 2022).

2.6 Penanganan dan Pengobatan Prolaps Vagina dan Prolaps Rektum

Penanganan prolaps vagina yaitu daerah perineum sapi dicuci dengan air bersih untuk menghilangkan kontaminasi. Kemudian dilakukan anestesi epidural rendah pada ruang *intercoccygeal* pertama menggunakan anestesi lokal, 2% *lignocaine hydrochloride* (5ml), untuk mencegah tegang, pengendalian ekor yang lebih mudah, dan desensitisasi pada daerah panggul yang memudahkan manipulasi vagina ke posisi semula. Massa mukosa vagina dibersihkan menggunakan larutan garam dan larutan gula untuk menghilangkan kontaminasi. Massa yang terekspos diangkat dengan kedua tangan dan direposisi ke struktur anatomis awal menggunakan kepalan ibu jari. Jarum *gerlach* kemudian dipenetrasikan ke daerah *commissura ventral* dan *commissura dorsal* pada vulva untuk memulai penjahitan dengan mengaitkan kedua sisi labia *dexter* dan *sinister*. Jahitan diaplikasikan dengan tali untuk mensejajarkan vulva dan memastikan vagina tidak kembali terekspos. Jahitan dipertahankan selama 1 bulan untuk dilepaskan (Hasan *et al.*, 2017). Menurut Dey *et al.* (2017), Prolapsus genital kronis biasanya ditangani dengan menggunakan teknik jahitan pada vulva dengan metode *simple interrupted*.

Pada kasus prolaps vagina jahitan direkomendasikan untuk dilepas dalam 2–4 minggu (Parmar, 2023). Sedangkan menurut Sarma *et al.* (2017) pada kasus prolaps vagina sapi di fase *pre-partum* tali pengikat dibiarkan dan dilepas saat persalinan.

Alternatif pengobatan yang dapat diberikan yaitu antibiotik *oxytetracycline* diberikan untuk mencegah terjadinya infeksi sekunder, juga diberikan antiinflamasi dan analgesik. Antiinflamasi *Phenylbutazone* bekerja dengan menghambat siklooksigenase, sehingga mengurangi sintesis prostaglandin (Plumb 2008). Multivitamin *Biodin*® dengan kandungan vitamin B12, ATP, *potassium aspartate*, *magnesium aspartate*, dan *sodium selenite* juga diberikan untuk menguatkan otot, memperbaiki metabolisme, dan meningkatkan daya tahan tubuh sapi selama masa persembuhan (Rahmawati *et al.*, 2020).



Gambar 3. a) Pola jahitan *purse-string* untuk prolaps rektum; b) Pola jahitan *simple interrupted* untuk prolaps vagina (Fossum, 2019).

Penatalaksanaan prolaps rektum bergantung pada derajat keparahan dan kondisi jaringan prolaps. Pada prolaps ringan (derajat I), penanganan konservatif dapat dilakukan dengan reduksi manual setelah pemberian anestesi epidural kaudal menggunakan lignokain 2% atau *xylazine* untuk mengurangi rasa nyeri dan kontraksi otot. Sebelum reposisi, jaringan prolaps dibersihkan dengan larutan antiseptik seperti kalium permanganat 1:1000 atau *povidone iodine*, kemudian dilumasi dengan parafin cair agar mudah dikembalikan ke posisi normal. Setelah reposisi, anus dijahit menggunakan *purse-string suture* untuk mencegah keluarnya rektum kembali (Kashyap *et al.*, 2019). Pada kasus berat (derajat II–IV) atau ketika jaringan mengalami nekrosis, dilakukan reseksi mukosa atau amputasi rektum dengan teknik aseptik. Setelah pemotongan jaringan yang rusak, tepi rektum dijahit menggunakan pola jahitan interupsi sederhana untuk mempercepat penyembuhan dan mencegah infeksi (Samy *et al.*, 2022). Saat melakukan penjahitan dengan pola *purse-string*, sebaiknya tetap dibiarkan ada lubang kecil agar defekasi tetap lancar. Jahitan biasanya dibiarkan selama 5 hingga 10 hari (Anderson dan Miesner, 2008). Sedangkan menurut Patel *et al.* (2018), menyatakan bahwa jahitan biasanya dilepas setelah 7–10 hari apabila tidak terjadi kekambuhan atau infeksi sekunder. Perawatan pasca operasi meliputi pemberian antibiotic selama 5 hari, antiinflamasi selama 3 hari, antihistamin selama 2 hari, serta cairan infus *Ringer laktate*. Selain itu, hewan diberi diet pakan lunak untuk menghindari mengejan, serta pemakaian gel lignokain 2% pada *sphincter ani* setelah defekasi untuk mengurangi iritasi.

BAB III

MATERI DAN METODE

3.1 Materi

3.1.1 Lokasi dan Waktu

Kegiatan penanganan kasus prolaps vagina dan rektum pada sapi Bali dilakukan di Desa Toro, Kecamatan Tanete Riattang Timur, Kabupaten Bone pada tanggal 24 Desember 2024.

3.1.2 Alat dan Bahan yang digunakan

Alat yang digunakan adalah ember, gunting dan jarum. Bahan digunakan adalah air bersih, benang wol, *handscoon*, NaCl, obat-obatan (*Vet-oxyl A*®, multivitamin *B Kompleks*®, *sulpidon*® dan *colibact*® bolus) dan spuit.

3.2 Metode

3.2.1 Prosedur Kegiatan

1. Sebelum Melakukan tindakan, pengambilan rekam medik berupa sinyalmen dan anamnesa sapi yang akan ditangani berupa riwayat inseminasi buatan, riwayat penyakit sebelumnya, riwayat status perkawinan serta riwayat kelahiran dan proses kelahiran sebelumnya.
2. Memperbaiki posisi sapi dimana kepala lebih rendah dari bagian belakang, tindakan ini bertujuan untuk mempermudah saat melakukan reposisi.
3. Pemberian anestesi epidural *lignocaine* (1 mL)
4. Selama tindakan penanganan sapi berada dalam kandang jepit untuk mengurangi gerak sapi sehingga penanganan lebih mudah dan cepat di lakukan.
5. Membersihkan semua kotoran pada organ yang terekspos dengan menggunakan air hingga bersih
6. Merepuli dan mereposisi vagina dan rektum kembali ke posisi normalnya
7. Melakukan penjahitan di *labia dexter et sinister* pada vulva dengan pola *simple interrupted* dan penjahitan di anus dengan pola *purse-string* agar vagina dan rektum tidak kembali keluar

BAB IV

HASIL DAN PEMBAHASAN

4.1 Hasil

4.1.1 Sinyalemen

Nama Pemilik	: Husain
Alamat	: Desa Toro, Kec. Tanete Riattang Timur, Kab. Bone
Spesies	: Bos javanicus
Breed	: Sapi Bali
Warna bulu/rambut	: Cokelat
Jenis kelamin	: Betina
Umur	: ±11 tahun
Paritas	: 9 kali melahirkan

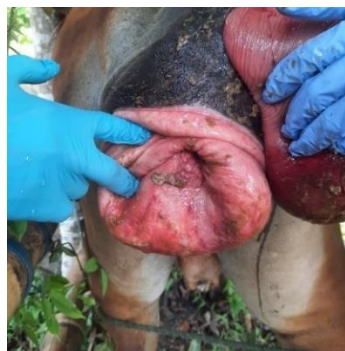4.1.2 Anamnesis



Gambar 4. Sapi yang mengalami prolaps vagina dan rektum di Desa Toro, Kecamatan Tanete Riattang Timur (sumber: Dokumentasi pribadi).

Seorang peternak di Desa Toro, Kecamatan Tanete Riattang Timur, Kabupaten Bone melaporkan seekor sapi bali berjenis kelamin betina berumur 11 tahun mengalami kondisi abnormal pada bagian saluran reproduksi dan pencernaannya. Berdasarkan hasil anamnesis dari peternak, sapi tersebut telah melahirkan sebanyak 9 kali dan kelahiran terakhirnya pada hari Selasa, 3 Desember 2024. Pedet lahir dalam kondisi prematur, lemas, tidak mampu berdiri, dan setelah beberapa jam akhirnya mati. Tiga minggu setelah kelahiran, peternak mendapati sapinya mengalami prolaps vagina dan rektum yang terjadi pertama kalinya.

4.1.3 Pemeriksaan Fisik



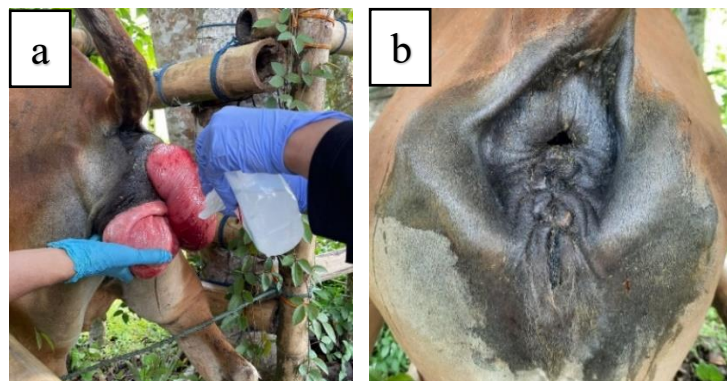
Gambar 5. Mukosa vagina dan rektum masih berwarna merah muda dan tidak ditemukan adanya luka (sumber: Dokumentasi pribadi).

Hasil pemeriksaan melalui inspeksi menunjukkan derajat keparahan prolaps vagina masih ada ditahap awal, ditandai dengan warna mukosa vagina yang masih merah muda, tidak adanya perlukaan, dan tidak disertai dengan keluarnya serviks dan uterus. Kondisi sapi juga masih stabil, tidak sempoyongan, ataupun rebah. Hanya saja, mukosa vagina yang terekspos telah terkontaminasi oleh feses, sehingga perlu segera ditangani. Prolaps vagina yang terjadi dapat diklasifikasikan dalam derajat II, dimana mukosa vagina tetap menonjol saat hewan berdiri tetapi serviks tidak ikut menonjol. Sedangkan untuk prolaps rektum terlihat adanya penonjolan berbentuk silindris berwarna merah yang menonjol melalui anus. Sehingga prolaps rektum dapat diklasifikasikan dalam derajat II karena sudah mencakup seluruh lapisan rektum yang keluar melalui anus.

4.1.4 Diagnosis

Anamnesis, pemeriksaan fisik dan tanda klinis yang terlihat, sapi didiagnosis mengalami prolaps vagina dan rektum. Berdasarkan struktur anatominya kasus ini termasuk prolaps vagina dan rektum, serta dapat diklasifikasikan dalam derajat II, dimana prolaps vagina tetap terekspos dalam keadaan sapi berdiri maupun rebah dan prolaps rektum derajat II karena seluruh lapisan rektum sudah terekspos. Prolaps yang terjadi masih bisa ditangani dengan mereposisi dan melakukan penjahitan sementara untuk menahan prolaps. Kemungkinan adanya penanganan amputasi hanya sedikit tergantung dari lama kejadian prolaps itu sendiri. Prognosis kasus ini masih tergolong dalam tingkatan fausta yang ditandai dengan warna jaringan yang terekspos yaitu merah muda yang diartikan bahwa jaringannya masih segar, tidak ditemukan adanya luka dan tidak ada jaringan yang nekrosis. Namun dalam kasus prolaps yang tidak ditangani dengan cepat dapat mengubah prognosa menjadi dubius atau bahkan infausta. Kasus prolaps vagina dan rektum pada seekor sapi bali di Desa Toro, Kecamatan Tanete Riattang Timur, Kab Bone merupakan kasus komplikasi. Prolaps vagina diduga terjadi akibat dari faktor paritas tinggi dan usia sapi yang sudah tua. Sapi dengan umur tua dan paritas tinggi akan memiliki jaringan panggul, ligamen, dan otot perut yang sudah melemah akibat peregangan berulang. Kelemahan ini menjadi faktor predisposisi utama prolaps vagina.

4.1.5 Penanganan dan Pengobatan



Gambar 6. a) Membersihkan bagian vagina dan rektum menggunakan air bersih dan NaCl sebelum di reposisi; b) Penjahitan dinding vulva dengan pola *simple interrupted* dan penjahitan anus dengan pola *purse-string* (sumber: Dokumentasi pribadi).

Penanganan kasus prolaps vagina dan rektum pada sapi bali di Desa Toro, Kecamatan Tanete Riattang Timur diawali dengan melakukan pembersihan daerah perineum, mukosa vagina dan rektum yang terekspos menggunakan air bersih dan di lanjutkan dengan pembersihan menggunakan cairan *saline* atau NaCl sebelum vagina dan rektum dimasukkan kembali. Setelah kontaminan telah dibersihkan, sapi diinduksi anestesi lokal *Lignocaine* (1 mL) melalui epidural untuk memblokir saraf *sacral* dan tulang ekor, sehingga dapat mencegah tegang, pengendalian ekor yang lebih mudah, dan dilakukan reposisi vagina dan rektum ke posisi semula. Setelah itu, diberikan antibiotik *Colibact bolus*® (mengandung kombinasi *sulfadiazine* dan *trimethoprim*) melalui rute intravaginal.

Penanganan prolaps vagina dilakukan dengan menautkan jarum ke daerah *commissura ventral* dan *dorsal vulva*. *Needle* diaplikasikan bersama benang wol dengan pola jahitan *simple interrupted* untuk mensejajarkan vulva dan memastikan vagina tidak kembali terekspos. Penanganan prolaps rektum juga dilakukan penjahitan pada bagian anus menggunakan alat dan bahan yang sama, namun pola jahitan yang digunakan yaitu *purse-string* dan memastikan rektum tidak kembali terekspos. Selain Tindakan itu, pemberian obat seperti antibiotik, analgesik, dan multivitamin juga diberikan pada kasus ini untuk mendukung pemulihan jaringan dan mencegah infeksi sekunder. Pengobatan yang diberikan, yakni pemberian antibiotik *Vet-oxyl LA*® (10 mL, IM), multivitamin *B Kompleks*® (10 mL, IM), serta analgesik *Sulpidon*® IM (10 mL, IM).

4.2 Pembahasan

Kasus prolaps vagina yang disertai prolaps rektum pada Sapi Bali dengan paritas tinggi (usia ±11 tahun, partus 9 kali) ini merupakan komplikasi *postpartum* yang didominasi oleh kelemahan struktural pelvis akibat multiparitas dan tenesmus sekunder yang berkepanjangan. Prolaps vagina, yang merupakan kondisi keluarnya mukosa vagina dari posisi anatomisnya, diyakini menjadi kondisi primer. Faktor utama yang menyebabkan prolaps vagina adalah multiparitas tinggi, yang secara signifikan melemahkan jaringan ikat, ligamen, dan otot-otot di sekitar rongga pelvis dan perineum akibat proses peregangan berulang selama kebuntingan dan persalinan. Menurut Singh *et al.* (2008), Peristiwa ini dapat terjadi akibat cedera, peregangan saat partus, distokia, pengangkatan plasenta secara paksa, ataupun sapi dalam keadaan *hypocalcaemia*. Hal ini juga serupa dengan laporan kasus Moreira *et al.* (2020), bahwa kasus eversi servikovaginal yang diikuti dengan prolaps rektum terjadi pada sapi berusia sekitar 8 tahun dengan paritas tinggi, mengalami lesi pada jaringan vagina dan rektum serta terjadi nekrosis yang luas akibat penanganan yang dilakukan setelah 15 hari kejadian. Pada beberapa kasus prolaps vagina, iritasi vagina menyebabkan tenesmus dan prolaps rektum sekunder (Kumar *et al.*, 2018). Selain itu, prolaps vagina bersamaan dengan prolaps rektum telah tercatat dalam beberapa laporan kasus pada sapi (Patel *et al.*, 2018) dan kerbau (Kumar *et al.*, 2018). Kejadian prolaps vagina yang terjadi pada sapi multiparitas dan usia yang tua juga di dukung oleh pernyataan Wasef *et al.* (2025), yang menyatakan bahwa kejadian prolaps vagina *postpartum* diperkirakan sebagian besar disebabkan oleh peningkatan kadar estrogen dan pada sapi dengan status multiparitas menyebabkan jaringan perineum terlalu kendur, ligamen yang berfungsi untuk menahan uterus/serviks menjadi longgar membutuhkan waktu lebih lama untuk pulih ke posisi normalnya.

Pada kasus ini, kejadian prolaps vagina dan rektum terjadi pada hari ke 21 setelah partus. Hal ini sedikit berbeda dengan beberapa hasil penelitian lain yang dimana kejadian prolaps

vagina terjadi antara 24-96 jam setelah partus. Pada hasil data penelitian Bhattacharyya *et al.* (2012), tentang prevelensi kasus prolaps menyatakan bahwa, prolaps uterus diamati dalam waktu 6 hari setelah partus pada sebagian besar hewan (42/44; 95,45%). Namun, pada dua sapi, prolaps uterus muncul pada hari ke-14 dan 60 hari setelah partus. Sedangkan untuk kasus prolaps vagina terdapat 2 sapi yang kejadiannya 10 hari setelah partus dan juga 2 sapi juga yang kejadian prolapsnya 11-30 hari setelah partus.

Prognosis dalam kasus ini masih bisa digolongkan dalam tingkatan *Fausta*. Hal ini ditandai dengan warna jaringan yang terekspos berwarna merah muda yang diartikan bahwa jaringannya masih segar, tidak ditemukan adanya luka dan tidak ada jaringan yang nekrosis. Prolaps vagina dan rectum dapat diklasifikasikan dalam derajat II, dimana prolaps vagina tetap terekspos dalam keadaan sapi berdiri maupun rebah dan prolaps rektum derajat II karena seluruh lapisan rektum sudah terekspos. Menurut Bhattacharyya *et al.* (2012), menyatakan bahwa tingkat keparahan prolaps vagina diklasifikasikan sebagai derajat I, II, dan III. Pada derajat I, mukosa vagina menonjol dari vulva saat hewan berbaring, tetapi menghilang saat berdiri. Pada derajat II, mukosa vagina tetap menonjol saat hewan berdiri tetapi serviks tidak terlihat. Pada derajat III, terjadi penonjolan vagina dan serviks. Sedangkan menurut Samy *et al.* (2022), Adapun klasifikasi derajat prolaps berdasarkan struktur anatominya dibagi menjadi IV derajat. Derajat I hanya melibatkan mukosa rektum dan intermiten, derajat II mencakup seluruh lapisan rektum dan biasanya mungkin intermiten, derajat III disertai intususepsi kolon dan menonjol lebih panjang dan lebih nyeri serta sulit direposisi, dan derajat IV merupakan prolaps rektum berat, intususepsi kolon, isi abdominal yang lain bisa terlibat, serta terjadi penyempitan akibat kontraksi *sphincter ani* yang kuat, dan tidak bisa direposisi. Menurut Parmar (2023), menyatakan bahwa angka kematian akibat kasus prolaps vagina cukup rendah, yakni kurang dari 5%. Namun, apabila tidak dilakukan penanganan dengan cepat dan tepat, maka prognosis kasus menjadi *infausta* dan dapat menyebabkan lebih banyak kerugian.

Penanganan pada kasus ini yaitu dilakukan pembersihan pada daerah perineum, mukosa vagina, rektum yang terekspos dan terkontaminasi feces dan tanah menggunakan air bersih serta cairan *saline* atau NaCl sebelum vagina dan rektum dimasukkan kembali. Setelah itu, sapi diinduksi anestesi lokal *lidocaine* (1 mL) melalui epidural untuk memblokir saraf *sacral* dan tulang ekor, sehingga dapat mencegah tegang, pengendalian ekor yang lebih mudah, dan dilakukan reposisi vagina dan rektum ke posisi semula. Hal ini juga sesuai dengan penelitian Dey *et al.* (2017), bahwa dilakukan anestesi epidural (*os coccygeal vertebrae* 1 dan 2) dalam penanganan prolaps dengan *lidocaine hidroclorida* 2%. Menurut Bhattacharyya *et al.* (2012), blok epidural kaudal menggunakan *lignokain hidroklorida* (2%) efektif dalam mengendalikan mengejan dan memberikan analgesia regional yang memuaskan.

Setelah itu, diberikan antibiotik *colibact bolus* (mengandung kombinasi *sulfadiazine* dan *trimethoprim*) melalui rute intravaginal untuk meningkatkan efektivitas antibakteri, sehingga membantu mencegah infeksi seperti metritis dan endometritis pada vagina. Menurut Berchtold dan Constable (2020), Pemberian kombinasi *Sulfadiazine* dan *Trimethoprim* pada sapi bertujuan untuk mengatasi infeksi bakteri sekunder, terutama *E. coli* dan *Salmonella spp.* Kombinasi kedua obat ini bekerja dengan menghambat dua tahap penting dalam sintesis asam folat bakteri.

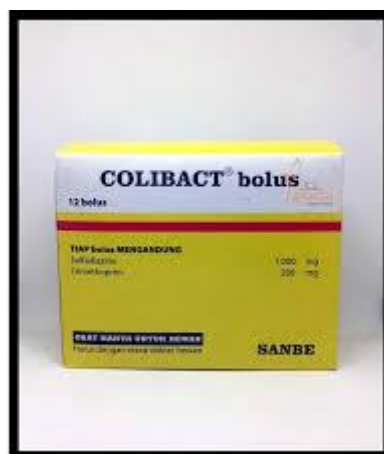Kemudian, penjahitan dilakukan dengan menautkan jarum ke daerah *commissura ventral* dan *dorsal vulva*. Jarum diaplikasikan bersama benang wol untuk mensejajarkan vulva dan memastikan vagina tidak kembali terekspos menggunakan pola jahitan *simple interrupted*.

Tindakan yang dilakukan juga sesuai dengan hasil penelitian Yin *et al.* (2018), bahwa setelah membersihkan mukosa vagina yang keluar dengan air akan dimasukkan kembali ke posisi normal dengan hati-hati tanpa melukai mukosa tersebut. Setelah berhasil memasukkan kembali mukosa vagina ke posisi normalnya, dilakukan penjahitan *simple interrupted* di labia vulva untuk mencegah prolaps vagina berulang, kemudian jahitan dilepas setelah 10 hari. Begitupun dengan rektum yang sudah direposisi dilakukan penjahitan *purse-string suture* sebagai penahan sementara. Hal ini sesuai dengan teori Anderson dan Miesner (2008), bahwa penanganan yang dilakukan dengan pembersihan, reposisi, dan jahitan *purse-string* merupakan prosedur standar untuk menangani prolaps rektum ringan hingga sedang. Hal ini juga diperkuat oleh Samy *et al.* (2022) yang menyatakan bahwa reduksi manual diikuti jahitan *purse-string* memberikan hasil klinis yang baik bila dilakukan pada tahap awal sebelum terjadi nekrosis.


Pemberian antibiotik *vet-oxy LA*® mengandung *oxytetracycline* yang mempunyai spektrum kerja yang luas dan efektif terhadap sebagian besar bakteri, adapun mekanisme kerjanya yaitu dengan menghambat sintesis protein dari bakteri (Plumb, 2019). Kemudian diberikan *sulpidon*® dengan kandungan *dipyron* dan *Lidocaine*. *Dipyron* adalah obat *nonsteroidal anti-inflammatory drugs* (NSAID) yang memiliki sifat analgesik (anti nyeri), antipiretik (penurun demam), dan anti peradangan yang berfungsi menurunkan rasa nyeri sedang hingga berat, termasuk nyeri pasca operasi, Obat *Dipyron* yang memiliki nama lain *sulpidone* ini umumnya tersedia dalam kemasan injeksi yang bekerja dengan cara menekan sistem saraf pusat pada otak yang memicu terjadinya rasa nyeri serta menghambat enzim COX-3 yang menghasilkan prostaglandin pemicu reaksi peradangan dalam tubuh (Silva *et al.* 2021). Pemberian vitamin B kompleks (*B-plex*®) sebanyak 2 ml untuk mendukung metabolisme energi dan meningkatkan daya tahan tubuh. Pemberian vitamin B kompleks memiliki tujuan utama untuk mendukung metabolisme energi, mempercepat pemulihan jaringan, dan membantu fungsi sistem saraf serta pencernaan yang terganggu akibat kehilangan elektrolit dan gangguan penyerapan nutrient (Al Mawly *et al.*, 2015).

Tabel 1. Antibiotik bolus

	Keterangan
Jenis Obat	Antibiotik (<i>intra-uterine bolus</i>)
Indikasi	Antibiotik Bolus diindikasikan untuk melindungi uterus dari infeksi bakteri setelah sapi, kambing, domba dan babi melahirkan.
Kandungan obat	<i>Sulfadiazine</i> (1000 mg), <i>Trimethoprim</i> (200 mg)
Mekanisme Kerja	<i>Sulfadiazine</i> dan <i>trimethoprim</i> yang efektif dan bekerja saling menguatkan (potensiasi) dengan hasil peningkatan efek antibakteri yang sangat tinggi/baktetisidal. Bekerja dengan cara mengganggu pembentukan asam folat bakteri.
Dosis	2-4 tablet post partus
Rute	<i>Intrauterine</i>
Nama Paten	<i>Colibact Bolus</i> ®

**Gambar 7.** *Colibact Bolus*®


Tabel 2. Antibiotik inj

Jenis Obat	Antibiotik
Nama paten	<i>Vet-oxy LA</i> ®
Indikasi	Pengobatan infeksi yang disebabkan oleh mikroorganisme yang rentan terhadap <i>Oxytetracycline</i> pada sapi, termasuk bakteri Gram-positif dan Gram-negatif, <i>Rickettsiae</i> , <i>Mycoplasmas</i> , dan <i>Chlamydia</i> . Indikasi spesifik meliputi: Infeksi saluran pernapasan (misalnya Pneumonia, Shipping Fever), Infeksi saluran kemih, Enteritis, Endometritis, Mastitis, dan Foot Rot (Luka Kaki).
Kontraindikasi	Gunakan dengan hati-hati pada hewan muda karena perubahan warna gigi pada hewan terjadi. Hindari volume injeksi untuk IM lebih besar dari 10 mL per lokasi pada sapi dan lebih besar dari 5 mL pada babi. Gangguan ginjal dan/atau hati yang serius (karena dapat memperburuk kondisi). Tidak boleh diberikan bersamaan dengan penisilin atau sefalosporin (Plumb, 2019)
Dosis Sediaan	100 - 200 ml perbotol
Dosis Anjuran	20 mg/kg IM sebagai dosis tunggal.
Rute	IM
Frekuensi	q3-4 days (<i>long acting</i>)
Mekanisme kerja	Mekanisme kerja <i>oxytetracycline</i> adalah mengikat subunit ribosom 30S dan menghambat sintesis protein. <i>Oxytetracycline</i> biasanya bersifat bakteriostatik.
Gambar	 <p style="text-align: center;">Gambar 8. <i>Vet-oxy LA</i>®</p>

Tabel 3. Analgesik, antipiretik dan antispasmodik

	Keterangan
Jenis Obat	analgesik, antipiretik dan antispasmodik
Nama Paten	<i>Sulpidon® inj</i>
Indikasi	Obat ini digunakan sebagai analgesik, antipiretik dan antispasmodik pada sapi, kuda, kambing, domba, babi, anjing dan kucing
Kandungan obat	<i>Dipyrone</i> 250 mg <i>Lidocaine</i> 2 %
Mekanisme Kerja	Menghambat produksi prostaglandin, dimana prostaglandin merupakan mediator inflamasi dan nyeri. Tidak ada satupun dari metabolit <i>dipyrone</i> secara luas terikat pada protein plasma. Selain itu <i>dipyrone</i> juga bekerja secara langsung pada susunan syaraf pusat, sehingga sangat efektif untuk menurunkan panas (antipiretik), menghilangkan rasa sakit (analgesik) dan kejang-kejang (antispasmodik) seperti pada kasus kolik intestinal pada hewan.
Dosis	Sapi, kuda : 10-20 ml/ 200-400 kg bb
Rute	IM
Gambar	 <p style="text-align: center;">Gambar 9. <i>Sulpidon® Inj</i></p>

Tabel 4. Multivitamin

Jenis Obat	Vitamin
Nama paten	<i>Vitamin B Kompleks®</i>
Indikasi	Kombinasi vitamin B yang terkandung dalam vitamin B-kompleks berperan meningkatkan respon kekebalan tubuh ternak dapat membantu proses penyembuhan penyakit.
Kontraindikasi	Tidak Ada
Dosis Sediaan	100 ml perbotol
Dosis Anjuran	10 ml sebagai dosis tunggal.
Rute	IM (<i>Intra Muscular</i>)
Frekuensi	Dosis tunggal
Mekanisme kerja	Vitamin B-kompleks berperan sebagai kofaktor enzim metabolisme sehingga penyerapan dan pemanfaatan nutrisi di dalam tubuh ternak akan meningkat.
Gambar	 <p>Gambar 10. <i>Vitamin B Kompleks®</i></p>

BAB V

PENUTUP

5.1 Kesimpulan

Berdasarkan hasil anamnesis serta temuan klinis di lapangan, dapat disimpulkan bahwa sapi tersebut mengalami prolaps vagina dan prolaps rektum, yang ditandai dengan keluarnya mukosa vagina melalui vulva serta keluarnya rektum melalui anus. Faktor utama penyebab prolaps vagina dan rektum adalah paritas dan usia tua. Penanganan kasus dilakukan dengan membersihkan daerah perineum serta jaringan yang menonjol menggunakan air bersih dan larutan NaCl. Untuk memudahkan pengendalian ekor dan mengurangi tenesmus, diberikan injeksi *lignocaine HCl 2%* melalui epidural guna memblok saraf *coccygeal* sehingga proses reposisi dapat dilakukan dengan lebih optimal. Bagian vagina dan rektum yang mengalami prolaps dimasukkan kembali ke dalam saluran reproduksi dan saluran pencernaan, kemudian dilakukan penjahitan sebagai penyangga sementara guna mencegah kejadian prolaps berulang. Teknik pola jahitan *simple interrupted* diterapkan pada prolaps vagina, sedangkan pola jahitan *purse-string* digunakan pada prolaps rektum. Pengobatan suportif yang diberikan berupa antibiotik *Colibact bollus*® secara intrauterina, antibiotik *Vet-oxy*® secara intramuskular, multivitamin *B kompleks*® secara intramuskular, analgesic *Sulpidon*® Inj secara intramuskular.

5.2 Saran

Berdasarkan hasil evaluasi kasus, disarankan agar peternak meningkatkan manajemen pemeliharaan ternak dengan pemberian nutrisi pakan yang seimbang, memastikan lingkungan kandang mendukung pergerakan sapi, serta melakukan pemantauan rutin terutama pada periode menjelang partus. Peternak juga dianjurkan segera melakukan konsultasi dengan dokter hewan apabila muncul tanda-tanda mengejan yang berlangsung lama atau keluarnya jaringan abnormal. Dengan kondisi sapi yang sudah berumur tua dan memiliki paritas tinggi, maka disarankan untuk dilakukan pengafkiran dan digantikan dengan sapi yang berusia lebih muda guna menjaga produktivitas serta mencegah kejadian prolaps berulang.

DAFTAR PUSTAKA

- Akhtar, M. S., Lodhi, L. A., Ahmad, I., Qureshi, Z. I., & Muhammad, G. (2008). Serum Concentrations of Calcium, Phosphorus and Magnesium in Pregnant Nili-Ravi Buffaloes With or Without Vaginal Prolapse in Irrigated And Rain-Fed Areas Of Punjab, Pakistan. *Pakistan Vet. J*, 28(3), 107–110.
- Al Mawly, J., Grinberg, A., Prattley, D., Moffat, J. dan French, N. 2015. Prevalence of endemic enteropathogens of calves in New Zealand dairy farms and their association with diarrhea. *Preventive Veterinary Medicine*. 118(4): 454–464.
- Anderson, D. E., & Miesner, D. M. (2008). Rectal prolapse. *Veterinary Clinics of North America: Food Animal Practice*, 24(2), 337–347.
- Berchtold, J. F. dan Constable, P. D. 2020. *Veterinary Medicine: A Textbook of the Diseases of Cattle, Horses, Sheep, Pigs, and Goats 11th Edition*. Elsevier: USA.
- Bhattacharyya, H. K., Mujeeb R. F., Bashir A. B & Afzal H. A. (2012). Genital prolapse in crossbred cows: prevalence, clinical picture and management by a modified Bühner's technique using infusion (drip) set tubing as suture material. *Veterinarski Arhiv*. 82(1): 11-24.
- Damayanti, T dan Ismudiono. (2020). *Ilmu Reproduksi Ternak*. Airlangga University Press.
- Dey, T., Poddar, S., & Barua, M. (2017). Clinical management of uterine prolapse in non-raising hindquarter condition of cross breed dairy cow. *Veterinary Sciences: Research and Reviews*, 3(1), 13-16.
- Dorn, C. M. (2023). Cattle prolapse management. *AABP Recent Graduate Conference Proceedings*. 56(1): 15-19.
- Fossum, T.W. (2019). *Small Animal Surgery, 5th Edition*. Philadelphia: Elsevier
- Hasan, T., Azizunnesa, Parvez, Paul, P., Akter, S., Faruk, O., & Hossain, D. (2017). Correction and Management of Vaginal Prolapse in A Cow by Buhner's Technique. *Research Journal for Veterinary Practitioners*, 5(1), 1.
- Kashyap, D. K., Govina, D & Devesh, K. G. (2019). Case Report: Rectal Prolapse In Crossbred Buffalo (Bubalus Bubalis) Calf. *Buffalo Bulletin*. 38(1): 173-177.
- Kumar, A., Anil, K., Azad, C.S & Ajeet, K. (2018). Handling of pre-partum vaginal prolapsed in an advanced pregnant murrah she buffalo (Bubalus bubalis) followed by hypocalcaemia: A case report. *The Pharma Innovation Journal*. 7(4): 732-734.
- Moreira, I.L., Anna, B.V.P., Jose, R.J.B & Antonio, C.L.C. (2020). Complicated Cervico-Vaginal Eversion In Two Murrah Buffalo Cows From The Same Ranch. *Buffalo Bulletin*. 39(3): 409-412.
- Nickel R, Schummer A, Seiferle E, Sack WO. 2013. The Viscera Of The Domestic Mammals 2nd Revision Edition. *Germany: Springer-Verlag*. 1(1): 107-170.
- Njoku, N. U., Kelechi, T. J., Rock, O. U & Chioma, F. O. (2014). Case Report A Case of Complete Rectal Prolapse in an In-Gilt. *Hindawi Publishing Corporation Case Reports in Veterinary Medicine*. 1(1): 1-3.
- Parmar, K. (2023). Clinical management of genital prolapse in Bovine. *International Journal of Veterinary Sciences and Animal Husbandry*, 8(2), 10–13.
- Parmar, V., Bhavsar, J.A., Chaudhary, G.M., Desai, G.D., Rajgor, B.B. (2016). *Therapeutic Management Of Post Partum Uterine Prolapse In Kankrej Cattle*. College of Veterinary Science and Animal Husbandry Sardarkrushinagar Dantiwada Agricultural University.

- Patel, A., Rabindra, K., Verma, R. K., Rajesh, K & Chetna, G. (2018). Case Study Management of Pre-Partum Recto-Vaginal Prolapse in a Cow. *International Journal of Current Microbiology and Applied Sciences*. 1(7): 1244-1247.
- Plumb, D. C. (2019). *Plumb's Veterinary Drug Handbook: Desk*. John Wiley & Sons.
- Rahmawati, K., Rahayuningtyas, D. K., Alhadi, F., Fikri, Y., & Ulum, M. F. (2021). Penanganan Kasus Prolaps Vagina Pada Sapi Induk Tidak Bunting. *ARSHI Veterinary Letters*, 4(4), 65–66.
- Rohayati, T., & Chiristi, R. F. (2017). Penampilan Reproduksi Sapi Peranakan Ongole Dara (Reproductive Performance of Ongole Cross Heifers). *Jurnal Ilmu Peternakan*, 1(2), 7–14.
- Samy, A., Abo Elfadl, E., Gomaa, N., Hamed, M. A., Abdallah, A., & Rizk, M. A. (2022). Farm and animal-level risk factors associated with rectal prolapse in bovine and buffalo calves in Egypt with special reference to the optimal treatment strategy. *Open Veterinary Journal*, 12(2), 212–220.
- Silva, T. F., Rezende, M. L. dan Oliveira, P. R. 2021. Analgesic and antipyretic effects of metamizole in neonatal calves with gastrointestinal inflammation. *Veterinary Anaesthesia and Analgesia*. 48(3): 349–358.
- Singh, B., Singh, K. P., Singh, S. V., Singh, J. P., & Singh, H. N. (2008). Post Partum Cervico-Vaginal Prolapse in a Buffalo. *Intas Polivet*, 12(1), 32–33.
- Susanti, Y., Priyarsono, D. S., & Mulatsih, S. (2014). Pengembangan Peternakan Sapi Potong untuk Peningkatan Perekonomian Provinsi Jawa Tengah: Suatu Pendekatan Perencanaan Wilayah. *Jurnal Agribisnis Indonesia*, 2(2), 177–190.
- Wasef, A.I., Uday, K.M., Vijay, K.S., Rashedul, I., Nita, K., Nabina, B & Shakil, I. (2025). Incidence and associated risk factors of uterine prolapse in dairy cows in Manoharganj Upazila, Cumilla District, Bangladesh. *Ovozoa*. 14(1): 25-33.
- Yin, B. A., Bari, F., & Ulum, M. F. (2018). Penanganan prolaps vagina pada sapi perah. *ARSHI Veterinary Letters*, 2(3), 51-52.
- Yudeska, C., Nyoman, N. W. S., I Ketut, S & Luh, G. S. S. H. (2020). Morfometri Usus Besar Kerbau Lumpur (Bubalus bubalis) di Pulau Lombok, Nusa Tenggara Barat. *Indonesia Medicus Veterinus*. 9(4): 631-640.