

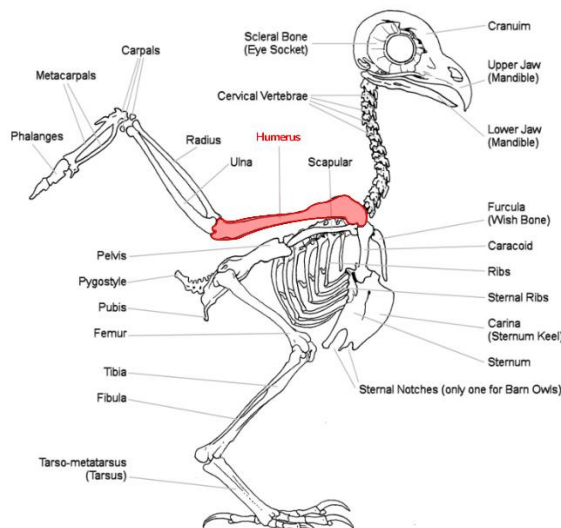
BAB 1

PENDAHULUAN

1.1. Latar Belakang

Burung hantu beluk ketupa (*Ketupa ketupu*) merupakan salah satu spesies burung hantu berukuran besar yang termasuk dalam famili *Strigidae* ordo *Strigiformes*. Spesies ini dikenal sebagai predator nokturnal yang berperan penting dalam keseimbangan ekosistem, terutama sebagai pengendali populasi hewan kecil seperti tikus, ikan, dan amfibi. Beluk ketupa memiliki wilayah sebaran yang cukup luas di Asia Tenggara, termasuk Indonesia, Malaysia, Thailand, dan Singapura, dengan habitat utama di daerah hutan, rawa, dan tepian sungai. Karakteristik morfologis yang mencolok seperti ukuran tubuh besar, mata berwarna kuning emas, serta jambul telinga membuat spesies ini memiliki nilai keunikan tersendiri di antara kelompok burung hantu lainnya (Kim et al., 2022).

Burung hantu (ordo *Strigiformes*) merupakan kelompok burung pemangsa nokturnal yang memiliki peran penting dalam ekosistem sebagai pengendali populasi hama, terutama rodensia. Secara morfologi, burung hantu memiliki adaptasi khas untuk aktivitas malam hari, seperti mata besar yang menghadap ke depan, kemampuan rotasi kepala hingga 270° , serta sistem pendengaran asimetris yang membantu mendeteksi lokasi mangsa dengan presisi tinggi. Sayapnya lebar dengan ujung bulu primer bergerigi, menghasilkan penerbangan senyap yang efektif saat berburu. Adaptasi anatomi dan fisiologi tersebut menjadikan burung hantu salah satu predator malam yang sangat efisien di alam liar. Namun, kemampuan terbang yang tinggi juga membuat spesies ini rentan terhadap trauma, terutama akibat benturan dengan kendaraan, kawat listrik, atau struktur buatan manusia (Kim et al., 2022).



Gambar 1. Anatomi burung hantu (Lewis,2015)

Cedera akibat trauma, seperti fraktur tulang, merupakan salah satu masalah yang paling sering ditemukan pada burung liar yang dibawa ke pusat rehabilitasi satwa. Studi oleh Kubiak dan Forbes (2021) menunjukkan bahwa lebih dari 60% kasus yang diterima di pusat rehabilitasi burung pemangsa melibatkan cedera muskuloskeletal, dengan fraktur tulang sayap (termasuk *humerus*) sebagai yang paling umum. Fraktur *humerus* menjadi perhatian khusus karena tulang ini berperan penting dalam mekanisme terbang, menghubungkan struktur bahu dan sayap *distal*, serta menanggung gaya dorong besar selama penerbangan. Pada burung hantu, struktur *os humerus* sebagian bersifat pneumatik (berhubungan dengan kantung udara), sehingga meski ringan untuk menunjang terbang, tulang ini menjadi lebih rapuh terhadap tekanan atau benturan eksternal.

Tanda-tanda fraktur pada burung hantu dapat terlihat dari posisi sayap yang terkulai, adanya pembengkakan, luka terbuka, atau burung tampak tidak mampu terbang. Pemeriksaan fisik dan radiografi (*rontgen*) merupakan langkah penting untuk memastikan lokasi dan jenis fraktur, seperti fraktur *transversal*, *oblique*, atau kominutif. Pemeriksaan ini juga membantu menentukan tingkat keparahan dan memilih metode perawatan yang sesuai. Selain itu, kondisi umum burung seperti dehidrasi, infeksi luka, dan status gizi harus diperhatikan karena berpengaruh terhadap proses penyembuhan (Abhiyan, 2015).

Penanganan fraktur *humerus* pada burung hantu tidak hanya bertujuan untuk menyembuhkan tulang, tetapi juga untuk mengembalikan fungsi terbang agar burung dapat dilepaskan kembali ke alam liar. Setiap keberhasilan penyembuhan individu burung hantu memiliki nilai penting bagi upaya pelestarian satwa liar dan keseimbangan ekosistem. Oleh karena itu, laporan kasus ini disusun untuk menggambarkan secara lengkap proses diagnosis, penanganan, dan hasil penyembuhan fraktur *os humerus* pada burung hantu, serta membandingkannya dengan hasil penelitian terbaru dalam bidang ortopedi burung (Abhiyan, 2015).

1.2. Rumusan Masalah

1. Bagaimana etiologi dari fraktur?
2. Bagaimana patogenesis fraktur?
3. Bagaimana tanda klinis fraktur?
4. Bagaimana penanganan fraktur pada burung?
5. Bagaimana pencegahan dan pengobatan fraktur?

1.3. Tujuan

1. Untuk mengetahui etiologi dari fraktur?
2. Untuk mengetahui patogenesis fraktur?
3. Untuk mengetahui tanda klinis fraktur?
4. Untuk mengetahui penanganan fraktur pada burung?
5. Untuk mengetahui pencegahan dan pengobatan fraktur?

BAB 2

TINJAUAN PUSTAKA

2.1. Etiologi

Menurut Horsfield (1821), burung hantu beluk ketupa memiliki klasifikasi sebagai berikut:

Kingdom	: Animalia
Filum	: Chordata
Kelas	: Aves
Ordo	: Strigiformes
Famili	: Strigidae
Genus	: <i>Ketupa</i>
Spesies	: <i>Ketupa ketupu</i>

Burung hantu beluk ketupa (*Ketupa ketupu*) merupakan salah satu spesies burung hantu berukuran besar yang termasuk dalam famili *Strigidae* dan ordo *Strigiformes*. Spesies ini dikenal sebagai predator nokturnal yang memiliki kemampuan terbang yang kuat dan presisi tinggi, terutama saat berburu mangsa di habitat perairan seperti sungai, rawa, dan hutan riparian. Kemampuan tersebut sangat bergantung pada integritas dan fungsi sistem muskuloskeletal, khususnya tulang dan otot sayap (Marantika et al., 2025).

2.2. Patogenesis

Fraktur adalah keadaan patahnya tulang atau kartilago yang disebabkan oleh trauma atau bisa juga terjadi akibat penyakit (Erwin et al., 2019). Fraktur merupakan terputusnya kontinuitas jaringan tulang yang ditentukan sesuai dengan jenis dan luasnya. Fraktur bisa terjadi karena tabrakan antar burung di udara, dan benda-benda seperti kendaraan, bangunan, dan kabel listrik. Fraktur *humerus* terbagi menjadi tiga bagian menurut lokasi diantaranya fraktur proksimal yang terjadi dari sendi bahu ke puncak dada, fraktur *diaphyseal* dari ujung puncak dada ke batang humerus dan fraktur distal. Sebagian besar fraktur terjadi dalam kondisi tertutup, karena banyak otot yang melindunginya (Rahman et al., 2023).

Berdasarkan banyaknya patahan atau derajat kerusakan jenis fraktur dibagi menjadi dua bagian yaitu fraktur komplit dan fraktur tidak komplit. Fraktur komplit yaitu kerusakan tulang patah total sedangkan fraktur tidak komplit atau patah tulang sebagian yaitu sebagian kontinuitas tulang putus yang dapat berupa retak (fisura) atau *green stick fracture*, dan *periosteum* tulang masih kuat. Berdasarkan bentuk garis patahan fraktur dibagi atas fraktur transversal, *oblique*/miring, spiral, impaktiva, kominutiva, epifisis, dan fraktur *condyllus* (Dewi et al., 2020).

Humerus menerima beban mekanis tinggi selama aktivitas terbang, terutama saat burung melakukan manuver cepat, lepas landas, atau mendarat. Kondisi ini menyebabkan humerus menjadi salah satu tulang yang paling sering mengalami fraktur pada burung pemangsa besar. Trauma akibat benturan dengan benda keras, jeratan tali, atau kecelakaan sering kali menghasilkan fraktur pada tulang ini, yang secara langsung mengganggu fungsi terbang (Nazhvani et al., 2019).

2.3. Tanda Klinis

Fraktur *os humerus* pada burung hantu (*ordo Strigiformes*) merupakan cedera muskuloskeletal yang sering terjadi akibat trauma, salah satunya karena terjatuh tali atau jerat manusia. Tulang humerus memiliki peran penting dalam mekanisme terbang karena menjadi titik perlekatan utama otot *pectoralis* dan *supracoracoideus*, sehingga kerusakan pada tulang ini akan sangat memengaruhi kemampuan terbang dan aktivitas normal burung hantu (Nazhvani et al., 2019).

Secara klinis, tanda paling umum yang ditemukan adalah ketidakmampuan terbang (*flight incapacity*). Burung hantu tampak tidak mampu mengepakkan sayap secara simetris, cenderung diam, atau hanya melakukan lompatan pendek. Sayap pada sisi yang mengalami fraktur biasanya terlihat terkulai (*wing drop*) dan menggantung lebih rendah dibandingkan sisi kontralateral. Pada beberapa kasus, sayap dapat tampak berputar abnormal atau berada pada posisi yang tidak fisiologis. Burung hantu menunjukkan respon nyeri saat sayap disentuh atau digerakkan, seperti mencoba menggigit, mencakar, menghindar, atau vokalisasi defensif. Pada pemeriksaan palpasi, dapat ditemukan pembengkakan jaringan, peningkatan suhu lokal, serta krepitasi bila terjadi pergeseran fragmen tulang. Namun, palpasi harus dilakukan dengan sangat hati-hati karena dapat memperparah cedera (Javanmardi et al., 2017).

2.4. Diagnosa

Fraktur merupakan salah satu bentuk cedera muskuloskeletal yang paling sering ditemukan pada burung hantu, terutama akibat trauma mekanis seperti benturan dengan kendaraan, struktur buatan manusia, atau jeratan tali dan jaring. Secara klinis, burung hantu dengan fraktur umumnya menunjukkan tanda-tanda seperti sayap terkulai, pembengkakan lokal, deformitas anggota gerak, penurunan atau hilangnya kemampuan terbang, serta respon nyeri saat dilakukan palpasi. Pemeriksaan klinis awal memiliki peran penting untuk menilai stabilitas pasien, tingkat keparahan cedera, serta kemungkinan adanya fraktur terbuka atau kerusakan jaringan lunak (Unsaldi dan Esin, 2023).

Radiografi konvensional merupakan metode diagnostik utama dan paling banyak digunakan untuk menegakkan diagnosis fraktur pada burung hantu. Pemeriksaan radiografi memungkinkan visualisasi kontinuitas tulang, lokasi fraktur, tipe fraktur (*transversal, oblique,*

atau kominutif), serta derajat pergeseran fragmen tulang. Interpretasi hasil diagnostik harus dilakukan secara menyeluruh dengan memperhatikan kondisi tulang dan jaringan sekitarnya. Faktor-faktor seperti tipe fraktur, tingkat pergeseran fragmen, keterlibatan sendi, serta kondisi jaringan lunak menjadi dasar dalam menentukan metode penanganan, baik konservatif maupun operatif (Ozsemir dan Kemal, 2021).

2.5. Penanganan

Penanganan *fraktur os humerus* pada burung hantu (*Strigiformes*) bertujuan utama untuk mengembalikan fungsi sayap secara optimal, sehingga burung mampu terbang kembali dan layak dilepasliarkan. Pemilihan metode penanganan dipengaruhi oleh tipe fraktur, derajat pergeseran fragmen tulang, keterlibatan sendi, serta kondisi jaringan lunak di sekitar lokasi cedera, terutama pada kasus trauma akibat jeratan tali (Ozsemir dan Kemal, 2021).

Penanganan konservatif dapat dipertimbangkan pada fraktur humerus yang tertutup, sederhana, dan tanpa pergeseran fragmen yang signifikan. Metode ini umumnya dilakukan dengan imobilisasi sayap, seperti teknik *wing bandage* atau *body wrap*, untuk menjaga posisi tulang selama proses penyembuhan. Namun, pada burung hantu, metode konservatif memiliki keterbatasan karena humerus merupakan tulang utama dalam mekanisme terbang. Kesalahan penyatuan tulang (*malunion*) dapat menyebabkan gangguan gerak sayap dan berujung pada ketidakmampuan terbang secara permanen. Menurut Abhiyan (2019), penanganan operatif menjadi pilihan utama pada fraktur *humerus* yang bergeser, kominutif, terbuka, atau melibatkan sendi. Tindakan bedah bertujuan untuk mencapai reposisi anatomis dan stabilisasi internal fragmen tulang. Teknik fiksasi yang umum digunakan meliputi penggunaan *pin intramedular*, *external skeletal fixator*, atau kombinasi keduanya, disesuaikan dengan ukuran tulang dan karakteristik fraktur.

Prinsip penanganan standar pada kondisi kegawatdaruratan perlu diterapkan pada burung dengan cedera traumatis, yang meliputi pemberian terapi cairan, analgesik, antibiotik, serta penyediaan lingkungan yang hangat. Selain itu, monitoring istirahat kandang harus dilakukan secara ketat untuk membatasi pergerakan dan mencegah gangguan pada area fraktur (Unsaldi dan Esin, 2023). Pemberian *meloxicam* sebagai obat antiinflamasi nonsteroid diberikan dengan dosis 0,2 mg/kg BB melalui injeksi intramuskular. *Enrofloxacin* digunakan sebagai antibiotik dengan dosis 5 mg/kg BB. Pascaoperasi juga diberikan vitamin untuk mendukung proses pemulihan pascatrauma dan membantu mempercepat regenerasi jaringan tulang dan jaringan lunak (Nazhvani et al., 2019).