

BAB I

PENDAHULUAN

I.1. Latar Belakang

Ayam *parent stock* atau ayam pembibit adalah jenis ayam yang dipelihara untuk menghasilkan telur tetas (*hatching eggs*). Ayam *parent stock* yang diternakkan merupakan ayam yang telah diakui kemurniannya atau keunggulannya yang dibuktikan dengan surat keterangan dari instansi yang berwenang di lokasi dimana ayam *parent stock* dihasilkan. Hasil dari *parent stock* yaitu *final stock* sudah tidak dapat dikawinkan lagi karena produksi telur atau daging akan jauh menurun dan tidak menguntungkan (Prananda et al., 2021). Kualitas internal telur akan menurun seiring bertambahnya umur induk. Umur yang semakin tua akan menghasilkan kerabang tipis sehingga mempercepat penurunan kualitas internal telur. Serta ayam yang mencapai dewasa kelamin cenderung menghasilkan telur yang lebih kecil (Baharudin et al., 2019).

Sistem pemeliharaan sangat berpengaruh terhadap infeksi parasit. Manajemen pemeliharaan menjadi 3 periode berdasarkan umurnya yaitu periode *starter*, *grower*, dan *layer*. Pemeliharaan ditujukan untuk mencapai beberapa sasaran yaitu tingkat kematian serendah mungkin, kesehatan ternak baik, dan keseragaman bobot yang merata. Untuk mencapai hal-hal tersebut beberapa hal yang perlu dipertimbangkan sebaik-baiknya dalam pemeliharaan ayam pembibit yaitu perkandangan, peralatan masa awal dan akhir, pemberian pakan, dan pencegahan penyakit. Sifat ayam yang suka mengais-ngais memudahkan kontaminasi tinja di tempat tersebut, dan kondisi iklim yang lembab memicu perkembangan telur parasit (Shohana et al., 2023).

Parasit yang sering menginfeksi unggas peliharaan seperti bebek, burung, dan ayam adalah nematoda. Penyebaran cacing nematoda terhadap hewan ternak dapat melewati pakan, air, dan peralatan ternak. Infeksi cacing nematoda dapat menghambat pertumbuhan dan mengakibatkan penurunan produksi ayam sehingga menyebabkan kerugian secara ekonomi (Kurnia et al., 2021). *Ascaridia galli* merupakan salah satu nematoda yang tersebar pada ayam dan menjadi salah satu parasit yang paling sering ditemui pada ayam. Kejadian akut ascaridiosis merupakan problema pada peternakan ayam yang dapat menimbulkan kerugian yang cukup besar (Shohana et al., 2023).

Infeksi cacing *A. galli* pada ayam *parent stock* merupakan masalah penting dalam industri unggas karena dapat menyebabkan kerugian ekonomi signifikan akibat penurunan produksi dan kesehatan ternak. Oleh karena itu, penelitian ini bertujuan untuk mengidentifikasi

keberadaan cacing *A. galli*, mengetahui perubahan patologi anatomi, dan mengidentifikasi morfologi cacing serta telurnya pada ayam *parent stock* di Farm Breeding PT. New Hope Malino. Berdasarkan latar belakang di atas, melalui laporan ini dibuat untuk memahami lebih lanjut mengenai ascariidiasis, cara identifikasi *A. galli*, tanda klinis pada ayam, perubahan anatomi patologi organ, dan pencegahan, serta pengobatan pada ayam yang terinfeksi *A. galli*. Studi ini diharapkan dapat memberikan informasi yang bermanfaat bagi mahasiswa kedokteran hewan, peternakan, dan pihak-pihak yang ikut membantu peningkatan peternakan unggas di Indonesia.

I.2. Rumusan Masalah

1. Bagaimana cara mengidentifikasi keberadaan cacing *Ascaridia galli* dilakukan pada ayam *parent stock* di Farm Breeding PT. New Hope Malino?
2. Bagaimana perubahan patologi anatomi yang disebabkan oleh infeksi cacing *Ascaridia galli* pada ayam *parent stock* di Farm Breeding PT. New Hope Malino?
3. Bagaimana morfologi cacing dewasa dan telur cacing *Ascaridia galli* yang ditemukan pada ayam *parent stock* di Farm Breeding PT. New Hope Malino?

I.3. Tujuan

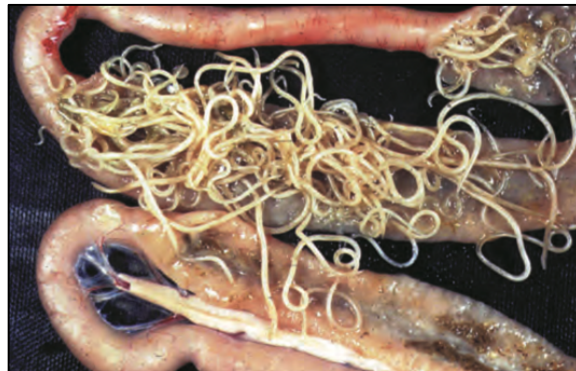1. Mengidentifikasi keberadaan cacing *Ascaridia galli* pada ayam *parent stock* di Farm Breeding PT. New Hope Malino.
2. Mengetahui perubahan patologi anatomi yang terjadi akibat infeksi cacing *Ascaridia galli* pada ayam *parent stock* di Farm Breeding PT. New Hope Malino.
3. Mengidentifikasi morfologi cacing *Ascaridia galli* dewasa dan telurnya pada ayam *parent stock* di Farm Breeding PT. New Hope Malino.

BAB II

TINJAUAN PUSTAKA

II.1. Cacing *Ascaridia galli*

Ascaridia galli awalnya ditemukan di Jerman. Setelah itu, di beberapa negara juga dilaporkan ditemukan pada ayam. *A. galli* kini dikenal sebagai parasit unggas di seluruh dunia dengan laporan dari beberapa negara yang mencakup iklim sedang, subtropis, dan tropis. *A. galli* dapat ditemukan pada beberapa jenis unggas termasuk ayam, kalkun, dan beberapa burung, tetapi ayam sebagai inang utama infeksi *A. galli* (Singh et al., 2023). Cacing *A. galli* adalah spesies yang paling umum dan patogen menyebabkan penyakit yang disebut dengan askaridiasis (Quraishi et al., 2020).



Gambar 1. Cacing *A. galli* pada usus ayam (Otranto dan Wall, 2024).

Menurut Singh et al. (2023), bahwa *A. galli* merupakan cacing gelang yang berkembang biak pada saluran pencernaan. Adapun klasifikasi dari cacing *A. galli* sebagai berikut:

Filum : Nematoda

Kelas : Chromadorea

Ordo : Ascaridia

Famili : Ascaridiidae

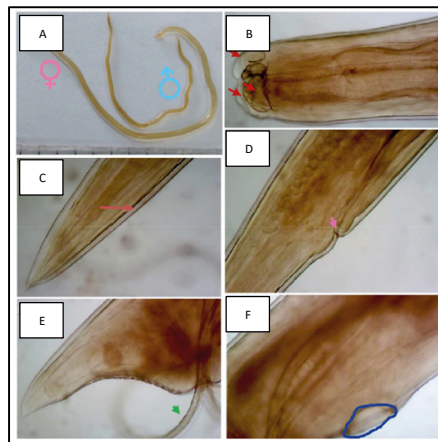
Genus : *Ascaridia*

Spesies: *Ascaridia galli*

II.2. Morfologi *Ascaridia galli*

A. galli merupakan salah satu nematoda paling umum yang menyerang ayam di seluruh dunia. Parasit usus ini sering ditemukan pada unggas, terutama ayam. Tingkat kejadian telah banyak didokumentasikan di peternakan unggas dan umumnya di peternakan ayam (Nageye et al., 2025). Parasit ini sebagian besar terdeteksi di duodenum dan juga di jejunum. Tubuh *A.*

galli semitransparan, berwarna putih krem, dan berbentuk silinder. Ukuran tubuh cacing *A. galli* pada betina lebih panjang dari pada jantan (Ritu et al., 2024).

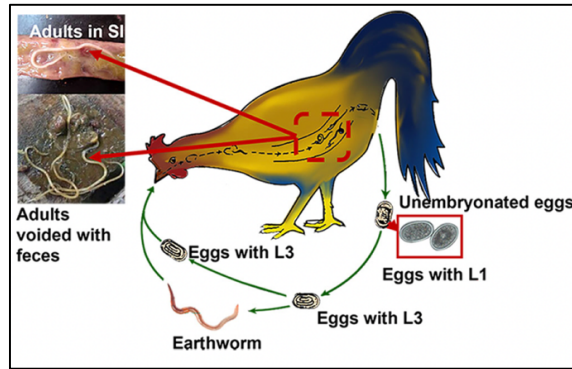


Gambar 2. Morfologi *A. galli*; (A) *A. galli* jantan dan betina; (B) Bagian anterior parasit; (C) Ekor parasit betina; (D) Vulva parasit; (E) Bagian posterior jantan; (F) Prekloaka *sucker* pada jantan (Ritu et al., 2024).

Cacing jantan berukuran 50-75 mm dan cacing betina berukuran 70-120 mm. Ujung anterior ditandai dengan mulut yang menonjol terdiri dari tiga bibir trilobed besar. tepi bibir memiliki dentikel seperti gigi. Ekor jantan memiliki alae kecil dan juga 10 pasang papila. Spikula hampir sama panjangnya. Pada jantan, ada pengisap preloca yang melingkar dan memiliki kutikula tebal. Selain itu, ukuran spikula hampir sama panjang. Sedangkan, untuk telurnya berbentuk oval dan ukurannya sekitar 75-80 x 45-50 μm (Otranto dan Wall, 2024). Kutikula pada nematoda biasanya elastis dan kuat. Umumnya kutikulas halus, bersisik atau begerigi, dan bergaris melintang, membujur, atau terkadang miring. Dinding tubuh nematoda terdiri dari kutikula, hipodermis, dan otot-otot dinding tubuh. Kutikula merupakan lapisan terluar dan memiliki signifikan fungsional dan struktural yang besar bagi hewan (Jaiswal et al., 2020)

II.3. Siklus Hidup *Ascaridia galli*

Nematoda *A. galli* awalnya ditemukan pada ayam di Jerman. Setelah itu, dilaporkan juga di beberapa negara di seluruh dunia. *A. galli* kini dikenal sebagai agen infeksi unggas di seluruh dunia dengan laporan dari berbagai negara yang mencakup iklim sedang, subtropis, dan tropis. *A. galli* dapat ditemukan pada berbagai jenis unggas termasuk ayam, merpati, angsa, kalung dan beberapa burung liar. Cacing ini adalah spesies nematoda paling umum yang menyebabkan morbiditas menjadi tinggi, terutama pada ayam. Parasit ini memiliki siklus hidup langsung (Singh et al., 2023).



Gambar 3. Siklus Hidup *A. galli* (Shohana et al., 2023).

Siklus hidup *A. galli* bersifat langsung dengan hanya melibatkan satu inang. Dalam siklus hidup, cacing dewasa yang berkembang secara seksual hidup di usus halus inang, tempat mereka bertelur. Telur kemudian dikeluarkan ke lingkungan melalui feses inang (Shohana et al., 2023). Telur *A. galli* yang berbentuk oval dilindungi oleh tiga lapisan yaitu *vetalline membrane* merupakan lapisan paling dalam dan memiliki sifat permeabel, *thick resisten covering* merupakan lapisan tebal yang terletak di tengah dan bersama *thin albuminous layer* yang merupakan lapisan terluar membuat telur resisten terhadap desikasi (kekeringan) dan memungkinkan kelangsungan hidup yang lama di lingkungan luar (Singh et al., 2023).

Telur *A. galli* dapat mengembangkan larva di dalamnya. Proses perkembangan larva *A. galli* di dalam telur (*in ovo*) dimulai dari tahap *Unembryonated* (UM), di mana telur belum berembrio dan hanya mengandung satu sel tunggal bergranulasi yang mengisi hampir seluruh cangkang. Selanjutnya, terjadi tahap *Developing*, yang merupakan proses mitosis atau pembelahan sel. Tahap ini mencakup *Early Morula* (EM) yang memiliki 2 hingga 16 sel dan *Late Morula* (LM) yang memiliki lebih dari 16 sel tanpa diferensiasi yang jelas. Tahap berikutnya adalah *Vermifor* yang ditandai dengan diferensiasi menjadi embrio non-motil berbentuk seperti kecebong (*tadpole-like*), yang kemudian berkembang mengisi hampir seluruh kapsul telur dan diklasifikasikan sebagai larva stadium L1/L2. Akhirnya, telur mencapai tahap *Embryonated* (L3), di mana larva telah menyelesaikan perkembangan menjadi larva L3 yang melingkar, ramping, dan motil (*coiled slender motile larva*) yang merupakan stadium infeksi yang siap menginfeksi inang (Tarbiat et al., 2015).

II.4. Tanda Klinis Ascariasis

Penyakit ascariasis sering kali menunjukkan gejala seperti anemia, hipoglikemia, kelemahan, anoreksia, *drooped wings*, bulu kusut, penurunan produksi telur, diare disertai kotoran di sekitar anus, dan penurunan berat badan (Singh et al., 2023). Selain itu, tanda klinis yang dapat terjadi adalah pial yang pucat, *ileus verminosis*, dan dapat mengakibatkan kematian

yang dimulai pada hari ke-8 akibat invasi massal larva ke dalam lapisan mukosa usus (Mehlhorn, 2016). Hal tersebut dapat menyebabkan efisiensi penyerapan nutrisi. Cacing dewasa juga dapat bermigrasi ke oviduct melalui kloaka atau penetrasi usus sehingga mengakibatkan cangkang telur tipis dan lunak, serta dapat berefek pada penurunan produksi telur (Bharat et al., 2017). Jadi, *A. galli* tidak hanya mempengaruhi kesehatan ayam, tetapi juga menyebabkan kerugian ekonomi yang signifikan bagi peternak karena cacing menyerap sari makanan dan menyebabkan kekurangan gizi pada ayam yang terinfeksi (Hambal et al., 2019).

II.5. Pencegahan dan Pengobatan Ascariidiasis

Produksi unggas meningkat pesat sebab selain biaya untuk memulainya rendah, unggas juga memiliki kemampuan untuk memproses nutri dari pakan menjadi protein hewan dengan sangat cepat dan efisien. Namun, meskipun pertumbuhannya menjanjikan tetapi industri unggas harus menghadapi tantangan penting yang dapat menyebabkan kerugian ekonomi yang tinggi, di mana industri unggas harus memiliki pengetahuan tentang mekanisme deteksi, pencegahan, dan pengendalian infeksi parasit. Untuk memastikan kesehatan dan produktivitas unggas, pengendalian infeksi parasit, khususnya *A. galli*, memerlukan manajemen kebersihan dan kandang yang disiplin. Kunci utamanya adalah menjaga kebersihan kandang dan pekarangan secara ketat, memastikan ventilasi dan tingkat kelembapan yang optimal di dalam kandang, serta menjaga sekam kandang tetap kering untuk menghambat perkembangan telur parasit. Perhatian khusus harus diberikan pada unggas muda dan sistem kandang padat. Selain itu, memisahkan unggas berdasarkan kelompok umur (bukan sistem *all-in/all-out*) karena unggas yang lebih tua bisa menjadi pembawa, dan mengganti sekam secara teratur setidaknya seminggu sekali untuk meminimalkan keberadaan telur infeksius. Sebagai langkah paling praktis dan efektif, pemberian obat cacing secara teratur sesuai dosis yang tepat (Singh et al., 2023).

Sistem pemberian pakan dan minum harus dirancang sedemikian rupa untuk membatasi kontaminasi makanan dan air oleh feses. Sementara itu, pengobatan infeksi *A. galli* pada ayam dapat dilakukan menggunakan beberapa jenis antelmintik yang diberikan melalui pakan atau secara oral. Obat yang efektif mencakup *piperazin salts* dan *Levamisol*, di mana *Levamisol* dapat diberikan secara oral dengan dosis 30 mg/kg berat badan, atau dicampurkan dalam pakan sebanyak 300 ppm. Selain itu, dapat juga diberikan kelompok obat *benzimidazol* seperti *flubendazol*, *mebendazol*, atau *fenbendazol* digunakan dengan mencampurkannya dalam pakan pada konsentrasi 60 ppm. Namun, durasi pemberiannya berbeda-beda *flubendazol* dan *mebendazol* diberikan selama tujuh hari, sedangkan *fenbendazol* selama tiga hari (Mehlhorn, 2016).