

BAB 1 PENDAHULUAN

1.1. Latar Belakang

Gajah Sumatera (*Elephas maximus sumatranus*) merupakan salah satu subspecies gajah Asia yang hanya ditemukan di Pulau Sumatera dan termasuk dalam kategori “Kritis” menurut *International Union for Conservation of Nature* (IUCN). Populasi gajah ini terus menurun akibat deforestasi, konflik manusia–satwa liar, dan perburuan liar. Sebagian populasi gajah kini hidup di bawah pengawasan manusia, baik di kebun binatang ataupun taman konservasi, sehingga kesejahteraan dan kesehatan gajah menjadi perhatian penting bagi dokter hewan dan pengelola konservasi (Sukmantoro et al., 2020). Dalam kondisi penangkaran, salah satu gangguan kesehatan yang sering dijumpai adalah masalah kaki, terutama pododermatitis, yang berdampak besar terhadap mobilitas, kesejahteraan, dan bahkan kelangsungan hidup gajah (Angkasa dan Dewi, 2018).

Kejadian pododermatitis pada gajah telah dilaporkan di berbagai negara Asia, termasuk Thailand, India, dan Indonesia. Studi lapangan menunjukkan bahwa faktor risiko yang berpengaruh antara lain adalah jenis substrat lantai, kelembapan lingkungan, umur hewan, kondisi tubuh, serta kebersihan kandang. Gajah yang berada di permukaan keras dan jarang mendapatkan latihan cenderung lebih sering mengalami masalah kaki dibandingkan gajah yang hidup di area alami dengan substrat lunak (Magda et al., 2015).

Pododermatitis merupakan kondisi peradangan atau infeksi pada jaringan kulit kaki bagian bawah, meliputi telapak, kuku, dan jaringan subkutan di sekitarnya. Penyakit ini dapat bersifat akut maupun kronis, dengan gejala berupa luka, retakan, abses, dan nekrosis jaringan (Bansiddhi et al., 2019). Faktor utama yang memicu penyakit ini antara lain trauma mekanik berulang, infeksi bakteri dan jamur oportunistik, kelembapan berlebih, serta kegemukan yang meningkatkan beban pada kaki (Eisenberg et al., 2017). Bakteri yang paling sering diisolasi dari lesi kaki gajah meliputi *Streptococcus agalactiae*, *Corynebacterium spp.*, dan *Pseudomonas aeruginosa*, yang masuk melalui celah atau luka kecil pada permukaan telapak kaki (Sarma, 2012).

Secara klinis, pododermatitis ditandai dengan perubahan perilaku seperti sulit berjalan, pincang, luka pada telapak kaki, keluarnya eksudat purulen, serta bau tidak sedap yang menandakan infeksi kronis. Apabila tidak ditangani secara tepat, kondisi ini dapat berkembang menjadi infeksi yang lebih dalam, menurunkan kualitas hidup gajah, serta mengganggu keberhasilan upaya konservasi. Oleh karena itu, penegakan diagnosis yang akurat serta penanganan yang tepat dan berkelanjutan, disertai perbaikan manajemen pemeliharaan dan lingkungan kandang, menjadi sangat penting. Laporan kasus ini disusun untuk menggambarkan kejadian pododermatitis pada gajah Sumatera di Bali Zoo serta upaya penanganan yang dilakukan sebagai bagian dari penerapan ilmu kedokteran hewan dalam mendukung kesehatan dan kesejahteraan satwa konservasi.

1.2. Rumusan Masalah

- a. Bagaimana gambaran kasus pododermatitis pada gajah Sumatera di Bali Zoo?
- b. Bagaimana diagnosis dan penanganan pododermatitis pada gajah Sumatera tersebut?

1.3. Tujuan

- a. Mendeskripsikan gejala klinis dan diagnosis pododermatitis pada gajah Sumatera.
- b. Menjelaskan penanganan pododermatitis yang dilakukan pada gajah Sumatera di Bali Zoo.

BAB 2 TINJAUAN PUSTAKA

2.1 Gajah Sumatera (*Elephas maximus sumatranus*)

Gajah Sumatera (*Elephas maximus sumatranus*) merupakan salah satu subspecies gajah Asia yang hanya ditemukan di Pulau Sumatera dan termasuk satwa yang dilindungi. Gajah Sumatera merupakan herbivora besar dengan bobot tubuh dewasa dapat mencapai 3.000–4.000 kg. Ukuran tubuh yang besar menyebabkan sistem muskuloskeletal, khususnya kaki, menjadi struktur vital yang menentukan kelangsungan hidup dan kesejahteraan hewan. Dalam habitat alaminya, gajah mampu berjalan puluhan kilometer per hari di atas substrat lunak seperti tanah, pasir, dan lumpur. Aktivitas ini membantu menjaga sirkulasi darah pada kaki dan mempertahankan kesehatan bantalan telapak kaki (Sukmantoro et al., 2020).

Adapun klasifikasi taksonomi Gajah Sumatera menurut *Integrated Taxonomic Information System* (ITIS) ialah sebagai berikut :

Kingdom : Animalia

Filum : Chordata

Class : Mammalia

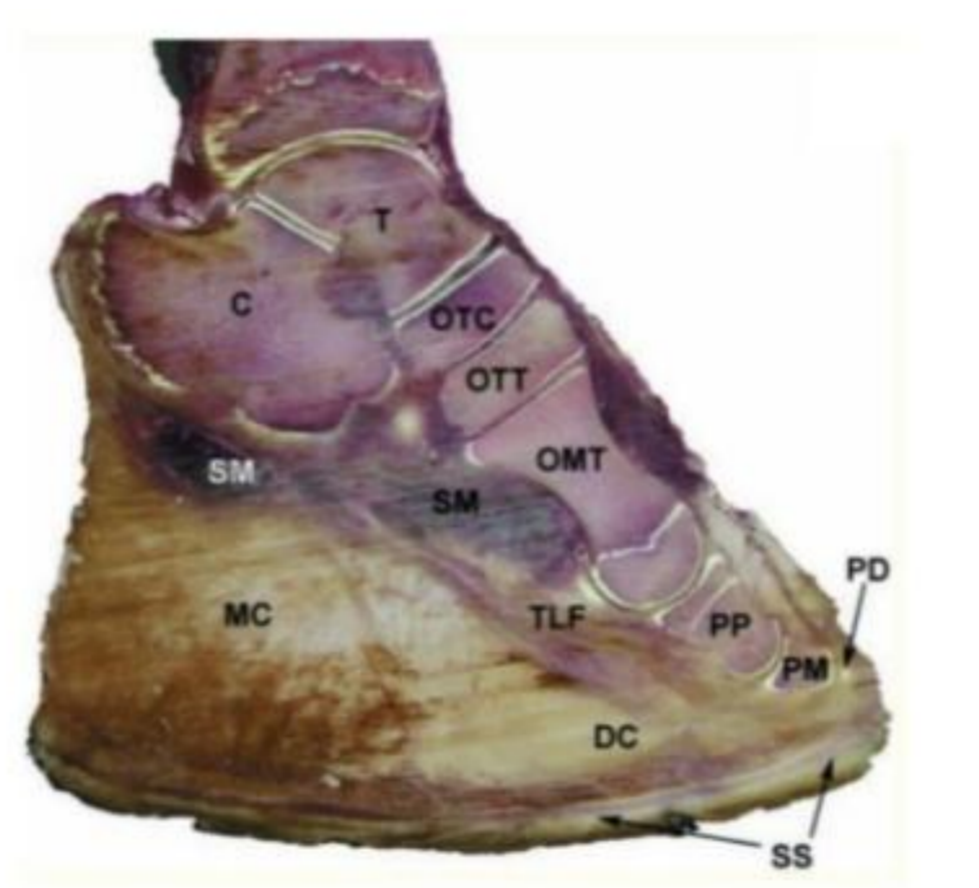
Ordo : Proboscidea

Famili : Elephantidae

Genus : *Elephas*

Spesies : *Elephas maximus sumatranus*

2.2 Anatomi dan Fisiologi Kaki Gajah



Gambar 2. Struktur Kaki Gajah: *Digital cushion* (DC), *metatarsale cushion* (MC), *thick lamellar fat* (TLF), *septal meshwork* (SM), *os tarsale centrale* (OTC), *os tarsale tertium* (OTT), *os metatarsale* (OMT), *prepollex* (PP), *pad margin* (PM), *phalangeal digit* (PD), dan *solar surface* (SS). (Weissengruber et al., 2006)

Kaki gajah merupakan struktur anatomis yang sangat kompleks dan memiliki peran krusial dalam menopang berat badan serta mendukung aktivitas lokomosi hewan. Secara anatomi, kaki gajah tersusun atas tulang-tulang panjang dan pendek yang kuat, sendi yang relatif kaku, jaringan otot, serta struktur khusus berupa bantalan telapak kaki yang berfungsi sebagai peredam tekanan dan penopang beban tubuh yang besar (Fowler, 2006). Gambar 2 menunjukkan struktur jaringan lunak dan bantalan telapak kaki gajah yang berperan penting dalam menopang berat badan dan menyerap tekanan mekanis. *Digital cushion* (DC) merupakan bantalan utama telapak kaki yang berfungsi sebagai peredam tekanan dan penopang berat tubuh, sedangkan *metatarsale cushion* (MC) berada di atas *os metatarsale* dan berperan dalam distribusi beban. Struktur bantalan ini tersusun atas *thick lamellar fat* (TLF) berupa jaringan

lemak berlapis tebal yang menjaga elastisitas telapak kaki serta *septal meshwork* (SM) berupa jaringan ikat fibrosa yang mempertahankan bentuk dan stabilitas bantalan. Selain jaringan lunak, tampak struktur tulang dan sendi yang mendukung fungsi lokomosi, antara lain *os tarsale centrale* (OTC), *os tarsale tertium* (OTT), dan *os metatarsale* (OMT). Pada bagian distal kaki terdapat struktur pendukung berupa *prepollex* (PP), *pad margin* (PM) sebagai tepi bantalan telapak, *phalangeal digit* (PD) serta *solar surface* (SS) yang merupakan permukaan telapak kaki yang berhubungan langsung dengan tanah (Weissengruber et al., 2006).

Pada bagian distal kaki, gajah memiliki kuku yang tersusun dari keratin keras yang melindungi jaringan lunak di bawahnya. Kuku gajah tidak tumbuh terpisah seperti pada hewan berkuku belah, melainkan menyatu dengan bantalan telapak kaki. Struktur ini memungkinkan distribusi beban tubuh secara merata ke seluruh permukaan telapak saat gajah berdiri atau berjalan. Namun, struktur kuku dan bantalan kaki gajah sangat bergantung pada kondisi lingkungan, terutama jenis substrat tempat berpijak. Secara fisiologis, bantalan telapak kaki gajah berperan penting dalam sistem peredaman kejutan dan sirkulasi darah perifer. Setiap kali gajah melangkah, tekanan yang diterima oleh bantalan kaki akan membantu memompa darah kembali ke arah proksimal, sehingga mendukung sirkulasi darah di ekstremitas bawah. Aktivitas berjalan yang cukup di atas substrat lunak berperan dalam menjaga elastisitas bantalan kaki dan kesehatan jaringan kuku (Harris et al., 2006).

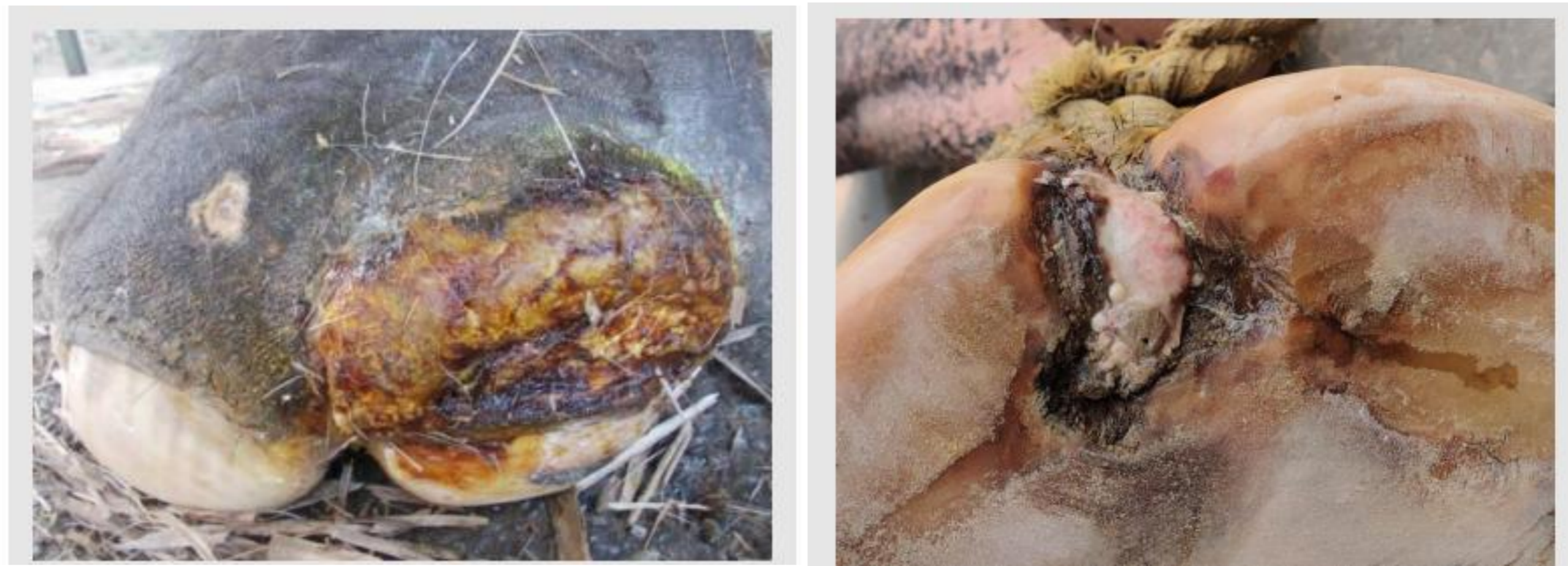2.3 Etiologi Pododermatitis

Pododermatitis adalah peradangan pada jaringan kaki bagian distal yang mencakup telapak kaki, kuku, dan jaringan lunak di sekitarnya. Pada gajah, pododermatitis umumnya bersifat kronis dan berkembang secara perlahan akibat paparan faktor risiko yang berlangsung lama. Etiologi pododermatitis bersifat multifaktorial, meliputi trauma mekanis berulang, kondisi lingkungan yang tidak sesuai, serta infeksi mikroorganisme oportunistik. Permukaan kandang yang keras dan kasar menyebabkan mikrotrauma berulang pada telapak kaki, yang kemudian menjadi pintu masuk bagi bakteri dan jamur. Kondisi ini diperparah oleh kelembapan tinggi dan sanitasi kandang yang buruk (Kumar dan Sarma, 2012).

Infeksi sekunder merupakan faktor penting dalam perkembangan dan keparahan pododermatitis pada gajah. Mikroorganisme yang paling sering terlibat adalah bakteri Gram positif seperti *Staphylococcus* spp. dan *Streptococcus* spp., serta bakteri Gram negatif seperti *Pseudomonas aeruginosa*. Mikroorganisme ini biasanya merupakan flora normal lingkungan atau kulit, namun dapat bersifat patogen ketika masuk melalui luka atau celah pada kuku. Infeksi menyebabkan respon inflamasi yang berkepanjangan, pembentukan abses, dan keterlambatan proses penyembuhan (Eisenberg et al., 2017).

2.4 Gejala Klinis Pododermatitis

Manifestasi klinis pododermatitis pada gajah sangat bervariasi, mulai dari gejala ringan hingga berat. Pada fase awal, perubahan yang muncul umumnya berupa retakan halus pada permukaan telapak kaki, permukaan kuku yang tampak kering atau kasar, serta perubahan warna jaringan menjadi keabu-abuan atau kecokelatan. Kondisi ini sering tidak disertai nyeri yang jelas sehingga kerap terabaikan oleh pengelola atau petugas (Kumar dan Sarma, 2012).



Gambar 3. Gejala Klinis Pododermatitis (Nigam *et al.*, 2025).

Seiring berjalannya waktu, lesi dapat berkembang menjadi lebih dalam dan luas, ditandai dengan terbentuknya luka terbuka, penebalan jaringan kuku, hemoragi lokal, serta keluarnya eksudat serosa hingga purulen. Pada tahap ini, infeksi sekunder oleh bakteri oportunistik sering terjadi dan memperparah proses inflamasi. Bau tidak sedap dari telapak kaki sering menjadi indikator adanya infeksi kronis (Eisenberg *et al.*, 2017). Secara klinis, gajah yang mengalami pododermatitis menunjukkan perubahan perilaku yang khas, seperti enggan berjalan jauh, pincang, sering mengistirahatkan salah satu kaki, serta penurunan aktivitas. Dalam kasus yang lebih berat, nyeri yang signifikan dapat menyebabkan gangguan locomotor dan menurunkan kualitas hidup gajah secara keseluruhan. Apabila tidak ditangani dengan baik, pododermatitis dapat berkembang menjadi abses dalam, pembentukan sinus, hingga keterlibatan jaringan tulang (osteomielitis), yang berpotensi mengancam keselamatan hewan (Rahman *et al.*, 2021).

2.5 Pencegahan dan Pengobatan

Pencegahan pododermatitis pada gajah berfokus pada perbaikan manajemen pemeliharaan dan lingkungan. Penyediaan substrat lantai yang lebih lunak dan kering, seperti tanah atau pasir, sangat dianjurkan untuk mengurangi tekanan mekanis pada kaki. Selain itu, kebersihan kandang harus dijaga dengan baik untuk mencegah pertumbuhan mikroorganisme patogen. Pemeriksaan kaki secara rutin dan pemotongan kuku (*hoof trimming*) oleh tenaga terlatih merupakan langkah preventif yang efektif (Bansiddhi *et al.*, 2019).

Pengobatan pododermatitis dilakukan secara lokal dan sistemik, tergantung tingkat keparahan. Terapi lokal meliputi pembersihan luka, debridement jaringan nekrotik, serta perendaman kaki (*foot soaking*) menggunakan air bersih atau larutan antiseptik dengan konsentrasi yang sesuai untuk menurunkan jumlah mikroorganisme, melunakkan jaringan keras, serta membantu proses penyembuhan luka. Aplikasi terapi topikal berupa antiseptik, salep antibiotik, atau bahan pendukung lainnya dilakukan untuk mencegah infeksi sekunder dan menjaga kondisi telapak kaki tetap optimal. Pada kasus dengan peradangan berat, nyeri, atau infeksi yang meluas, diperlukan terapi sistemik berupa antibiotik dan obat antiinflamasi guna mengendalikan infeksi dan mengurangi rasa nyeri sehingga fungsi lokomosi dapat kembali membaik (Kido *et al.*, 2018).