

BAB I PENDAHULUAN

1.1 Latar Belakang

Ketika membuat gigi tiruan lengkap, dokter gigi bertanggung jawab penuh untuk mengembalikan penampilan dan fungsi alami pasien, serta membuat oklusi yang paling sesuai dengan struktur kraniofasial dan sistem neuromuskuler pasien. Bidang oklusal didefinisikan sebagai "bidang rata-rata yang dibentuk oleh permukaan insisal dan oklusal gigi". Hal ini bukan merupakan bidang dalam arti sebenarnya, tetapi mewakili kurvatura rata-rata bidang permukaan tersebut. Secara anatomis berhubungan dengan tengkorak dan secara teoritis menyentuh tepi insisal gigi insisivus dan puncak permukaan oklusi gigi posterior, dapat berupa *wax occlusal rim* untuk penyusunan gigi tiruan atau *flat metallic plate* untuk menyusun gigi tiruan (Niwatcharoenchaikul et al., 2014; Shetty et al., 2013).

Salah satu faktor penting yang mempengaruhi keseimbangan oklusal adalah kemiringan bidang oklusal (KBO). Menentukan KBO sangat penting karena oklusi yang seimbang secara bilateral adalah kondisi yang lebih diutamakan saat membuat gigi tiruan lengkap (Kuniyal et al., 2012). Gigi tiruan lengkap dibuat untuk berfungsi sebagai komponen penting dari sistem pengunyahan di dalam mulut. Orientasi bidang oklusal ke dasar tengkorak adalah langkah yang paling penting dalam bidang prostodonsia untuk setiap pembuatan gigi tiruan. Oleh karena itu, gigi tiruan harus dibuat sedemikian rupa sehingga sesuai dengan hubungan rahang pasien (Shetty et al., 2013).

Salah satu konsep fisiologis utama antara rahang dan oklusi adalah bidang oklusal (Shetty et al., 2013). Agar gigi tiruan lengkap dapat bekerja dengan baik dan memiliki estetika, keseimbangan oklusal, dan estetika terbaik, bidang oklusal harus diposisikan dengan benar. Bidang oklusal mempengaruhi interaksi lidah dan otot bukal, menyebabkan makanan berkumpul di dalam sulkus dan menyebabkan pipi atau lidah tergigit pada gigi tiruan cekat atau lepasan. Selain itu, hal ini dapat menyebabkan perubahan jaringan, resorpsi tulang dini, dan ketidakstabilan gigi tiruan. Menetapkan paralelisme yang tepat terhadap dasar tengkorak menjadi sulit karena adanya struktur otot yang menutupi tengkorak dan mandibula. Sebagai upaya untuk mempermudah prosedur ini, ada beberapa landmark yang diusulkan untuk mendefinisikan level bidang oklusal. *Landmark* yang telah ditentukan dari hasil pengukuran atau referensi tersebut disebut sebagai bidang referensi (Gupta et al., 2009). Orientasi bidang oklusal harus diatur dengan benar untuk mencapai efek fungsional dan estetis yang optimal. Bidang oklusal, jika diposisikan dengan benar, akan membantu untuk mendapatkan keseimbangan yang sesuai dalam susunan gigi. Operator menghadapi tantangan dalam menentukan bidang oklusal yang tepat; jika dilakukan dengan tidak tepat, hal ini dapat



uan yang secara estetika dan fungsional tidak diinginkan (Gupta, tahun-tahun, berbagai lokasi dan metode telah digunakan untuk itu. Di antara ide-ide yang ada saat ini adalah: 1) menempatkan jarak dengan garis ala-tragus dan anterior sesuai dengan standar atkan bidang oklusal di tengah-tengah dan sejajar dengan ridge yelaraskan *buccinator grooves* dan komisura bibir dengan bidang, posterior yang berada di sepertiga bagian tengah atau di atas

retromolar pad, 5) Menempatkan bidang oklusal sejajar dengan tepi lateral lidah (Niwatcharoenchaiikul et al., 2014).

Banyak penulis, sejak awal pembuatan gigi tiruan lengkap, telah mengusulkan beberapa landmark untuk membantu menentukan level bidang oklusal. Berbagai bidang seperti *frankfurt horizontal plane*, *Camper's line*, *palatal line*, *occlusal line*, *mandibular line*, *interpupillary line*, *hamular notch incisive papilla* (HIP plane), dan lain-lain telah diusulkan. Alat paling umum digunakan untuk menentukan bidang oklusal adalah menggunakan fox plane dengan menentukan kesejajaran biterim rahang atas sejajar pada interpupillary line di anterior dan *Camper's line* di posterior. Namun, menurut penelitian yang dilakukan oleh Gupta (Gupta, 2011) menyebutkan bahwa fox plane memiliki kekurangan yaitu dapat menyebabkan kesalahan dalam sejumlah kasus karena hampir tidak mungkin untuk mempertahankan alat tetap stabil. Posisi alat dapat berubah setiap kali operator memeriksa kesejajaran. Selain itu, saat memeriksa dengan mata telanjang, operator harus sejajar dengan mata untuk memeriksa kesejajaran karena setiap perubahan sudut mata akan menyebabkan hasil yang tidak akurat. Alat ini tidak hanya meningkatkan perubahan kesalahan tetapi juga membuat prosedur menjadi membosankan dan memakan waktu (Gupta, 2011).

Di era digital ini, peran elektronika semakin mendominasi berbagai bidang kehidupan, termasuk dalam dunia kedokteran gigi. Salah satu contohnya adalah terciptanya mikrokontroler, sebuah komponen elektronik terintegrasi yang diprogram untuk menyelesaikan dan mengendalikan tugas tertentu. Mikrokontroler pada dasarnya bekerja dengan program atau perangkat lunak yang terpasang di dalamnya. Program ini disesuaikan dengan aplikasi yang diinginkan. Salah satu platform mikrokontroler yang populer adalah Arduino, yang bersifat *open-source* dan mudah digunakan. Arduino memungkinkan pengguna untuk menggabungkan perangkat keras dan perangkat lunak dengan mudah. Dalam beberapa tahun terakhir, mikrokontroler banyak digunakan dalam penciptaan alat-alat otomatis, termasuk dapat digunakan untuk menciptakan alat untuk penentuan bidang oklusal yang ideal (Bhuyan and Mallick, 2014).

Salah satu upaya untuk mengatasi kekurangan dari penggunaan fox plane sebagai alat penentuan bidang oklusal, peneliti tertarik mengembangkan sebuah alat modifikasi Fox plane yang terintegrasi dengan sensor giroskop dan akselerometer. Sensor accelerometer digunakan untuk mengukur percepatan, mendeteksi getaran, dan mengukur kemiringan, sedangkan sensor gyroscope digunakan untuk mendeteksi kecepatan sudut dan rotasi. Sensor accelerometer dan gyroscope memiliki beberapa keunggulan dibandingkan sensor lain, yaitu tidak memerlukan kontak fisik langsung dengan lingkungan sekitar (Faisal et al., 2019). Hal ini membuatnya ideal untuk digunakan pada benda atau objek yang bergerak, seperti pada alat fox plane. Alat ini menawarkan solusi yang inovatif dan efektif untuk meningkatkan akurasi dan efisiensi bidang oklusal. Hal ini diharapkan dapat berkontribusi pada pembuatan stabil dan retentif, sehingga meningkatkan kualitas hidup pasien.



ng Oklusal

ubungan rahang untuk pasien full edentulous, maxillary occlusal sejajar dengan dasar tengkorak. Bidang oklusal didefinisikan sebagai

"bidang rata-rata yang dibentuk oleh permukaan insisal dan oklusal gigi" ("The Glossary of Prosthodontic Terms," 2005). Secara anatomis berhubungan dengan tengkorak dan secara teoritis menyentuh tepi insisal gigi insisivus dan ujung permukaan oklusi gigi posterior, dapat berupa permukaan wax occlusal rim untuk penyusunan gigi tiruan atau flat metallic plate untuk menyusun gigi tiruan. Ini bukan bidang dalam arti sebenarnya tetapi mewakili kurvatura rata-rata permukaan (Shetty et al., 2013). Orientasi bidang oklusal ke dasar tengkorak adalah langkah yang paling penting dalam prostodonsia untuk setiap fabrikasi gigi tiruan.

1.2.1.1 Signifikansi Klinis dari Pembentukan Bidang Oklusal pada Pasien Edentulous Sepenuhnya

Rehabilitasi pasien full edentulous dapat berupa prostesis lepasan atau cekat, gigi tiruan cekat atau implan yang didukung oleh gigi tiruan yang melibatkan berbagai faktor anatomis, fisiologis, dan mekanis yang harus dipertimbangkan untuk mengembalikan fungsi dan kesehatan sistem stomatognatik (Jayachandran et al., 2008). Fakta-fakta berikut ini menjelaskan pentingnya dan signifikansi bidang oklusal.

1. Mencapai fungsi optimal dengan biomekanik prostesis yang efektif.
2. Menyusun gigi secara ideal untuk mendapatkan artikulasi seimbang secara mekanis dan meningkatkan stabilitas prostesis.
3. Mendapatkan tampilan garis senyum yang alami dengan kurvatura dan posisi gigi yang sesuai terhadap bibir, sehingga menghindari kesan senyum buatan.
4. Bidang oklusal pada gigi tiruan lengkap harus harmonis untuk memberikan fungsi normal pada lidah, pipi, dan otot-otot, serta meningkatkan stabilitas gigi tiruan dan efisiensi pengunyahan.
5. Bidang oklusal yang terlalu tinggi atau terlalu rendah dibandingkan dengan bidang oklusal alami dapat menyebabkan lidah dan pipi tergigit, serta kesulitan berbicara.
6. Mengatur estetika, fonetik, dan kenyamanan pasien secara keseluruhan.

1.2.1.2 Faktor-faktor yang Mempengaruhi Orientasi Bidang Oklusal

Faktor-faktor yang menentukan orientasi bidang oklusal adalah *Anatomical Landmarks*, *Anatomic Reference Plane* yang berhubungan dengan *Ridge Parallelism*, Fungsi, dan Estetik: (Ghosn et al., 2012)

A. Papilla Parotid

Winkler (2004) menyarankan bahwa papila parotis terletak 1/4 inci (6 mm) di atas permukaan oklusal gigi molar pertama rahang atas. Lundquist dan Luther (Lundquist and Luther, 1970) mengukur jarak dengan referensi yang berbeda untuk bidang oklusal (yaitu ujung cusp gigi molar rahang atas) dan menyarankan papila parotis terletak 4 mm di atas bidang oklusal. Shigli dkk (Shigli et al., 2005) dalam penelitian mereka menemukan bahwa jarak rata-rata papila parotis adalah 2,56 mm di atas bidang oklusal rahang atas. Mereka membuat kesan dengan bantuan oral screen di bidang oklusal distal molar kedua mandibula di kedua sisi. Penelitian yang dilakukan oleh dkk (1985) menemukan bahwa papila parotis berada 3,3 mm di atas bidang oklusal rahang atas. Tetapi ada ketidaksamaan di antara pasien tentang posisi papila parotis yang bervariasi antara 2,56 - 6mm. Dengan demikian, mempertimbangkan



anatomical landmark ini bukanlah panduan yang akurat untuk orientasi bidang oklusal (Jayachandran et al., 2020).

B. Hamular Notch – Papilla

Cooperman (Cooperman, 1975) dan Rich (Rich, 1982) mengamati dalam penelitian mereka bahwa bidang oklusal menunjukkan hubungan yang erat *dengan hamular notch–incisive papilla plane*.

Fu dkk (Fu et al., 2007) dalam penelitiannya menggunakan *three dimensional surveying software* untuk memeriksa paralelisme antara *hamular notch–incisive papilla plane* dan empat jenis bidang oklusal yang dibentuk oleh titik referensi anterior dan posterior yang berbeda pada gigi rahang atas dan menemukan bahwa paralelisme ada antara bidang oklusal alami (didefinisikan sebagai tepi insisal mesial insisivus kanan atas dan ujung cusp bukal distal gigi molar pertama atas) dan hamular notch–incisive papilla plane. Jayachandran dkk (Jayachandran et al., 2008) mengevaluasi reliabilitas *hamular notch/incisive papilla plane* (HIP) dalam menetapkan bidang oklusal. Penelitian ini dilakukan pada pasien dentulous maupun edentulous. Pada subjek dentasi, cetakan gips rahang atas dipasang pada surveyor Wills dengan HIP yang dibuat sejajar dengan bidang horizontal menggunakan metode tripod. Jarak vertikal antara bidang oklusal dan lantai surveyor diukur pada empat titik. Ketika nilai yang diukur sama, kedua bidang dipastikan sejajar untuk situasi tersebut. Pada subjek yang edentulous, bidang oklusal, yang ditetapkan secara klinis dengan menggunakan ala-tragal line, dibandingkan dengan HIP secara radiografi dengan menggunakan sefalogram lateral. Mereka menyimpulkan bahwa HIP sejajar dengan bidang oklusal.

Beberapa penulis mempelajari *hamular notch–incisive papilla* sebagai dua *anatomical landmarks* yang stabil untuk orientasi bidang oklusal. Hamular notch dan papila insisivus merupakan landmark konstan yang tidak berubah dari waktu ke waktu, tetapi posisi dan paralelisme keduanya sulit dianggap sebagai landmark yang reliabel (Niwatcharoenchaikul et al., 2014).

C. Interpupillary line

Gupta R (Gupta et al., 2009) menyatakan bahwa bidang oklusal pada umumnya tidak sejajar dengan interpupillary line. Ketinggian bidang oklusal anterior ditentukan berdasarkan estetika, fonasi dan ucapan pasien tetapi tidak dengan interpupillary line saja karena pada wajah yang asimetris, garis tersebut tidak dapat dijadikan patokan yang reliabel untuk menentukan orientasi bidang oklusal. Bidang oklusal mandibula menentukan efisiensi fungsi pengunyahan. Otot-otot bibir, lidah dan pipi harus dipertimbangkan untuk menentukan bidang oklusal lengkung mandibula (Shigli et al., 2005).

D. Ala-Tragus Line



metode yang paling populer adalah mengarahkan bidang oklusal iris yang ditarik dari titik terendah ala nasal ke meatus auditorius tragus. Definisi ala-tragus line oleh penulis yang berbeda-beda dikarenakan ketidaksepakatan tentang titik acuan yang tepat, yaitu untuk garis ini. Clapp pada tahun 1910 adalah orang pertama yang menggunakan garis/bidang Camper dengan bidang oklusal. Banyak penulis lain dan juga meneliti di bidang ini dan menemukan bahwa ketiga

bagian tragus yaitu superior, tengah dan inferior telah terbukti sebagai panduan untuk orientasi bidang oklusal pada pasien edentulous (Shetty et al., 2013).

1. Superior

Sclar (Sclar, 2003) dan Miller (Miller, 1988) mendefinisikannya sebagai garis yang membentang dari batas inferior ala nasal ke batas superior tragus. Boucher (1974) mendefinisikannya sebagai garis yang membentang dari batas inferior ala nasal ke batas superior tragus telinga. Trapozzano (Trapozzano, 1957) menggunakan batas atas tragus sebagai titik referensi. Gupta dkk (Gupta et al., 2009) dalam penelitiannya menggunakan alat analisa bidang oklusal yang dibuat khusus untuk memeriksa titik referensi posterior pada tragus dan menyimpulkan bahwa pada 80% subjek wanita, bidang oklusal ditemukan sejajar dengan bidang Camper dengan titik referensi anterior sebagai ala nasal dan titik referensi posterior sebagai bagian superior tragus.

Sadr dkk (Sadr and Sadr, 2009) melakukan penelitian di mana subjek difoto dalam posisi kepala alami sambil mengepalkan tangan di atas pesawat Fox. Setelah menelusuri foto-foto tersebut, sudut antara garis-garis berikut diukur: bidang oklusal (Fox plane) dan batas superior ala-tragus, bidang oklusal (Fox plane) dan bagian tengah ala-tragus serta bidang oklusal (Fox plane) dan batas inferior ala-tragus. Ditemukan bahwa batas superior garis ala- tragus hampir sejajar dengan bidang oklusal.

Al Quran dkk (2010) melakukan penelitian untuk menentukan garis ala-tragus yang paling dapat digunakan sebagai panduan orientasi bidang oklusal pada pasien gigi tiruan lengkap dengan menganalisis garis referensi kraniofasial terkait prostodontik dan sudut radiografi sefalometri lateral. Mereka menyimpulkan bahwa batas superior tragus dengan batas inferior ala nasal adalah yang paling akurat dalam mengorientasikan bidang oklusal.

2. Middle

Ismail dan Bowman (Ismail and Bowman, 1968) menggambarkannya sebagai garis yang melintas dari ala hidung ke pusat tragus meatus auditorius eksternal. *Camper's line* yang merupakan pengukuran antropologis pada tengkorak yang diproyeksikan pada kepala yang masih hidup sebagai garis yang melintas dari ala nasal ke pusat tragus meatus auditorius eksternal (Lahori et al., 2013).

Spratley (1980) menggambarkannya sebagai garis yang membentang dari pusat ala ke pusat tragus. Glosarium istilah Prostodontik mendefinisikannya sebagai garis yang membentang dari batas inferior ala nasal ke suatu titik yang ditentukan di tragus telinga, biasanya dianggap sebagai ujung tragus.

Sebuah studi yang dilakukan oleh Shigli dkk (Shigli et al., 2005) dengan menggunakan relator bidang oklusal yang dibuat khusus menyimpulkan bahwa



rik dari ala nasal ke tengah tragus ternyata sejajar dengan bidang

1. (Gupta et al., 2009) dalam penelitiannya juga membuat alat analisa dan menyimpulkan bahwa pada 72% subjek wanita, bidang oklusal sejajar dengan bidang Camper dengan titik referensi anterior sebagai titik referensi posterior sebagai bagian tengah tragus. Dalam sebuah adap 2.048 bentuk tragus, Lahori dkk (Lahori et al., 2013)

menemukan bahwa bidang Camper sejajar dengan bidang oklusal ketika titik referensi tragus terletak di antara batas superior dan bagian tengah tragus.

3. Inferior

Simpson dkk (Simpson et al., 1984) menyatakan bahwa ini adalah garis yang membentang dari ala nasal ke batas inferior tragus. Sebuah studi yang dilakukan oleh Karkazis dan Polyzois (1986) juga menganjurkan penggunaan batas inferior tragus sebagai landmark posterior. Studi sefalometri mereka menyimpulkan bahwa ala-tragus line atau *Camper's line* yang membentang dari batas bawah ala ke batas inferior meatus auditorius eksternus menunjukkan hubungan yang paling dekat dengan bidang oklusal alami. Menurut mereka, batas inferior tragus merupakan penanda jaringan lunak yang setara dengan batas bawah meatus auditorius eksternus.

Van Niekerk dkk (1985) membangun bidang oklusi sesuai dengan kriteria subjektif mereka tentang estetika, fungsi, dan kenyamanan. Bidang oklusi yang telah dibuat kemudian diperiksa terhadap ala-tragus line hanya pada saat pemasangan gigi tiruan terakhir. Hasilnya menunjukkan hubungan yang erat antara kedua bidang tersebut jika referensi tragal dari garis ala-tragus dijatuhkan ke batas inferior tragus.

Studi sefalometri yang dilakukan oleh Rostamkhani dkk (Rostamkhani et al., 2005) pada individu dengan Maloklusi Kelas III Angle dan Sharifi dkk (Rostamkhani et al., 2005) pada individu dengan relasi rahang Kelas I Angle menemukan bahwa bidang oklusal memiliki kecenderungan yang lebih kuat untuk sejajar dengan garis yang menghubungkan ala hidung dan batas inferior tragus. Rostamkhani dkk (Rostamkhani et al., 2005) dalam penelitiannya menempelkan penanda radiopak pada titik-titik yang dituju pada jaringan lunak tragus dan kemudian sefalogram lateral standar diperoleh dari setiap subjek.

Studi sefalometri yang dilakukan oleh Hindocha dkk (Hindocha et al., 2013) menemukan bahwa referensi tragal pada populasi penelitian mereka lebih ke arah inferior tragus. Mereka memperoleh sefalogram lateral setelah menguraikan tragus dan dasar ala nasal dengan spidol radiopak. Sebuah penelitian yang dilakukan oleh Hartono (Hartono, 1967) membuat foto cermin di laboratorium sefalometri untuk menentukan bagian tragus yang akan digunakan untuk menandai ala-tragus line dan menyimpulkan bahwa garis yang menghubungkan bagian terbawah ala dengan batas inferior tragus dapat digunakan sebagai panduan orientasi bidang oklusal.

Sebuah penelitian yang dilakukan oleh Chaturvedi dkk (Chaturvedi and Thombare, 2013) pada subjek dentulous dan edentulous untuk mengetahui titik yang paling tepat pada tragus yang akan digunakan sebagai titik referensi pada



ai ala-tragus line saat menetapkan bidang oklusal juga bahwa titik inferior adalah titik yang paling tepat. Sefalogram lateral objek diambil. Tragus ditandai pada ketiga titik dan tiga garis dibentuk untuk membungkannya ke ala nasal. Sudut yang dibentuk oleh setiap garis diukur terhadap *Frankfort Horizontal (FH)* diukur dengan menggunakan alat yang telah dibuat dan busur derajat yang dimodifikasi.

Studi oleh Kumar dkk (P. Kumar et al., 2013) menggunakan fotografi digital pada pasien dengan profil ortognatik untuk menentukan secara akurat bagian tragus yang akan digunakan untuk membentuk ala-tragus line dan menemukan bahwa garis yang menyambung dari ala ke batas bawah tragus sejajar dengan bidang oklusal pada 53,3% subjek.

Ala-tragus line adalah penanda yang paling kontroversial dalam orientasi bidang oklusal. Namun, tanda ekstra-oral ini dapat diandalkan karena kedua ujungnya tidak berubah seiring bertambahnya usia. Mayoritas penelitian menunjukkan bahwa garis yang menghubungkan bagian inferior tragus dengan ala nasal lebih sering sejajar dengan bidang oklusal. Meskipun demikian, bagian superior dan tengah tragus tidak dapat sepenuhnya dikesampingkan karena garis yang terbentuk dari landmark dan ala nasal ini juga terbukti menunjukkan kesejajaran dengan bidang oklusal. Oleh karena itu, kombinasi lebih dari satu landmark harus digunakan bersama dengan ala-tragus line untuk mengorientasikan bidang oklusal.

E. Retromolar Pad

Retromolar pad dibagi menjadi 2 atau 3 bagian oleh berbagai peneliti. Boucher (Swenson, 1964) dan Hall (Hall, 1958) merekomendasikan untuk menempatkan bidang oklusal sedemikian rupa sehingga berakhir di bagian posterior pada dua pertiga bagian medial *retromolar pad*. Piermatti (Piermatti, 2006) mengatakan bahwa bidang oklusal harus berakhir di bagian atas dari retromolar pad, sedangkan Rahn dan Heartwell (Rahn, 1993) mengatakan bahwa tinggi posterior tidak boleh melebihi setengah dari tinggi retromolar pad. Engelmeier (Engelmeier, 1996) mengatakan pada tampilan sagital, bidang oklusal ditentukan oleh perkiraan titik temu sepertiga bagian atas dan tengah dari retromolar pad.

Lundquist dan Luther (Lundquist and Luther, 1970) menentukan bidang oklusi sehubungan dengan retromolar pad dengan menempatkan wire gauge 16 pada ujung cuspid mandibula dan dengan memanjangkan wire ke arah posterior ke ujung cusp distolingual molar kedua atau ketiga. Hubungan bidang oklusal dengan retromolar pad ditentukan oleh perpotongan antara wire dan pad. Dalam penelitian ini, pad dibagi menjadi dua bagian dan ditemukan bahwa pada 75% subjek, bidang tersebut berakhir di bagian bawah retromolar pad. Sebuah penelitian yang dilakukan oleh Shigli dkk (Shigli et al., 2005) menggunakan metode yang sama dengan Lundquist dan Luther (Lundquist and Luther, 1970) tetapi membagi retromolar pad menjadi tiga bagian dan menemukan bahwa bidang oklusal mandibula bertepatan dengan 1/3 bagian bawah retromolar pad pada sebagian besar kasus.

Ismail dan Bowman (Ismail and Bowman, 1968) dalam penelitiannya membuat sefalogram lateral pasien dentulous yang menandai bidang oklusal alami. Setelah



Isli, gigi tiruan lengkap dibuat di mana bidang oklusal ditentukan selama penyusunan gigi, sepertiga tengah dari retromolar pad sebagai referensi untuk bidang posterior. Kemudian pada penelusuran gingiva palatal, bidang oklusal alami dan bidang prostetik ditandai dan ditetapkan. Mereka menyimpulkan bahwa bidang oklusal harus ditentukan dengan menempatkan gigi geraham kedua pada ketinggian sepertiga dari retromolar pad dan bukan pada sepertiga bagian tengah atau bawah.

Sebuah penelitian yang dilakukan oleh Gupta dkk (Gupta et al., 2009) menggunakan skala logam yang melewati ujung cuspid ke gigi molar kedua atau ketiga mandibula dan diperpanjang ke posterior ke retromolar pad. Mereka menyimpulkan bahwa dalam jumlah maksimum kasus, bidang oklusal bertepatan dengan sepertiga tengah retromolar pad.

Retromolar pad adalah *pear shaped pad* yang terbentuk hanya setelah pencabutan gigi molar paling distal. Berbagai penulis menyarankan landmark ini untuk mengorientasikan bidang oklusal dengan membaginya menjadi 2 atau 3 bagian. Landmark ini memiliki kelemahan yaitu tidak dapat digunakan sebagai panduan untuk *full mouth rehabilitation* yang didukung oleh gigi dan memiliki kekurangan yaitu merupakan landmark jaringan lunak dan batasnya tidak dapat ditentukan secara akurat. Meskipun bukan merupakan patokan yang dapat diandalkan, sepertiga bagian bawah retromolar pad dapat digunakan secara umum untuk pengaturan bidang oklusal posterior gigi mandibula (Shetty et al., 2013).

F. Batas Lateral Lidah

Ala - tragus line dari batas inferior hidung ke batas inferior tragus sesuai dengan batas lateral lidah. Tetapi dalam kasus *long span edentulism*, lidah menjadi hipertrofi, mengakibatkan perubahan anatomi lidah (Shetty et al., 2013).

G. Komisura Bibir

Lunquist dan Luther (Lundquist and Luther, 1970) dalam penelitian mereka menggunakan *stainless steel wire* yang ditempatkan secara bilateral pada lekukan oklusal antara cuspid mandibula dan gigi premolar pertama dengan pembukaan mulut yang minimal untuk memeriksa hubungan komisura pada bibir dengan bidang oklusal. Diamati dalam penelitian ini bahwa komisura berada dalam kisaran 1-3 mm, secara superior maupun inferior, terhadap bidang oklusal. Dalam sebuah penelitian yang dilakukan oleh Shigli dkk (Lundquist and Luther, 1970), tayangan dibuat dengan bantuan layar oral yang meluas ke aspek distal molar kedua mandibula di kedua sisi. Mereka mengamati bahwa komisura bibir lebih rendah dari bidang oklusal sebesar 1,37 mm.

Secara anatomis, komisura bibir lebih rendah dari bidang oklusal sebesar 1,37 mm. Perubahan usia pada pasien yang lebih tua menyebabkan penurunan bibir yang tidak dapat digunakan untuk pembentukan bidang oklusal (Jayachandran et al., 2020).

H. Buccinator Groove

Sebuah penelitian yang dilakukan oleh Lunquist dan Luther (Lundquist and Luther, 1970) membuat cetakan *vestibular intraoral* dengan bantuan *plastic screen* yang dipotong agar sesuai dengan vestibulum labial dan bukal tanpa mengenai mukosa. Hubungan *buccinator groove* pertama kali dibuat sehubungan dengan



kemudian ke bidang oklusal. Mereka menemukan bahwa pada 90% komisura bibir berada pada bidang yang sama dengan *buccinator groove* dan demikian, bidang oklusal berada pada kisaran 1-3 mm ke atas *buccinator groove*. Shigli dkk (Shigli et al., 2005) dalam penelitiannya menggunakan impresi vestibular dengan bantuan layar oral untuk menentukan hubungan *buccinator groove* dengan bidang oklusal dan menemukan bahwa jarak dari semua hasil pembacaan *buccinator groove* adalah 0,94 mm

di bawah bidang oklusal mandibula. Gupta dkk (Gupta et al., 2009) menggunakan relator *buccinator groove* yang dibuat khusus untuk membandingkan level *buccinator groove* terhadap bidang oklusal. Mereka menyimpulkan bahwa pada 70% pria dan 66% wanita, bidang oklusal memiliki level yang sama dengan *buccinator groove* dan dapat digunakan sebagai *landmark* yang dapat diandalkan untuk orientasi.

Buccinator groove dapat menjadi landmark yang dapat diandalkan hanya pada pasien dengan tonus otot yang baik karena penuaan menyebabkan hilangnya tonus otot secara progresif (Jayachandran et al., 2020).

I. **Anatomic Reference Plane yang Berhubungan dengan Bidang Oklusal**

Radiografi sefalometri melibatkan *anatomical landmarks* tertentu yang berkorelasi dengan bidang panduan yang berhubungan dengan analisis bidang oklusal (Tantray et al., 2017). Ini termasuk: 1) *Skeletal landmarks*, 2) *Soft tissue landmarks*, 3) *Dentate landmarks*. Bidang referensi meliputi

1. *Frankfort's horizontal plane.*
2. *Camper's plane*
3. *Maxillary palatal plane.*
4. *Mandibular plane.*

Dari penelitian yang dilakukan tentang reliabilitas bidang referensi anatomis, disimpulkan bahwa *Frankfort horizontal plane*, *Camper's plane* dan *Palatal plane* menunjukkan hubungan yang pasti dengan occlusal plane (Jayachandran et al., 2020). Orientasi bidang oklusal tidak dipengaruhi oleh tipe relasi rahang.

J. **Frankfort's Horizontal Plane**

Ini adalah bidang yang ditarik dari Porion ke Orbital. Berbagai penulis menyarankan angulasi yang menghubungkan *Frankfort's Horizontal plane* dengan *occlusal plane*. Pada tahun 1985, Celebic mengemukakan angulasi sebesar $9,43^\circ$ pada dentulous dan $8,53^\circ$ pada edentulous dengan nilai rata-rata (Petricević et al., 2009).

K. **Camper's Line**

Itu adalah garis yang ditarik dari ala nasi ke tragus. Titik tragus melibatkan batas superior, batas tengah dan batas inferior. Pada tahun 1985 Niekerk menemukan sudut bidang oklusal terhadap *Camper's line* sebesar $3,45^\circ$. Ini adalah nilai minimal yang dianggap hampir sejajar dengan bidang oklusal sehingga batas superior tragus ke batas inferior ala nasi merupakan bidang panduan yang paling dapat digunakan untuk menentukan bidang oklusal (Niwatcharoenchaikul et al., 2014).

L. **Palatal Plane or Maxillary Plane**

Hal ini ditarik dari anterior nasal spine ke posterior nasal spine. Penelitian telah menjelaskan bahwa bidang oklusal lebih berangulasi dalam kaitannya dengan bidang maksila pada edentulous (yaitu) terjadi peningkatan angulasi antara bidang oklusal



l. Sedangkan ada penurunan angulasi antara bidang oklusal dan idibula. Rata-rata angulasi bidang oklusal - bidang palatal adalah pada edentulous adalah $6,55^\circ$ dan angulasi bidang oklusal - bidang $16,15^\circ$ sedangkan pada edentulous adalah $11,0^\circ$ (S. Kumar et al.,

M. Fungsi

Hubungan bidang oklusal dengan bibir bawah dan lidah. 1) Fonetik, 2) Mengunyah (S. Kumar et al., 2013).

N. Estetika

1. Bidang oklusal di daerah anterior dan posterior dapat bervariasi, di area anterior, estetika menentukan tinggi vertikal bidang oklusal.
2. *Camper's line* ke arah posterior.
3. *Linea alba* pada pasien yang baru saja dicabut. (Jayachandran et al., 2020)

O. Metode Lain untuk Mengorientasikan Bidang Oklusal

Nagle dan Sears (1962) memposisikan bidang oklusal sejajar dengan dan di tengah-tengah antara residual ridges. Swenson (Swenson, 1964) menyatakan bahwa ukuran dan bentuk relatif dari bearing area mandibula dan maksila mempengaruhi keputusan mengenai posisi bidang oklusal. Roberts (Roberts, 1960) merekomendasikan untuk memposisikannya di tengah-tengah antara maksila dan mandibula yang sejajar dengan bidang Frankfort. Nissan dkk (Nissan et al., 2003) melakukan studi sefalometri pada pemakai gigi tiruan untuk menyelidiki hubungan antara struktur anatomi (misalnya retromolar pad, bidang oklusal, dan *camper's plane*) yang digunakan untuk menentukan bidang oklusal dan bentuk skeletal wajah. Mereka menemukan bahwa tidak ada korelasi antara bentuk skeletal wajah dan lokasi struktur anatomi.

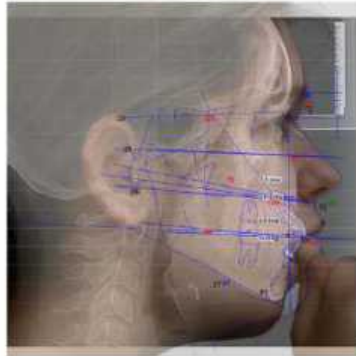
Petricević dkk (Petricević et al., 2009) melakukan penelitian untuk mengevaluasi apakah pengukuran bidang oklusal pada foto digital dapat diandalkan untuk rekonstruksi bidang oklusal. Gips dipasang pada artikulator S.A.M. 2 "P" dengan transfer face-bow yang dipasang dengan cepat dan sudut antara *articulator horizontal plane and occlusal plane* (AHP-OP) dicatat. Sebuah *fox plane* ditempatkan di atas lengkung gigi maksila dan face-bow yang dipasang dengan cepat diposisikan dan foto digital lateral diambil. Sudut antara *face bow and Fox plane* (FB-FP) diukur. Hasil penelitian menunjukkan bahwa tidak ada perbedaan yang signifikan antara sudut AHP-OP dan FB-FP dan dengan demikian menyimpulkan bahwa pengukuran kemiringan bidang oklusal dari foto digitasi dapat membantu dalam perawatan rekonstruksi prostodontik.

P. Kombinasi Radiografi Lateral Sefalometri dan Foto Digital

Sharab dkk. (Sharab et al., 2023) meneliti Analisis Sefalometri dalam menilai validitas *Camper's plane* untuk menetapkan bidang oklusal pada pasien edentulous. Pada penelitian ini dilakukan pengambilan satu foto sefalometri lateral dan dengan menggunakan kamera profesional tiga gambar ekstraoral diambil dari perspektif kanan, kiri, dan frontal untuk setiap subjek. Dengan menggunakan program Dolphin, sisi kanan setiap sefalogram dilakukan *tracing*; kemudian disuperimposisikan pada



Subjek Selanjutnya, penilaian bidang oklusal subjek dari semua an dengan menggunakan fox plane. Tiga poin dinilai pada Tragus (S), Tengah (M), dan Inferior (I). Lokasi yang disebutkan di atas in margin inferior ala hidung (A) untuk menggambarkan garis alatal. Hasil menunjukkan tidak ada perbedaan yang signifikan secara ompok usia muda dan tua mengenai tiga titik referensi Ala-Tragus: ah, dan inferior.



Gambar 1. 1 Foto sefalometri disuperimposisi dengan foto klinis digital menggunakan program Blue Sky Plan (Sumber: Sharab L, Jensen D, Hawk G, Kutkut A. A Cephalometric Analysis Assessing the Validity of Camper's Plane to Establishing the Occlusal Plane in Edentulous Patients. Dent J (Basel). 2023)

1.2.2 Sensor Accelerometer dan Gyroscope

Accelerometer dan gyroscope adalah sensor penting yang digunakan dalam berbagai aplikasi, termasuk navigasi, robotika, dan perangkat elektronik konsumen. Sensor ini mengukur gerakan dan rotasi, dan datanya dapat digunakan untuk melacak posisi, orientasi, dan pergerakan objek.

Prinsip Kerja Sensor Accelerometer dan Gyroscope

- Sensor Accelerometer: Mengukur percepatan linier pada suatu objek dalam satu atau beberapa sumbu. Sensor ini dapat mendeteksi perubahan kecepatan atau gerakan objek.
- Sensor Gyroscope: Mengukur kecepatan angular atau tingkat rotasi suatu objek di sekitar satu atau beberapa sumbu. Sensor ini memberikan informasi tentang orientasi dan perubahan posisi objek dalam ruang.

Karakteristik Sensor

- Jangkauan pengukuran: Rentang percepatan atau laju rotasi yang dapat diukur oleh sensor.
- Resolusi: Kemampuan sensor untuk membedakan nilai pengukuran yang kecil.
- Noise: Gangguan acak yang dapat memengaruhi akurasi pengukuran.
- Drift: Pergeseran nilai pengukuran dari waktu ke waktu.
- Konsumsi daya: Daya yang dibutuhkan sensor untuk beroperasi.

Keuntungan dan Kekurangan (Passaro et al., 2017)



ingan

ndah

k mengukur gerakan dalam tiga sumbu

Kekurangan:

- Sensitif terhadap getaran dan guncangan
- Rentan terhadap drift
- Akurasi pengukuran dapat dipengaruhi oleh suhu dan medan magnet

1.3 Rumusan Masalah

Berdasarkan latar belakang tersebut, maka rumusan masalah dalam penelitian ini:

1. Apakah fox plane modifikasi dengan menggunakan sensor accelerometer dan sensor gyroscope efektif untuk meningkatkan akurasi dan efisiensi dalam penentuan bidang oklusal?
2. Bagaimana cara kerja fox plane modifikasi dalam penentuan bidang oklusal?
3. Apakah terdapat perbedaan antara penggunaan fox plane modifikasi menggunakan sensor accelerometer dan sensor gyroscope dengan analisis sefalometri dalam penentuan bidang oklusal?

1.4 Tujuan Penelitian

1.4.1 Tujuan Umum :

Tujuan penelitian adalah untuk menganalisis efektivitas Alat Fox Plane Modifikasi Menggunakan Sensor Accelerometer Dan Sensor Gyroscope Untuk Penentuan Orientasi Bidang Oklusal.

1.4.2 Tujuan Khusus :

1. Menganalisis tingkat akurasi modifikasi Fox Plane dengan sensor accelerometer dan gyroscope dalam mendeteksi posisi dan sudut bidang oklusal dibandingkan dengan foto sefalometri.
2. Mengkaji efektivitas penggunaan sensor accelerometer dan sensor gyroscope dalam mendeteksi perubahan orientasi bidang oklusal pada perangkat Fox Plane.

1.5 Manfaat Penelitian

1.5.1 Manfaat Teoritis

1. Menambah pengetahuan tentang modifikasi fox plane menggunakan sensor accelerometer dan gyroscope dapat meningkatkan akurasi dalam menentukan bidang oklusal. Bidang oklusal yang akurat sangat penting dalam pembuatan gigi palsu dan perawatan ortodontik karena mempengaruhi kenyamanan dan fungsi gigitan pasien. Dengan teknologi ini, kesalahan yang disebabkan oleh penilaian manual dapat diminimalisir.
2. Penelitian ini dapat mendorong perkembangan teknologi baru di bidang kedokteran gigi. Penggunaan sensor-sensor canggih menunjukkan bahwa alat diterapkan untuk memecahkan masalah klinis dan meningkatkan akurasi. Hal ini juga dapat memicu inovasi lebih lanjut dalam pembuatan prothesa gigi yang lebih canggih dan efektif. Penelitian ini dapat digunakan sebagai bahan edukasi dan pelatihan bagi tenaga kesehatan gigi dengan mempelajari dan mengadopsi teknologi baru,



dokter gigi dapat meningkatkan keterampilan mereka dan memberikan perawatan yang lebih baik kepada pasien.

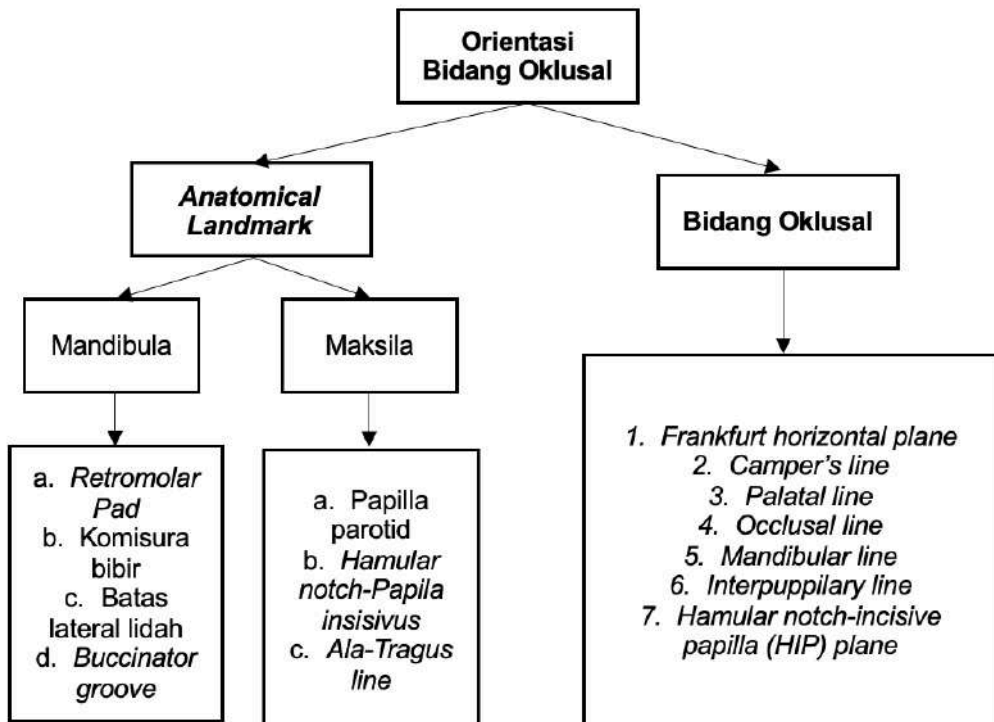
4. Penggunaan sensor accelerometer dan gyroscope memungkinkan pengumpulan data yang lebih tepat dan terperinci tentang orientasi bidang oklusal. Data ini bisa sangat berguna untuk penelitian lebih lanjut dan pengembangan teknologi serta metode perawatan yang lebih inovatif di masa depan.

1.5.2 Manfaat Kepada Masyarakat

1. Peningkatan akurasi dan teknologi yang lebih baik, proses penentuan bidang oklusal dapat dilakukan lebih cepat dan efisien. Hal ini berarti waktu yang dibutuhkan untuk pengobatan pasien dapat dipersingkat, sehingga dokter gigi dapat menangani lebih banyak pasien dengan waktu yang lebih singkat. Pasien juga tidak perlu menunggu terlalu lama untuk mendapatkan hasil yang optimal.
2. Penelitian ini berkontribusi pada peningkatan kualitas hidup pasien dengan memberikan perawatan gigi yang lebih baik dan nyaman. Bidang oklusal yang tepat dapat meningkatkan fungsi gigitan dan mengurangi risiko masalah gigi lainnya seperti sakit rahang dan migrasi gigi.



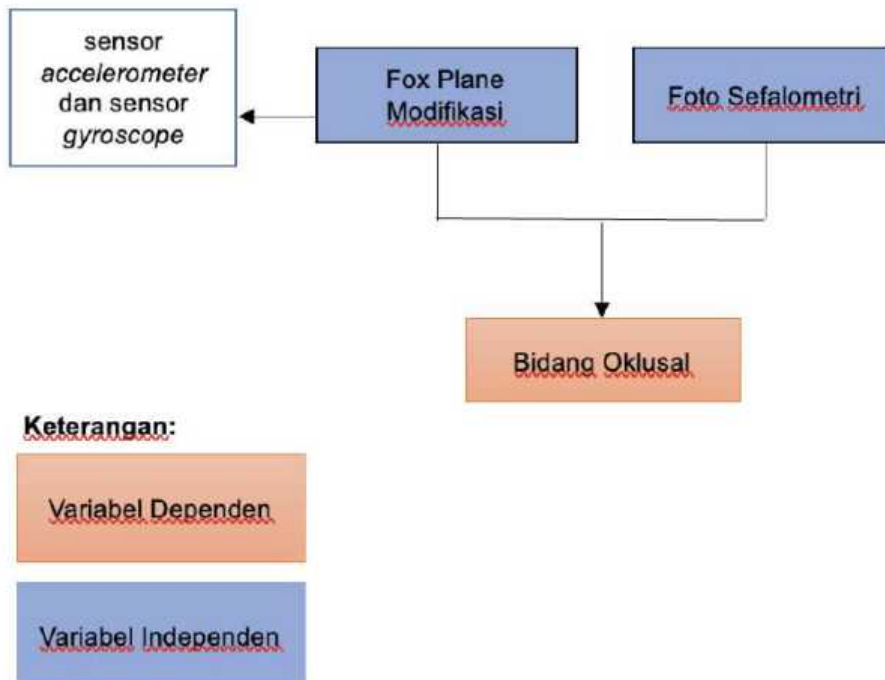
1.6 Kerangka Teori



Gambar 1. 2 Kerangka Teori



1.7 Kerangka Konsep



Gambar 1. 3 Kerangka Konsep

1.8 Hipotesis Penelitian

1.8.1 Hipotesis Mayor

Tidak ada perbedaan signifikan antara hasil pengukuran Fox plane modifikasi dan analisis sefalometri.

1.8.2 Hipotesis Minor

Alat Fox plane modifikasi memiliki tingkat akurasi yang setara atau lebih baik dibanding analisis sefalometri dalam menentukan orientasi bidang oklusal.



BAB II METODE PENELITIAN

2.1 Jenis dan Rancangan Penelitian

Penelitian ini adalah penelitian experimental, dengan design penelitian randomized controlled trial.

2.2 Waktu dan Lokasi Penelitian

Penelitian ini akan dilakukan di RSGM Unhas bagian Prostodonsia pada bulan Juli-September 2025.

2.3 Sampel Penelitian

Populasi dalam penelitian ini adalah pasien dengan edentulous totalis. Teknik pengambilan sampel adalah *accidental sampling*.

2.3.1 Kriteria Sampel Penelitian

a) Kriteria inklusi:

1. Pasien dengan edentulous totalis yang akan dirawat dengan menggunakan gigi tiruan lengkap (GTL).
2. Tidak ada deviasi atau keterbatasan saat membuka mulut.
3. Tidak ada asimetri wajah
4. Relasi rahang normal

b) Kriteria Eksklusi:

1. Terdapat deviasi atau keterbatasan saat membuka mulut
2. Wajah asimetri
3. Relasi rahang tidak normal
4. Pasien tidak bersedia menjadi koresponden penelitian.

2.4 Variabel Penelitian

- a. Variabel bebas : *Fox plane* modifikasi, sefalometri
- b. Variabel terikat : Bidang oklusal

2.5 Definisi Operasional Variabel

1. Fox plane (modifikasi dan standar) adalah alat bantu diagnostik dalam bidang kedokteran gigi yang digunakan dalam proses penentuan bidang oklusal.



adalah alat ukur yang digunakan dalam kedokteran gigi untuk dalam pengukuran struktur wajah dan rahang dan memeriksa bidang oklusal pada pasien.

al adalah bidang rata-rata yang dibentuk oleh permukaan insisal gigi.

scope dan Sensor Accelerometer adalah sensor elektronik yang untuk mendeteksi gerakan dan orientasi bidang oklusal.

2.6 Alat dan Bahan Penelitian

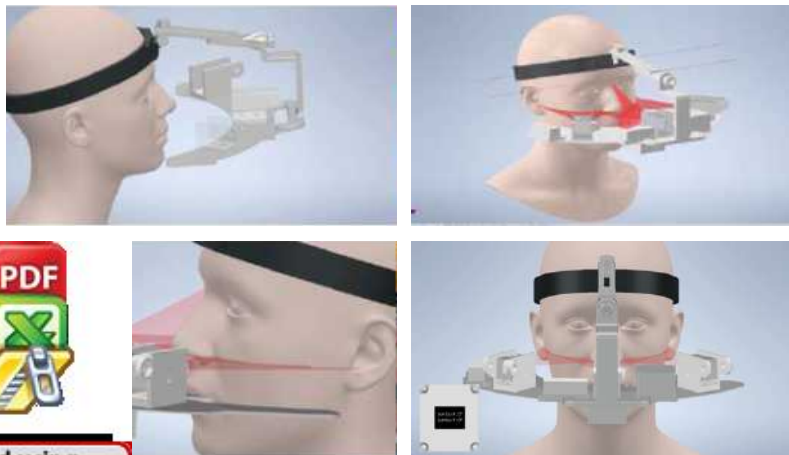
Alat yang digunakan dalam penelitian ini adalah:

1. Foto sefalometri
 2. Mikrokontroler esp 32 T-OI-PLUS (LilyGo, Guangdong, China)
 3. Sensor gyroscope MPU6050 (DFRobot, Shanghai, China)
 4. Baterai 16340 750 mAh (Doublepow, Guangdong, China)
 5. 3D Printer Anycubic Creality Ender 3 Pro (Creality, Shenzhen, China)
 6. 3D Printer Anycubic Photon Mono M7 (Anycubic, Shenzhen, China)
 7. Oral scanner shining 3D Aoralscan 2 (Shining 3D, Hangzhou, China)
 8. Anycubic Wash & Cure 3 (Anycubic, Shenzhen, China)
 9. Alat tulis (kertas, pulpen, dan spidol)
 10. Handscoon (Safe Glove, Surat Thani, Thailand)
 11. Masker (OneMed, Jawa Timur, Indonesia)
 12. Headcap (Diapro, Surabaya, Indonesia)
 13. Gown
 14. Digital kaliper (Tactix, China)
 15. Alat diagnostik set
 16. Kamera Canon EosRP Mirrorless, lensa canon EF 100mm macro (Canon, Tokyo, Japan)
 17. Lembar *Informed Consent*
- Bahan yang digunakan:
1. Alkohol 70%
 2. Alginate (Hygedent, China)
 3. Dental wax (Cavex, Harleem, Belanda)
 4. Resin akrilik 3D Print Esun Dental Tray 500 gram (eSUN, Shenzhen, China)

2.7 Prosedur Penelitian

2.7.1 Desain Alat

Desain alat dibuat dengan menggunakan aplikasi Autodesk Inventor. Alat ini terdiri dari *head gear*, sensor *Gyroscope*, sensor *Accelerometer*, mikrokontroler Arduino, waterpass, laser, dan UI web ESP32 (192.168.4.1).



Optimized using
trial version
www.balesio.com

Gambar 2. 1 Desain Alat

2.7.2 Pembuatan Alat

Alat dibuat di laboratorium Teknik informatika Fakultas Teknik Universitas Hasanuddin.



Gambar 2. 2 Part Atas



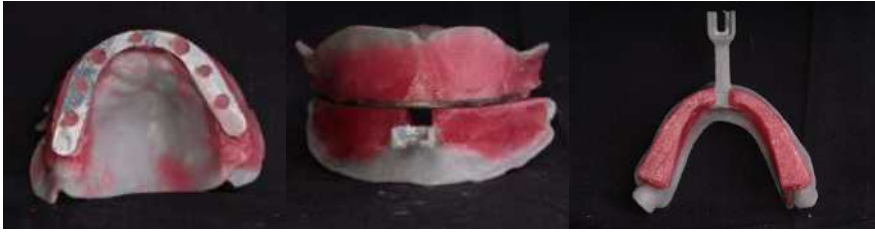Gambar 2. 3 Part Bawah

1. Head gear:
Dimensi : diameter 20 cm, tinggi 9 cm (dapat disesuaikan)
2. Alat ukur dengan sensor:
 - Part Atas
Dimensi: 259 mm x 95,36 mm x 143,28 mm
Berat: 125 gram
 - Part Bawah
Dimensi: 173 mm x 54,95 mm x 142,9 mm
Berat: 100 gram

2.7.3 Persiapan Pasien dan Pengukuran Kesejajaran

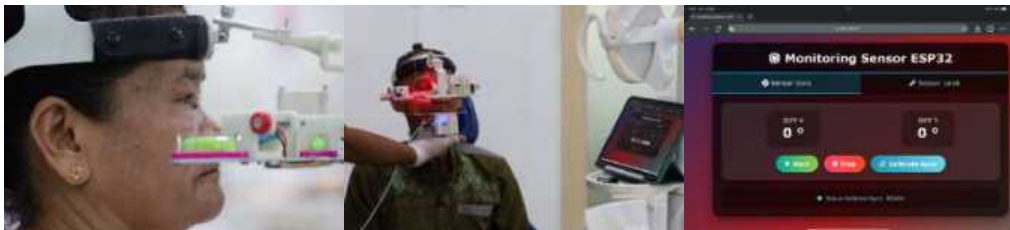

penelitian yang memenuhi kriteria.
u untuk mengikuti prosedur penelitian, pasien menandatangani
untuk menjadi subjek penelitian.
uatan basis dan bite rim rahang atas dan rahang bawah.



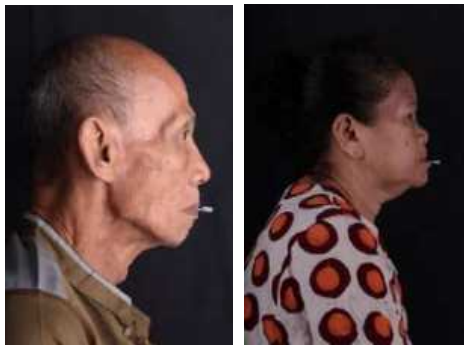Gambar 2. 4 Basis dan bite rim rahang atas dan rahang bawah disertai plat berbentuk U shape berbahan stainless steel

4. Pengukuran kesejajaran bite rim rahang atas menggunakan fox plane yang dimodifikasi dengan sensor *gyroscope accelerometer* dan fox plane standar.



Gambar 2. 5 Proses penentuan kesejajaran dengan alat fox plane modifikasi

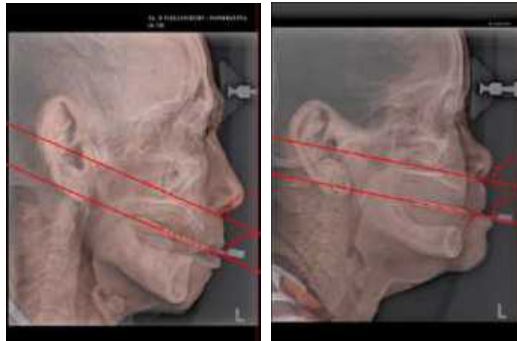
5. Dilakukan pengambilan foto ekstraoral diambil dari perspektif kanan pada saat pengukuran menggunakan fox plane standar. Selanjutnya pada oklusal bite rim rahang atas dipasangkan plat berbentuk U shape berbahan stainless steel untuk keperluan pengambilan foto sefalometri.



Gambar 2. 6 Pengambilan foto lateral profil pasien



6. Foto digital lateral dengan fox plane standar akan disuperimposisi dengan foto lateral sefalometri menggunakan program Blue Sky Plan.



Gambar 2. 7 Analisa sefalometri dengan program Blue Sky Plan

7. Tabulasi hasil pengukuran.
8. Terakhir, analisis data untuk membandingkan hasil pengukuran kesejajaran bidang oklusal antara alat fox plane modifikasi dengan hasil radiografi sefalometri.

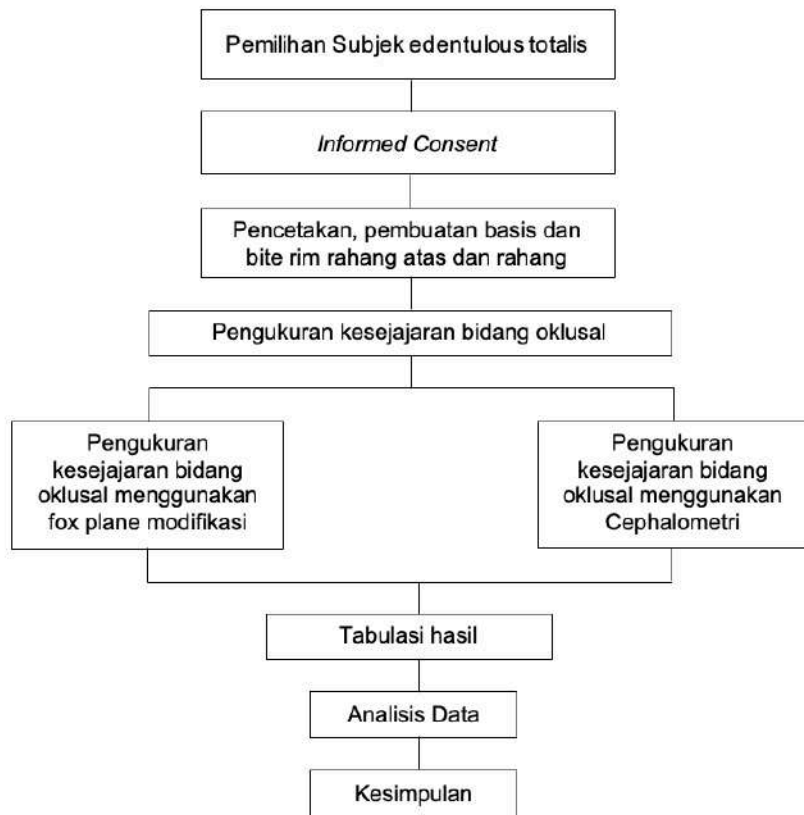
2.8 Analisis Data

Analisis data: Data primer yang didapatkan dari bagian Prostodonsia RSGMP Unhas. Data yang diperoleh dianalisis secara statistik dengan uji Saphiro-Wilk untuk mengetahui distribusi data (karena data pengamatan < 50 sampel, jika hasil uji statistik nilai $p > 0.05$ maka data berdistribusi normal) dan dianalisis dengan uji Levene untuk melihat homogenitas data. Jika data terdistribusi normal ($p > 0,05$) maka dilanjutkan dengan menggunakan T-Test Independent untuk mengetahui ada atau tidaknya perbedaan bermakna.

Jenis Data : Data primer
Pengolahan data : IBM SPSS statistics V.24
Penyajian data : Dalam bentuk tabel dan diagram.



2.9 Alur Penelitian



Gambar 2. 8 Alur Penelitian

