

BAB I

PENDAHULUAN

I.1. Latar Belakang

Sapi perah *Friesian Holstein* merupakan bangsa sapi perah yang paling banyak digunakan dalam industri susu karena memiliki potensi genetik produksi susu yang tinggi. Peningkatan produksi susu pada sapi FH merupakan hasil dari seleksi genetik dan perbaikan manajemen pemeliharaan, namun di sisi lain menyebabkan meningkatnya kerentanan terhadap gangguan metabolik dan penyakit produksi, terutama pada periode transisi menjelang dan setelah partus (Gross, 2023). Periode awal laktasi merupakan fase kritis dalam siklus produksi sapi perah karena terjadi peningkatan kebutuhan energi yang sangat besar untuk mendukung produksi susu, sementara konsumsi pakan sering kali belum mencapai tingkat optimal. Kondisi ini menyebabkan terjadinya *negative energy balance* (NEB), yang berperan penting dalam patogenesis berbagai penyakit metabolik seperti ketosis, hipokalsemia, serta gangguan saluran pencernaan pada sapi perah berproduksi tinggi (Yong et al., 2021).

Gangguan pencernaan pada sapi perah dapat menyebabkan penurunan konsumsi pakan, gangguan fungsi rumen, serta berkurangnya efisiensi penyerapan nutrisi yang akan meningkatkan risiko terjadinya gangguan metabolik (Ribeiro et al., 2020). Salah satu gangguan saluran pencernaan yang sering terjadi pada sapi perah pada periode *post partus* adalah *left displaced abomasum* (LDA). LDA merupakan kondisi patologis ketika abomasum berpindah dari posisi normalnya ke sisi kiri rongga abdomen dan terjebak di antara rumen dan dinding abdomen kiri. Kejadian LDA paling sering dilaporkan pada sapi perah berproduksi tinggi dalam 2–6 minggu pertama *post partus* (Braun et al., 2022).

Left displaced abomasum menyebabkan penurunan nafsu makan, penurunan produksi susu, serta gangguan kesejahteraan hewan yang berdampak langsung pada kerugian ekonomi peternakan sapi perah. Sapi dengan LDA dilaporkan memiliki risiko lebih tinggi mengalami gangguan reproduksi dan peningkatan angka afkir dibandingkan sapi sehat, sehingga LDA menjadi salah satu penyakit produksi dengan dampak ekonomi yang signifikan (Nanas et al., 2024). Kejadian LDA sering kali berkaitan dengan penyakit *periparturien* lain seperti hipokalsemia, ketosis, metritis, dan mastitis. Hubungan ini menunjukkan bahwa LDA merupakan penyakit multifaktorial yang erat kaitannya dengan gangguan adaptasi fisiologis dan metabolik sapi perah pada periode transisi. Berbagai penelitian menunjukkan bahwa perubahan metabolisme energi dan mineral, terutama hipokalsemia, berperan penting dalam patogenesis LDA (Ma et al., 2024).

Penulisan tugas akhir ini bertujuan untuk memberikan gambaran menyeluruh tentang kasus *left displaced abomasum* (LDA) pada sapi perah *friesian holstein*. Kasus ini didapatkan di PT. Ultra Peternakan Bandung Selatan, pada bulan Juli 2025. Tugas akhir ini diharapkan dapat menjadi acuan dan dasar ilmiah dalam mendukung praktik kedokteran hewan dan manajemen kesehatan sapi perah di lapangan, dalam penanganan kejadian serupa di masa mendatang.

I.2. Rumusan Masalah

1. Bagaimana kejadian kasus LDA pada sapi perah di PT. Ultra Bandung Selatan?
2. Bagaimana penanganan dan pengobatan LDA pada sapi perah di PT. Ultra Bandung Selatan?

I.3. Tujuan

1. Menjelaskan kejadian kasus LDA pada sapi perah di PT. Ultra Bandung Selatan.
2. Menguraikan langkah penanganan yang dilakukan dan pengobatan yang diberikan dalam kasus LDA pada sapi perah di PT. Ultra Bandung Selatan.

BAB II

TINJAUAN PUSTAKA

II.1. Sapi *Friesian Holstein* (FH)

Sapi perah *Friesian Holstein* (FH) merupakan bangsa sapi perah dengan warna khas hitam putih dengan kontribusi terbesar terhadap produksi susu dunia karena kemampuan genetiknya dalam menghasilkan susu dalam jumlah tinggi. Karakteristik utama sapi FH meliputi tubuh berukuran besar, ambung berkembang baik, serta efisiensi konversi nutrisi menjadi susu yang tinggi. Namun, seleksi genetik yang berfokus pada produksi susu menyebabkan peningkatan kerentanan terhadap gangguan metabolik dan penyakit produksi, terutama pada periode transisi menjelang dan setelah partus (*periparturient period*) seperti ketosis, *hypocalcemia*, *fatty liver*, dan *Left Displaced Abomasum* (LDA) (Brito et al., 2021).



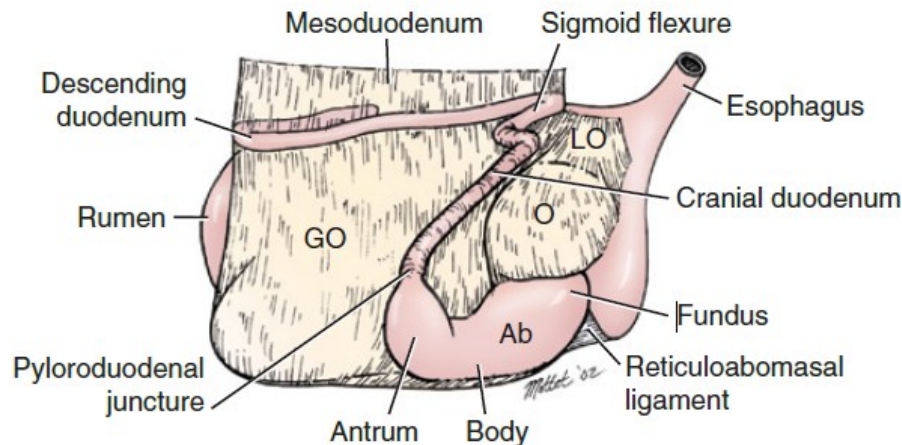
Gambar 1. Sapi perah *Friesian Holstein* (FH) (Hulsen, 2020).

Pada masa awal laktasi, sapi FH mengalami perubahan fisiologis yang signifikan, termasuk peningkatan kebutuhan energi dan nutrisi yang sering kali tidak diimbangi dengan peningkatan konsumsi pakan. Kondisi ini menyebabkan *negative energy balance* (NEB), yang berperan penting dalam munculnya berbagai penyakit metabolik seperti ketosis, hipokalsemia, dan *left displaced abomasum* (LDA). Oleh karena itu, sapi FH dikenal memiliki risiko lebih tinggi terhadap gangguan saluran pencernaan dibandingkan sapi dengan produksi susu lebih rendah (Gross, 2023).

Di negara beriklim tropis seperti Indonesia, sapi FH juga menghadapi tantangan tambahan berupa stres panas yang dapat menurunkan konsumsi pakan dan memperburuk keseimbangan metabolik. Kombinasi antara stres lingkungan, tuntutan produksi tinggi, dan manajemen transisi yang kurang optimal meningkatkan kejadian penyakit produksi, termasuk LDA, sehingga diperlukan pendekatan manajemen yang komprehensif pada peternakan sapi perah FH (Asmarasari et al., 2023).

II.2. Abomasum pada Sapi Perah

Abomasum merupakan kompartemen keempat dalam sistem lambung sapi ruminansia yang berfungsi sebagai lambung sejati (*true stomach*). Pada bagian ini, proses pencernaan berlangsung secara enzimatik dengan bantuan asam klorida dan pepsinogen yang dihasilkan mukosa abomasum. Secara anatomis, abomasum terletak di bagian ventral kanan rongga abdomen, di bawah rumen dan retikulum. Pada kondisi fisiologis normal, abomasum berperan penting dalam mengatur aliran makanan ke usus halus melalui pilorus (Li et al., 2018).

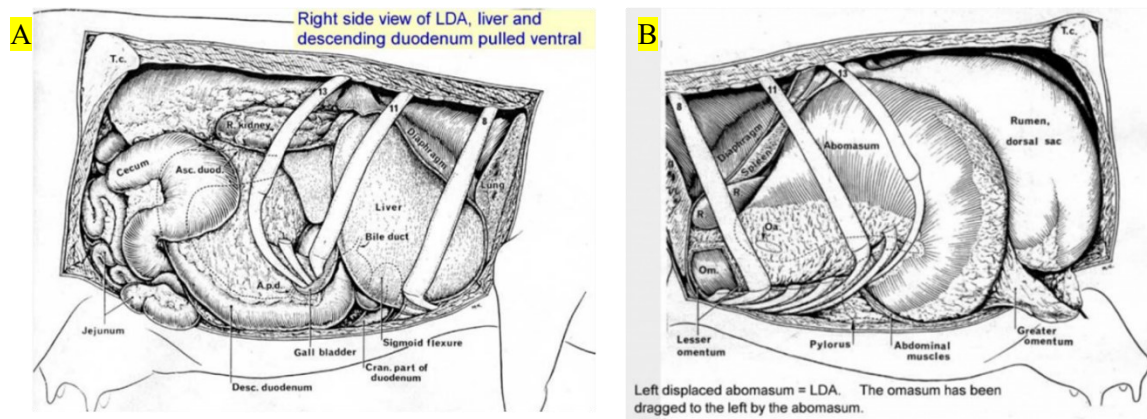


Gambar 2. *Schematic diagram* yang memperlihatkan posisi normal anatomi abomasum dan organ visera yang berdekatan. Ab, abomasum; GO, greater omentum; LO, lesser omentum; O, omasum; Ret, reticulum (Fubini & Ducharme, 2017).

Motilitas abomasum dipengaruhi oleh keseimbangan saraf otonom, hormon gastrointestinal, serta status metabolik sapi. Gangguan pada motilitas, khususnya hipomotilitas atau atonia abomasum, dapat menyebabkan penumpukan gas akibat fermentasi dan tertahannya isi abomasum. Kondisi ini menciptakan predisposisi terhadap perpindahan posisi abomasum, terutama pada sapi perah *post-partus* (Braun et al., 2022).

II.3. *Left Displaced Abomasum (LDA)* pada Sapi Perah

Left Displaced Abomasum (LDA) merupakan kondisi di mana abomasum berpindah dari posisi normal di ventral kanan abdomen ke sisi kiri, di antara dinding perut dan rumen. Kondisi ini menyebabkan obstruksi parsial pada aliran pencernaan serta akumulasi gas yang signifikan. LDA umumnya terjadi pada sapi perah berproduksi tinggi, khususnya pada minggu-minggu awal setelah melahirkan. Sapi *multipara* memiliki risiko lebih tinggi mengalami LDA dibandingkan sapi *primipara* karena adanya perubahan morfologi abdomen dan tonus otot yang menurun setelah beberapa kali melahirkan (Tschoner et al., 2020).



Gambar 3. Anatomi abdomen sapi yang terkena LDA. (A) *Right side view of LDA*. (B) *Left side view of LDA* (Larsen, 2022).

Pada peternakan besar, terjadinya LDA dilaporkan berkisar antara 1–5% dari total populasi sapi perah, dengan puncak kejadian dalam 3 minggu *post-partus*. LDA juga berkaitan erat dengan penurunan konsumsi bahan kering (*dry matter intake*) yang menyebabkan ketidakseimbangan energi dan memicu mobilisasi cadangan lemak tubuh secara berlebihan. Akibatnya, kadar *non-esterified fatty acid* (NEFA) dan β -hidroksibutirat (BHBA) meningkat dalam darah, yang memperburuk gangguan motilitas abomasum (Song et al., 2020).

II.4. Patogenesis LDA

Patogenesis LDA bersifat multifaktorial dan kompleks, melibatkan gangguan metabolik, hormonal, serta manajemen nutrisi yang tidak seimbang, terutama terjadi pada periode *post-partus*. Perubahan posisi abomasum dapat terjadi akibat gangguan motilitas, peningkatan tekanan *intra-abdomen*, atau akumulasi gas berlebihan di abomasum. Kondisi ini sering disebabkan oleh gangguan elektrolit seperti hipokalsemia dan ketidakseimbangan energi yang menyebabkan *atonia* abomasum. Akumulasi gas akan mengangkat abomasum ke sisi kiri rongga abdomen dan menimbulkan LDA. Secara klinis, perubahan posisi ini mengakibatkan gangguan aliran makanan dan penurunan efisiensi pencernaan (Ribeiro et al., 2020).

Saat periode *post-partus*, sapi perah mengalami perubahan fisiologis besar pada metabolisme energi dan sistem pencernaan. Kebutuhan energi meningkat tajam untuk produksi susu, sementara konsumsi *dry matter intake* (DMI) menurun hingga 30% dari normal. Kondisi ini menimbulkan *negative energy balance* (NEB) yang ditandai dengan peningkatan kadar *non-esterified fatty acids* (NEFA) dan β -hydroxybutyrate (BHB) dalam darah. Ketidakseimbangan energi ini mengganggu kontraktilitas otot gastrointestinal dan menurunkan motilitas abomasum (Ribeiro et al., 2020).

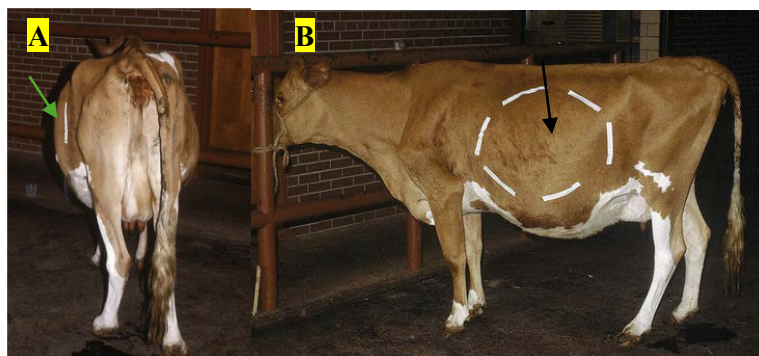
Pada periode *post-partus* juga terjadi perubahan hormonal yang signifikan. Penurunan kadar estrogen dan meningkatnya progesteron mengurangi aktivitas otot polos abomasum dan

rumen, sedangkan peningkatan kebutuhan kalsium untuk pembentukan kolostrum sering menimbulkan hipokalsemia subklinis. Hipokalsemia terbukti menurunkan tonus otot gastrointestinal dan memperlambat pengosongan abomasum, sehingga meningkatkan risiko dislokasi (Atalay, 2019). Perubahan hormonal tersebut diperparah oleh meningkatnya kadar kortisol sebagai respons terhadap stres metabolik *post-partus*, yang juga menghambat motilitas gastrointestinal (Song et al., 2020).

Selain faktor metabolik dan hormonal, faktor mekanis *post-partus* berperan besar. Setelah kelahiran, penurunan ukuran uterus (*involutio uteri*) menciptakan ruang kosong di rongga abdomen kiri bawah yang memungkinkan abomasum berpindah ke sisi kiri, terutama jika disertai akumulasi gas. Kombinasi antara NEB, hipokalsemia, perubahan hormon, serta tekanan mekanik *post-partum* merupakan mekanisme utama patogenesis LDA pada sapi perah FH (Plemyashov et al., 2024).

II.5. Tanda Klinis, Diagnosa, Diagnosa Banding LDA

Tanda klinis *Left Displaced Abomasum* (LDA) pada sapi perah bervariasi tergantung pada tingkat keparahan dan lamanya gangguan. Secara umum, sapi yang mengalami LDA menunjukkan penurunan nafsu makan (terutama terhadap konsentrat), penurunan produksi susu, dan penurunan aktivitas rumen. Feses biasanya menjadi kering dengan frekuensi defekasi yang berkurang. Salah satu tanda diagnostik paling khas adalah munculnya suara “ping” saat dilakukan auskultasi dan perkusi di sisi kiri abdomen, tepat di area antara *intercostal* ke-9 hingga ke-13. Suara ini dihasilkan oleh resonansi gas yang terperangkap di dalam abomasum yang berpindah posisi (Constable et al., 2017). Selain itu, sapi juga tampak lemas, dehidrasi ringan, dan menunjukkan ekspresi tidak nyaman akibat distensi abomasum (Fiore et al., 2019).

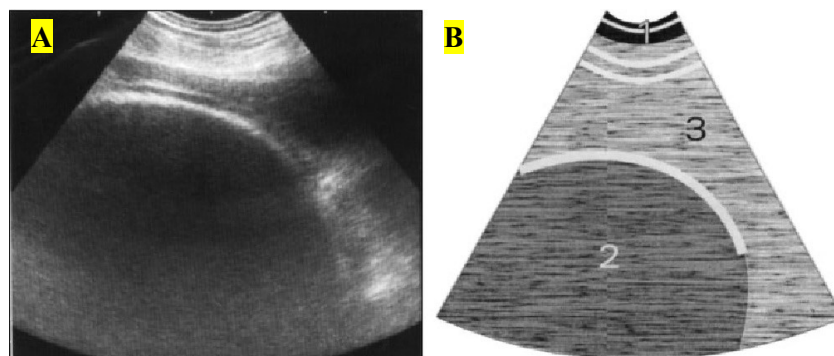


Gambar 4. Tanda klinis pada sapi LDA. (A) Rangka rusuk sisi kiri tampak “mengembang” (*sprung rib cage*) yang disebabkan oleh *Left Displaced Abomasum* (LDA) pada seekor sapi (panah hijau). (B) Pergeseran abomasum ke kiri yang besar, meluas hingga ke *fossa paralumbalis* di sebelah *caudal* dari *intercostal* ke-13 (panah hitam) (Peek & Divers, 2018).



Gambar 5. Area auskultasi-perkusi menggunakan stetoskop yang akan terdengar suara khas resonansi timpani (*ping sound*) yang mengindikasikan adanya pergeseran abomasum ke kiri (*Left Displaced Abomasum*) (panah merah) (Peek & Divers, 2018).

Diagnosis LDA ditegakkan berdasarkan gabungan pemeriksaan klinis, laboratorium, dan pencitraan ultrasonografi (USG). Pemeriksaan auskultasi-perkusi digunakan sebagai langkah awal untuk mendeteksi lokasi perpindahan abomasum. Selanjutnya, USG dapat memperlihatkan struktur khas berupa lapisan gas di bagian dorsal dan cairan di bagian ventral, menandakan perpindahan abomasum ke sisi kiri (Aliraqi, 2021). Selain itu, USG juga membantu membedakan LDA dari kondisi lain seperti *right displaced abomasum* (RDA) atau *abomasal volvulus*, yang memiliki gejala klinis serupa namun memerlukan penanganan berbeda. Dalam kasus yang kompleks, analisis biokimia darah dan monitoring kadar BHB juga digunakan sebagai parameter tambahan untuk menilai derajat gangguan metabolik (Lei & Simões, 2021).



Gambar 6. (A) Pemeriksaan USG dilakukan pada *intercostal* ke-12 dan (B) *schematic representation* dari LDA, 1 = *abdominal wall*; 2 = *abomasum with hypoechoic ingesta*; 3 = *rumen* (Rana, 2025).

Diagnosis dini sangat penting karena LDA yang tidak segera ditangani dapat berkembang menjadi *abomasal volvulus* yaitu kondisi di mana abomasum berputar di sekitar sumbu *mesenterinya*, menyebabkan iskemia jaringan dan risiko kematian tinggi. Oleh karena itu, kombinasi pemeriksaan klinis sistematis, evaluasi laboratorium darah, dan pemeriksaan

ultrasonografi merupakan pendekatan terbaik untuk memastikan diagnosis yang cepat dan akurat pada sapi perah dengan dugaan LDA (Constable et al., 2017).

II.6. Penanganan LDA

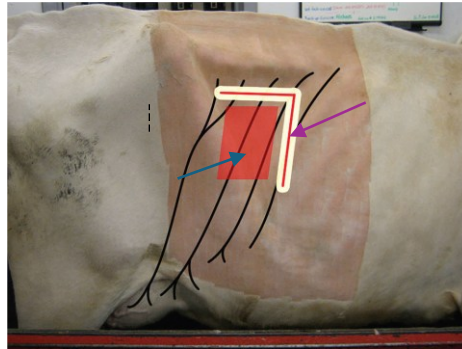
Penanganan LDA bertujuan untuk mengembalikan posisi abomasum ke lokasi anatomis normal serta mengeluarkan gas dari abomasum. Pendekatan pengobatan LDA dibedakan menjadi konservatif dan bedah. Pendekatan konservatif seperti *rolling* dilakukan dengan menggulingkan sapi ke posisi kanan lateral dan dorsal untuk mengembalikan abomasum ke posisi semula. Namun, angka kekambuhan metode ini sangat tinggi, mencapai lebih dari 50%, karena tidak memperbaiki posisi anatomi abomasum (Tschoner et al., 2022).

Tindakan pembedahan merupakan *gold standard* dalam terapi *Left Displaced Abomasum* (LDA) karena memberikan hasil jangka panjang yang lebih baik dibandingkan metode konservatif seperti *rolling* (Tschoner et al., 2022). Pada kasus LDA, metode bedah yang paling sering digunakan adalah *right flank omentopexy* (*omentopexy fossa paralumbalis dexter*) dalam posisi berdiri. Teknik *omentopexy* menjadi metode pilihan utama karena efisien, aman, dan memiliki tingkat kekambuhan yang rendah bila dikombinasikan dengan terapi *post-operatif* yang tepat (Fubini & Ducharme, 2017). *Omentopexy* merupakan prosedur penjahitan *omentum majus* (lipatan jaringan *peritoneum* yang melekat pada abomasum) ke dinding perut untuk mempertahankan posisi fisiologis abomasum dan mencegah pergeseran ulang (Haloun et al., 2020). Penanganan *Left Displaced Abomasum* (LDA) dengan prosedur bedah terbuka memberikan keuntungan berupa visualisasi dan palpasi langsung abomasum serta organ abdomen lainnya, sehingga bermanfaat baik secara diagnostik maupun terapeutik. Namun, prosedur ini memiliki risiko pembedahan abdomen dan biaya yang lebih tinggi.

II.6.1. Pre-Operatif

Prosedur dimulai dengan persiapan *pre-operatif* yang penting untuk menjamin keamanan sapi dan operator. Sapi harus *direstrain* dalam posisi berdiri menggunakan *head gate*, dengan bagian *flank* kanan dicukur dan dipersiapkan secara aseptik. Anestesi lokal sangat dianjurkan menggunakan teknik *block paravertebral* kanan atau *block inverted-L* untuk menghilangkan rasa sakit di area sayatan tanpa membuat sapi ambruk. Sedasi umumnya dihindari karena dapat meningkatkan resiko sapi rebah, yang akan menyulitkan prosedur ini. Jika sapi tampak lemah atau berisiko jatuh karena hipokalsemia, kaki kiri depan dan belakang dapat diikat terlebih dahulu agar asisten dapat membantu memposisikan ulang sapi tanpa mengganggu sterilitas area operasi jika insiden terjadi. Kepala sapi sebaiknya ditarik sedikit ke

kanan atas untuk menjaga posisi insisi tetap di bagian atas jika sapi terjatuh (Fubini & Ducharme, 2017).



Gambar 7. Titik anastesi block-L (panah ungu) dan *incision site* (panah biru) pada metode *right flank omentopexy* untuk penanganan kasus LDA (Thomas & Lerche, 2024).

II.6.2. Operatif

Akses ke rongga perut dilakukan melalui sayatan vertikal sepanjang 15–20 cm pada *fossa paralumbalis dexter*. Posisi sayatan sangat menentukan keberhasilan, idealnya dimulai sekitar 3–4 cm di belakang (*caudal*) iga terakhir dan 8–10 cm di bawah *prosesus transversus lumbal*. Operator harus berhati-hati saat memotong lapisan otot, terutama otot *oblicus internus*, agar sayatan tetap tegak lurus terhadap serat otot. Setelah peritoneum dibuka, operator akan melihat duodenum. Pada kasus LDA, duodenum akan tertarik ke bawah (*ventral*). Langkah pertama setelah masuk adalah eksplorasi manual, operator memasukkan tangan kiri melewati bagian belakang (*caudal*) rumen menuju sisi kiri sapi untuk memalpasi abomasum yang bergeser. Pemeriksaan terhadap adanya *adhesi* perlu dilakukan karena dapat menunjukkan ulkus atau peritonitis, serta harus dipastikan tidak ada sisa *vena umbilicalis* yang menghalangi reposisi (Fubini & Ducharme, 2017).

Sebelum abomasum ditarik kembali ke posisi normal, organ tersebut harus dikompresikan (dekompresi) terlebih dahulu. Hal ini dilakukan dengan menusukkan jarum berdiameter besar (ukuran 14–10 *gauge*) yang tersambung selang steril, ke dalam abomasum untuk mengeluarkan gas. Gas dibuang melalui selang hingga abomasum menjadi kempis, langkah ini penting untuk mengurangi ketegangan dan mencegah robeknya organ saat ditarik. Teknik reposisi lalu dapat dilakukan dengan menarik *omentum mayor*. Operator menjangkau ke bawah rumen, mencengkeram lipatan omentum atau pilorus, dan menariknya secara perlahan namun stabil ke arah kanan. Tarikan ini akan membawa abomasum kembali ke posisi aslinya di *ventral* kanan. Keberhasilan reposisi dikonfirmasi ketika pilorus (bagian ujung

lambung) terlihat atau teraba pada sayatan bedah di sisi kanan tanpa adanya puntiran (Fubini & Ducharme, 2017).

Inti dari operasi ini adalah *omentopexy*, yaitu memfiksasi omentum ke dinding perut untuk mencegah abomasum bergeser kembali. Lipatan omentum yang tebal dan kuat di dekat pilorus dipilih sebagai titik fiksasi (hindari bagian yang terlalu tipis atau berlemak rapuh). Omentum ini dijahit menyatu dengan peritoneum dan otot *transversus abdominis* menggunakan benang *non-absorbable* ukuran besar dengan pola jahitan *mattress horizontal*. Fiksasi ini harus kuat dan melibatkan peritoneum untuk memicu pembentukan jaringan parut (*adhesi*) permanen. Setelah omentum terfiksasi, luka operasi ditutup lapis demi lapis. Tepat sebelum jahitan terakhir, udara yang terperangkap di dalam rongga perut harus dikeluarkan (ditekan keluar) untuk mencegah *pneumoperitoneum* pascaoperasi yang dapat menyebabkan sapi merasa kembung dan malas makan (Fubini & Ducharme, 2017).

II.6.3. Prognosis Post-Operatif

Secara umum, prognosis teknik ini sangat baik dengan tingkat keberhasilan pemulihan mencapai 86–98%. Kegagalan biasanya disebabkan oleh penyakit penyerta lain (seperti ketosis atau hipokalsemia), bukan karena kegagalan teknik bedah. Namun, komplikasi seperti infeksi luka atau pergeseran kembali (*redisplacement*) dapat terjadi pada sekitar 5% kasus, terutama jika teknik penjahitan kurang tepat (terlalu ke belakang atau terlalu atas) atau jika omentum robek karena rapuh. Jika *omentopexy* gagal dan abomasum kembali bergeser, disarankan melakukan operasi ulang dengan metode yang berbeda (Fubini & Ducharme, 2017).

II.7. Manajemen Pencegahan

Pencegahan *Left Displaced Abomasum* (LDA) berfokus pada manajemen periode transisi sapi perah, karena lebih dari 80% kasus LDA terjadi dalam 2–4 minggu setelah partus (Atalay, 2019). Tujuan utama pencegahan adalah menjaga keseimbangan energi, mempertahankan asupan *Dry Matter Intake* (DMI), dan mencegah terjadinya *negative energy balance* (NEB). Pakan transisi harus memiliki keseimbangan energi yang baik dengan rasio konsentrat dan serat kasar yang optimal (serat efektif >18%) (Ribeiro et al., 2020). Pencegahan hipokalsemia melalui suplementasi kalsium selama periode *periparturient* juga dapat dilakukan. Pemberian vitamin E dan selenium juga dianjurkan untuk meningkatkan status antioksidan tubuh dan mempertahankan fungsi *neuromuscular* abomasum (Klevenhusen et al., 2015).

Selain itu, faktor lingkungan seperti kenyamanan kandang, kepadatan ternak, dan pengendalian stres panas perlu diperhatikan, terutama pada peternakan sapi FH di daerah

tropis. Pendekatan manajemen yang baik terbukti efektif dalam menurunkan insidensi penyakit, termasuk LDA serta meningkatkan kesejahteraan dan produktivitas sapi perah (Asmarasari et al., 2023). Selain pakan dan faktor lingkungan, pencegahan LDA juga mencakup manajemen fisiologis dan reproduksi. Sapi yang baru melahirkan perlu dimonitor selama dua minggu pertama *post-partum*, terutama untuk mendeteksi tanda-tanda awal seperti penurunan nafsu makan, produksi susu yang tidak normal, atau adanya suara *ping* di sisi kiri abdomen (Aliraqi, 2021).