

BAB I

PENDAHULUAN

1.1 Latar Belakang

Sapi potong memiliki andil besar sebagai penghasil daging sekaligus pemasok kebutuhan pangan hewani bagi masyarakat. Konsumsi daging sapi nasional terus meningkat seiring dengan pertumbuhan ekonomi nasional, meningkatnya kesadaran masyarakat akan pentingnya protein hewani, penambahan jumlah penduduk, dan meningkatnya daya beli masyarakat (Susanti *et al.*, 2014). Permintaan terhadap sapi yang mengalami peningkatan, belum dapat diimbangi oleh ketersediaan sapi, baik dalam bentuk sapi bakalan maupun daging sapi, sehingga berpotensi menimbulkan ketidakseimbangan antara permintaan dan penawaran (Rohayati & Chiristi, 2017). Kondisi ini disebabkan oleh adanya penurunan *performance* reproduksi ternak, akibat gangguan reproduksi. Salah satu gangguan yang dominan dalam reproduksi adalah masalah prolaps rektum dan prolaps vagina (Parmar, 2023).

Prolaps vagina adalah kejadian keluarnya mukosa vagina dari posisi anatomi normal melalui vulva. Terjadinya kontraksi yang parah pada saat *pre-partum* maupun *post-partum*, peningkatan tekanan *intra-abdominalis* pada kehamilan lanjut, pembesaran rumen yang membuat ligamen disekitar perineum melemah, status paritas yang tinggi, serta defisiensi mineral makro atau mikro tertentu dapat menjadi faktor kunci potensial terjadinya prolaps vagina (Hasan *et al.*, 2017). Pada masa kebuntingan, prolaps vagina pada sapi umumnya terjadi pada trimester ketiga atau menjelang partus. Organ yang mengalami prolaps dapat mengalami edema, perdarahan, serta keluarnya lendir (Parmar, 2023). Kesalahan dan keterlambatan dalam penanganan prolaps dapat menyebabkan rusaknya organ reproduksi secara permanen yang akhirnya berdampak pada infertilitas sapi. Kasus prolaps dianggap sebagai kondisi emergensi dan harus ditangani segera sebelum menyebabkan prognosis yang buruk (Parmar, 2023).

Prolaps rektum adalah kondisi patologis yang didefinisikan sebagai penonjolan (*protrusion*) sebagian atau seluruh lapisan dinding rektum melalui lubang anus (Anderson dan Miesner, 2008). Secara klinis, massa jaringan yang menonjol keluar tersebut terlihat berbentuk silindris dan biasanya memiliki warna merah muda hingga merah cerah. Kondisi ini dapat disebabkan oleh tenesmus yang berkepanjangan atau peningkatan tekanan intraabdomen (Patel *et al.*, 2018). Gejala klinis seperti edema dan pembengkakan parah pada rektum yang prolaps akan menghambat aliran darah. Jika kondisi ini berlanjut, jaringan mengalami nekrosis. Semua jaringan yang mengalami nekrosis tidak dapat direposisi dan memungkinkan untuk dilakukan amputasi rektum (Sharma *et al.*, 2023).

Berdasarkan uraian kasus diatas, prolaps vagina dan prolaps rektum merupakan kondisi darurat dan mendesak yang dapat mengancam kesuburan dan kelangsungan hidup (mortalitas)

ternak apabila tidak ditangani dengan cepat dan terjadi kesalahan saat penanganan. Oleh sebab itu, laporan kasus ini ditulis untuk membahas penanganan kasus prolaps vagina dan rektum yang terjadi di Desa Toro, Kecamatan Tanete Riattang Timur, Kabupaten Bone.

1.2 Rumusan Masalah

Berdasarkan latar belakang di atas, maka dapat ditarik sebuah rumusan masalah yaitu bagaimana penanganan kasus prolaps vagina dan rektum pada sapi Bali di Desa Toro, Kecamatan Tanete Riattang Timur, Kabupaten Bone?

1.3 Tujuan

Tujuan penulisan adalah untuk mengetahui bagaimana penanganan kasus prolaps vagina dan rektum pada sapi Bali di Desa Toro, Kecamatan Tanete Riattang Timur, Kabupaten Bone.

1.4 Manfaat Penulisan

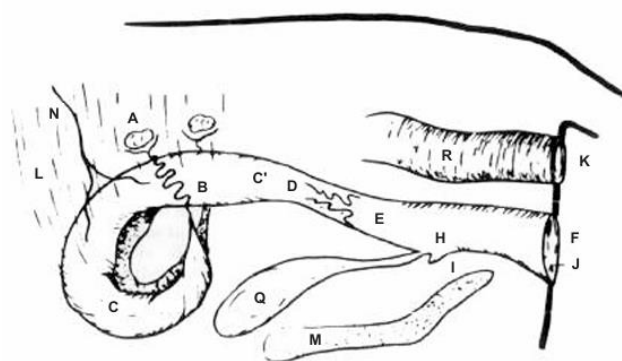
Manfaat penulisan bagi pembaca diharapkan dapat menambah pengetahuan dan wawasan pembaca, khususnya mahasiswa kedokteran hewan, mengenai penanganan kasus prolaps vagina dan prolaps rektum pada sapi. Manfaat penulisan bagi instansi yaitu sebagai bahan referensi ilmiah dan dokumentasi kasus klinis yang dapat mendukung kegiatan akademik serta pengembangan ilmu di bidang kedokteran hewan.

BAB II

TINJAUAN PUSTAKA

2.1 Vagina dan Rektum

Vagina merupakan bagian dari saluran reproduksi betina yang memanjang dari *portio vaginalis cervicis* hingga ke daerah *cranial* dari uretra (Gambar 1, bagian E). Secara anatomi, vagina dibagi menjadi dua segmen utama, yaitu vestibulum yang berada di bagian luar dan berhubungan langsung dengan vulva, serta *portio vaginalis cervicis* yang mengarah ke daerah serviks. Di antara kedua bagian tersebut terdapat selaput tipis yang berfungsi sebagai sekat, disebut sebagai *hymen*, yang terbentang secara transversal dan sebagian menutupi lumen vagina. Secara histologis, *hymen* tersusun atas epitel pipih, dan karena sifatnya yang sangat tipis, struktur ini umumnya akan robek atau menghilang ketika hewan mencapai kedewasaan seksual. Lapisan otot pada vagina terdiri dari dua lapis, yaitu lapis tipis yang merupakan lapisan otot polos memanjang (*longitudinal*) berada pada bagian luar dan lapis otot polos melingkar (*circular*) yang agak tebal pada bagian dalam. Di antara kedua lapis otot tersebut terdapat banyak *plexus-plexus* vena dan beberapa saraf (Damayanti dan Ismudiono, 2020).



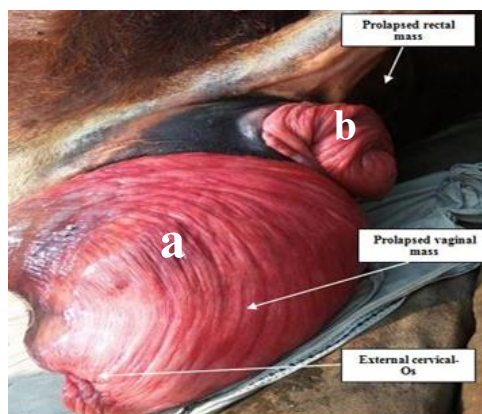
Gambar 1. Sistem reproduksi sapi betina (Damayanti dan Ismudiono, 2020).

Keterangan: (A) Ovarium; (B) *Oviduct*; (C) Kornua uteri; (C') Korpus uteri; (D) Serviks; (E) Vagina; (F) Vulva; (G) Karunkula; (H) *Orificium urethra*; (I) *Diverticulum sub urethra*; (J) Klitoris; (K) Anus; (L) Ligamentum penggantung; (M) pelvis; (N) *Arteria uterine*; (Q) Kandung Kemih; (R) Rektum.

Saluran pencernaan ruminansia secara umum terdiri dari mulut, kerongkongan, rumen, retikulum, omasum, abomasum, usus halus (duodenum, jejunum, ileum), usus besar (sekum, kolon, rektum), dan anus. Rektum merupakan segmen usus besar yang paling akhir, terletak di rongga panggul (Gambar 1, bagian R). Rektum adalah bagian terminal lurus dari saluran pencernaan di rongga pelvis yang diikuti oleh kanal pendek yang mengelilingi anus (Nickel *et al.*, 2013). Rektum sapi memiliki empat lapisan umum (mukosa, submukosa, muskularis, dan serosa). Lapisan *submucosa* pada rektum sapi diketahui lebih besar dibandingkan domba atau kambing, dan *tunica muscularis* memiliki jaringan elastis yang menonjol. Rektum berfungsi sebagai penampungan feses sebelum diekskresikan. Tekanan dari usus besar mendorong feses mengisi rektum, dinding rektum akan terstimulasi dan memicu defekasi. Refleks ini menghasilkan kontraksi dinding rektum dan relaksasi *sfincter anal internal* dan juga tetap memiliki kontrol untuk mempertahankan kontraksi pada *sfincter anal eksternal* hingga kondisi memungkinkan untuk mengosongkan usus (Yudeska *et al.*, 2020).

2.2 Etiologi Prolaps Vagina dan Prolaps Rektum

Prolaps vagina adalah kejadian keluarnya mukosa vagina dari posisi anatomi normal melalui vulva (Gambar 2, bagian a). Berbagai predisposisi yang menyebabkan prolaps genital pada sapi, yaitu *hypocalcaemia*, distokia berkepanjangan, besarnya fetus, penyakit kronis dan paresis. Penyebab prolaps vagina maupun uteri yaitu karena ternak bunting yang selalu dikandangkan, kurangnya *exercise* menyebabkan otot uterus tidak elastis dan kondisi tempat ternak saat partus kurang baik dimana bagian belakang lebih rendah dari permukaan tanah daripada bagian depan. Penyebab lain terjadinya prolapsus yaitu umumnya terjadi setelah kelahiran akibat inkoordinasi kontraksi peristaltik dimana perejanan yang kuat dan kontraksi pada abdomen dan tendon diafragma yang berlangsung terus menerus meski janin sudah keluar. Prolapsus uterus juga terjadi karena keadaan ligamen penggantung uterus yang lemah (Parmar *et al.*, 2016). Selain dari itu kejadian defisiensi mineral, seperti kalsium, fosfor, dan magnesium, juga merupakan faktor predisposisi terjadinya prolaps vagina pre-partum. Prolaps vagina termasuk kasus yang bersifat emergensi dan harus segera ditangani sebelum terjadi trauma atau laserasi demi mencegah terjadinya perdarahan atau infeksi bakteri. Prolaps dapat menyebabkan infertilitas pada sapi saat masa kebuntingan lanjut (Hasan *et al.*, 2017). Sapi dengan riwayat multiparitas juga rentan terhadap prolaps vagina/uterus dan akan mengalami tenesmus (mengejan) hebat. Dalam hal ini tenesmus yang berkepanjangan dapat memicu langsung prolaps rektum sekunder (Anderson dan Miesner, 2008). Organ yang mengalami prolaps dapat mengalami edema, kongesti, perdarahan, serta keluarnya lendir. Prolaps vagina pada sapi umumnya terjadi pada trimester ketiga kebuntingan (Parmar, 2023).



Gambar 2. a) Prolaps vagina pada sapi; b) Prolaps rektum pada sapi (Patel *et al.*, 2018).

Prolaps rektum merupakan kondisi di mana satu atau lebih lapisan rektum menonjol keluar melalui anal orifisum (Gambar 2, bagian b) (Prastiwi *et al.*, 2024). Kondisi ini terjadi ketika lapisan usus besar bagian akhir (rektum) terdorong keluar dari tubuh melalui anus. Jaringan yang menonjol akan terlihat sebagai massa silindris berwarna merah muda hingga merah cerah yang keluar dari anus tergantung dari lama kejadian prolaps (Fossum, 2019). Prolaps rektum dapat terjadi secara parsial maupun keseluruhan tergantung dari struktur lapisan jaringan yang menonjol. Kondisi ini dapat diklasifikasikan sebagai komplit atau inkomplit. Inkomplit terjadi jika hanya mukosa rektum yang terkilir, dan komplit terjadi jika dua atau ketiga lapisan rektum terkilir (Njoku *et al.*, 2014). Hewan akan lebih mudah mengalami prolaps rektum apabila hewan tersebut mengalami tenesmus yang terjadi secara terus menerus dalam kurun waktu yang lama (Prastiwi *et al.*, 2024).

2.3 Tanda Klinis Prolaps Vagina dan Prolaps Rektum

Tanda klinis kasus prolaps vagina dapat diamati dengan adanya mukosa vagina yang terekspos keluar dari vulva disertai kondisi suhu tubuh dan frekuensi napas lebih tinggi dari normal. Sapi yang mengalami kasus ini mungkin terlihat dengan punggung melengkung karena sering mengejan (Rahmawati *et al.*, 2021). Derajat keparahan prolaps vagina bergantung pada posisi mukosa vagina yang terekspos. Hewan menunjukkan gejala tenesmus, kesulitan defekasi, anoreksia, dehidrasi, dan penurunan kondisi tubuh, serta pada kasus kombinasi seperti *recto-vaginal prolapse* sering disertai keluarnya bagian vagina dan rektum secara bersamaan, terutama pada sapi bunting (Patel *et al.*, 2018). Organ yang mengalami prolaps dapat mengalami edema, kongesti, perdarahan, serta keluarnya lender. Penanganan yang lambat dapat mengakibatkan jaringan yang terekspos menjadi nekrosis (Parmar, 2023).

Sedangkan pada kasus prolaps rektum secara umum terlihat adanya tonjolan jaringan berwarna merah muda hingga merah tua yang keluar melalui anus. Pada prolaps parsial hanya mukosa rektum yang keluar, sedangkan pada prolaps total seluruh lapisan dinding rektum tereversi ke luar (Samy *et al.*, 2022). Hewan biasanya menunjukkan gejala mengejan terus-menerus, anoreksia, kesulitan defekasi, diare dan lemas akibat stres dan dehidrasi (Kashyap *et al.*, 2019). Pada kasus yang sudah lama, jaringan yang terekspos menjadi edematous, mengalami perdarahan, ulserasi, bahkan nekrosis akibat iskemia lokal (Njoku *et al.*, 2014). Kulit sekitar perineum tampak kering dan teriritasi, sedangkan mukosa prolaps sering kali terkontaminasi lumpur atau feses yang memperburuk kondisi jaringan dan memiliki risiko tinggi adanya infeksi sekunder (Kashyap *et al.*, 2019).

2.4 Patogenesis Prolaps Vagina dan Prolaps Rektum

Pergantian hormonal pada trimester terakhir masa kebuntingan, menjadi pemicu prolaps vagina, khususnya peningkatan kadar estrogen yang dapat mengakibatkan relaksasi yang lebih besar pada struktur panggul. Apabila kondisi tersebut disertai penurunan kadar kalsium, maka dapat mengakibatkan atonia pada saluran reproduksi yang memicu terjadinya *prolaps*. Kalsium diperlukan untuk rangsangan neuromuskuler, permeabilitas membran sel, kontraksi otot, serta transmisi impuls saraf, sehingga defisiensi kalsium saat masa kebuntingan menyebabkan penurunan tonus otot vagina dan uterus (Akhtar *et al.*, 2008). Selain itu, distokia, serta nutrisi yang tidak seimbang seperti konsumsi pakan tinggi fitoestrogen juga dapat memicu prolaps. Dalam kasus sapi bunting, produksi estrogen plasenta yang meningkat pada trimester akhir kehamilan menyebabkan relaksasi ligamen pelvis dan otot vulva, sehingga memperbesar risiko prolaps rektum maupun vagina. Faktor genetik, kelemahan ligamen perineal, serta pola makan tinggi serat kasar juga dilaporkan memperburuk predisposisi (Patel *et al.*, 2018). Kelemahan ligamen sering terjadi pada sapi multipara dan paritas tinggi (Dorn, 2003).

Patogenesis prolaps rektum dimulai ketika hewan mengalami peningkatan tekanan intraabdominal sehingga mengejan berkepanjangan. Tekanan ini mendorong rektum keluar dari posisi anatomis normalnya melalui *sphincter ani*, terutama bila terjadi kelemahan pada ligamen penyangga atau otot dasar panggul (Samy *et al.*, 2022). Pada hewan muda seperti anak sapi dan kerbau, kondisi tenesmus yang berulang disebabkan oleh peradangan mukosa yang lebih sering dipicu akibat koksidirosis atau diare berat. Dalam kasus kronis, inflamasi yang menetap serta peningkatan tekanan sfingter ani memperburuk kondisi hingga menyebabkan prolaps ireversibel (Njoku *et al.*, 2014). Menurut Dorn (2003), Tenesmus yang terlalu keras dapat terjadi akibat adanya tekanan *intra abdominal*, distokia, prolaps vagina, *dysuria*, *cystitis*, atau estrogen berlebih akibat pemberian makanan atau terapi hormon. Selain itu juga diterangkan

bahwa kelemahan otot *sfincter ani* atau tonus otot juga bisa disebabkan oleh gangguan neurologis. Pada hewan bunting, perubahan hormonal berupa peningkatan kadar estrogen menyebabkan relaksasi struktur pelvis dan *sfincter ani*, sehingga memperbesar kemungkinan rektum tereversi keluar (Patel *et al.*, 2018). Pada proses ini menimbulkan gangguan aliran darah lokal yang menyebabkan edema dan kongesti pada mukosa rektum. Ketika prolaps dibiarkan, terjadi penurunan perfusi darah (iskemia) yang berlanjut menjadi nekrosis dan ulserasi pada mukosa rektum (Kashyap *et al.*, 2019).

2.5 Diagnosis Prolaps Vagina dan Prolaps Rektum

Diagnosis prolaps vagina ditegakkan melalui hasil anamnesis serta pemeriksaan fisik sapi. Massa mukosa vagina yang terekspos perlu diobservasi, apakah disertai luka, edema, perdarahan, serta perubahan warna mukosa. Sapi akan mengalami kondisi depresi dan anoreksia, serta suhu tubuh dan napas yang meningkat (Singh *et al.*, 2008). Menurut Bhattacharyya *et al.* (2012), menyatakan bahwa tingkat keparahan prolaps vagina diklasifikasikan sebagai derajat I, II, dan III. Pada derajat I, mukosa vagina menonjol dari vulva saat hewan berbaring, tetapi menghilang saat berdiri. Pada derajat II, mukosa vagina tetap menonjol saat hewan berdiri tetapi serviks tidak terlihat. Pada derajat III, terjadi penonjolan vagina dan serviks.

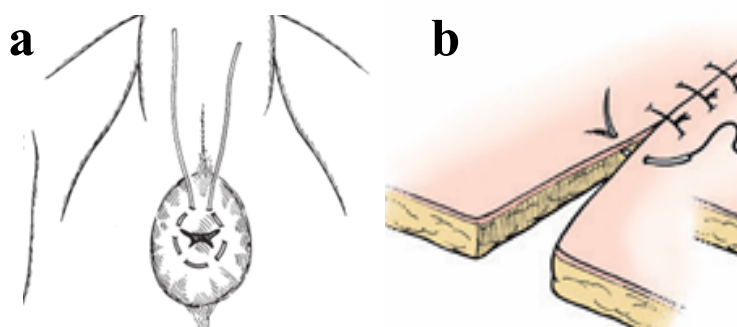
Diagnosis prolaps rektum dapat dilakukan berdasarkan pemeriksaan klinis langsung terhadap anus dan rektum. Ditemukannya massa silindris berwarna merah yang menonjol melalui anus (Kashyap *et al.*, 2019). Pemeriksaan fisik harus mencakup evaluasi viabilitas jaringan, panjang prolaps, adanya luka atau robekan, serta tingkat edema. Selain itu, anamnesis mengenai riwayat defekasi, diare, batuk, atau kelahiran yang sulit penting dilakukan untuk mengidentifikasi faktor predisposisi. Pemeriksaan penunjang seperti evaluasi status dehidrasi dan skor kondisi tubuh juga membantu menentukan keparahan kasus. Adapun klasifikasi derajat prolaps berdasarkan struktur anatominya dibagi menjadi IV derajat. Derajat I hanya melibatkan mukosa rektum dan intermiten, derajat II mencakup seluruh lapisan rektum dan biasanya mungkin intermiten, derajat III disertai intusussepsi kolon dan menonjol lebih panjang dan lebih nyeri serta sulit direposisi, dan derajat IV merupakan prolaps rektum berat, intusussepsi kolon, isi abdominal yang lain bisa terlibat, serta terjadi penyempitan akibat kontraksi *sfincter ani* yang kuat, dan tidak bisa direposisi. (Samy *et al.*, 2022).

2.6 Penanganan dan Pengobatan Prolaps Vagina dan Prolaps Rektum

Penanganan prolaps vagina yaitu daerah perineum sapi dicuci dengan air bersih untuk menghilangkan kontaminasi. Kemudian dilakukan anestesi epidural rendah pada ruang *intercoccygeal* pertama menggunakan anestesi lokal, 2% *lignocaine hydrochloride* (5ml), untuk mencegah tegang, pengendalian ekor yang lebih mudah, dan desensitisasi pada daerah panggul yang memudahkan manipulasi vagina ke posisi semula. Massa mukosa vagina dibersihkan menggunakan larutan garam dan larutan gula untuk menghilangkan kontaminasi. Massa yang terekspos diangkat dengan kedua tangan dan direposisi ke struktur anatomis awal menggunakan kepalan ibu jari. Jarum *gerlach* kemudian dipenetrasikan ke daerah *commissura ventral* dan *commissura dorsal* pada vulva untuk memulai penjahitan dengan mengaitkan kedua sisi labia *dexter* dan *sinister*. Jahitan diaplikasikan dengan tali untuk mensejajarkan vulva dan memastikan vagina tidak kembali terekspos. Jahitan dipertahankan selama 1 bulan untuk dilepaskan (Hasan *et al.*, 2017). Menurut Dey *et al.* (2017), Prolapsus genital kronis biasanya ditangani dengan menggunakan teknik jahitan pada vulva dengan metode *simple interrupted*.

Pada kasus prolaps vagina jahitan direkomendasikan untuk dilepas dalam 2–4 minggu (Parmar, 2023). Sedangkan menurut Sarma *et al.* (2017) pada kasus prolaps vagina sapi di fase *pre-partum* tali pengikat dibiarkan dan dilepas saat persalinan.

Alternatif pengobatan yang dapat diberikan yaitu antibiotik *oxytetracycline* diberikan untuk mencegah terjadinya infeksi sekunder, juga diberikan antiinflamasi dan analgesik. Antiinflamasi *Phenylbutazone* bekerja dengan menghambat siklooksigenase, sehingga mengurangi sintesis prostaglandin (Plumb 2008). Multivitamin *Biodin*® dengan kandungan vitamin B12, ATP, *potassium aspartate*, *magnesium aspartate*, dan *sodium selenite* juga diberikan untuk menguatkan otot, memperbaiki metabolisme, dan meningkatkan daya tahan tubuh sapi selama masa persembuhan (Rahmawati *et al.*, 2020).



Gambar 3. a) Pola jahitan *purse-string* untuk prolaps rektum; b) Pola jahitan *simple interrupted* untuk prolaps vagina (Fossum, 2019).

Penatalaksanaan prolaps rektum bergantung pada derajat keparahan dan kondisi jaringan prolaps. Pada prolaps ringan (derajat I), penanganan konservatif dapat dilakukan dengan reduksi manual setelah pemberian anestesi epidural kaudal menggunakan lignokain 2% atau *xylazine* untuk mengurangi rasa nyeri dan kontraksi otot. Sebelum reposisi, jaringan prolaps dibersihkan dengan larutan antiseptik seperti kalium permanganat 1:1000 atau *povidone iodine*, kemudian dilumasi dengan parafin cair agar mudah dikembalikan ke posisi normal. Setelah reposisi, anus dijahit menggunakan *purse-string suture* untuk mencegah keluarnya rektum kembali (Kashyap *et al.*, 2019). Pada kasus berat (derajat II–IV) atau ketika jaringan mengalami nekrosis, dilakukan reseksi mukosa atau amputasi rektum dengan teknik aseptik. Setelah pemotongan jaringan yang rusak, tepi rektum dijahit menggunakan pola jahitan interupsi sederhana untuk mempercepat penyembuhan dan mencegah infeksi (Samy *et al.*, 2022). Saat melakukan penjahitan dengan pola *purse-string*, sebaiknya tetap dibiarkan ada lubang kecil agar defekasi tetap lancar. Jahitan biasanya dibiarkan selama 5 hingga 10 hari (Anderson dan Miesner, 2008). Sedangkan menurut Patel *et al.* (2018), menyatakan bahwa jahitan biasanya dilepas setelah 7–10 hari apabila tidak terjadi kekambuhan atau infeksi sekunder. Perawatan pasca operasi meliputi pemberian antibiotik selama 5 hari, antiinflamasi selama 3 hari, antihistamin selama 2 hari, serta cairan infus *Ringer laktate*. Selain itu, hewan diberi diet pakan lunak untuk menghindari mengejan, serta pemakaian gel lignokain 2% pada *sphincter ani* setelah defekasi untuk mengurangi iritasi.