

BAB I

PENDAHULUAN

1.1 Latar Belakang

Iskemia tungkai akut atau *acute limb ischemia* (ALI) adalah kondisi penurunan perfusi tungkai secara tiba-tiba atau aliran darah yang mengancam kelangsungan hidup tungkai dengan gejala yang muncul dalam waktu kurang lebih 2 minggu. Insiden kejadian penyakit ALI adalah sekitar 1,5 kasus dalam 10.000 populasi per tahun. Manajemen terapi dari ALI memiliki presentase mortalitas yang cukup tinggi sekitar 30%, terutama pasien ALI biasanya disertai dengan kondisi fisik yang buruk dan penyakit kardiovaskular lainnya. Adapun untuk penanganan definitif ALI biasanya melibatkan penggunaan kateter balon, seperti kateter Fogarty, yang dimasukkan ke dalam arteri yang terkena dampak untuk memulihkan aliran darah. Namun, prosedur ini dapat menyebabkan pembentukan neointima, lapisan sel otot polos dan jaringan ikat yang dapat menyebabkan restenosis dan selanjutnya mengganggu aliran darah (Obara, Matsubara & Kitagawa, 2018; Sidawy & Perler, 2022).

Pengenalan kateter trombektomi Fogarty pada tahun 1960-an, memberikan dampak yang nyata pada pembedahan vaskular yang bertujuan untuk mengangkat material yang menghalangi aliran darah hanya dengan sayatan kecil. Prosedur trombektomi perkutan total pertama kali dilakukan pada tahun 1990-an dengan metode trombektomi aspirasi. Pengalaman klinis menunjukkan bahwa penggunaan kateter tromboembolktomi balon aman dan efektif, tetapi juga dapat menyebabkan komplikasi seperti robeknya pembuluh darah, kerusakan intima, fistula arteri vena,

aneurisma, dan pseudoaneurisma. Berbagai laporan klinis menunjukkan bahwa kerusakan intima merupakan komplikasi yang paling sering terjadi akibat embolektomi kateter balon. Sebuah studi yang dilakukan oleh Schweitzer et al., pada tahun 1976 menunjukkan 12% kasus kerusakan intima dan merupakan komplikasi tersering ketiga akibat balon embolektomi kateter balon (Schweitzer et al., 1976 pada Ibnu et al., 2020).

Sebuah penelitian yang dilakukan oleh Schwarcz et al. pada tahun 1988 pada 18 ekor anjing yang mengalami trauma balon pada intima arteri karotis umum arteri karotis umum dan arteri femoralis umum dengan Kateter Fogarty membuktikan terjadinya hiperplasia neointima 4 minggu setelah prosedur, dalam hal ini penelitian ini mereka membandingkan efek balon tinggi tekanan tinggi 50-100 gram dengan tekanan rendah <50 gram, di mana dampak tekanan tinggi lebih banyak cenderung menyebabkan hiperplasia yang signifikan. Belum banyak penelitian pada manusia mengenai efek hiperplasia neointima setelah trauma embolektomi kateter balon, hal ini mungkin disebabkan oleh kesulitan dalam pengambilan sampel segmen arteri untuk pemeriksaan patologis kecuali pada saat otopsi. Smith et al. Pada tahun 2000 melaporkan satu laporan kasus pada seorang wanita berusia 59 tahun yang mengalami klaudikasio intermiten 3 bulan setelah trombektomi arteri iliaka komunis bilateral, femoralis komunis, dan polythene (Schwarz et al., 1988 pada Ibnu et al. 2020).

Hiperplasia neointima saat ini diketahui dapat dimediasi oleh beberapa faktor seperti inflamasi, hipoksia, *shear stress*, dan peningkatan thrombogenesis. Meskipun mekanisme molekuler yang mendasari perkembangan NIH bersifat

multifaktorial, penelitian sebelumnya menunjukkan bahwa migrasi sel otot polos pembuluh darah memainkan peran kunci. Sel otot polos pembuluh darah yang bermigrasi ke intima merupakan pemeran utama dalam terjadinya hiperplasia neointima yang disebabkan sebagai respon cedera pada endotel dimediasi oleh *nitric oxide* (NO), faktor transkripsi yang berperan seperti tyrosine kinase receptor, sehingga membentuk formasi hiperplasia (Deglise et al., 2023). Adapun beberapa faktor lain yang berperan dalam kejadian hiperplasia neointima seperti hypoxia inducible factor-1 α (HIF-1 α), mediator proinflamasi seperti IL-1, IL-6, TNF- α , dan INF- γ . Selain itu, faktor pertumbuhan angiogenesis juga ikut merespon inisiasi sel otot polos pembuluh darah melalui tyrosine kinase yaitu VEGF, FGF-2, EGF, PDGF, dan IGF. Sehingga, beberapa molekul yang bersinggungan dengan proses patofisiologi dari hiperplasia neointima dapat dimanfaatkan baik sebagai biomarker diagnostik ataupun target spesifik terapeutik (Braga et al. 2022; Wang et al., 2018)

Terdapat berbagai usaha yang telah dilakukan pada beberapa penelitian sebelumnya terkait pencegahan perkembangan hiperplasia neointima, seperti penggunaan *localized perivascular therapeutic* yakni menggunakan perangkat VasQ yang mencegah cedera vaskular dengan memasangkannya pada balon kateter Fogarty secara langsung; *Targeted drug delivery* yang digunakan seperti immunosupresan (golongan limus), antiproliferatif (paclitaxel), simvastatin, vitamin D3, serta paclitaxel yang masing-masing berperan dalam menghambat pertumbuhan hiperplasia neointima berdasarkan kaitannya terhadap molekul yang terdapat pada patofisiologi hiperplasia neointima. Adapun teknik lain yang digunakan yakni *cell-based therapeutic* seperti sel endotel dan sel stem mesenkimal

(Chakraborty et al., 2021; Deglise et al., 2023; Tang et al., 2022). Namun, dalam analisis komprehensif dan holistik dari beberapa solusi yang ditawarkan sebelumnya sehingga beberapa penelitian lain yang memilih untuk memberikan suplementasi pencegahan pembentukan hiperplasia neointima yang efektif dan cenderung lebih murah, salah satunya terdapat satu penelitian yang pernah dilakukan di Indonesia oleh Syahroni et al., pada tahun 2020 yang menguji suplementasi L-arginine yang merupakan prekursor NO dalam proses cedera vaskular, dan diberikan selama 4 minggu setelah pemasangan balon kateter Fogarty dengan hasil pada kelompok yang mengalami cedera vaskular mengalami reduksi derajat hiperplasia neointima (Ibnu et al., 2020).

Dalam analisis kami, mempertimbangkan untuk cenderung memilih suplementasi pencegahan pembentukan hiperplasia neointima yang efektif, murah, serta mudah dijangkau, yakni dengan menggunakan suplementasi *Annona muricata*. *Annona muricata*, juga dikenal sebagai sirsak, telah digunakan secara tradisional di berbagai belahan dunia karena khasiatnya sebagai obat. Ekstraknya telah ditemukan memiliki aktivitas antiinflamasi, antioksidan, dan antimikroba, yang berpotensi berkontribusi pada pencegahan pembentukan hiperplasia neointima (Mutakin et al., 2022; Abdul et al., 2018). Terdapat satu penelitian in-silico yang dilakukan oleh Dewi et al pada tahun 2021 yang telah menunjukkan kemanjuran *Annona muricata* secara in-silico utamanya dalam mengganggu integritas pengikatan reseptor tyrosin kinase yang menghambat peningkatan ekspresi HIF-1 α , yang menjadi salah satu faktor utama yang berperan dalam proses migrasi VSMC pada lapisan intima. Terdapat 3 senyawa bioaktif *A. muricata* yang

mempunyai kemampuan tersebut, antara lain kaempferol, genistein, dan glisitin (Dewi et al., 2021). Modulasi terhadap sinyal inflamasi dan proliferasi tersebut menjadi target penting dalam upaya mencegah restenosis pasca-prosedur angioplasty. Di sinilah peran agen antiinflamasi dan antioksidan menjadi relevan. *Annona muricata L.* (sirsak). Tanaman ini telah lama digunakan dalam pengobatan tradisional di berbagai negara tropis. Berdasarkan tinjauan Pustaka oleh Mutakin et al. (2022), bagian daun, buah, biji, dan akar dari *A. muricata* menunjukkan aktivitas farmakologis yang luas, termasuk antiinflamasi, antioksidan, antiproliferasi, antihipertensi, dan bahkan antikanker.

Ekstrak daun *A. muricata* diketahui mengandung senyawa bioaktif utama seperti acetogenin, alkaloid, dan flavonoid (misalnya rutin, quercetin, dan kaempferol). Senyawa ini memiliki mekanisme kerja yang mendukung pencegahan penyakit vaskular, antara lain sebagai antioksidan, antiinflamasi dengan menekan sitokin inflamasi seperti TNF- α , serta menghambat jalur proliferasi sel seperti tirosin kinase dan ekspresi HIF-1 α . Studi lebih lanjut menunjukkan bahwa ekstrak daun *A. muricata* mampu menurunkan ekspresi Bax dan meningkatkan Hsp70, suatu protein pelindung sel, pada model tikus dengan cedera lambung, yang menunjukkan peran protektifnya pada jaringan vaskular dan inflamasi sistemik. Selain itu, beberapa studi praklinis juga menunjukkan bahwa konsumsi ekstrak ini dapat menghambat aktivitas PDGF-BB yang berperan penting dalam proliferasi VSMC, sehingga mendukung potensi aplikasinya dalam kondisi pasca-angioplasti (Mutakin et al., 2022).

Selain fungsinya sebagai antioksidan dan antiinflamasi, *Annona muricata* terutama bagian daun yang diekstrak telah terbukti manfaatnya dalam sistem kardiovaskular. Sejumlah studi menunjukkan bahwa daun *Annona muricata* (sirsak) memiliki efek protektif yang kuat terhadap sistem kardiovaskular, terutama melalui mekanisme antiinflamasi, antioksidan vasodilatasi, dan penurunan tekanan darah. Ismail et al. (2018) menemukan bahwa ekstrak etanol daun sirsak mampu menurunkan tonus otot polos vaskular secara signifikan, bahkan pada aorta tikus tanpa endotelium. Hal ini menunjukkan bahwa efek vasodilatasi tidak sepenuhnya bergantung pada endotel, melainkan lebih melalui relaksasi otot polos, yang kemungkinan besar dimediasi oleh jalur blokade kanal kalsium, aktivasi kanal kalium, atau aktivasi sGC (soluble guanylate cyclase). Studi kedua oleh Sokpe et al. (2020) melaporkan bahwa ekstrak etanol daun *A. muricata* menunjukkan efek antihipertensi dan proteksi vaskular pada model hewan yang diinduksi hipertensi. Pemberian ekstrak mampu menurunkan tekanan darah sistolik dan diastolik, serta memperbaiki struktur histologis aorta. Efek tersebut dimediasi melalui peningkatan enzim antioksidan endogen (SOD dan katalase), serta penurunan kadar sitokin proinflamasi seperti TNF- α dan IL-6. Studi ini memperkuat bukti bahwa ekstrak daun sirsak bekerja pada berbagai tingkat regulasi kardiovaskular, dari antioksidan seluler hingga modulasi ekspresi gen inflamasi. Sementara itu, telaah pustaka oleh Niputu Swastini (2021) menunjukkan bahwa komponen bioaktif dalam daun sirsak, seperti flavonoid dan ion kalium, memberikan efek vasodilatasi dengan cara meningkatkan ekskresi natrium, menekan sistem renin-angiotensin, serta menurunkan aktivitas hormon antidiuretik (ADH). Flavonoid bekerja menyerupai

ACE inhibitor dengan menghambat konversi angiotensin I menjadi angiotensin II, serta meningkatkan bioavailabilitas nitric oxide (NO), vasodilator endogen yang penting untuk menjaga fungsi endotel dan tekanan darah. Gabungan efek farmakologis ini menjadikan daun *A. muricata* sebagai agen yang menjanjikan dalam pencegahan dan penatalaksanaan gangguan vaskular, termasuk komplikasi pasca-angioplasti seperti restenosis (Ismail et al., 2018; Sokpe et al., 2020; Swastini, 2021).

Saat ini, uji klinis terhadap ekstrak standar *A. muricata* dan senyawa bioaktifnya jarang dilakukan karena data yang dihasilkan dari uji praklinis, termasuk studi farmakokinetik dan toksikologi masih belum memadai. Meskipun ada persyaratan regulasi untuk uji klinis, telah dilakukan dua studi kasus untuk mengevaluasi efektivitas *A. muricata* sebagai agen antikanker pada manusia (Yap, 2013; Hansra et al., 2014). Studi pertama melibatkan pasien kanker kolon yang menjalani modifikasi gaya hidup bersama dengan konsumsi ekstrak herbal dan nutraceuticals, termasuk konsumsi harian 5 g ekstrak daun dan biji *A. muricata* yang dihaluskan. Terjadi hilangnya tumor ganas dengan regresi signifikan sel tumor kolon pada pasien (Yap, 2013). Studi lain melibatkan pasien kanker payudara yang diberikan 227 g rebusan daun *A. muricata* (10–12 daun kering dalam air selama 5–7 menit) setiap hari dan capecitabina (2.500 mg per oral) selama 2 minggu berturut-turut dan 1 minggu istirahat (Hansra et al., 2014). Marker tumor pada pasien tetap stabil dan tidak ada efek samping setelah terapi selama 5 tahun.

Mengingat manfaatnya yang potensial dan mudah didapatkan, pemberian suplementasi *Annona muricata* pada pasien yang menjalani tindakan angioplasty

dengan balon kateter Fogarty mungkin merupakan pendekatan yang menjanjikan untuk mengurangi pembentukan neointima. Namun, hingga saat ini belum pernah dilakukan penelitian baik pada model hewan maupun manusia yang secara spesifik mengevaluasi efek ekstrak daun *A. muricata* terhadap hiperplasia neointima pasca-angioplasti, terutama dalam kaitannya dengan biomarker TNF- α , PDGF-BB, dan ketebalan tunika intima arteri.

Berdasarkan uraian di atas, maka peneliti bermaksud meneliti mengenai pengaruh kadar serum TNF- α , dan PDGF-BB terhadap ketebalan tunika intima arteri iliaka komunis setelah tindakan angioplasti dengan balon kateter fogarty yang diberikan suplementasi *Annona muricata* pada kelinci New Zealand.

1.2 Rumusan Masalah

- a. Apakah suplementasi ekstrak daun *Annona muricata* dapat menurunkan kadar serum TNF- α setelah tindakan angioplasti dengan balon kateter Fogarty pada kelinci New Zealand?
- b. Apakah suplementasi ekstrak daun *Annona muricata* dapat menurunkan kadar serum PDGF-BB setelah tindakan angioplasti dengan balon kateter Fogarty pada kelinci New Zealand?
- c. Apakah suplementasi ekstrak daun *Annona muricata* dapat menurunkan ketebalan tunika intima arteri iliaka komunis setelah tindakan angioplasti dengan balon kateter Fogarty pada kelinci New Zealand?
- d. Apakah perbedaan dosis suplementasi ekstrak daun *Annona muricata* memberikan pengaruh yang berbeda terhadap penurunan kadar serum TNF- α ,

PDGF-BB, dan ketebalan tunika intima arteri iliaka komunis setelah tindakan angioplasti dengan balon kateter Fogarty pada kelinci New Zealand?

1.3 Tujuan Penelitian

- a. Untuk mengetahui penurunan kadar serum TNF- α setelah pemberian suplementasi ekstrak daun *Annona muricata* setelah tindakan angioplasti dengan balon kateter Fogarty pada kelinci New Zealand.
- b. Untuk mengetahui penurunan kadar serum PDGF-BB setelah pemberian suplementasi ekstrak daun *Annona muricata* setelah tindakan angioplasti dengan balon kateter Fogarty pada kelinci New Zealand.
- c. Untuk mengetahui penurunan ketebalan tunika intima arteri iliaka komunis setelah pemberian suplementasi ekstrak daun *Annona muricata* setelah tindakan angioplasti dengan balon kateter Fogarty pada kelinci New Zealand.
- d. Untuk mengetahui pengaruh perbedaan dosis suplementasi ekstrak daun *Annona muricata* terhadap penurunan kadar serum TNF- α , PDGF-BB, dan ketebalan tunika intima arteri iliaka komunis setelah tindakan angioplasti dengan balon kateter Fogarty pada kelinci New Zealand.

1.4 Manfaat Penelitian

Manfaat umum

1. Memperkenalkan khasiat suplementasi *Annona muricata* sebagai faktor utama pencegahan hiperplasia neointima kepada masyarakat.
2. Meningkatkan minat dan ilmu pengetahuan tenaga medis dalam pencegahan pembentukan hiperplasia neointimal di bidang kedokteran bedah toraks dan vaskular.

3. Dapat menjadi sumber kepustakaan bagi peneliti selanjutnya yang melakukan penelitian terhadap hiperplasia neointimal.

Manfaat khusus

1. Untuk mengetahui penurunan kadar serum TNF- α setelah pemberian suplementasi ekstrak daun *Annona muricata* setelah tindakan angioplasti dengan balon kateter Fogarty pada kelinci New Zealand.
2. Untuk mengetahui penurunan kadar serum PDGF-BB setelah pemberian suplementasi ekstrak daun *Annona muricata* setelah tindakan angioplasti dengan balon kateter Fogarty pada kelinci New Zealand.
3. Untuk mengetahui penurunan ketebalan tunika intima arteri iliaka komunis setelah pemberian suplementasi ekstrak daun *Annona muricata* setelah tindakan angioplasti dengan balon kateter Fogarty pada kelinci New Zealand.
4. Untuk mengetahui pengaruh perbedaan dosis suplementasi ekstrak daun *Annona muricata* terhadap penurunan kadar serum TNF- α , PDGF-BB, dan ketebalan tunika intima arteri iliaka komunis setelah tindakan angioplasti dengan balon kateter Fogarty pada kelinci New Zealand.

BAB II

TINJAUAN PUSTAKA

2.1 Iskemia Tungkai Akut

Penyakit arteri perifer (PAD) bertanggung jawab atas 12 hingga 15% kematian di dunia dan merupakan beban besar bagi sistem kesehatan. Spektrumnya berkisar dari klaudikasio tanpa gejala atau intermiten hingga nekrosis dan kehilangan anggota tubuh. Iskemia tungkai akut merupakan kondisi darurat medis yang terjadi ketika aliran darah ke ekstremitas tiba-tiba terhenti atau berkurang secara signifikan. Kondisi ini dapat disebabkan oleh berbagai faktor, termasuk plak aterosklerosis, yang ditandai oleh 6P, yaitu *acute onset pain, paresthesia, pallor, poikilothermia, paralysis, dan pulselessness*. Kondisi ini berpotensi menyebabkan kehilangan anggota tubuh hingga mengakibatkan kematian. Faktor obstruksi pada iskemia tungkai akut terjadi akibat trombosis atau emboli yang menyebabkan hambatan dalam penghantaran aliran darah ke jaringan yang terletak distal dari pembuluh yang mengalami obstruksi. Akibatnya, terjadi iskemia yang dapat merusak jaringan pada ekstremitas yang terkena. Iskemia tungkai akut mengancam kelangsungan hidup tungkai dalam waktu yang sangat singkat, karena tidak cukup waktu untuk pertumbuhan pembuluh darah baru dalam mengkompensasi hilangnya perfusi. Iskemia yang terjadi secara tiba-tiba memengaruhi semua jaringan anggota tubuh yang aktif secara metabolik: kulit, otot, dan saraf. Oleh karena itu, pengenalan segera dengan revaskularisasi yang cepat diperlukan untuk

mempertahankan kelangsungan hidup anggota tubuh (Obara, Matsubara, & Kitagawa, 2018; Olinic et al., 2019).

Dalam setahun, sekitar 1,5 kasus dari 10.000 orang mengalami ALI. Dalam sebuah studi prospektif di Oxford, Inggris, selama 10 tahun, ditemukan bahwa insiden ALI berkisar 22 per 100.000 per tahun. Angka mortalitas dan morbiditas dari ALI masih signifikan, meskipun tindakan revaskularisasi telah banyak tersedia. Angka amputasi telah dilaporkan antara 10-15% meskipun pasien telah menjalani tindakan revaskularisasi dini. Pasien yang memiliki penyakit arteri perifer dengan ALI juga berisiko 1,4 kali lebih tinggi mengalami kejadian kardiovaskular mayor, dan berisiko 14,2 kali lebih tinggi membutuhkan amputasi. Selain itu, pasien ALI mengalami peningkatan mortalitas termasuk infark miokard, eksaserbasi gagal jantung kongestif, penurunan fungsi ginjal dan komplikasi pernapasan (Obara, Matsubara, & Kitagawa, 2018).

2.1.1. Etiologi

Terdapat beberapa penyebab yang dapat menyebabkan ALI, seperti emboli arteri (30%), trombosis arteri akibat perkembangan plak dan komplikasi (40%), trombosis aneurisma poplitea (5%), trauma (5%) atau trombosis cangkok (20%). Dalam penelitian lain, etiologi untuk ALI: 46% untuk emboli arteri, 24% untuk trombosis in situ, 20% untuk faktor kompleks dan 10% untuk trombosis yang berhubungan dengan stent atau cangkok. Penyebab emboli potensial yang terkait dengan penurunan akut perfusi ekstremitas adalah sebagai berikut: embolisasi jantung, embolisasi aorta, cangkok trombosis, kondisi hiperkoagulasi, emboli vena-ke-arteri paradoksal, dan komplikasi iatrogenik yang terkait dengan prosedur

endovaskular. Oklusi arteri asli biasanya terjadi pada kondisi plak aterosklerotik yang parah dan rumit. Pada pasien dengan kondisi hiperkoagulasi, trombosis in situ dapat terjadi pada arteri yang sebelumnya normal (Obara, Matsubara, & Kitagawa, 2018; Sidawy & Perler, 2022).

2.1.2. Manifestasi Klinis

Gejala berkembang dalam beberapa menit, hingga beberapa jam atau beberapa hari, dan berkisar dari klaudikasio intermiten yang baru atau memburuk hingga nyeri istirahat yang parah, parestesia, kelemahan otot, kelumpuhan, dan bahkan gangren. Gambaran klasik pasien dengan ALI dikelompokkan ke dalam sebuah mnemonic yang dikenal sebagai “6 P”: *acute onset pain, paresthesia, pallor, poikilothermia, paralysis, dan pulselessness*. Anamnesis dan pemeriksaan fisik sangat penting dalam manajemen ALI. Seringkali sulit untuk membedakan etiologi emboli dengan trombosis in situ, tetapi hal ini penting karena perbedaan fase akut dan pilihan pengobatan jangka panjang. Pada trombosis arteri asli, pasien mungkin memiliki klaudikasio intermiten sebelumnya atau riwayat revaskularisasi ekstremitas. Selain itu, ALI juga memiliki komorbiditas yang signifikan seperti penyakit arteri koroner, riwayat stroke, diabetes dan gagal ginjal kronis. Pasien-pasien tersebut berusia lanjut, lemah dan rentan terhadap perdarahan. Meskipun demikian, adanya faktor risiko aterosklerosis (merokok, diabetes, hipertensi, kolesterol tinggi, riwayat keluarga) dapat menunjukkan adanya trombosis in situ. Komplikasi trombotik dari plak aterosklerotik akan membuat onset menjadi tidak jelas dan keluhan menjadi ambivalen. Perkembangan aterosklerosis secara bertahap sering disertai dengan pertumbuhan pembuluh darah kolateral ke daerah distal.

Oklusi akut pada tungkai yang telah dikondisikan sebelumnya mungkin tidak menghasilkan iskemia yang nyata. Namun, penyebaran trombus dapat menyebabkan iskemia yang luas. Oklusi emboli harus dicurigai pada pasien dengan ciri-ciri berikut: onset yang tiba-tiba dan parah (karena tidak adanya pembuluh darah kolateral, pasien sering kali dapat menentukan waktu kejadian secara akurat), riwayat emboli sebelumnya, aritmia yang mengarah ke fibrilasi atrium, sumber emboli yang diketahui (jantung, aneurisma), dan tidak ada riwayat klaudikasio intermiten. Selama beberapa jam berikutnya, pembuluh darah akan mengendur, dan kulit akan terisi oleh darah terdeoksigenasi, yang menyebabkan aspek pada tungkai yang memucat. Dengan pemeriksaan vaskular yang cermat dan sistematis, banyak penyebab ALI dapat ditemukan secara tepat waktu. Palpasi bilateral pada denyut nadi pangkal paha, lutut dan pergelangan kaki dapat menunjukkan lokasi oklusi dan gangguan irama, seperti fibrilasi atrium. Defisit nadi unilateral dengan pemeriksaan nadi kontralateral yang normal menunjukkan adanya emboli. Defisit nadi bilateral menunjukkan adanya komplikasi aterosklerosis. Pemeriksaan vaskular harus mencakup palpasi arteri brakialis, radial dan ulnaris untuk mencari kemungkinan lokasi akses dan emboli multi-situs. Jika terdapat status denyut nadi yang meragukan, pemeriksaan Doppler harus digunakan untuk mencari sinyal arteri. Kemampuan sensorik dan defisit motorik harus dinilai pada kontak medis pertama dan dievaluasi ulang secara teratur (Obara, Matsubara, & Kitagawa, 2018; Sidawy & Perler, 2022). Tingkat keparahan ALI dinilai berdasarkan klasifikasi Rutherford (Tabel 1) yang memainkan peran utama dalam pengambilan keputusan. Tungkai

yang masih layak memerlukan pencitraan segera serta penilaian komorbiditas yang signifikan (Sidawy & Perler, 2022).

Tabel 1. Klasifikasi Rutherford (Sidawy & Perler, 2022)

Stage	Prognosis	Findings		Doppler Signal	
		Sensory Loss	Muscle Weakness	Arterial	Venous
I	Limb viable, not immediately threatened	None	None	Audible	Audible
IIa	Limb marginally threatened, salvageable if promptly treated	Minimal (toes)	None	Often inaudible	Audible
IIb	Limb immediately threatened, salvageable with immediate revascularization	More than toes, pain at rest	Mild or moderate	Inaudible	Audible
III	Limb irreversibly damaged, major tissue loss or permanent nerve damage inevitable	Profound, anesthetic	Paralysis (rigor)	Inaudible	Inaudible

Klasifikasi Rutherford menyortir prognosis anggota tubuh yang terkena, berdasarkan pemeriksaan fisik: warna kulit, pengisian vena, fungsi motorik dan sensorik. Selain itu, klasifikasi ini juga mencakup keberadaan sinyal aliran Doppler dalam arteri pedal dan vena poplitea (Sidawy & Perler, 2022).

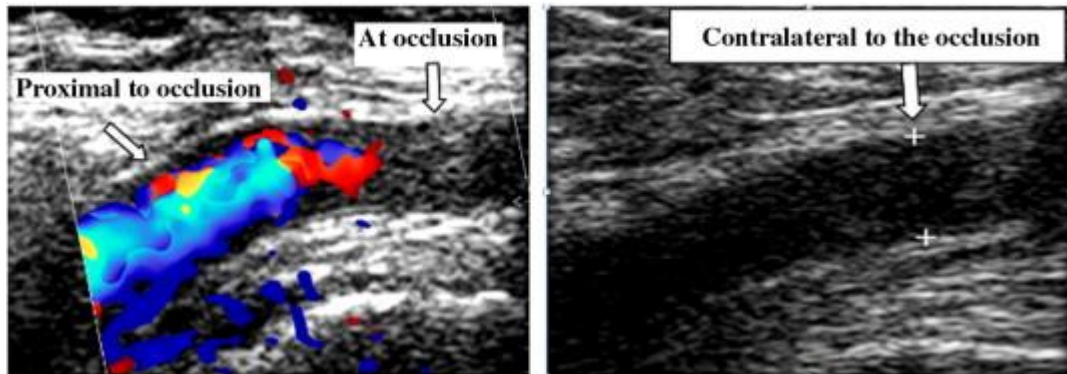
Iskemia tungkai akut harus dibedakan dari CLI, yang durasi gejalanya lebih dari 2 minggu dan biasanya lebih lama. Kondisi lain termasuk penyakit jaringan ikat, tromboangitis obliterans, dan vaskulitis. Penyakit yang dapat meniru ALI atau dapat menyebabkan iskemia sekunder adalah diseksi aorta yang melibatkan pembuluh darah iliaka, phlegmasia coerulea dolens (trombosis vena dalam dengan pembengkakan tungkai yang parah sehingga mengganggu aliran arteri), sindrom kompartemen, trauma, syok sistemik, dan penggunaan obat vasopresor. Penyebab non-iskemik nyeri tungkai adalah gout akut, neuropati, perdarahan vena spontan dan cedera jaringan lunak traumatis (Obara, Matsubara, & Kitagawa, 2018; Sidawy & Perler, 2022).

Pada pasien dengan tungkai yang masih dapat berfungsi (stadium I) atau sedikit terancam (stadium IIa), diindikasikan untuk melakukan pencitraan non-invasif (DUS atau CTA) untuk menentukan sifat dan luasnya sumbatan serta merencanakan intervensi, mengingat risiko ringan hingga sedang. Di pusat-pusat di mana DUS tersedia dengan cepat, DUS harus dilakukan pada pasien dengan ekstremitas yang terancam (stadium IIb) untuk memandu manajemen dan membantu revaskularisasi yang cepat. Ketersediaan dan durasi teknik pencitraan harus seimbang dengan urgensi revaskularisasi (Obara, Matsubara, & Kitagawa, 2018; Sidawy & Perler, 2022).

2.1.3. Diagnosis

Ultrasonografi Ultrasonik Ganda (Duplex Ultrasound/DUS) adalah pilihan pencitraan pertama untuk menilai ALI. Pemeriksaan ini tersedia secara luas, biaya rendah, non-invasif, tidak menyinari, dan memerlukan waktu yang relatif singkat untuk dilakukan. Ultrasonografi ini berguna untuk menilai lokasi anatomi dan tingkat obstruksi (lengkap vs tidak lengkap). Selain itu, DUS memberikan informasi penting mengenai hemodinamik (proksimal dan distal dari obstruksi) dan sangat berguna untuk tindak lanjut prosedur revaskularisasi. Namun, dalam situasi darurat tanpa ketersediaan DUS, teknik pencitraan alternatif diperlukan. Evaluasi dapat dimulai dengan probe pensil Doppler gelombang kontinu yang murah. Aliran iliaka, femoralis dan poplitea diselidiki dengan probe 4-MHz, sedangkan probe 8-MHz digunakan untuk arteri distal. Doppler kontinu memberikan informasi tentang keberadaan dan karakter aliran arteri, sehingga memungkinkan pemahaman tentang tingkat oklusi arteri. Aliran triphasic dikenali sebagai aliran arteri normal. Aliran

pra-oklusi memiliki puncak sistolik yang dilemahkan dan aliran diastolik yang tidak ada. Di bagian distal oklusi arteri, aliran biasanya tidak ada. Aliran sistolik/diastolik yang terus menerus biasanya menunjukkan oklusi yang lebih tua, yang telah dikompensasi melalui jaminan. Doppler kontinu juga menyediakan sarana untuk pengukuran tekanan distal. Pencitraan DUS menggunakan USG 2D (probe 7-10-MHz untuk tungkai dan 3-5-MHz untuk pembuluh darah perut), Doppler berwarna (sebagian besar tersedia baru-baru ini) dan Doppler gelombang berdenyut. Pencitraan DUS, meskipun bergantung pada operator, memberikan data yang sangat baik pada tingkat femoralis dan poplitea, sementara arteri aorta dan iliaka mungkin sulit untuk dievaluasi pada pasien obesitas atau karena interposisi gas. Di lokasi oklusi arteri, DUS menunjukkan arteri yang tidak berdenyut, tanpa aliran warna, dengan trombus di dalam lumen. DUS dapat membedakan antara trombosis pada stenosis kronis dan berat yang sudah ada sebelumnya (dinding arteri dengan plak aterosklerosis yang signifikan) dan kejadian emboli (trombus yang digambarkan dengan baik, berbentuk bulat, di dalam lumen arteri tanpa beban aterosklerosis yang signifikan). Pemeriksaan DUS yang lengkap harus dilakukan, termasuk evaluasi arteri proksimal dan distal oklusi, serta arteri kontralateral. DUS vena juga dapat berguna untuk diagnosis banding dan penatalaksanaan ALI yang tepat. Basis data pencitraan terstruktur dapat diimplementasikan, termasuk berbagai teknik pencitraan (USG jantung dan pembuluh darah, CT, dan angiografi substraksi digital), untuk menyediakan alat diagnosis yang komprehensif dan fasilitas untuk pengambilan yang cepat (Obara, Matsubara, & Kitagawa, 2018; Olinic et al., 2019; Sidawy & Perler, 2022).



Gambar 1. USG doppler pasien iskemia tungkai akut. Pada proksimal dari pembuluh darah yang mengalami obstruksi masih didapatkan adanya aktivitas jaringan sedangkan pada area distal dari pembuluh darah yang mengalami obstruksi tidak terdapat adanya aktivitas jaringan.

Computed Tomography Angiography (CTA) dan *Magnetic Resonance Angiography (MRA)* merupakan alat pencitraan resolusi tinggi, tetapi sebagian besar dilakukan pada pasien dengan CLI atau klaudikasio intermiten. Dalam sebuah meta-analisis, angiografi multidetektor *computed tomography (MDCT)* memiliki sensitivitas dan spesifisitas masing-masing sebesar 96 dan 98% dalam mendeteksi stenosis aortoiliaka yang signifikan ($>50\%$). Sensitivitas dan spesifisitas yang sama dilaporkan untuk arteri femoropopliteal dan arteri di bawah lutut. Keuntungan terbesar dari CTA adalah visualisasi kalsifikasi, stent dan bypass. Agen kontras beryodium dapat memperburuk gagal ginjal dan umumnya tidak diindikasikan pada pasien dengan laju filtrasi glomerulus yang lebih rendah dari 60 mL/menit. MRA yang disempurnakan dengan gadolinium memiliki sensitivitas yang sangat baik (93-100%) dan spesifisitas (93-100%) dibandingkan dengan *digital subtraction angiography (DSA)*. MRA berguna pada pasien dengan alergi atau gagal ginjal

sedang. Keterbatasan utama adalah adanya alat pacu jantung atau implan logam. Gadolinium dikontraindikasikan pada pasien dengan gagal ginjal berat, dengan laju filtrasi glomerulus di bawah 30 mL/menit. Selain itu, MRA tidak dapat mendeteksi kalsifikasi arteri, sehingga memberikan informasi yang terbatas untuk pemilihan lokasi anastomosis. Namun, pasien dengan ALI mungkin memiliki kemampuan terbatas untuk mengikuti sesi pencitraan yang lama terkait dengan angiografi non-invasif. Kedua pencitraan ini diperuntukkan bagi pasien dengan anggota tubuh yang tidak terancam, sehingga penggunaannya saat ini masih sangat terbatas (Obara, Matsubara, & Kitagawa, 2018; Olinic et al., 2019; Sidawy & Perler, 2022).

Angiogram Invasif (DSA) selama bertahun-tahun dianggap sebagai “*gold standard*” untuk diagnosis. Karena merupakan prosedur invasif, dengan potensi risiko komplikasi, DSA tidak boleh digunakan sebagai alat diagnostik pertama dan tidak boleh menggantikan DUS untuk diagnosis positif ALI. Angiogram ini merupakan pelengkap DUS dan memainkan peran penting dalam strategi terapi. Banyak pasien ALI yang menjalani intervensi berbasis kateter darurat setelah DSA. Pembedahan atau teknik hibrida juga mengandalkan DSA. Angiografi invasif menunjukkan lokasi oklusi dan pohon arteri distal. Hal ini juga berguna untuk membedakan oklusi emboli dari trombosis in situ. Pencitraan intravaskular, seperti ultrasonografi intravaskular atau tomografi koherensi optik, hanya digunakan dalam pengaturan eksperimental (Obara, Matsubara, & Kitagawa, 2018; Olinic et al., 2019; Sidawy & Perler, 2022).

2.1.4. Tatalaksana

Pasien dengan kecurigaan klinis ALI harus dibawa ke pusat gawat darurat yang memiliki tim vaskular 24 jam/365 hari yang tersedia untuk diagnosis dan penatalaksanaan. Karena tingginya angka amputasi dan mortalitas pada ALI, maka diperlukan ketersediaan 24 jam untuk bedah vaskular, pengobatan vaskular dan/atau terapi intervensi. Antikoagulasi segera dengan heparin tak terpecah (UFH) mencegah penyebaran trombus dan mempertahankan mikrosirkulasi. Pengobatan analgesik sering kali diperlukan. Pemeriksaan darah dan koagulasi rutin harus dilakukan. Strategi terapi akan tergantung pada jenis oklusi (trombus atau embolus), lokasi, jenis saluran (arteri cangkok), kelas Rutherford, durasi iskemia, penyakit penyerta dan risiko serta hasil terapi. Strategi revaskularisasi yang berbeda dapat diterapkan, baik secara endovaskular maupun bedah (trombektomi, bypass, dan perbaikan arteri). Tinjauan umum tentang pilihan terapi yang ada dan hasil ilmiahnya disajikan (Obara, Matsubara, & Kitagawa, 2018; Olinic et al., 2019; Sidawy & Perler, 2022).

Teknik Endovaskular berbasis kateter bertujuan untuk mengembalikan darah, secepat mungkin, ke anggota tubuh yang terancam, dengan menggunakan obat-obatan, perangkat mekanis, atau keduanya, dengan menggunakan beberapa pilihan untuk reperfusi: prosedur endovaskular seperti trombolisis terarah kateter perkutan (*percutaneous catheter-directed thrombolysis/PCT*), tromboaspirasi perkutan (*percutaneous thromboaspiration/PAT*), dengan atau tanpa terapi trombolitik, atau trombektomi mekanis perkutan (*percutaneous mechanical*

thrombectomy/PMT) (Obara, Matsubara, & Kitagawa, 2018; Olinic et al., 2019; Sidawy & Perler, 2022).

Trombolisis yang Diarahkan oleh Kateter seperti kateter Fogarty telah dilakukan pada pertengahan tahun 1990-an, tiga uji coba besar (studi Rochester, STILE, TOPAS) menganalisis lebih dari 1000 pasien dengan ALI, yang secara acak ditugaskan untuk CDT atau revaskularisasi bedah. Hasil klinis serupa pada kedua kelompok dan tingkat kelangsungan hidup bebas amputasi pada 6 bulan dan satu tahun tidak berbeda secara signifikan. Pasien dengan gejala yang lebih lama (>14 hari) memiliki hasil yang lebih baik setelah operasi. Pada kelompok yang diobati dengan trombolitik, pasien dengan trombosis cangkok lebih diuntungkan daripada pasien dengan oklusi arteri asli. Pasien yang menjalani CDT memiliki tingkat morbiditas dan mortalitas terkait prosedur yang lebih rendah dibandingkan dengan kelompok pembedahan, dengan biaya komplikasi perdarahan yang lebih tinggi. Dengan menggunakan CDT, resolusi trombus lengkap atau parsial, dengan hasil klinis yang memuaskan, terjadi pada 75-92% pasien ALI dengan oklusi pembuluh darah asli, stent atau cangkok. Karena waktu yang lama untuk reperfusi, CDT umumnya tidak diindikasikan pada Rutherford stadium IIb. Pasien dengan dugaan infeksi graft, durasi gejala >14 hari, dan kegagalan memposisikan kateter melintasi trombus tidak boleh menjalani CDT. Hingga 20% pasien dapat memiliki kontraindikasi terhadap terapi trombolitik (Obara, Matsubara, & Kitagawa, 2018; Olinic et al., 2019; Sidawy & Perler, 2022).

Pasien dengan anggota tubuh yang terancam atau tidak dapat bertahan, cangkok bypass dengan dugaan infeksi, atau kontraindikasi terhadap trombolisis

harus menjalani revaskularisasi terbuka. Selain itu, pendekatan bedah lebih direkomendasikan pada pasien dengan gejala iskemik selama lebih dari 2 minggu. Prosedur pembedahan pada ALI meliputi trombektomi dengan kateter balon (Fogarty), operasi bypass dan operasi tambahan seperti endarterektomi, patch angioplasti, dan trombolisis intra-operatif. Sering kali, kombinasi dari teknik-teknik ini diperlukan. Pasien dengan dugaan emboli dan denyut nadi femoralis yang tidak ada di ipsilateral tungkai iskemik paling baik diobati dengan pemaparan bifurkasi arteri femoralis umum dan trombektomi balon-kateter. Penyempurnaan terbaru untuk trombektomi adalah penggunaan kateter over-the-wire, yang memungkinkan pemanduan selektif ke dalam pembuluh darah distal. Sebuah meta-analisis dari enam uji klinis (lima prospektif acak, satu retrospektif, termasuk total 1.737 pasien) menunjukkan bahwa, pada pasien yang datang dengan ALI, pendekatan endovaskular dan bedah memiliki tingkat mortalitas jangka pendek dan 12 bulan yang sama, amputasi ekstremitas dan iskemia berulang. Namun, bedah terbuka direkomendasikan sebagai pilihan terbaik untuk tromboemboli dan untuk pasien dengan Rutherford kelas IIb. Sebaliknya, pengobatan endovaskular harus menjadi pilihan pengobatan yang lebih disukai untuk pasien yang datang dengan Rutherford kelas I dan IIa (Obara, Matsubara, & Kitagawa, 2018; Olinic et al., 2019; Sidawy & Perler, 2022).

Pemulihan denyut nadi yang dapat diraba, sinyal Doppler arteri yang dapat didengar, dan peningkatan perfusi yang terlihat menunjukkan keberhasilan pengobatan. Dorsofleksi kaki dan fungsi sensorik harus dinilai setelah prosedur revaskularisasi untuk menapis sindrom kompartemen, dalam beberapa kasus,


perfusi mungkin tidak lengkap dan observasi pasca operasi diperlukan untuk memantau status tungkai dan mempersiapkan amputasi. Vasodilator (misalnya, nitrogliserin dan papaverin) mungkin berguna jika ada bukti vasospasme. Pada kasus trombosis in situ aterosklerotik, setelah pengangkatan bekuan, koreksi kelainan arteri yang mendasari sangat penting untuk patensi jangka panjang. Pasien dengan tromboemboli atau trombofilia memerlukan antikoagulasi jangka panjang dengan antagonis vitamin K untuk mencegah kejadian di masa depan. Antikoagulan oral baru (dabigatran, apixaban, rivaroxaban, edoxaban) harus dipertimbangkan pada pasien dengan fibrilasi atrium non-katup dan etiologi kardioemboli untuk ALI (Obara, Matsubara, & Kitagawa, 2018; Olinic et al., 2019; Sidawy & Perler, 2022).

Pasien dengan trombosis yang menyulitkan lesi aterosklerotik akan mendapat manfaat dari pengobatan jangka panjang dengan terapi statin dan anti-trombosit untuk meningkatkan patensi pembuluh darah jangka panjang dan kelangsungan hidup. Terapi anti-trombosit ganda dengan aspirin dan clopidogrel diindikasikan setelah implantasi stent, setidaknya selama satu bulan (Obara, Matsubara, & Kitagawa, 2018; Olinic et al., 2019; Sidawy & Perler, 2022).

2.1.5. Tindakan Balon Kateter Fogarty

Kateter balon embolektomi yang ditemukan oleh Thomas J. Fogarty pada tahun sekitar 1950-an merupakan alat yang paling bagi ahli bedah vaskular di seluruh dunia dalam merawat pasien vaskular. Saat ini, ada banyak variasi pada desain dasar kateter embolektomi Fogarty untuk membuang bekuan darah segar dan bekuan darah yang menempel. Berbagai modifikasi membantu melebarkan atau menyumbat pembuluh darah dan juga untuk diseksi atau pengembangan

anatomi bidang untuk memasang *stent* (Singh, Madavan & Aryala, 2024). Tindakan penggunaan balon kateter Fogarty pada pasien dengan iskemia tungkai akut merupakan bagian integral dari strategi penanganan emergensi untuk mengembalikan aliran darah normal ke ekstremitas yang terkena. Iskemia tungkai akut terjadi ketika pasokan darah ke satu atau lebih bagian dari ekstremitas secara tiba-tiba terganggu, sering kali disebabkan oleh emboli arteri atau trombosis arteri. Kondisi ini dapat mengancam anggota tubuh dan mengakibatkan kerusakan jaringan yang signifikan, bahkan dapat mengancam kehilangan anggota tubuh jika tidak segera ditangani (Henke, 2009).



Gambar 2. Berbagai macam jenis Balon kateter Fogarty (Singh, Madavan & Aryala, 2024)

Iskemia tungkai akut sering kali merupakan konsekuensi dari emboli arteri, di mana gumpalan darah atau material lainnya (misalnya, kalsium, lemak, atau bekuan dari sumber lain dalam tubuh) terlepas dan menyumbat arteri perifer. Emboli dapat berasal dari jantung (seperti pada kasus fibrilasi atrium atau infark miokardium), aorta, atau arteri lainnya. Selain itu, trombosis arteri, yang merupakan pembentukan gumpalan darah langsung di dalam arteri karena aterosklerosis atau

kondisi vaskular lainnya, juga dapat menyebabkan iskemia tungkai akut (Henke, 2009; Creager, Kaufman, & Conte, 2012).

Balon kateter Fogarty adalah alat medis yang umumnya digunakan untuk *embolectomy* atau pengangkatan emboli dari arteri. Kateter ini memiliki balon fleksibel di ujungnya yang dapat diperluas setelah ditempatkan di lokasi emboli. Prosedur ini bertujuan untuk mengembalikan aliran darah normal ke ekstremitas yang terkena, mengurangi risiko komplikasi seperti nekrosis jaringan atau amputasi. Penggunaan balon kateter Fogarty pada iskemia tungkai akut biasanya dilakukan sebagai bagian dari intervensi vaskular yang lebih luas, yang dapat mencakup angioplasti balon, stent, atau bahkan bypass vaskular tergantung pada kondisi spesifik pasien (Henke, 2009; Creager, Kaufman, & Conte, 2012).

Prosedur dimulai dengan akses vaskular yang tepat, sering kali melalui arteri femoralis atau arteri lainnya yang berhubungan langsung dengan aliran darah ke ekstremitas yang terkena. Setelah kateter ditempatkan di tempat yang tepat dengan bantuan panduan fluoroskopi atau ultrasound, balon di ujung kateter Fogarty diinflasikan dan ditarik secara hati-hati untuk menarik emboli dari pembuluh darah. Prosedur ini sering dilakukan di bawah bimbingan visual langsung (angiografi), yang memungkinkan evaluasi langsung terhadap efektivitas pengangkatan emboli dan kepatuhan aliran darah. Adapun langkah-langkah tindakan balon kateter fogarty dijelaskan sebagai berikut (RCSI, 2017; Schewede et al., 2017):

1. Persiapan

Pasien harus diberikan anestesi lokal untuk mengurangi rasa sakit dan ketidaknyamanan selama prosedur. Operator harus memastikan bahwa pasien dalam posisi yang nyaman dan aman untuk mencegah pergerakan yang tidak diinginkan selama prosedur.

2. Insersi Kateter

Dokter akan memasukkan kateter balon Fogarty melalui arteri femoralis (arteri di kaki) atau arteri brachialis (arteri di lengan) yang terblok. Kateter ini dilengkapi dengan alat untuk menghisap trombus dan mengembalikan aliran darah ke arteri yang terblok.

3. Penghisapan Trombus

Operator akan menggunakan kateter untuk menghisap trombus yang terbentuk di arteri yang terblok. Proses ini dilakukan dengan cara mengembalikan balon kateter ke dalam trombus dan menghisapnya dengan tekanan yang sesuai.

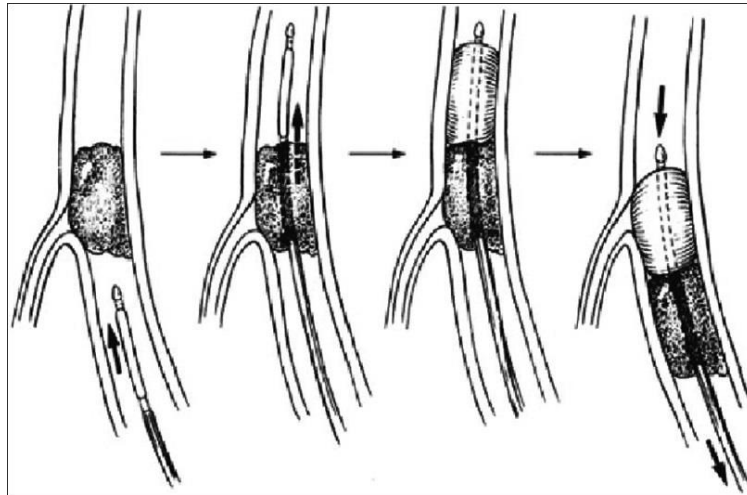
4. Pengembalian Aliran Darah

Setelah trombus dihisap, operator akan memastikan bahwa aliran darah telah kembali normal ke ekstremitas yang terkena. Operator dapat melakukan pemeriksaan dengan menggunakan alat seperti Doppler untuk memastikan aliran darah yang normal.

5. Perawatan Pasca-Operasi

Pasien harus diperiksa secara teratur untuk memastikan bahwa aliran darah tetap normal dan tidak terjadi komplikasi. Operator juga dapat melakukan

pemeriksaan dengan menggunakan alat seperti Doppler untuk memantau aliran darah pasca-operasi (Singh, Madavan & Aryala, 2024).



Gambar 3. Prosedur Embolektomi dengan Balon Kateter Fogarty (Singh, Madavan & Aryala, 2024).

Penggunaan balon kateter Fogarty pada iskemia tungkai akut umumnya dianggap aman dalam tangan yang terlatih dengan baik. Namun, seperti semua prosedur invasif, ada risiko potensial seperti kerusakan vaskular tambahan, emboli baru, atau reaksi alergi terhadap bahan kateter. Penting untuk mempertimbangkan manfaat langsung dari pemulihan aliran darah normal terhadap risiko ini, serta memilih teknik yang paling sesuai dengan kondisi klinis pasien (Henke, 2009; Singh, Madavan & Aryala, 2024).

Studi kasus dan tinjauan literatur menunjukkan bahwa penggunaan balon kateter Fogarty dalam pengelolaan iskemia tungkai akut dapat meningkatkan perfusi darah dengan cepat dan efektif, yang pada gilirannya dapat memperbaiki prognosis pasien dan mengurangi risiko komplikasi jangka panjang seperti

amputasi. Keberhasilan prosedur ini tergantung pada faktor-faktor seperti waktu pengenalan iskemia, lokasi emboli, kondisi vaskular umum pasien, dan pengetahuan serta keahlian tim medis yang terlibat dalam penanganan (Henke, 2009; Creager, Kaufman, & Conte, 2012).

2.2 Hiperplasia Neointima

Aterosklerosis merupakan penyebab utama morbiditas dan mortalitas di seluruh dunia. Saat ini, banyak prosedur yang dilakukan oleh ahli intervensi dan ahli bedah vaskular untuk mengobati aterosklerosis, seperti angioplasti balon dengan atau tanpa pemasangan stent, endarterektomi, atau pencangkokan bypass. Namun, terlepas dari manfaatnya, intervensi ini gagal karena restenosis akibat hiperplasia neointimal (NIH). Pada pembuluh darah normal, sel otot polos (SMC) ditemukan di tunika media, dan mereka tidak aktif dengan pergantian minimal dan fenotipe kontraktil. Hiperplasia neointimal mengacu pada renovasi vaskular pasca-intervensi, patologis, akibat proliferasi dan migrasi sel otot polos pembuluh darah ke dalam lapisan tunika intima, yang mengakibatkan penebalan dinding pembuluh darah dan hilangnya patensi luminal secara bertahap yang dapat menyebabkan kembalinya gejala insufisiensi pembuluh darah. Sel otot polos pada hiperplasia neointimal kehilangan fenotipe kontraktil, dan berdiferensiasi menjadi fenotipe sekretorik secara dominan, serta memproduksi faktor pertumbuhan, reseptor faktor pertumbuhan, matriks ekstraseluler, proteinase, dan mediator inflamasi yang bertanggung jawab atas hiperplasia neointimal. Banyak intervensi vaskular yang membuat pembuluh darah berisiko mengalami cedera, yang menyebabkan restenosis akibat aktivasi kaskade inflamasi dan rekrutmen sel. Hal ini paling jelas

terlihat pada “*restenosis in-stent*” setelah angioplasti balon polos (POBA) tanpa stent dan intervensi koroner perkutan dengan stent logam. Stent logam diperlukan untuk menangkal rekoil vaskular akut setelah POBA, tetapi setelah memenuhi tujuan ini, platform logam in situ jangka panjang akan melukai dinding pembuluh darah dan menyebabkan peradangan kronis dan hiperplasia pada lapisan intima pembuluh darah. Manipulasi vaskular lainnya juga dapat menyebabkan cedera pembuluh darah, yang menyebabkan hiperplasia neointimal. Terdapat dua jenis hiperplasia neointimal: Hiperplasia neointimal arteri yang disebabkan oleh manipulasi arteri pada endarterektomi atau angioplasti; dan hiperplasia neointima terkait cangkok vena yang berhubungan dengan cangkok bypass arteri koroner atau cangkok arteriovenosa/pembentukan fistula (Braga et al., 2023; Zain, Jamil, & Siddiqui, 2023).

2.2.1. Epidemiologi

Tingkat patensi cangkok vena yang digunakan selama CABG adalah 80% dalam satu tahun dan 60% dalam lima tahun. Cangkok vena saphena (SVG) lebih rentan terhadap hiperplasia dan stenosis intima daripada cangkok arteri mammae internal. Namun, oklusi SVG yang terjadi belakangan setelah lima tahun pencangkokan hampir selalu disebabkan oleh neo-aterosklerosis (Zain, Jamil, & Siddiqui, 2023).

Fistula atau cangkok arteriovenosa (AV) digunakan sebagai tempat akses vaskular untuk hemodialisis pada pasien dengan penyakit ginjal stadium akhir (ESRD) yang menjalani dialisis. Tingkat kegagalan fistula arteriovenosa (AV) atau cangkok bervariasi antara 30% hingga 60% dalam satu tahun. Penelitian terbaru

menunjukkan bahwa hiperplasia neointimal adalah patologi yang paling umum mendasari 30% hingga 60% kegagalan cangkok AV atau fistula yang diikuti oleh trombosis vaskular (Zain, Jamil, & Siddiqui, 2023).

Berbagai laporan klinis menunjukkan bahwa kerusakan intima merupakan komplikasi yang paling sering terjadi akibat embolektomi kateter balon. Sebuah studi yang dilakukan oleh Schweitzer et al. menunjukkan 12% kasus kerusakan intima dan merupakan komplikasi tersering ketiga akibat balon embolektomi kateter balon (Ibnu et al., 2020).

Sebuah penelitian yang dilakukan oleh Schwarcz et al. pada tahun 1988 pada 18 ekor anjing yang mengalami trauma balon pada intima arteri karotis umum arteri karotis umum dan arteri femoralis umum dengan Kateter Fogarty membuktikan terjadinya hiperplasia neointima hiperplasia 4 minggu setelah prosedur, dalam hal ini penelitian ini mereka membandingkan efek balon tinggi tekanan tinggi 50-100 gram dengan tekanan rendah <50 gram, di mana dampak tekanan tinggi lebih banyak cenderung menyebabkan hiperplasia yang signifikan. Belum banyak penelitian pada manusia mengenai efek hiperplasia neointima setelah trauma embolektomi kateter balon, hal ini mungkin disebabkan oleh kesulitan dalam pengambilan sampel segmen arteri untuk pemeriksaan patologis kecuali untuk kepentingan penelitian klinis maupun pada saat otopsi (Ibnu et al., 2020).

2.2.2. Etiopatogenesis

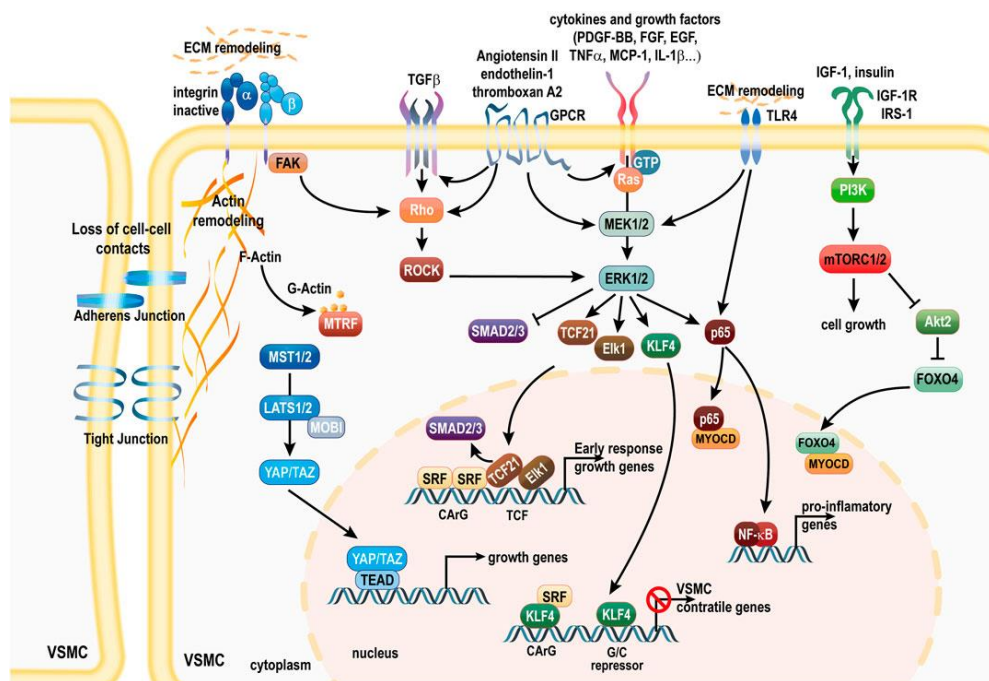
Cedera dinding pembuluh darah dapat disebabkan oleh salah satu prosedur penanganan aterosklerosis berikut ini (Zain, Jamil, & Siddiqui, 2023):

- Penggunaan kateter angioplasti dan pengelembungan balon selama angioplasti.
- Penggunaan kateter embolektomi.
- Endarterektomi vaskular.
- Vena target kecil yang digunakan dalam pembuatan fistula arteriovenosa.
- Pencangkokan vena koroner atau pencangkokan bypass arteri koroner (CABG).
- Penyakit sistemik seperti diabetes mellitus, dan inflamasi sistemik.

Patologi utama adalah proliferasi dan migrasi sel otot polos (SMC) pada lapisan tunika intima, dan kemampuan SMC untuk beralih dari fenotipe “kontraktil” yang diam menjadi fenotipe proliferaatif yaitu Fenotipe “sintetis” penting untuk perbaikan cedera vaskular. Namun, ini juga memainkan peran kompleks yang relevan dengan yang berbeda keadaan patologis, terutama dalam konteks aterosklerosis dan hiperplasia neointima. Langkah pemicunya adalah kerusakan atau disfungsi endotel (ED) akibat cedera vaskular, yang dapat terjadi akibat peregangan dinding vaskular selama angioplasti balon, manipulasi vaskular selama endarterektomi karotis, atau implantasi cangkok vena selama pembentukan fistula arteriovenosa atau pencangkokan bypass koroner. Disfungsi endotel menyebabkan aktivasi endotel dan menurunkan produksi nitrat oksida (NO) karena disregulasi sintase oksida nitrat endotel (ENOS). Ketika trombosit bersentuhan dengan sel endotel yang teraktivasi, trombosit akan membentuk trombus yang kaya trombosit. Kaskade inflamasi dimulai di lokasi cedera vaskular, dan leukosit keluar dari aliran darah dan mencapai trombus sub-endotel. Stres oksidatif mendorong

ekspresi molekul adhesi endotel, seperti molekul adhesi sel pembuluh darah, yang membantu perekrutan dan migrasi monosit ke area subendotel. Matrix metaloproteinase adalah enzim kunci yang menyebabkan pemecahan protein matriks ekstraseluler, seperti kolagen dan elastin, dan memfasilitasi migrasi SMC vaskular melintasi lamina elastis internal dalam pembentukan hiperplasia neointimal. Juga dicatat dalam penelitian cangkok arteriovenosa bahwa SMC dapat secara bergantian berasal dari fibroblas dari adventitia vaskular atau sel progenitor sumsum tulang. Setelah SMC bermigrasi di lapisan intima lokasi cedera vaskular, mereka mengalami transisi fenotipik dari SMC yang sebagian besar bersifat kontraktil ke tipe sekretori, untuk lebih jelasnya kami sertakan mekanisme pembentukan formasi hiperplasia neointima (Gambar 2) (Braga et al., 2023; Zain, Jamil, & Siddiqui, 2023).

Awalnya, NIH dianggap digerakkan oleh sel-sel yang bersirkulasi, terutama trombosit, yang mengeluarkan faktor pertumbuhan yang diturunkan dari trombosit (PDGF-BB). Sekarang telah diketahui bahwa proliferasi VSMC distimulasi oleh aksi gabungan beberapa faktor pertumbuhan termasuk PDGF-BB, serta FGF, EGF dan TGF β . Faktor-faktor pertumbuhan ini terutama bekerja melalui jalur mitogen-activated protein kinase (MAPK). Jalur MAPK, yang terdiri dari kinase yang diatur sinyal ekstraseluler (ERK), c-jun NH₂- terminal kinase (JNK), dan p38MAPK, diinduksi oleh stres ekstraseluler dan mengatur diferensiasi sel, pertumbuhan, dan apoptosis. Faktor pertumbuhan PDGF BB, FGF, EGF dan TGF β mengaktifkan kaskade MAPK melalui jalur Ras / Raf / Mek / ERK.

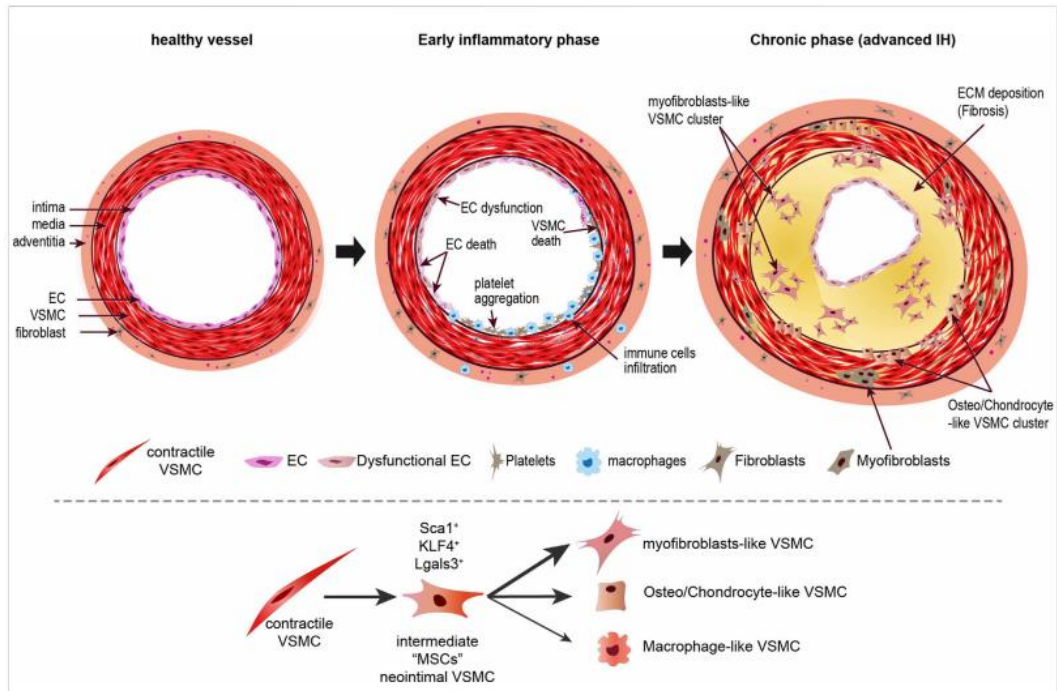


Gambar 4. Mekanisme perubahan fenotipe SMC yang berperan utama dalam pembentukan formasi hiperplasia neointima (Deglise et al., 2023)

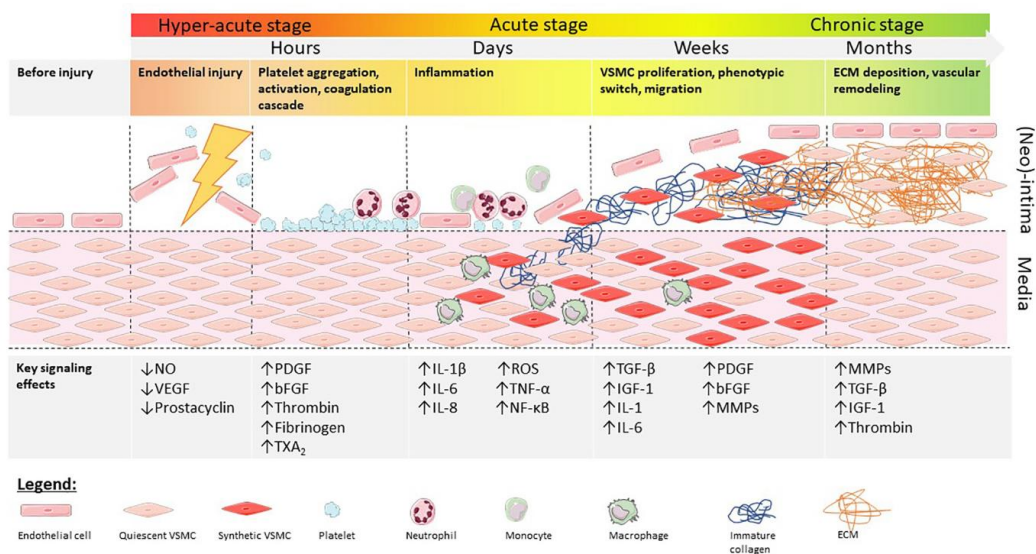
Ketika terjadi penurunan PDGF-BB, ERK menginduksi Kruppel Like Factor 4 (KLF-4), faktor transkripsi pluripotensi yang tidak ada pada VSMC kontraktile. KLF4 mengganggu modul SRF/MYOCDD dengan mengikat elemen represor G/C, atau bersaing dengan SRF untuk elemen CARg dalam mengganggu keseimbangan CARg-SRF-MYOCDD. Secara *in vivo*, tikus mutan KLF4 seluruh tubuh menunjukkan represi yang diinduksi cedera yang tertunda dari penanda diferensiasi VSMC. Namun, tikus yang kekurangan KLF4 menunjukkan peningkatan proliferasi sel pada NIH. Oleh karena itu, peran KLF4 dalam NIH kemungkinan lebih kompleks dan bergantung pada konteks daripada yang disarankan oleh studi *in vitro*. Penghambatan Klf4 spesifik SMC menggunakan tikus SM22 α -Cre lebih lanjut mengungkapkan bahwa Klf4 diperlukan untuk

mempertahankan populasi VSMC progenitor Sca1+ di adventitia, yang mungkin berperan dalam renovasi adventitial pada cedera vaskular. NF- κ B merupakan pengatur utama gen pro-inflamasi, termasuk sitokin dan molekul adhesi sel. Setelah translokasi nuklir, NF- κ B (p65) secara langsung berinteraksi dengan MYOCD untuk menghambat pembentukan kompleks terner MYOCD/SRF/ArgR secara in vitro dan in vivo, mempromosikan fenotipe sintesis. Sitokin pro-inflamasi TNF- α dan IL-1 α , yang disekresikan oleh makrofag/monosit pada saat terjadi peradangan parah, memainkan peran sentral dalam peradangan. Studi in vitro membuktikan bahwa IL-1 α dan β , serta TNF α menstimulasi migrasi dan proliferasi VSMC. Penghapusan TNF α mencegah NIH dalam model ligasi arteri karotis, sementara penghapusan reseptor IL-1 tipe 1 cenderung mengembangkan lebih sedikit NIH (Chakraborty et al., 2021). Penargetan selektif reseptor TNF juga telah terbukti melindungi terhadap NIH. Efek merusak dari TNF α dapat dimediasi oleh reseptor pemicu yang diekspresikan pada sel mieloid (TREM) -1, yang mendorong peradangan, proliferasi, dan migrasi VSMC, serta dikaitkan dengan restenosis stent pada pasien. Transisi fenotipik VSMC pada hiperplasia neointima. Setelah cedera pembuluh darah, disfungsi dan kematian EC memicu respons inflamasi awal yang mengarah pada perekrutan trombosit dan sel imun, yang mengeluarkan faktor yang memfasilitasi pemrograman ulang VSMC untuk berkembang biak dan mensekresi VSMC. Bukti terbaru menunjukkan bahwa beberapa VSMC pertama-tama bertransisi ke fenotipe seperti MSC menengah sebelum ekspansi klonal dari kelompok sel yang mensekresi komponen ECM dan penanda osteo dan kondrosit. Meskipun penting dalam konteks aterosklerosis, tidak jelas apakah VSMC

berdiferensiasi dalam sel mirip makrofag proinflamasi selama NIH. Selain itu, myofibroblas mungkin timbul dari fibroblas adventitial dan sel progenitor yang menetap atau bersirkulasi (Braga et al., 2023; Deglise et al., 2023; Zain, Jamil, & Siddiqui, 2023).



Gambar 5. Proses terjadinya hiperplasia neointima (Deglise et al., 2023)



Gambar 6. Onset serta pensinyalan molekul yang terjadi pada setiap tahap perkembangan Hiperplasia Neointima (Melnik et al., 2022)

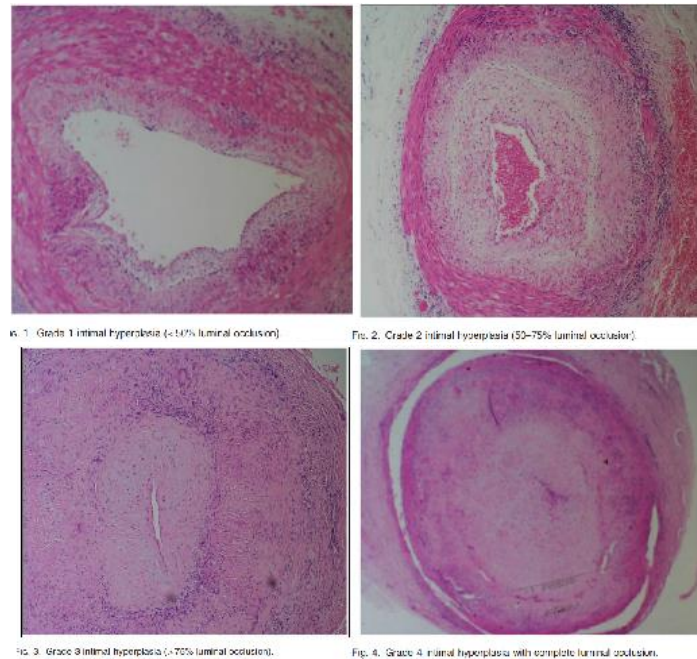
2.2.3. Diagnosis dan Terapi

Hiperplasia neointimal dapat dikaitkan dengan kambuhnya gejala-gejala seperti (Zain, Jamil, & Siddiqui, 2023):

- Anginal gejala atau sindrom koroner akut untuk cangkok vena arteri koroner atau pemasangan stent dengan stenosis cangkok pembatas aliran yang kritis.
- AV kegagalan cangkok atau fistula yang menyebabkan komplikasi akses vaskular dan penundaan hemodialisis pada pasien ESRD yang menjalani hemodialisis.
- Post restenosis endarterektomi karotis (CEA) akibat hiperplasia neointimal dapat menimbulkan gejala serangan iskemik transien (TIA) atau stroke.

Pemeriksaan harus mencakup hal-hal berikut ini: Angiografi, Ultrasonografi intravaskular, Tomografi koherensi optik intravaskular dan korelasi dengan temuan histologis hiperplasia neointima, Kateter Flow Doppler untuk mendokumentasikan keterbatasan aliran, Pengawasan cangkok untuk mendeteksi dan memperbaiki hiperplasia neointima secara dini, Ultrasonografi Doppler Karotis, dan histopatologi (Zain, Jamil, & Siddiqui, 2023). Pemeriksaan histopatologis sangat jarang dilakukan namun memiliki akurasi diagnostik yang cukup tinggi, hal ini disebabkan pemeriksaan tersebut memerlukan tindakan yang invasif untuk mengambil sampel jaringan yang mengalami hiperplasia neointima,

sehingga pengambilan sampel jaringan histopatologis biasanya dilakukan saat penelitian atau pendidikan saja (Makkuni et al., 2008)



Gambar 7. Pemeriksaan histopatologis Hiperplasia Neointima.

Farmakoterapi yang ditargetkan pada berbagai langkah patogenesis hiperplasia neointimal dapat digunakan untuk mencegah dan mengobati kondisi ini. Pengawasan cangkok pada pasien berisiko tinggi dengan ultrasonografi Doppler serial dalam dua tahun pertama setelah intervensi vaskular dapat mendeteksi dan memperbaiki hiperplasia neointimal (Zain, Jamil, & Siddiqui, 2023).

- **Platelet aktivasi dan pembentukan trombus:** Aspirin, P2Y12 (clopidogrel), penghambat glikoprotein IIb/IIIa (abciximab), heparin, atau hirudin menargetkan langkah ini untuk mencegah hiperplasia neointimal.
- **Leucocyte rekrutmen:** Probucol adalah antioksidan yang mencegah hiperplasia neointimal dengan menghalangi rekrutmen leukosit ke area sub-endothel dinding pembuluh darah yang terluka.

- **SMC migrasi dan proliferasi:** Defisiensi NO sekunder akibat DE telah dikaitkan dengan perkembangan hiperplasia neointimal. Terapi bubuk perivaskular berbasis NO lokal dan pembungkus vaskular elastomer poli (diol-ko-sitrat) lebih unggul daripada terapi NO sistemik, yang memiliki hasil yang merugikan. Stent drug-eluting (DES) yang mengandung paclitaxel atau everolimus juga menghalangi migrasi dan proliferasi SMC. DES baru-baru ini telah digunakan pada kasus restenosis pasca endarterektomi karotis di samping penggunaannya yang sudah dikenal luas pada angioplasti koroner dengan pemasangan stent. Terapi gen yang menargetkan migrasi, proliferasi, dan produksi NO SMC juga telah dipelajari. Brachytherapy vaskular beta telah terbukti mengurangi beban hiperplasia neointimal setelah beberapa bulan.

2.3 *Annona muricata*

2.3.1. Morfologi

Annona muricata, yang dikenal sebagai guanabana, sirsak, graviola, atau paw paw Brasil, adalah tanaman asli Amerika Tengah. Tanaman ini tersebar luas di seluruh Asia Tenggara, Amerika Selatan, dan hutan hujan Afrika. *Annona muricata* umumnya dikenal sebagai sirsak karena rasa buahnya yang manis dan asam. Dalam bahasa Portugis, *A. muricata* dikenal sebagai graviola; di Amerika Latin, dikenal sebagai guanabana; dan di Indonesia, dikenal sebagai nangka belanda atau sirsak. Nama-nama tradisional lainnya termasuk *annone*, *araticum*, *araticum-manso*, *anona*, *anoda*, *coronsol*, *grande*, *grand corossol*, *gurusulu*, *quanabana*, *sauersack*, *taggannonna*, dan *zuurzak*. *Annona muricata* merupakan tanaman penghasil buah yang termasuk dalam kingdom Plantae, divisi Angiospermae (Magnoliophyta),

kelas Magnolid, ordo Magnoliales, famili Annonaceae, dan genus *Annona*. Pohon *A. muricata* tumbuh pada ketinggian di bawah 1200 m dpl, dengan kelembaban relatif 60%-80%, suhu 25-28 °C, dan curah hujan tahunan lebih dari 1500 mm. *Annona muricata* adalah tanaman hijau yang berbunga dan berbuah hampir sepanjang tahun. Daunnya berbentuk lonjong, lonjong, dan asuminat, dengan permukaan atas berwarna hijau tua, tebal, dan mengkilap. Gambar 4 menunjukkan pohon, daun, buah, dan bunga *A. muricata*. Buahnya berwarna hijau dan berbentuk hati, dengan kulit berduri lembut yang mengandung daging buah yang berair, aromatik, dan asam (Mutakin et al, 2022).



Gambar 8. *Annona muricata*; (a) daun, (b) buah, (c) bunga.

Kedudukan tanaman sirsak dalam sistematika (taksonomi) tumbuhan diklasifikasikan sebagai berikut (Abdul Wahab et al., 2018).

- Kingdom: Plantae (tumbuhan)
- Subkingdom: Tracheobionta (tanaman berpembuluh)
- Super Divisi: Spermatopyta (menghasilkan biji)
- Divisi: Magnoliophyta (tumbuhan berbunga)
- Kelas: Magnoliopsida (berkeping dua)
- Subkelas: Magnoliidae
- Ordo: Magnoliales
- Familia: Annonaceae
- Genus: *Annona*
- Spesies: *Annona muricata* Linn

Tanaman sirsak masih satu famili dengan srikaya (*A. squamosa*), buah nona (*A. reticulate* L.), sugar-apple, sweetsop (*Annona squamosa*), kemulwo, mulwo, dan cherimoya (*Annona cherimola* Mill) (Abdul Wahab et al., 2018).

2.3.2. Penggunaan Etnomedis

Annona muricata telah digunakan secara luas untuk mengobati berbagai gangguan, seperti infeksi parasit, peradangan, diabetes, dan kanker. Semua bagian dari *A. muricata* digunakan dalam pengobatan tradisional oleh orang-orang yang tinggal di daerah tropis, dengan daun, kulit batang, akar, dan biji yang terutama digunakan sebagai bahan obat. Daun *Annona muricata* digunakan untuk mengobati sakit kepala, insomnia, sistitis, dan kanker, bijinya digunakan untuk mengobati infeksi parasit, dan buahnya digunakan untuk mengobati diare dan neuralgia,

menghilangkan cacing dan parasit, meningkatkan produksi ASI pada wanita menyusui, dan menurunkan demam. Studi etnobotani telah melaporkan bahwa *A. muricata* digunakan untuk mengobati infeksi bakteri dan jamur, karena memiliki aktivitas antelmintik, antihipertensi, antiinflamasi, dan antikanker. Ini juga telah digunakan sebagai analgesik dan untuk mengobati demam, penyakit pernapasan dan kulit, diabetes, dan parasit internal dan eksternal. Di beberapa negara sub-Sahara tropis seperti Uganda, semua bagian tanaman digunakan untuk mengobati malaria, sakit perut, infeksi parasit, diabetes, dan kanker. Selain itu, bijinya digunakan sebagai pengobatan anthelmintik dan antiparasit, dan daun, kulit kayu, dan akar *A. muricata* telah digunakan untuk efek antiinflamasi, antihipertensi, obat penenang, antidiabetes, pelemas otot polos, dan antispasmodik. Daunnya digunakan untuk mengobati sistitis, diabetes, sakit kepala, hipertensi, insomnia, dan masalah hati dan sebagai agen antidisenterika, anti-inflamasi, dan antispasmodik. Daun yang dimasak dioleskan secara topikal untuk mengobati abses. Di negara-negara Afrika tropis, termasuk Nigeria, daunnya secara tradisional digunakan untuk mengobati penyakit kulit. Di Amerika Selatan, jus buah *A. muricata* digunakan untuk mengobati banyak penyakit, seperti penyakit jantung dan hati, serta memiliki efek antidiare dan antiparasit. Daging buahnya digunakan untuk meningkatkan produksi ASI setelah melahirkan dan mengobati rematik, nyeri rematik, demam, neuralgia, disentri, penyakit jantung dan hati, dan ruam kulit, dan memiliki sifat antidiare, antimalaria, antiparasit, dan anthelmintik. Tabel 2 merangkum hasil penelitian sebelumnya tentang aktivitas farmakologis *A.*

muricata dan mekanisme molekuler yang mendasarinya (Abdul Wahab et al., 2018; Mutakin et al., 2022).

Tabel 2. Penggunaan *Annona muricata* dalam bidang etnomedis (Mutakin et al., 2022).

Pharmacological Activity	Plant Parts	Mechanisms
Anticancer	Fruit, stem, seed, and twigs	Inhibits MMP-2 and MMP-9, which play an important role in cancer progression, in HT1080 fibrosarcoma cells.
	Leaf, twigs, and root	Disrupts MMP function, reactive oxygen species (ROS) generation, and G0/G1 cell cycle arrest in HL-60 leukemia cells.
		Increases Bax expression and decreases Bcl-2 expression, cell cycle arrest at G0/G1 phase in A-549 lung cancer cells.
	Leaf	Induces apoptosis by enhancing caspase-3 expression in C.OLO-205 colorectal cancer cells. Induces apoptosis by enhancing the expression of caspase-3 in MDA-MB-231 breast cancer cells. Inhibits the proliferation of PC-3 human prostate cancer cells.
Antiulcer	Seeds	Disrupts MMP function, causes leakage of cytochrome C from mitochondria, and activates caspase-3, caspase-7, and caspase-9 expression in HT-29 colon cancer cells. Apoptosis mechanism mediated by a decrease in Bcl-2 expression and an increase in caspase-3 and caspase-9 expression in MCF7 breast cancer cells.
	Leaf	Increases caspase-3 cleavage and DNA fragmentation in endometrial cancer cells. Activates prostaglandin synthesis and suppresses aggressive factors of gastric mucosa. Protects against ROS scavenging and gastric wall damage. Upregulates Hsp70 and downregulates Bax expression.
Antidiarrhea	Fruit	Downregulates Bax and malondialdehyde (MDA) expression. Upregulates CAT, SOD, GSH, NO, PGE2, glycogen, and Hsp70 expression.
Antiprotozoal	Leaf	Inhibits intestinal motility and secretions. Antiprotozoal activity against <i>Toxoplasma gondii</i> .
	Seeds	Antiprotozoal activity against <i>Leishmania</i> spp. and <i>Trypanosoma cruzii</i> . Antiprotozoal activity against <i>Plasmodium falciparum</i> . Antiprotozoal activity against <i>Leishmania</i> spp.
Antidiabetic	Bark and roots	Antiprotozoal activity against <i>Plasmodium falciparum</i> .
	Fruit	Inhibits α -amylase and α -glucosidase enzymes.
Antibacterial	Leaf	Decreases lipid peroxidation and indirectly affects insulin production and endogenous antioxidants in streptozotocin-induced mice.
Antihypertensive	Leaf	Attacks the bacterial membrane.
	Fruit and leaves	Inhibits angiotensin-I-converting enzyme and blocks calcium ion channels

Terdapat 102 senyawa dan metabolit sekunder yang terdapat pada tanaman *A. muricata*. Senyawa utama adalah asetogenin, alkaloid, flavonoid, minyak atsiri, vitamin, karotenoid, amida, dan siklopeptida. Selain itu, tanaman ini mengandung mineral seperti K, Ca, Na, Cu, Fe, dan Mg. Di antara senyawa utama, asetogenin adalah yang paling melimpah di *A. muricata*. Asetogenin adalah turunan asam lemak rantai panjang yang banyak terdapat pada keluarga Annonaceae dan diproduksi melalui jalur poliketida. Asetogenin memiliki rantai alifatik panjang 35-38 karbon yang terikat pada cincin- α g-lakton, tersubstitusi secara terminal oleh metil tak jenuh- β , dengan tetrahidrofuran (THF) yang terletak di sepanjang rantai hidrokarbon. Senyawa alkaloid yang paling melimpah di *A. muricata* adalah reticuline dan coreximine. Alkaloid yang paling umum ada di tanaman ini adalah

jenis isoquinoline, aporphine, dan protoberberine. Flavonoid yang paling umum adalah quercetin, meskipun flavonoid yang paling melimpah dalam ekstrak daun adalah rutin, diikuti oleh quercetin dan kaempferol (Abdul Wahab et al., 2018; Mutakin et al., 2022).

2.3.3. *Annona muricata* sebagai antioksidan

Annona muricata L., atau dikenal secara umum sebagai sirsak, merupakan tanaman tropis dari famili Annonaceae yang tumbuh subur di Asia Tenggara, Amerika Tengah, Karibia, dan Afrika. Seluruh bagian dari tanaman ini—termasuk daun, buah, biji, kulit batang, dan akar—telah lama digunakan dalam pengobatan tradisional untuk berbagai kondisi seperti infeksi, demam, hipertensi, nyeri, diabetes, serta kanker. Beberapa literatur etnofarmakologi mencatat bahwa masyarakat Karibia dan Amerika Latin telah menggunakan ekstrak daun sirsak untuk mengobati inflamasi dan sebagai penenang (sedatif alami), sementara di Indonesia dan negara-negara Asia Tenggara lainnya, daun sirsak lebih banyak digunakan untuk menurunkan tekanan darah, kolesterol, dan meningkatkan daya tahan tubuh.

Penelitian modern menunjukkan bahwa manfaat farmakologis *Annona muricata* sangat erat kaitannya dengan kandungan senyawa bioaktif yang tinggi, terutama yang terdapat pada daunnya. Daun sirsak diketahui mengandung berbagai senyawa fitokimia seperti acetogenin, flavonoid (misalnya kaempferol, quercetin, glycitein), alkaloid, saponin, tanin, serta senyawa fenolik. Di antara semua aktivitas biologisnya, kemampuan sebagai antioksidan alami menempati peran sentral dalam banyak studi farmakologi dan biomedik.

Stres oksidatif merupakan kondisi yang ditandai oleh ketidakseimbangan antara produksi spesies oksigen reaktif (reactive oxygen species, ROS) dan kemampuan sistem antioksidan endogen tubuh untuk menetralsirnya. Kondisi ini dapat menyebabkan kerusakan sel dan jaringan yang mendasari berbagai penyakit kronis seperti diabetes, aterosklerosis, kanker, dan neurodegenerasi. Oleh karena itu, agen-agen antioksidan yang berasal dari tumbuhan semakin banyak diteliti sebagai pendekatan preventif maupun terapeutik terhadap berbagai penyakit tersebut (Mutakin et al., 2022; Abdul Wahab et al., 2018; Ismail et al., 2018; Swastini, 2021).

Beberapa studi eksperimental menunjukkan bahwa ekstrak daun *A. muricata* memiliki kapasitas antioksidan yang kuat, baik melalui mekanisme langsung maupun tidak langsung. Secara langsung, flavonoid seperti kaempferol dan quercetin berperan sebagai scavenger radikal bebas, menangkap ROS seperti superoksida (O_2^-), hidroksil ($\bullet OH$), dan peroksinitrit ($ONOO^-$). Selain itu, senyawa-senyawa ini juga dapat meningkatkan aktivitas enzim antioksidan endogen seperti superoksida dismutase (SOD), katalase (CAT), dan glutathione peroksidase (GPx). Mekanisme ini membantu mengurangi kerusakan oksidatif terhadap lipid, protein, dan DNA sel yang berperan penting dalam patogenesis penyakit kronik (Mutakin et al., 2022; Abdul Wahab et al., 2018; Ismail et al., 2018; Swastini, 2021).

George et al. (2015) melaporkan bahwa pemberian ekstrak daun *Annona muricata* pada tikus diabetes secara signifikan menurunkan kadar malondialdehyde (MDA), penanda utama peroksidasi lipid, serta meningkatkan kadar SOD dan aktivitas katalase, menunjukkan bahwa ekstrak tersebut mampu memodulasi

keseimbangan redoks secara efektif. Studi serupa oleh Wahab et al. (2018) menemukan bahwa ekstrak etanolik daun *Annona muricata* dapat menstabilkan membran sel dan menurunkan stres oksidatif pada hewan model stres termal melalui senyawa bioaktif flavonoid yaitu kaempferol (Abdul Wahab et al., 2018; George et al., 2015).

Selain mekanisme antioksidan langsung, *Annona muricata* juga bekerja secara tidak langsung dengan menekan jalur inflamasi yang berkaitan dengan stres oksidatif. Jalur seperti nuclear factor-kappa B (NF- κ B) dan mitogen-activated protein kinase (MAPK) diketahui berperan dalam menstimulasi ekspresi sitokin proinflamasi seperti TNF- α , IL-1 β , dan IL-6, yang berkontribusi terhadap perburukan kondisi inflamasi kronik. Senyawa bioaktif dari daun sirsak seperti glycitein, kaempferol, dan annonacin telah ditunjukkan dalam studi *in silico* dan *in vitro* mampu menghambat aktivasi jalur tersebut, sehingga menurunkan ekspresi sitokin dan mengurangi inflamasi sistemik (Mutakin et al., 2022; Abdul Wahab et al., 2018; George et al., 2015).

Salah satu aspek penting dalam aktivitas antioksidan dari *A. muricata* adalah kemampuannya dalam memodulasi ekspresi HIF-1 α (Hypoxia Inducible Factor-1 alpha), suatu faktor transkripsi yang diaktivasi dalam kondisi stres oksidatif dan hipoksia. Studi oleh Dewi et al. (2021) menunjukkan bahwa kombinasi flavonoid dari daun sirsak dapat menghambat ekspresi HIF-1 α melalui hambatan terhadap sinyal tirosin kinase, yang merupakan jalur utama dari peralihan fenotip sel menuju kondisi patologis (Dewi et al., 2021).

Meski memiliki efek farmakologis yang menjanjikan, perhatian terhadap

aspek keamanan (toksisitas) dari ekstrak daun sirsak juga menjadi fokus dalam beberapa studi. Beberapa senyawa acetogenin seperti annonacin, yang merupakan sitotoksin kuat, memiliki potensi efek neurotoksik jika digunakan dalam dosis tinggi dan jangka panjang. Namun, mayoritas studi toksikologi menunjukkan bahwa ekstrak daun dalam dosis rendah hingga sedang relatif aman, terutama bila diberikan dalam durasi terapi yang terbatas dan tidak kronik (Mutakin et al., 2022; Abdul Wahab et al., 2018).

2.3.4. Hubungan Aktivitas *Annona muricata* dengan Hiperplasia Neointima

Sel otot polos merupakan faktor peran utama dalam patofisiologi hiperplasia neointima, yang dimoderasi oleh beberapa faktor seperti stres oksidatif, inflamasi, faktor pertumbuhan sehingga SMC mengalami perubahan fenotipe dari kontraktile menjadi sintetik. NF- κ B merupakan pengatur utama gen pro-inflamasi, termasuk sitokin dan molekul adhesi sel, distimulasi oleh sitokin pro inflamasi seperti TNF- α dan IL-1 α , sehingga penargetan selektif terhadap stres oksidatif dan inflamasi perlu menjadi perhatian dalam mencegah terjadinya hiperplasia neointima. Saat ini, sudah tersedia beberapa pengobatan yang menghambat secara langsung proses pembentukan formasi hiperplasia neointima seperti penggunaan golongan limus (sirolimus), golongan tirosin kinase inhibitor (sunitinib), paclitaxel, namun karena memiliki efek yang spesifik sehingga obat-obatan ini sulit diakses dan mahal sebagai suplementasi dalam mencegah hiperplasia neointima (Chakroborty et al., 2021; Deglise et al., 2023; Wang et al., 2018).

Tinjauan pustaka terkait hubungan patofisiologi hiperplasia neointima dan kegunaan *Annona muricata* dalam bidang etnomedis memiliki bukti yang masih

sedikit, namun dengan meninjau senyawa bioaktif dari *Annona muricata* sebagai antiinflamasi dan antioksidan dalam beberapa penelitian sehingga hal ini bersinggungan dengan molekul moderasi SMC (Dewi et al., 2021; George et al., 2015; Tang et al., 2022). Lebih lanjut, dalam salah satu uji in-silico yang telah dilakukan oleh Dewi et al., pada tahun 2021 menemukan bahwa terdapat tiga senyawa bioaktif dari *Annona muricata* berupa kaempferol, glycitein, dan genistein yang menghambat proses angiogenesis dalam hal ini inhibisi ekspresi HIF-1 α dengan mengganggu sinyal tirosin kinase yang merupakan jalur utama peralihan fenotip dari SMC. Selain itu, sitokin pro inflamasi IFN γ R, IL-6R, dan TLR4 juga diikat oleh senyawa ini sehingga mengalami gangguan dalam aktivitas inflamasi (Dewi et al., 2021; George et al., 2015; Tang et al., 2022).

Studi terbaru yang membahas tentang hubungan hiperplasia neointima dengan suatu tanaman herbal yang memiliki aktivitas antioksidan yaitu L-arginin yang merupakan prekursor NO, telah membuktikan bahwa tunika intima yang menebal akibat tindakan angioplasti mengalami reduksi ketebalan setelah diberikan L-arginin (Ibnu et al., 2020). Hal ini membuka wawasan baru terkait hiperplasia intima dengan tanaman potensial lainnya, tak terkecuali *Annona muricata* yang memiliki aktivitas antioksidan dan antiinflamasi yang tinggi (Mutakin et al., 2022; Abdul Wahab et al., 2018, George et al., 2015; Tang et al., 2022), juga memiliki efek protektif terhadap endotel pembuluh darah (Ismail et al., 2018; Sokpe et al., 2020; Swastini, 2021) dengan efek antiangiogenik yang perlu diteliti lebih lanjut dalam penelitian ini yang berkaitan dengan faktor pertumbuhan pembuluh darah utama yaitu PDGF-BB

