

BAB I

PENDAHULUAN

1.1 Latar Belakang

Kista endometriosis merupakan jenis kista yang terbentuk ketika jaringan endometrium tumbuh pada epitel ovarium. Kista endometriosis ini mempengaruhi wanita selama usia subur dan dapat menyebabkan dismenore, nyeri panggul kronis dan infertilitas. Kista endometriosis biasanya berisi cairan kental seperti tar coklat dan sering melekat erat pada struktur di sekitarnya, seperti peritoneum, saluran tuba, rahim dan usus (Luisi, Renner and Santulli, 2013).

Angka kejadian kista endometriosis sekitar 17 sampai 75% pasien dengan endometriosis (Luisi, Renner and Santulli, 2013; Maggiore *et al.*, 2015). Secara global, angka kejadian kista endometriosis mencapai 10% perempuan usia subur (Deslandes, 2022). Angka kejadian kista endometriosis di Indonesia belum dapat diketahui secara pasti karena belum ada epidemiologik, namun dalam penelitian di rumah Sakit dr. Cipto Mangunkusumo dilaporkan sebanyak 10% (Sumapradja and Nuryadi, 2019).

Pada kista endometriosis terjadi reaksi inflamasi yang kronis, peningkatan reaksi apoptosis, menurunnya aktifitas imunoseluler, meningkatnya angiogenesis, ketidakseimbangan hormonal (*estrogen dependensi progesteron*) menimbulkan kerusakan pada folikel ovarium yang berimplikasi pada penurunan cadangan ovarium (Bulun *et al.*, 2019). Selain akibat dari penyakit itu sendiri, dilaporkan bahwa pembedahan kista endometriosis dapat menurunkan cadangan ovarium (Maggiore *et al.*, 2015).

Pembedahan dianggap sebagai pengobatan lini pertama untuk nyeri pada perempuan dengan kista endometriosis (Mandai *et al.*, 2012). Pedoman *The European Society of Human Reproduction and Embryology* merekomendasikan bahwa kista endometriosis > 3 cm harus diangkat sebelum prosedur fertilisasi in vitro (IVF) (Galczyński *et al.*, 2019). Kistektomi dinyatakan sebagai pengobatan pilihan kista endometriosis berdiameter > 3 cm pada pasien infertilitas untuk meningkatkan angka kehamilan kumulatif (Esinler *et al.*, 2012). Kistektomi dilaporkan memiliki risiko kekambuhan yang lebih rendah secara keseluruhan dan tingkat kehamilan spontan pasca operasi yang lebih tinggi, dibandingkan dengan drainase dan koagulasi, terutama jika kista berdiameter 3 cm atau lebih (Jayaprakasan, Becker and Mittal, 2017). Keuntungan lain dari kistektomi adalah tersedianya pemeriksaan histologis (Mandai *et al.*, 2012). Namun, kistektomi dinyatakan dapat menyebabkan penurunan cadangan ovarium (Shahzadi and Maqsood, 2022).

Kadar AMH telah diidentifikasi sebagai metode yang dapat diandalkan untuk menentukan sisa cadangan oosit dan untuk prognostik terkait dengan infertilitas (Yang *et al.*, 2011). Hormon anti-Mullerian (AMH) adalah peptida *growth factor* dari keluarga transforming growth faktor- β , merupakan penanda cadangan ovarium yang baik. Dalam teknologi reproduksi, kadar AMH telah digunakan secara efisien sebagai penanda untuk memprediksi respons ovarium terhadap stimulasi yang akan dilakukan (Oh, Choe and Cho, 2019). **Invalid source specified.** Kadar puncak serum AMH terjadi sekitar usia 25 tahun dan kemudian menurun dengan bertambahnya usia perempuan, menjadi rendah atau tidak terdeteksi setelah menopause, ketika jumlah folikel primordial habis (Pacchiarotti *et al.*, 2020).

Kadar AMH pada perempuan dengan kista endometriosis dilaporkan lebih rendah dibandingkan perempuan tidak dengan kista endometriosis dan kadar AMH semakin turun setelah operasi (Cabiscuelas *et al.*, 2021). Beberapa penelitian juga telah melaporkan menurunnya kadar AMH pada pasien kista endometriosis setelah operasi kistektomi. Romanski *et al.* melaporkan bahwa terjadi penurunan kadar AMH rata-rata 3 bulan pasca operasi sekitar 65% (2,23 ng/mL sebelum operasi dan 1,50 ng/mL pada 3 bulan pasca operasi) (Romanski *et al.*, 2019). Hal ini didukung oleh meta analisis yang menunjukkan bahwa kadar AMH berkurang secara signifikan sebanyak 38% setelah kistektomi (Raffi, Metwally and Amer, 2012). Meta analisis

lainnya mengkonfirmasi adanya kerusakan terkait operasi pada cadangan ovarium setelah eksisi bedah endometriosis (Somigliana *et al.*, 2012).

Sahabuddin, Abdullah dan Manoe (2017) melaporkan bahwa pada pasien dengan kista endometriosis terjadi penurunan kadar AMH secara bermakna dan penurunan kadar AMH yang paling besar dibandingkan kelompok kista lainnya setelah dilakukan kistektomi. Hasil serupa dilaporkan bahwa kistektomi kista endometriosis dapat menyebabkan kerusakan cadangan ovarium yang lebih besar dibandingkan dengan kista ovarium jinak lainnya yang ditandai dengan besarnya penurunan kadar AMH (Chen *et al.*, 2014). Dari hasil evaluasi yang membahas perubahan kadar AMH serum setelah eksisi bedah kista endometriosis terbukti secara konsisten mendukung kerusakan cadangan ovarium (*ovarian reserve*) yang berkaitan dengan tindakan operatif terutama kistektomi (Somigliana *et al.*, 2012).

Kadar AMH serum dapat digunakan untuk menggantikan respon ovarium sebagai penanda kerusakan cadangan ovarium yang diinduksi oleh kistektomi. Selama kistektomi, terkadang sulit untuk mengidentifikasi dan memisahkan bidang belahan antara dinding kista dan jaringan korteks ovarium yang berdekatan karena adhesi fibrotik. Kistektomi menggunakan teknik pengupasan dapat menyebabkan terjadinya pengangkatan folikel primer normal dan kerusakan cadangan ovarium (Hwu *et al.*, 2011).

Kerusakan yang berhubungan dengan operasi pada cadangan ovarium dinyatakan berhubungan positif dengan ukuran kista (terutama untuk kista >7 cm) dan berhubungan negatif dengan kadar AMH serum sebelum operasi (Chen *et al.*, 2014). Namun penelitian lain melaporkan bahwa perempuan dengan AMH awal normal atau tinggi mengalami penurunan yang signifikan sebesar 23% dan 43% masing-masing pada 3 dan 6 bulan pasca operasi, sedangkan perempuan dengan AMH rendah atau sangat rendah mengalami perubahan minimal atau tidak sama sekali dari waktu ke waktu dan ukuran kista dinyatakan tidak memprediksi penurunan AMH pasca kistektomi (Lind *et al.*, 2015). Dengan demikian, ada hasil yang tidak konsisten mengenai pengaruh ukuran kista terhadap penurunan kadar AMH pasca kistektomi sehingga penelitian ini tertarik untuk mengamati efek ukuran kista terhadap perubahan kadar AMH antara sebelum dan sesudah kistektomi pada pasien kista endometriosis.

Penelitian ini dilakukan untuk mengamati penurunan kadar AMH setelah operasi kistektomi berdasarkan ukuran kista sehingga hasilnya diharapkan dapat dijelaskan kepada pasien yang akan menjalani operasi bahwa akan terjadi penurunan AMH setelah operasi terutama pada pasien yang akan berencana untuk memiliki anak terutama yang memiliki kista yang berukuran besar. Penelitian ini belum pernah dilakukan di Makassar. Informasi dan data mengenai hubungan kadar AMH preoperatif dan postoperatif pada pasien kista endometriosis sendiri belum tersedia dan menjadi penting untuk diteliti sehingga Penulis merasa tertarik untuk melakukan penelitian tentang Perbandingan kadar AMH sebelum dan setelah operasi pada pasien kista endometriosis.

1.2 Rumusan Masalah

Berdasarkan uraian di atas maka rumusan masalah pada penelitian ini adalah apakah terdapat pengaruh ukuran kista terhadap kadar AMH sebelum dan sesudah operasi kistektomi?

1.3 Tujuan Penelitian

1.3.1 Tujuan Umum

Mengetahui perbandingan kadar AMH sebelum dan sesudah operasi pada pasien kista endometriosis.

1.3.2 Tujuan Khusus

1. Mengukur kadar AMH sebelum operasi pada pasien kista endometriosis.
2. Mengukur kadar AMH sesudah operasi pada pasien kista endometriosis.

3. Membandingkan kadar AMH sebelum dan sesudah operasi kistektomi pada pasien kista endometriosis.
4. Membandingkan kadar AMH sebelum dan sesudah operasi kistektomi pada pasien kista endometriosis pada ukuran ≤ 5 cm dan > 5 cm.

1.4 Manfaat Penelitian

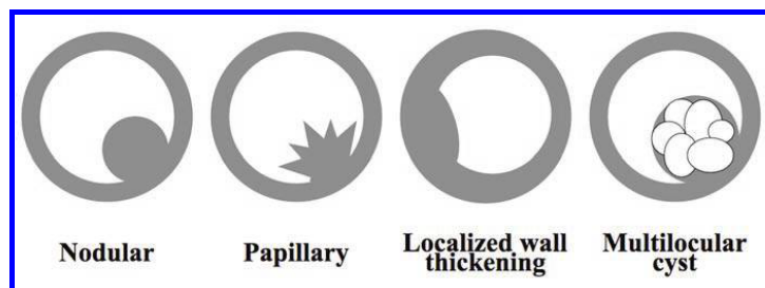
1. AMH dapat digunakan sebagai prediktor tingkat fertilitas seseorang pasca operasi ginekologi.
2. Membantu klinisi dalam memutuskan perlu tidaknya melakukan modifikasi prosedur bedah ginekologi yang aman sehingga tidak mempengaruhi tingkat kesuburan seseorang pasca operasi dan menentukan prognosis dari penyakit kista endometriosis.

BAB II TINJAUAN PUSTAKA

2.1 Kista Endometriosis

2.1.1 Definisi dan klasifikasi kista endometriosis

Kista endometriosis merupakan jenis kista yang terbentuk ketika jaringan endometrium tumbuh pada epitel ovarium. Ukuran kista bervariasi dari beberapa milimeter hingga lebih dari 10 cm dan dapat bilateral dengan septasi, dinding yang menebal, dan nodularitas dinding (Luisi, Renner and Santulli, 2013). Pola morfologi dinding kista yang menonjol dapat diklasifikasikan menjadi empat jenis (Gambar 1) (Tanaka *et al.*, 2010).



Gambar 1. Ilustrasi menunjukkan klasifikasi morfologi dinding kista yang menonjol
Sumber: (Tanaka *et al.*, 2010)

Pola morfologi dinding kista yang menonjol dibagi menjadi empat jenis yaitu nodular, papiler, penebalan dinding lokal, dan kista multilokular. Tipe pertama adalah tipe nodular di mana satu atau lebih nodul mural memiliki tepi yang halus di seluruh permukaan nodul mural. Tipe kedua adalah tipe papiler di mana satu atau lebih nodul mural memiliki permukaan papiler. Tipe ketiga adalah kista multilokular di mana nodul mural terdiri dari kista dengan septa tipis. Tipe keempat adalah penebalan dinding lokal di mana penebalan dinding kista eksentrik berada pada sudut tumpul (Tanaka *et al.*, 2010).

2.1.2 Epidemiologi kista endometriosis

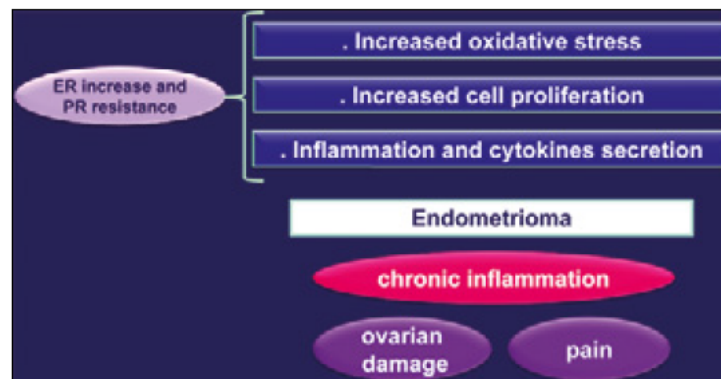
Secara epidemiologis, kista endometriosis merupakan bentuk endometriosis yang paling umum terjadi dan terdapat pada 75% perempuan dengan endometriosis (Luisi, Renner and Santulli, 2013). Endometriosis dapat terjadi pada semua usia, namun sering didiagnosis pada wanita usia subur. Prevalensinya sebesar 6-10% pada usia subur, sedangkan kejadian pada populasi infertil meningkat hingga 20-50% (Oral *et al.*, 2020). Kista endometriosis juga dilaporkan terjadi hingga 10% pada perempuan usia subur dan sebanyak 20-50% pada perempuan tidak subur (Akkaranurakkul *et al.*, 2021).

2.1.3 Patogenesis kista endometriosis

Patogenesis kista endometriosis dapat dijelaskan sebagai implantasi sel endometrium pada permukaan ovarium melalui lumen tubular yang menyebabkan inflamasi persisten, perdarahan, pembentukan kista di tempat implantasi mengakibatkan invaginasi korteks ovarium, adhesi sekunder metaplasia yang dapat mengakibatkan kerusakan progresif jaringan ovarium yang sehat (Shahzadi and Maqsood, 2022). Patogenesis

kista endometriosis juga dapat dijelaskan karena aliran darah menstruasi yang retrograde disimpan di ovarium. Invaginasi progresif korteks ovarium di atas endapan tersebut kemudian mengarah pada pembentukan kista endometriosis, menghasilkan sesuatu seperti pseudokista. Mendukung dugaan keterlibatan proses ovulasi dalam perkembangan kista endometriosis, berkaitan dengan korpus luteum hemoragik kistik. Hipotesis lain pembentukan kista endometriosis adalah adanya inversi dan invaginasi progresif dari korteks ovarium, mengikuti akumulasi debris menstruasi yang berasal dari perdarahan implan endometriotik superfisial, yang terletak di permukaan ovarium dan melekat pada peritoneum. Hal ini didukung oleh pengamatan bahwa jaringan endometrium yang menutupi lapisan dalam kista endometriosis sebagian besar terletak di lokasi adhesi antara ovarium yang terkena dan peritoneum (Luisi, Renner and Santulli, 2013).

Sel-sel endometrium, yang merupakan titik awal penyakit, ditandai dengan beberapa perubahan hormonal: peningkatan aktivitas/jumlah reseptor estrogen dan resistensi reseptor progesteron. Perubahan ini menjadi penyebab peningkatan proliferasi dan peradangan, dan sitokin disarankan untuk memainkan peran utama dalam pengembangan implan endometriotik. Kemudian peningkatan proliferasi dan penghambatan peradangan memainkan peran utama dalam perkembangan implan endometriotik. Seperti metastasis tumor, implan endometriotik membutuhkan neovaskularisasi untuk berkembang biak dan menyerang situs ektopik di dalam host. Beberapa bukti menunjukkan bahwa gangguan dalam keseimbangan faktor proangiogenik dan antiangiogenik mungkin berkontribusi terhadap kista endometriosis (Gambar 2) (Luisi, Renner and Santulli, 2013).



Gambar 2. Patogenesis: perkembangan kista endometriosis
Sumber: (Luisi, Renner and Santulli, 2013)

2.1.4 Manifestasi klinis kista endometriosis

Presentasi klinis kista endometriosis meliputi nyeri panggul, dismenore progresif, dispareunia, dan subfertilitas (Akkaranurakkul *et al.*, 2021). Kista endometriosis juga dapat ditandai dengan perdarahan, infertilitas, dan disuria sehingga sering terjadi under diagnosis atau misdiagnosis dan hal ini cukup sering terjadi pada remaja putri (Shahzadi and Maqsood, 2022). Adanya kista endometriosis berpotensi merusak jaringan ovarium sehat yang berujung pada penurunan fungsi ovarium, masalah dengan ovulasi, dan insufisiensi ovarium primer (Akkaranurakkul *et al.*, 2021). Teori yang dapat menjelaskan infertilitas terkait kista endometriosis yaitu adanya kerusakan pada ovarium yang terkena atau anatomi distorsi tubo-ovarium dan kerusakan seluler yang mengakibatkan hilangnya folikel. Faktor lain yang mungkin terlibat termasuk faktor imun, faktor peradangan, toksin lingkungan, dan faktor genetik (Shahzadi and Maqsood, 2022).

2.1.5 Diagnosis kista endometriosis

Diagnosis kista endometriosis dapat dilakukan dengan anamnesis, beberapa pendekatan klinis berupa gejala klinis, pencitraan dengan ultrasonografi dan MRI, dan penanda non-invasif. Bukti hubungan antara kista endometriosis dan gejala nyeri tidak konsisten, dan seringkali nyeri berhubungan dengan perlengketan panggul atau lesi infiltrasi yang dalam yaitu nyeri panggul kronis, dismenore, dispareunia, diskezia, dan disuria menjadi gejala paling umum yang dicatat pada pasien dengan kista endometriosis (Luisi, Renner and Santulli, 2013).

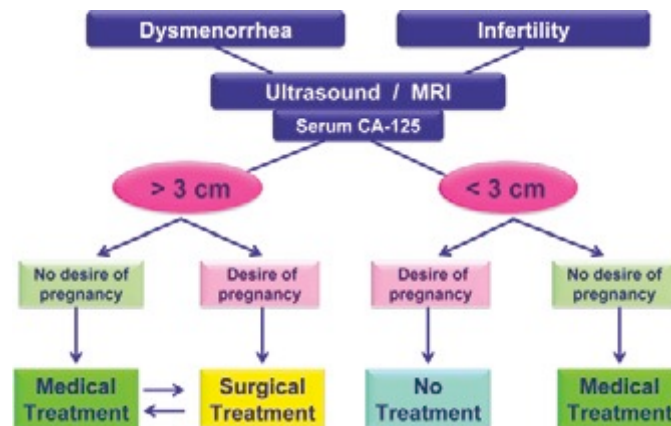
Modalitas pencitraan diagnostik yang paling berguna untuk kista endometriotik adalah ultrasonografi dan MRI. Biasanya, kista endometriotik ovarium muncul dengan gambaran difus, low-echoic dengan fokus hyperechoic sesekali di dinding kista unilocular atau multilocular dengan diameter 3 sampai 6 cm. Diagnosis banding meliputi teratoma kistik dewasa (atau yang disebut kista dermoid), yang umumnya menunjukkan struktur internal yang lebih echogenik dengan bayangan akustik yang mencerminkan bola rambut dan kalsifikasi. Diagnosis banding lainnya termasuk kista fungsional, seperti kista lutein atau kista folikel hemoragik, abses tuba-ovarium, dan kanker ovarium (Mandai *et al.*, 2012).

Biasanya, membedakan kista endometriotik dari kista ovarium lainnya tidaklah sulit, dengan menggunakan evaluasi yang tepat dari gambaran struktural dan tindak lanjut jangka pendek yang cermat. Namun, terkadang sulit untuk mengecualikan kemungkinan lain, terutama bila kista mengandung bagian yang padat atau menunjukkan ketidakteraturan dinding. Temuan ini paling sering merupakan bekuan hemoragik, tetapi sulit untuk menyingkirkan keganasan. Color Doppler US mungkin berguna untuk diagnosis diferensial, namun efektivitasnya masih belum pasti. Dalam kasus tersebut, pemeriksaan lebih lanjut dengan MRI harus dipertimbangkan. Kista endometriotik menunjukkan intensitas tinggi pada gambaran T1-weighted dan T2-weighted, mencerminkan unsur darah dalam kista. Sebuah "shading" atau "shading sign" mengacu pada pemendekan T2 pada kista, sesuai dengan bagian hyperintense pada gambar T1, yang berguna untuk membedakan kista endometriotik dari lesi yang mengandung darah lainnya, seperti kista korpus luteum hemoragik. Meskipun hipointensitas biasanya muncul baik sebagai area fokal/difusi atau lapisan dengan tingkat cairan hipointens, proporsi kasus yang signifikan hanya menunjukkan hilangnya intensitas sinyal sepenuhnya. Kurangnya supresi lemak membantu membedakan kista endometriosis dari kista dermoid. Dalam kasus kista endometriotik dengan porsi padat, peningkatan kontras wajib dilakukan untuk menyingkirkan keganasan, seperti karsinoma sel bening (Mandai *et al.*, 2012).

Kista endometriosis dapat berkembang pada hingga 50% sehingga diagnosis noninvasif dini memiliki potensi untuk menawarkan pengobatan dini dan mencegah perkembangan penyakit. Biomarker baru yang menjanjikan adalah Human epididymal secretory protein E4 yang digunakan dalam diagnosis banding kista endometriosis. Kombinasi uji HE4 dan CA 125 dapat membedakan kista endometriosis ovarium dari tumor ganas ovarium secara efektif. Keuntungan HE4 dibandingkan CA125 terutama dalam deteksi tumor ovarium garis batas dan kanker epitel ovarium dan tuba stadium awal. Setelah diagnosis, pilihan yang mungkin adalah manajemen atau pengobatan yang diharapkan tergantung pada gejala, usia, masalah kesuburan, cadangan ovarium dan riwayat pengobatan sebelumnya dengan referensi khusus untuk intervensi bedah sebelumnya; sifat kista; dan keinginan kesuburan wanita (Shahzadi and Maqsood, 2022).

2.1.6 Tatalaksana kista endometriosis

Penatalaksanaan kista endometriosis dipengaruhi oleh usia pasien, keinginan untuk hamil, keparahan gejala, dimensi dan karakteristik kista (unilateral/bilateral), keberadaan endometriosis dalam, riwayat ginekologi atau obstetrik sebelumnya, dan pembedahan sebelumnya (Gambar 3) (Luisi, Renner and Santulli, 2013).



Gambar 3. Manajemen kista endometriosis terkait nyeri
Sumber: (Luisi, Renner and Santulli, 2013)

Pilihan pengobatan kista endometriosis dapat dilakukan dengan intervensi medis atau bedah. Terapi medis biasanya terdiri dari androgen, progestogen, kontrasepsi oral, dan agonis hormon pelepas gonadotropin (GnRH). Perawatan bedah untuk kista endometriotik ovarium bervariasi dari histerektomi dengan salpingo-ooforektomi hingga kistektomi unilateral dengan atau tanpa laparoskopi. Rekomendasi pengobatan berbeda sesuai dengan tujuan pengobatan dan gejala pasien (Mandai *et al.*, 2012).

Pembedahan merupakan salah satu pengobatan pilihan untuk mengurangi keluhan nyeri yang diakibatkan oleh endometriosis. Dalam pemilihan operasi, eksisi kista lebih disarankan dibandingkan dengan ablasi. Kistektomi lebih disarankan daripada drainase dan koagulasi pada kista endometriosis >3 cm. Kistektomi dapat menurunkan angka rekurensi kista endometriosis dan nyeri. Pembedahan harus dilakukan dengan meminimalkan kerusakan pada ovarium (Society and Reproduction, 2022)

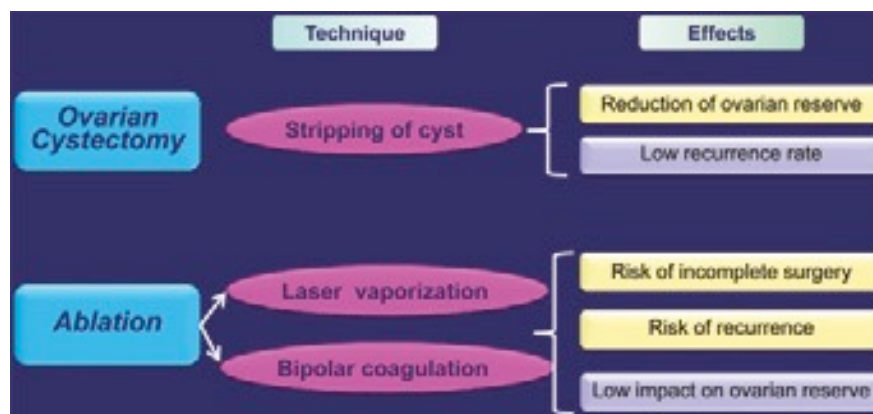
Pembedahan laparoskopi dianggap sebagai pengobatan pilihan pada kasus kista endometriosis >3 cm pada pasien infertil atau dengan nyeri dan yang resisten terhadap pengobatan medis. Pasien harus diberi konseling tentang risiko ooforektomi dan risiko penurunan fungsi ovarium setelah operasi khususnya bagi pasien yang menjalani operasi ovarium sebelumnya. Dengan demikian, keefektifan pembedahan tidak boleh dibiarkan membutkan pasien terhadap kemungkinan risiko yang terkait dengan prosedur pembedahan (Luisi, Renner and Santulli, 2013).

Pembedahan dianggap sebagai pengobatan lini pertama untuk nyeri pada perempuan dengan kista endometriosis. Pada tahun 2013, Pedoman Perhimpunan Reproduksi dan Embriologi Manusia Eropa menyarankan bahwa pembedahan harus dipertimbangkan hanya jika ukuran endometrioma >3 cm, untuk meningkatkan akses ke folikel atau nyeri. Ukuran berperan penting dalam penurunan cadangan ovarium sebelum operasi dan kesulitan untuk pengangkatan total jika terjadi kerusakan superfisial serta kerusakan ovarium jika terjadi eksisi bedah (Shahzadi and Maqsood, 2022). Untuk kista endometriosis kurang dari 3 cm, pengangkatan secara agresif dapat menyebabkan respon yang buruk selama induksi ovulasi. Kista endometriosis lebih besar dari 4 cm harus diangkat, baik untuk mengurangi rasa sakit maupun untuk meningkatkan angka konsepsi spontan. Adanya kista endometriosis kecil (2-4 cm) tidak mengurangi keberhasilan pengobatan fertilisasi in vitro (IVF) (Kumar and Balasubramanian, 2012).

Perawatan medis pasca operasi dapat mengurangi tingkat kekambuhan endometrioma. Oleh karena itu, perawatan medis jangka panjang untuk mencegah kekambuhan secara rutin direkomendasikan. Perawatan medis pasca operasi termasuk kontrasepsi oral agonis GnRH, dan progesteron yang biasa digunakan untuk

menekan kemungkinan sisa lesi karena efek pengurangan estrogen. Namun, masing-masing perawatan ini telah melaporkan efek samping (Shahzadi and Maqsood, 2022).

Perawatan bedah untuk melestarikan ovarium bilateral dapat dilakukan dengan drainase, skleroterapi, diatermi, penguapan laser, dan kistektomi. Kistektomi merupakan pengobatan yang lebih pasti untuk kista endometriotik. Meskipun beberapa penelitian tidak menemukan perbedaan di antara berbagai prosedur pembedahan, termasuk drainase, ablasi, dan kistektomi, percobaan acak menunjukkan tingkat kekambuhan dismenorea, dispareunia, dan nyeri panggul kronis pasca operasi kumulatif yang lebih rendah pada pasien yang menjalani kistektomi dibandingkan dengan pasien yang menjalani drainase saja. Keuntungan lain yang jelas dari kistektomi adalah tersedianya pemeriksaan histologis (Mandai *et al.*, 2012). Namun, kistektomi ovarium dapat menyebabkan penurunan cadangan ovarium. Jadi untuk mencapai perkembangan folikel, diperlukan peningkatan jumlah gonadotropin. Fenestrasi kista laparoskopi dan ablasi kapsul kista adalah metode alternatif lain yang memperbaiki nyeri panggul dan menghasilkan kepuasan pasien yang tinggi tetapi kekambuhan tinggi sehingga tatalaksana bergeser ke arah pendekatan yang lebih konservatif (Shahzadi and Maqsood, 2022).



Gambar 4. Manajemen bedah kista endometriosis
Sumber: (Luisi, Renner and Santulli, 2013)

2.2 Cadangan Ovarium

2.2.1 Definisi dan penilaian cadangan ovarium

Istilah cadangan ovarium mengacu pada (1) ukuran dan kualitas kumpulan folikel ovarium yang tersisa dan (2) kemampuan ovarium untuk merespons stimulasi gonadotropin eksogen, yang merupakan konsep terkait. Karena efek utama penuaan pada potensi reproduksi wanita adalah melalui penurunan jumlah oosit dan peningkatan aneuploidi oosit, konsep cadangan ovarium relevan untuk penuaan reproduksi wanita. Dalam beberapa tahun terakhir, efek gonadotoksik dari kemoterapi dan terapi radiasi telah menggunakan penanda pengganti "cadangan ovarium" termasuk kadar serum FSH, inhibin B, dan AMH dan jumlah folikel antral ovarium. Ada dua tujuan untuk pengujian cadangan ovarium: (1) untuk memprediksi fekunditas dan (2) untuk mendapatkan informasi prognostik mengenai kemungkinan respons yang berhasil terhadap stimulasi ovarium pada wanita yang menjalani pengobatan infertilitas (Taylor, Pal and Seli, 2020).

Seperti semua tes skrining, tes cadangan ovarium ditujukan untuk mengidentifikasi individu yang berisiko terkena penyakit, dalam hal ini "cadangan ovarium yang berkurang" atau "*diminished ovarian reserve*" (DOR). Penting untuk ditekankan bahwa tes semacam itu tidak dapat dan tidak menegakkan diagnosis DOR. Mereka hanya mengidentifikasi wanita yang lebih mungkin menunjukkan respons yang buruk terhadap stimulasi gonadotropin dan berpotensi memiliki kemungkinan lebih rendah untuk mencapai kehamilan dengan

pengobatan. Nilai tes skrining tergantung pada validitasnya, menggambarkan kemampuannya untuk mengkategorikan dengan benar individu terpengaruh (sensitivitas) atau tidak terpengaruh (spesifisitas). Sensitivitas dan spesifisitas tes skrining akan bervariasi dengan nilai ambang yang dipilih. Pilihan yang dimaksudkan untuk memaksimalkan sensitivitas dan meminimalkan jumlah hasil negatif palsu (pasien dengan DOR dikategorikan normal), tetapi meningkatkan jumlah hasil positif palsu (pasien dengan cadangan ovarium normal dikategorikan memiliki DOR). Sebaliknya, nilai ambang yang memaksimalkan spesifisitas meminimalkan positif palsu, tetapi meningkatkan hasil negatif palsu (Taylor, Pal and Seli, 2020).

Untuk ukuran cadangan ovarium, nilai ambang batas uji harus memiliki spesifisitas yang tinggi untuk DOR, sehingga dapat menurunkan hasil positif palsu (salah mengkategorikan pasien dengan cadangan ovarium normal memiliki DOR), sehingga menghindari pengobatan yang terlalu agresif atau rekomendasi yang tidak tepat untuk meninggalkan pengobatan atau mengejar adopsi atau donasi oosit pada wanita dengan cadangan ovarium normal. Mengobati wanita dengan DOR yang tidak diketahui (konsekuensi dari memaksimalkan spesifisitas) tidak diinginkan, tetapi kesalahan yang tidak terlalu serius. Jika tujuan pengujian cadangan ovarium adalah untuk mengidentifikasi wanita dengan DOR dengan benar, tes ini akan sangat berguna pada wanita dengan risiko tinggi DOR. Ketika diterapkan pada populasi dengan prevalensi rendah, banyak wanita dengan cadangan ovarium normal akan memiliki hasil positif palsu dan dikategorikan memiliki DOR (Taylor, Pal and Seli, 2020).

Tes cadangan ovarium mencakup pengukuran biokimia dan ultrasonografi dari ukuran dan kualitas kumpulan folikel ovarium. Tes biokimia meliputi pengukuran basal, seperti FSH, estradiol, inhibin B, dan hormon antimüllerian (AMH), dan tes provokatif, seperti tes *clomiphene citrate challenge* (CCCT). Pengukuran ultrasonografi cadangan ovarium meliputi jumlah folikel antral (AFC) dan volume ovarium. Perlu dicatat bahwa penanda biokimia dan ultrasonografi cadangan ovarium memiliki nilai prediktif yang buruk untuk konsepsi. Wanita tidak boleh diberitahu bahwa mereka tidak dapat hamil secara spontan atau tidak boleh ditolak untuk menjalankan perawatan yang meningkatkan fertilitas, termasuk ART, hanya berdasarkan temuan penurunan cadangan ovarium (Taylor, Pal and Seli, 2020).

2.2.2 Faktor yang mempengaruhi cadangan ovarium

Ketika ada keterlibatan ovarium dari endometriosis, kista yang terbentuk disebut endometrioma. Kehadiran endometrioma saja telah diperkirakan berpengaruh pada penurunan cadangan ovarium, dengan potensi efek negatif pada fertilitas. Meskipun kistektomi adalah prosedur pilihan karena dapat menurunkan tingkat kekambuhan, ada kekhawatiran bahwa hal itu dapat merusak lebih lanjut jaringan ovarium yang sehat dan menyebabkan penurunan tambahan cadangan ovarium. Meskipun tidak ada ukuran absolut dari cadangan ovarium, penambahan testing hormon anti-Müllerian (AMH) yang relatif baru sebagai penilaian diagnostik fertilitas telah terbukti menjadi biomarker pengganti yang andal dari cadangan ovarium dengan korelasi yang mapan dengan usia, jumlah folikel antral, dan respons terhadap hiperstimulasi ovarium terkontrol (Goodman *et al.*, 2016).

2.2.3 Hubungan AMH dengan cadangan ovarium

Tiga indikator (FSH, AFC, dan AMH) telah menunjukkan kegunaan dalam menilai cadangan ovarium, dan di antara indikator-indikator ini, kadar AMH serum adalah parameter yang paling menjanjikan (Park *et al.*, 2016; Taylor, Pal and Seli, 2020). Tingkat sirkulasi AMH diakui sebagai biomarker status cadangan ovarium yang lebih andal dibandingkan dengan FSH. Berbeda dengan FSH, di mana kadar yang tinggi mengkhawatirkan cadangan ovarium yang berkurang, kadar AMH yang lebih tinggi meyakinkan (Taylor, Pal and Seli, 2020). Pengukuran AFC dilakukan pada folikel dengan diameter 2-10 mm berbeda dengan AMH spesifik yang hanya dihasilkan oleh folikel antral dengan diameter 2-6 mm (beberapa literatur ada yang menyebutkan 2-7 mm), kondisi ini menyebabkan AMH memiliki korelasi yang lebih baik terhadap respons stimulasi ovarium karena AMH dapat mencerminkan cadangan ovarium lebih baik daripada AFC. Hasil

penelitian tersebut menunjukkan bahwa AMH serum memiliki korelasi positif yang sangat kuat dan signifikan pada ketiga indikator respon ovarium, jumlah oosit yang dihasilkan saat pengambilan ovum, jumlah folikel preovulasi dan kadar estradiol pemberian hCG dan AMH sebagai prediktor respon stimulasi ovarium lebih baik dibandingkan AFC, FSH basal dan E2 basal (Widhiarta and Primariawan, 2013).

Tabel 1. Perbandingan FSH, AFC dan AMH

Tes	FSH basal	AFC	AMH
Mulai ditemukan	1988	1997	2002
Waktu pengukuran	Hari ke 2-5 siklus haid	Hari ke 2-5 siklus haid	Setiap waktu
Perubahan temporal menunjukkan penuaan ovarium	Paling lambat	Lebih awal	Paling awal
Variabilitas intrasiklus	Signifikan secara klinis	Signifikan secara klinis	Minimal
Variabilitas antar siklus	Signifikan secara klinis	Minimal	Minimal
Kegunaan	Nilai yang tinggi berkorelasi dengan respon buruk terhadap stimulasi ovarium	Jumlah folikel antral berkorelasi dengan respon ovarium untuk stimulasi	Nilai yang rendah berkorelasi dengan respon buruk terhadap stimulasi ovarium
Metodologi	Otomatis	USG	ELISA/otomatis
Keuntungan	Digunakan secara luas	Hasil langsung; nilai prediksi yang baik untuk stimulasi ovarium respon, termasuk memprediksi sindrom hiperstimulasi ovarium	Dapat diandalkan; sensitivitas tinggi; nilai prediktif yang baik untuk respon stimulasi ovarium, termasuk memprediksi sindrom hiperstimulasi ovarium
<i>Cut-off</i>	10-20 IU/L	< 3-4 folikel (total)	0,1-1,66 ng/mL atau <0,1 - < 0,3 ng/mL
Sensitifitas	3-65%	7-34%	19-66%
Spesifisitas	50-100%	64-98%	55-89%

Sumber:(Committee on Adolescence Health Care, 2015; Tal and Seifer, 2017)

Kadar AMH serum merupakan tes diagnostik untuk respons ovarium yang buruk daripada tes skrining untuk cadangan ovarium. Signifikansi kadar AMH serum dalam memprediksi kehamilan klinis selama pengobatan teknologi reproduksi berbantuan atau *assisted reproductive technology* (ART) lebih rendah pada pasien dengan risiko DOR yang rendah. Nilai prediktif kadar AMH serum untuk kehamilan klinis tampaknya meningkat secara bertahap pada wanita yang lebih tua dengan peningkatan risiko respons ovarium yang buruk. Temuan ini dapat dijelaskan dengan mekanisme berikut. Proporsi oosit berkualitas baik berkurang dengan berkurangnya kumpulan oosit pada wanita yang lebih tua. Namun, wanita pada usia yang sama dengan cadangan ovarium yang lebih tinggi (ditunjukkan dengan peningkatan kadar serum AMH), yang dapat mengarah pada kompensasi kuantitatif untuk penurunan kualitas oosit terkait usia, dapat menunjukkan hasil kehamilan yang lebih baik dalam pengobatan ART dibandingkan dengan yang lain. wanita dengan cadangan

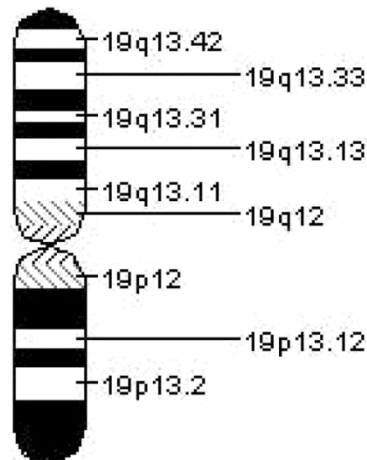
ovarium lebih rendah. prospektif skala besar lebih lanjut diperlukan untuk menentukan tingkat batas optimal serum AMH untuk memprediksi prognosis ART pada pasien dengan risiko tinggi respons ovarium yang buruk (Park *et al.*, 2016).

2.3 Hormon Anti-Mullerian

2.3.1 Pengertian Hormon Anti-Mullerian

AMH adalah anggota dari superfamili faktor pertumbuhan transformasi ($TGF\beta$). Ini adalah glikoprotein terkait homodimer disulfida dengan berat molekul 140 kDa. Gen tersebut terletak di lengan pendek kromosom 19 pada manusia, pita 19p 13.3. Anti-Müllerian Hormone (AMH) sangat penting untuk involusi fisiologis duktus Mullerian selama diferensiasi seksual pada janin laki-laki. Pada wanita, AMH adalah produk dari folikel antral kecil di ovarium dan berfungsi sebagai regulator autokrin dan parakrin pematangan folikel. Karena ukuran kumpulan folikel sisa tergantung pada jumlah folikel antral kecil dan menurun seiring waktu, tingkat AMH serum pada wanita mengikuti lintasan karakteristik: penurunan bertahap sepanjang tahun-tahun reproduksi dan penurunan tajam saat menopause, menjadi tidak terdeteksi segera setelahnya. Dengan demikian, AMH secara klinis berguna sebagai alat skrining untuk cadangan ovarium yang berkurang (Shrikhande, Shrikhande and Shrikhande, 2020).

Hormon antimullerian (AMH) diproduksi oleh sel-sel granulosa dari folikel antral preantral dan kecil, dimulai ketika folikel primordial mulai berkembang menjadi folikel primer dan berakhir ketika folikel antral awal mencapai diameter 2-6 mm. Folikel antral kecil kemungkinan merupakan sumber utama karena mengandung lebih banyak sel granulosa dan mikrovaskuler yang lebih berkembang. Meskipun berfungsi terutama sebagai pengatur perkembangan folikel autokrin dan parakrin, AMH muncul dalam jumlah yang dapat diukur dalam serum. Jumlah folikel antral kecil berkorelasi dengan ukuran sisa folikel dan tingkat AMH menurun secara progresif, menjadi tidak terdeteksi menjelang menopause. Karena AMH berasal dari folikel preantral dan folikel kecil antral, kadarnya dianggap tidak bergantung pada gonadotropin dan menunjukkan sedikit variasi di dalam dan di antara siklus. Namun, penelitian terbaru menunjukkan tingkat AMH menurun dengan penggunaan kontrasepsi oral dan agonis GnRH (Taylor, Pal and Seli, 2020).



Gambar 5. Kromosom 19

Sumber: (Shrikhande, Shrikhande and Shrikhande, 2020)

2.3.2 Peran Hormon Anti-Mullerian

Beberapa peran dari AMH, antara lain :

1. Sebagai indikator cadangan ovarium dan pertumbuhan folikel

Cadangan ovarium mengacu pada jumlah folikel primordial, yang ditentukan saat lahir (sekitar 1 juta). Modal folikel ini menurun secara bertahap sepanjang kehidupan reproduksi, dengan

inisiasi pertumbuhan beberapa folikel yang terus menerus, dan kemudian sebagian besar mengalami apoptosis. Ada sekitar 400.000 folikel di ovarium remaja (menyebabkan kira-kira 400 ovulasi), sedangkan hanya seribu yang tersisa pada saat Menopause. Konsentrasi AMH serum sangat berkorelasi dengan jumlah folikel yang tumbuh karena mewakili sekresi AMH dari semua folikel yang sedang berkembang (Kruszynska and Slowinska-Srzednicka, 2017; Oh, Choe and Cho, 2019).

2. Sebagai penanda baru masa menopause

Penurunan kadar AMH menunjukkan penurunan bertahap dalam kapasitas reproduksi seiring bertambahnya usia; karenanya, mereka dapat dianggap sebagai penanda potensial untuk menopause. lain melaporkan bahwa kombinasi AMH dan usia adalah prediktor yang lebih andal untuk menopause dini daripada usia saja. Wanita di atas usia 40 tahun dengan tingkat AMH rendah telah menunjukkan perbaikan dalam penanda cadangan ovarium dengan suplementasi DHEA. Terapi DHEA telah melaporkan peningkatan fungsi ovarium, tingkat kehamilan dan penurunan aneuploidi embrio dan tingkat keguguran pada wanita infertil diprediksi mengalami menopause dini dengan AMH rendah (Kruszynska and Slowinska-Srzednicka, 2017; Oh, Choe and Cho, 2019). Parameter yang secara tidak langsung menunjukkan waktu menopause adalah volume ovarium dan jumlah folikel antral yang berkorelasi dengan kadar AMH. Beberapa penulis melaporkan bahwa penentuan AMH adalah prediktor menopause yang akurat. Diprediksi bahwa tingkat AMH sangat rendah, atau bahkan di bawah batas yang dapat dideteksi sekitar 5 tahun sebelum menopause (Kruszynska and Slowinska-Srzednicka, 2017).

3. Sebagai penanda Sindrom Ovarium Polikistik (PCOS)

PCOS adalah gangguan yang sangat umum, mempengaruhi lebih dari 100 juta wanita di seluruh dunia. Kebanyakan dokter mendiagnosis PCOS berdasarkan kriteria Rotterdam. Namun, ciri-ciri ini, terutama tampilan ultrasound pada ovarium, dapat bergantung pada siklus menstruasi dan/atau dipengaruhi oleh penggunaan kontrasepsi oral. Oleh karena itu, serum AMH yang tetap stabil dengan siklus dan tidak tergantung pada penggunaan kontrasepsi oral telah dieksplorasi sebagai penanda diagnostik untuk PCOS, baik sendiri atau dalam kombinasi dengan penanda lain untuk meningkatkan deteksi (Shrikhande, Shrikhande and Shrikhande, 2020). Mengingat implikasinya yang kuat dalam patofisiologi PCOS, serum AMH dapat dianggap sebagai baku emas dalam diagnosis PCOS (Dumont *et al.*, 2015).

Tingkat AMH meningkat pada PCOS, mencerminkan peningkatan beban folikel antral kecil. Karena AMH diproduksi oleh sel granulosa dari folikel antral kecil yang sama, AMH dapat digunakan sebagai penanda tidak langsung derajat hiperandrogenisme intra-ovarium pada wanita ini (Shrikhande, Shrikhande and Shrikhande, 2020).

4. Sebagai penanda kegagalan ovarium prematur

Kegagalan ovarium prematur atau *premature ovarian failure* (POF) dapat dianggap sebagai menopause dini. Ini didefinisikan sebagai hilangnya fungsi ovarium (penghentian fungsi reproduksi dan hormonalnya karena penipisan folikel ovarium) sebelum usia 40 tahun. Marker penilaian cadangan ovarium digunakan dalam diagnostik POF. Penentuan tingkat AMH adalah penting di sini, karena secara nyata lebih rendah pada wanita dengan POF dibandingkan pada yang sehat. Pengukuran AMH sangat penting dalam kasus kecurigaan POF, karena parameter ini ditandai dengan kerentanan yang rendah terhadap pengobatan hormonal termasuk kontrasepsi oral dan terapi penggantian hormone (Kruszynska and Slowinska-Srzednicka, 2017).

5. Sebagai penanda kegagalan ovarium iatrogenik

Hilangnya oosit dan penurunan potensi reproduksi, dan dalam beberapa kasus menopause, termasuk prematur, dapat dikaitkan dengan paparan kemoterapi, radioterapi daerah panggul atau prosedur operasi yang melibatkan ovarium. Kegagalan gonad iatrogenik juga dapat

diamati pada anak perempuan yang telah menjalani kemoterapi karena berbagai neoplasma yang terjadi pada masa kanak-kanak. Disarankan untuk menilai cadangan ovarium pada wanita yang telah menjalani jenis perawatan ini. AMH tampaknya menjadi penanda yang baik untuk penilaian cadangan ovarium juga pada kelompok wanita ini. Pengukuran AMH sebelum dan sesudah perawatan dapat membantu menilai risiko individu kehilangan kesuburan dini dan mempertimbangkan penerapan metode perlindungan kesuburan (Kruszynska and Slowinska-Srzednicka, 2017).

6. Sebagai penanda tumor ovarium

AMH disekresikan pada wanita hanya oleh sel-sel granulosa folikel ovarium, sehingga merupakan penanda tumor yang sangat berguna dan berasal dari sel-sel ini. Peningkatan kadar AMH dilaporkan pada 76-93% wanita dengan tumor sel granulosa (folliculoma). Tingkat AMH dapat meningkat secara nyata: tingkat rata-rata adalah 190 ng/ml (berkisar dari 2 hingga 1124 ng/ml). Peningkatan kadar AMH dapat mendahului tumor yang tampak secara klinis bahkan dalam 16 bulan. AMH tampaknya menjadi penanda yang lebih spesifik untuk tumor ini daripada inhibin dan estradiol, dan nilai AMH berkorelasi dengan ukuran tumor. AMH juga merupakan penanda yang sangat sensitif dan spesifik yang memfasilitasi diagnosis dini kekambuhan pada pasien dengan folikuloma yang telah menjalani ovariectomi. Ini penting dalam hal risiko kambuh yang tinggi bahkan 10-20 tahun setelah reseksi tumor primer (Kruszynska and Slowinska-Srzednicka, 2017).

AMH telah diidentifikasi sebagai penanda tumor pada tumor sel granulosa dewasa sejak lama dan kadarnya meningkat hingga 93% kasus. Ulasan yang lebih baru telah berfokus pada efek anti-proliferatif AMH pada neoplasma ovarium epitel. Meskipun mekanisme yang tepat tidak diketahui, beberapa hipotesis telah diajukan, termasuk penghambatan faktor sel induk, aktivasi jalur apoptosis, serta penghentian siklus sel di pos pemeriksaan G1/S pada sel kanker ovarium epitel (Shrikhande, Shrikhande and Shrikhande, 2020).

7. Sebagai terapi inferilitas

Serum AMH juga telah menunjukkan kegunaannya dalam pengobatan infertilitas. Tetapi tidak adanya standar internasional untuk pemeriksaan serum AMH dan ketidakmampuan untuk menentukan ambang batas membuat aplikasi serum AMH lebih sulit (Dumont *et al.*, 2015).

2.3.3 Pembentukan Hormon Anti-Mullerian

Produksi AMH paling awal pada wanita dilaporkan pada minggu ke-36 kehamilan. Saat lahir, mereka memiliki AMH sekitar 35 kali lebih rendah daripada pria dengan usia yang sama. Sejak itu, lonjakan bertahap dalam produksi AMH memperlihatkan peningkatan yang stabil dalam jumlah folikel ovarium yang tumbuh. Mengenai produksi AMH di kemudian hari, puncak ringan diamati pada masa pubertas, diikuti oleh tingkat sekresi tertinggi antara usia 23 dan 25 tahun. Ini sesuai dengan masa paling subur seorang wanita. Setelah itu, kadar ini terus menurun sampai hormon menjadi tidak terdeteksi, sesuai dengan menopause. Selama beberapa tahun terakhir, para peneliti telah menyoroti AMH sebagai penanda penuaan ovarium yang valid (Jamil *et al.*, 2016).

AMH adalah anggota dari faktor diferensiasi glikoprotein keluarga faktor pertumbuhan transformasi- β (TGF- β) yang mencakup inhibin dan aktivin. AMH disintesis oleh sel Sertoli segera setelah diferensiasi testis dan bekerja pada reseptor tipe II masing-masing yang terletak di permukaan duktus mullerian yang menghasilkan regresi ipsilateral dalam 8 minggu. Dengan tidak adanya AMH, janin akan mengembangkan saluran tuba, rahim, dan vagina bagian atas dari saluran paramesonefrik (duktus mullerian). Perkembangan ini memerlukan munculnya duktus themeonephric sebelumnya, dan karena alasan ini, kelainan pada perkembangan tuba, rahim, dan vagina bagian atas berhubungan dengan kelainan pada sistem ginjal (Taylor, Pal and Seli, 2020).

Pada wanita, hormon anti-Müllerian (AMH) diproduksi di ovarium oleh sel-sel granulosa dari folikel antral. Kemudian, dilepaskan ke dalam cairan folikel dan pembuluh darah (Dumont *et al.*, 2015; Kruszynska and Slowinska-Srzednicka, 2017). Hormon anti-mullerian (AMH), yang menghambat pembentukan duktus mullerian, disekresikan pada saat diferensiasi sel Sertoli, dimulai pada 7 minggu. Ekspresi AMH hanya diubah oleh mutasi pada gen AMH, yang terletak pada kromosom 19p13.3, mengandung 5 ekson. Hormon ini berikatan dengan reseptornya (AMHR), protein transmembran tunggal dengan aktivitas serin-treonin kinase. Reseptor ini diekspresikan pada organ target seperti duktus Mullerian, sel Sertoli dan Leydig testis, dan sel granulosa ovarium. Beberapa gen telah diidentifikasi yang mengatur produksi AMH seperti SF1, GATA1, WT1, DAX1, dan SOX9 (Jamil *et al.*, 2016; Taylor, Pal and Seli, 2020). Regresi duktus mullerian tergantung pada adanya jumlah sel Sertoli yang memadai, dan regulasi reseptor AMH. Mutasi pada gen reseptor AMH mengakibatkan adanya uterus, tuba fallopi, dan vagina bagian atas pada pria 46,XY dengan virilisasi eksternal normal (Taylor, Pal and Seli, 2020).

Perempuan dilahirkan dengan jumlah folikel primordial yang tetap, beristirahat dalam keadaan meiosis II yang tidak aktif sampai pubertas, sampai mereka memasuki tahap perkembangan yang berbeda. Kuantitas dan kualitas folikel primordial merupakan cadangan ovarium. Meskipun folikel primordial yang tidak aktif ini tidak mengeluarkan AMH; namun, segera setelah mereka direkrut untuk pengembangan, ekspresi untuk sekresi AMH dilaporkan. Imunohistokimia mengungkapkan bahwa folikel preantral dan antral kecil berukuran 2 hingga 8 mm mengekspresikan jumlah AMH tertinggi sehingga menjadikannya penanda paling awal pertumbuhan folikel ovarium. Segera setelah folikel-folikel ini memasuki tahap perkembangan yang bergantung pada FSH (ukuran 8 sampai 10 mm), ekspresi ini dikatakan hilang. AMH memiliki peran potensial dalam konservasi cadangan ovarium; ia melakukannya dengan mengerahkan tindakan ganda. Pertama, menghambat perekrutan awal folikel untuk pertumbuhan dengan mencegah beberapa faktor pertumbuhan stimulator untuk perekrutan seperti ligan KIT dan faktor pertumbuhan fibroblas dasar. Kedua, sejak pubertas, AMH mengurangi sensitivitas folikel primordial terhadap FSH, sehingga mengurangi kesempatan mereka untuk melakukan rekrutmen siklik. Setelah folikel mencapai ukuran sekitar 8mm dan dipilih untuk mendominasi, produksi AMH menurun dengan cepat. Ini mendukung peran AMH sebagai pengatur utama perekrutan awal dan siklus folikel dengan mempertahankan ambang batas sensitivitas FSH (Jamil *et al.*, 2016).

Setelah involusi sistem mullerian, AMH terus disekresikan, tetapi tidak ada fungsi yang diketahui. Di ovarium, jumlah yang sangat kecil dari mRNA AMH telah ada sejak awal kehidupan, dan meskipun mungkin tidak ada peran dalam perkembangan wanita, produksinya di kemudian hari oleh sel-sel granulosa menyebabkan tindakan autokrin dan parakrin dalam pematangan oosit dan perkembangan folikel. Kadar serum AMH pada wanita dewasa berkorelasi dengan jumlah folikel ovarium yang ada dan memprediksi respons terhadap stimulasi dengan terapi pemicu ovulasi (Taylor, Pal and Seli, 2020).

2.3.4 Kadar Normal Hormon Anti-Mullerian

Korelasi yang kuat antara AMH dengan jumlah folikel yang tumbuh didukung oleh fakta bahwa kadarnya dilaporkan sangat tinggi pada tumor ovarium dan pada ovarium polikistik sementara kadar yang tidak terdeteksi dibuktikan pada wanita pascamenopause dan sindrom Turner pasien tanpa jaringan gonad (Jamil *et al.*, 2016).

Dalam praktek klinis kadarnya diukur dalam darah tepi. Peningkatan bertahap tingkat AMH diamati pada anak perempuan dari hari pertama kehidupan, dengan tingkat maksimum diamati pada wanita di sekitar usia 25. Setelah pubertas AMH diproduksi oleh sel granulosa primer, preantral dan antral kecil (diameter: 2- 4 mm) folikel, di mana tingkat tertinggi AMH dilaporkan. Ekspresi AMH tidak ditemukan pada folikel atretik. Pada wanita dewasa, kadar AMH secara bertahap menurun hingga mencapai nilai di bawah batas yang dapat dideteksi pada wanita pascamenopause (Kruszynska and Slowinska-Srzednicka, 2017).

AMH dianggap sebagai hormon yang stabil dalam hal kadarnya selama siklus menstruasi dan menunjukkan variabilitas yang rendah pada siklus berikutnya, karena merupakan penanda aktivitas ovarium non-siklik. Menurut tentang fluktuasi AMH, tingkat terendah diamati selama fase luteal sangat awal, langsung setelah ovulasi. Temuan ini dilaporkan berkaitan dengan wanita muda. Dalam kasus wanita yang lebih tua, kisaran fluktuasi tingkat AMH selama siklus menstruasi sangat rendah (Kruszynska and Slowinska-Srzednicka, 2017). Kadar serum AMH untuk wanita subur berkisar dari 1.0 – 3.5 ng/mL. Kadar yang dianggap rendah yaitu dibawah 1,0 ng/mL (Penzias *et al.*, 2020). Pada normo-responder dilaporkan bahwa folikel antral basal > 6-8 folikel/AMH 1,2-4,6 ng/ml (Hendarto *et al.*, 2019).

2.3.5 Hubungan kista endometriosis dengan kadar AMH

Kadar AMH pada perempuan dengan kista endometriosis dilaporkan lebih rendah dibandingkan perempuan tidak dengan kista endometriosis dan kadar AMH semakin turun setelah operasi (Cabiscuelas *et al.*, 2021). Penelitian efek kista endometriosis berdiameter < 3 cm dilaporkan tidak memiliki efek buruk pada cadangan ovarium pada siklus siklus injeksi sperma intracytoplasmic (Esinler *et al.*, 2012). Mekanisme kista endometriosis yang menginduksi kerusakan cadangan ovarium masih sulit dipahami, meskipun demikian beberapa teori mengusulkan bahwa kista endometriosis berhubungan dengan perubahan mikroskopis dari pola folikuler dan vaskular. Jumlah folikel berkurang dan jaringan pembuluh darah terganggu. Perubahan jaringan kortikal ovarium berhubungan dengan respon inflamasi terhadap implan endometriosis atau sifat toksik dari cairan kistik. Jumlah nyata kerusakan cadangan ovarium yang dimediasi operasi tidak dapat diukur secara langsung. Kadar AMH serum digunakan untuk menggantikan respon ovarium sebagai penanda kerusakan cadangan ovarium (Hwu *et al.*, 2011). Mekanisme lain yang mendasari adalah bahwa peningkatan makrofag peritoneal pada endometriosis dapat menyebabkan kerusakan substansial pada jaringan ovarium dan stres oksidatif, menginduksi degenerasi oosit dan apoptosis dengan mengganggu meiotic spindle (Yoon *et al.*, 2020).

(Marcellin *et al.*, 2019) melaporkan kadar AMH serum pada pasien endometrioma menurut ukuran kista dengan hasil bahwa kadar AMH serum pada perempuan tanpa riwayat operasi sebelumnya untuk kista endometriosis meningkat dengan ukuran kista endometriosis. Pada kelompok kontrol, kelompok kista ovarium jinak non endometrioma, kadar AMH serum tidak berhubungan dengan ukuran kista. Kadar AMH serum memiliki korelasi positif dengan ukuran kista endometriosis dan tidak dipengaruhi oleh kista endometriosis lateralitas atau endometriosis infiltrasi yang dalam, yang sangat berbeda dari literatur sebelumnya. Namun (Yoon *et al.*, 2020) melaporkan hasil berbeda bahwa tidak ada perbedaan statistik antara ukuran kista endometriosis dan kadar AMH serum. Meskipun tidak signifikan secara statistik, pada endometrioma unilateral, kadar AMH serum cenderung meningkat dengan bertambahnya ukuran kista hingga 6 cm dan menurun setelahnya; pada endometrioma bilateral, kecenderungan yang sama diamati hingga ukuran kista 12 cm.

2.3.6 Hubungan operasi kistektomi pada kista endometriosis terhadap kadar AMH

Penelitian (Hwu *et al.*, 2011) melaporkan bahwa rata-rata kadar AMH secara signifikan lebih rendah pada pasien dengan kistektomi bilateral sebelumnya dibandingkan dengan pasien dengan kistektomi unilateral. Rata-rata kadar AMH serum juga secara signifikan lebih rendah pada pasien dengan kista endometriosis bilateral dibandingkan dengan pasien dengan endometriosis unilateral. Dengan demikian, kistektomi berhubungan dengan penurunan cadangan ovarium yang signifikan. Endometrioma bilateral memberikan dampak negatif yang lebih besar pada cadangan ovarium daripada endometrioma unilateral. Penelitian (Anh *et al.*, 2022) melaporkan bahwa kadar AMH pra operasi rata-rata menurun secara signifikan dari 3,77 ng/mL menjadi 1,60 ng/mL, 1,66 ng/mL, 1,67 ng/mL, dan 1,72 ng/mL masing-masing pada 1, 3, 6, dan 12 bulan pasca kistektomi pada pasien kista endometriosis dengan ukuran rata-rata kista 5,9 cm. Tingkat penurunan AMH tidak berubah enam bulan setelah operasi, masing-masing 52,2%, 53,7%, 54,8% pada 1, 3, 6 bulan, dan menurun menjadi 43,2% pada 12 bulan. Meskipun sebagian besar faktor dikaitkan dengan

perubahan tingkat AMH dalam regresi linier monovarian, analisis regresi linier multivarian menunjukkan hanya tiga faktor yang mencapai signifikansi statistik, termasuk endometrioma bilateral, ukuran rata-rata endometrioma, dan tingkat AMH pra operasi. Penelitian (Lind *et al.*, 2015) melaporkan perempuan dengan AMH awal normal atau tinggi mengalami penurunan yang signifikan sebesar 23% dan 43% masing-masing pada 3 dan 6 bulan, sedangkan perempuan dengan AMH rendah atau sangat rendah mengalami perubahan minimal atau tidak sama sekali dari waktu ke waktu. Usia pasien, ukuran kista, durasi operasi atau perdarahan intraoperatif tidak memprediksi penurunan AMH pasca operasi. Penelitian (Chen *et al.*, 2014) melaporkan bahwa ada korelasi yang signifikan secara statistik antara tingkat penurunan AMH serum dan diameter endometrioma serta dengan tingkat AMH serum sebelum operasi. Selain itu, tingkat penurunan AMH serum lebih besar untuk kista endometriosis bilateral daripada kista endometriosis unilateral, tetapi tidak ada korelasi serupa pada kelompok kista ovarium jinak lainnya. Tingkat penurunan AMH setelah operasi pada subkelompok > 7 cm secara signifikan lebih tinggi daripada subkelompok ≤ 7 cm.

Kadar AMH serum 1 bulan setelah kistektomi secara statistik secara signifikan lebih rendah daripada tingkat pra operasi pada kista endometriosis menunjukkan bahwa kistektomi dapat merusak cadangan ovarium (Chen *et al.*, 2014). Salah satu alasan utama kerusakan cadangan ovarium adalah memasuki garis pembelahan kista, membuang jaringan berlebih dari ovarium dan merusak korteks serta menggunakan kauter atau alat pemanas di sekitar ovarium untuk homeostasis atau membakar lesi endometriosis selama kistektomi (Haghighi *et al.*, 2021). Penyebab lain karena tidak adanya bidang pembelahan yang jelas antara kista dan stroma ovarium dapat mengakibatkan pengangkatan korteks ovarium secara tidak sengaja dan hilangnya folikel dengan potensi pengurangan cadangan folikel (Ramachandran *et al.*, 2013). Selama kistektomi, terkadang sulit untuk mengidentifikasi dan memisahkan bidang belahan antara dinding kista dan jaringan korteks ovarium yang berdekatan karena adhesi fibrotik. Kistektomi menggunakan teknik pengupasan biasanya mengarah pada pengangkatan folikel primer normal dan kerusakan cadangan ovarium (Hwu *et al.*, 2011).

Selain itu dilaporkan bahwa kadar AMH serum menurun lebih banyak pada pasien endometrioma dibandingkan pada pasien dengan kista ovarium jinak lainnya, menyiratkan bahwa kerusakan yang lebih besar pada cadangan ovarium yang disebabkan oleh kistektomi kista endometriosis dibandingkan dengan kista ovarium jinak lainnya mungkin disebabkan oleh karakteristik intrinsik dari endometrioma itu sendiri. Mekanisme patogeniknya adalah sebagai berikut: 1) inversi dan invaginasi progresif korteks ovarium setelah akumulasi debris menstruasi yang berasal dari perdarahan implan endometriotik superfisial dan 2) keterlibatan sekunder kista ovarium fungsional oleh implan endometrium yang terletak di permukaan ovarium. Kedua teori menyatakan bahwa batas antara dinding kista endometrium dan jaringan ovarium normal di sekitarnya tidak jelas, tidak seperti batas pada kista ovarium jinak lainnya; dengan demikian, pengangkatan dapat menyebabkan kerusakan yang lebih besar pada cadangan ovarium. Selain itu, kehilangan darah intraoperatif lebih besar dan waktu operasi lebih lama pada kelompok kista endometriosis dibandingkan kelompok kista ovarium jinak lainnya. Secara tidak langsung menunjukkan bahwa batas-batas antara kista endometrium dan jaringan ovarium di sekitarnya tidak jelas dan bahwa pembedahan lebih sulit, yang mendukung saran bahwa operasi pengangkatan endometrioma mengarah pada risiko kerusakan cadangan ovarium yang lebih tinggi. Meskipun kistektomi endometrioma lebih cenderung merusak cadangan ovarium, ini masih merupakan pilihan pertama untuk mengobati kista endometriosis. Salah satu alasannya adalah kita tidak dapat sepenuhnya mengecualikan kemungkinan massa ovarium ganas karena pemeriksaan patologis pra operasi biasanya tidak dilakukan (Chen *et al.*, 2014).

2.3.7 Faktor yang Mempengaruhi Kadar AMH

1. Sindrom ovarium polikistik (PCOS)

Sindrom ovarium polikistik (PCOS) adalah salah satu gangguan ovulasi yang paling umum. Tingkat serum AMH dua sampai tiga kali lipat lebih tinggi di antara wanita dengan PCOS daripada di antara wanita normo-ovulasi, sejalan dengan peningkatan jumlah folikel antral kecil di PCOS. Produksi AMH sangat meningkat (sampai 75 kali lipat) dalam sel granulosa ovarium polikistik anovulasi dibandingkan dengan sel granulosa pada kontrol normal. Faktor-faktor yang berhubungan dengan patofisiologi PCOS, seperti peningkatan kadar luteinizing hormone (LH), peningkatan kadar androgen, dan resistensi insulin dapat dikaitkan dengan peningkatan kadar AMH serum. LH diketahui meningkatkan produksi AMH hingga empat kali lipat dalam sel granulosa ovarium PCOS dan meningkatkan ekspresi AMH dalam sel granulosa wanita PCOS oligo atau anovulasi (Oh, Choe and Cho, 2019).

2. Riwayat operasi ovarium

Beberapa analisis histologis telah menunjukkan bahwa jaringan ovarium normal dapat diangkat secara tidak sengaja pada sebagian besar kasus kistektomi ovarium, terutama untuk endometrioma ovarium. Elektrokoagulasi juga dapat merusak suplai darah ovarium dan stroma. Kerusakan cadangan ovarium pasca operasi dapat dinilai dengan membandingkan kadar AMH sebelum dan sesudah operasi. Secara prospektif mengevaluasi serangkaian perubahan penurunan kadar serum AMH setelah laparotomi kistektomi ovarium. Tingkat AMH rata-rata pada 3 bulan pasca operasi adalah sekitar 65% dari tingkat pra operasi (2,23 ng/mL sebelum operasi vs. 1,50 ng/mL pada 3 bulan pasca operasi) (Oh, Choe and Cho, 2019).

Tidak jelas apakah penurunan AMH pasca operasi sebanding antara endometrioma dan kista ovarium jinak lainnya. Sebuah baru-baru ini melaporkan bahwa wanita dengan endometrioma memiliki kadar AMH awal yang jauh lebih rendah daripada wanita tanpa endometriosis. Adanya endometrioma dapat menyebabkan penurunan cadangan ovarium (Goodman *et al.*, 2016; Oh *et al.*, 2019). Oleh karena itu, pasien dengan cadangan ovarium yang sudah berkurang harus diperingatkan sebelum operasi tentang kemungkinan insufisiensi ovarium prematur setelah intervensi bedah dan perlunya pemeliharaan kesuburan. Dokter harus mempertimbangkan bahwa tingkat AMH bisa rendah pada wanita dengan riwayat operasi ovarium. Kista ovarium bilateral merupakan faktor yang paling signifikan dalam memprediksi penurunan kadar AMH setelah operasi laparotomi. Dengan demikian, pasien dengan kadar AMH praoperasi yang rendah harus ditangani dengan lebih hati-hati (Oh, Choe and Cho, 2019).

3. Kemoterapi

Karena kemoterapi memberikan dampak yang buruk pada kesuburan wanita, para peneliti telah berusaha untuk memprediksi risiko penurunan cadangan ovarium pada wanita dengan kemoterapi yang direncanakan. Sebuah prospektif pada wanita yang diterapi dengan kemoterapi untuk kanker payudara dini menunjukkan bahwa fungsi ovarium jangka panjang setelah pengobatan dapat diprediksi dengan menggunakan kadar serum AMH sebelum pengobatan. Nilai prediktif tingkat AMH serum ini lebih tinggi dari usia serta tingkat inhibin B dan FSH. Nilai *cutoff* utama dari tingkat AMH pra-kemoterapi adalah < 0,53 ng/mL untuk memprediksi amenore dan > 2,84 ng/mL untuk memprediksi menstruasi yang sedang berlangsung. tentang peran tingkat AMH prakemoterapi dalam memprediksi pemulihan menstruasi dan kesuburan setelah pengobatan akan terus berlanjut karena pelestarian kesuburan sangat penting pada pasien ini (Oh, Choe and Cho, 2019).

4. Kontrasepsi oral

Diperkirakan bahwa kontrasepsi oral tidak mempengaruhi kadar AMH. Namun, beberapa penelitian mengungkapkan bahwa kontrasepsi oral bertanggung jawab atas penurunan kadar AMH, dan penghentian kontrasepsi dapat menyebabkan peningkatan kadar tersebut. Oleh karena itu, disarankan bahwa pengukuran AMH mungkin tidak dapat dilakukan Ketika metode kontrasepsi hormonal digunakan (Kruszynska and Slowinska-Srzednicka, 2017). Parameter cadangan ovarium pada pengguna kontrasepsi oral kombinasi lebih rendah dibandingkan dengan non pengguna kontrasepsi oral (Oh, Choe and Cho, 2019). Progestin dapat menyebabkan penipisan endometrium sehingga kontrasepsi oral dapat mempertahankan endometrium yang sangat tipis dan rata, sehingga lesi dapat dengan mudah diidentifikasi dan diobati selama prosedur histeroskopi operatif (Wang *et al.*, 2019).

5. Obesitas

Obesitas terkenal karena efek negatifnya pada reproduksi, termasuk disfungsi ovulasi, infertilitas, keguguran, dan komplikasi reproduksi lainnya. Sebuah *cross-sectional* tingkat AMH dalam kaitannya dengan BMI pada usia reproduksi akhir (kisaran, 35-47 tahun) mengungkapkan bahwa wanita dengan BMI 30 kg/m² memiliki tingkat AMH 65% lebih rendah dibandingkan wanita dengan BMI < 30 kg/m² (0,016 ng/mL vs. 0,046 ng/mL). Untuk wanita infertil dengan cadangan ovarium yang berkurang (FSH serum dasar > 10 IU/L), wanita dengan IMT lebih tinggi (≥ 25 kg/m²) memiliki kadar AMH serum 33% lebih rendah dibandingkan wanita dengan IMT normal. meta-analisis terbaru termasuk 26 menunjukkan BMI berkorelasi negatif dengan AMH pada populasi keseluruhan. Karena perubahan metabolisme hormonal pada wanita obesitas, hubungan terbalik antara BMI dan AMH telah dijelaskan. Namun, mekanisme obesitas yang mempengaruhi kadar AMH belum sepenuhnya dijelaskan (Oh, Choe and Cho, 2019).

Mekanisme obesitas dalam mempengaruhi kadar AMH berkaitan dengan perubahan regulasi metabolisme sel granulosa ovarium. Obesitas umumnya dikaitkan dengan resistensi insulin sistemik dan hiperinsulinemia kompensasi. Tingkat insulin yang berlebihan telah terbukti mengubah penerimaan sel granulosa, dan selanjutnya, produksi AMH. Demikian pula, peningkatan produksi leptin yang terkait dengan obesitas dapat secara langsung menekan produksi AMH. Kemungkinan lain termasuk dampak obesitas pada katabolisme dan ekskresi AMH. Obesitas diketahui mengubah ekskresi hormon reproduksi lainnya seperti FSH, estradiol, dan progesterone (Oldfield, Kazemi and Lujan, 2021). Obesitas secara tidak langsung dapat mempengaruhi kadar AMH melalui potensi gangguan lingkungan folikel ovarium. telah menunjukkan bahwa berbagai penanda biokimia yang terlibat dalam respon stres inflamasi dan oksidatif telah meningkat dalam cairan folikel perempuan obesitas dibandingkan dengan perempuan non-obesitas. Efek negatif dari adipositas dan akibatnya obesitas pada proses fisiologis seperti ini juga dapat menjelaskan mengapa obesitas telah terbukti berdampak negatif terhadap kadar AMH serum dan bukan jumlah folikel antral (Moy *et al.*, 2015).

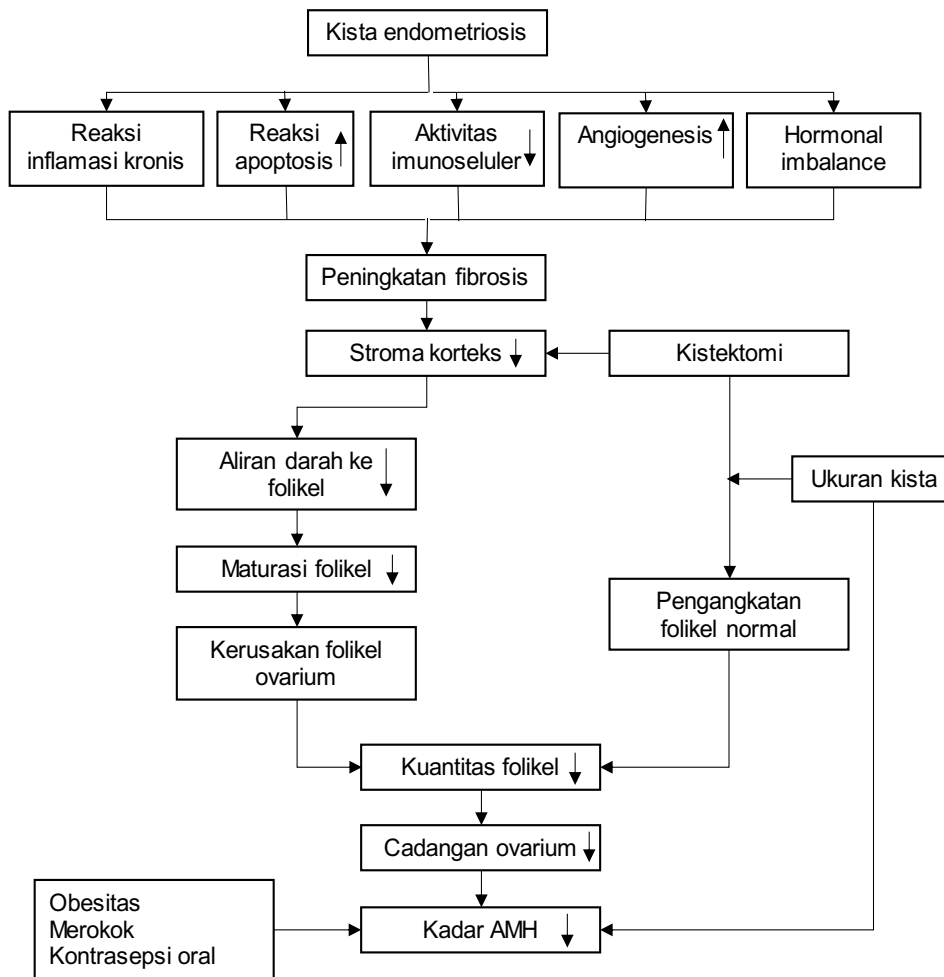
6. Merokok

Tingkat AMH yang lebih rendah diamati pada perokok saat ini dibandingkan dengan yang tidak pernah merokok. Pengaruh kebiasaan merokok pada pengurangan AMH lebih besar dalam kasus merokok setiap hari dan tergantung pada jumlah rokok yang dihisap (Kruszynska and Slowinska-Srzednicka, 2017). Kadar AMH yang lebih rendah pada perokok berat dan juga menemukan hubungan untuk paparan rokok jangka panjang dan pembakaran kayu di dalam ruangan atau kayu bakar buatan menunjukkan bahwa produk sampingan pembakaran memiliki efek toksik pada ovarium manusia (White *et al.*, 2016). Kemungkinan biologis efek merokok pada cadangan ovarium dan penuaan ovarium. Selain itu juga dapat dijelaskan bahwa adanya mekanisme toksisitas langsung ke folikel ovarium yang mengakibatkan hilangnya folikel dipercepat (Bhide *et al.*, 2022).

7. Tumor ovarium

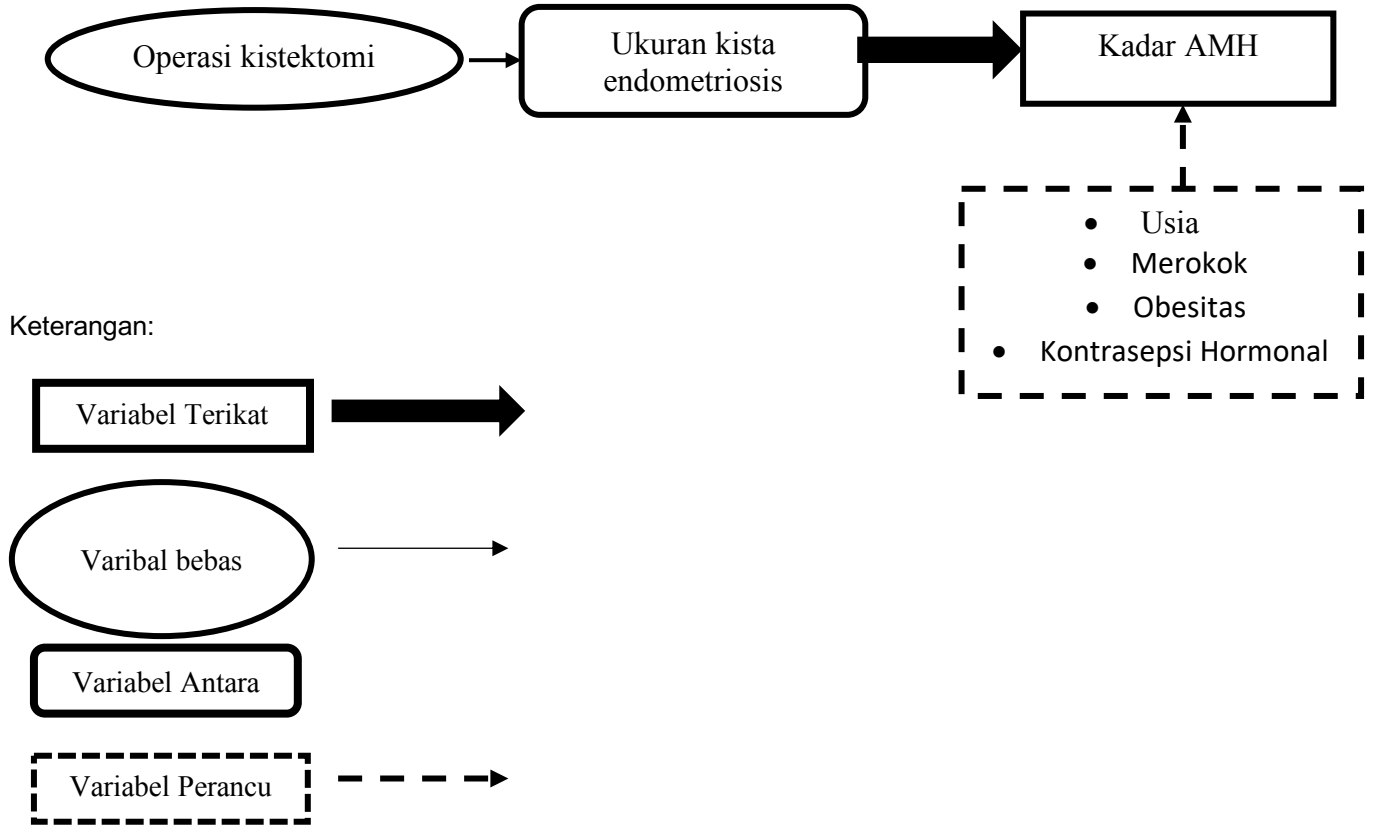
AMH juga meningkat pada beberapa tumor ovarium seperti tumor sel granulosa dewasa, dan dapat digunakan sebagai penanda tumor untuk mengukur respons terhadap terapi dan memantau kekambuhan (Shrikhande, Shrikhande and Shrikhande, 2020).

2.4 Kerangka Teori



Gambar 6. Kerangka teori

2.4 Kerangka Konsep



Gambar 7. Kerangka konsep

2.6 Hipotesis Penelitian

1. Operasi Kistektomi pada kista endometriosis dapat menurunkan kadar AMH.
2. Semakin besar ukuran kista endometriosis, maka semakin rendah kadar AMH pada serum.
3. Pada kista endometriosis bilateral, kadar AMH pada serum ditemukan lebih rendah.

3.7 Definisi Operasional

Tabel 2. Definisi Operasional

Variabel	Definisi Operasional	Alat ukur	Cara ukur	Hasil ukur	Skala ukur
Ukuran Kista Endometriosis	Kista endometriosis adalah adanya kelenjar endometrium dan stroma pada ektrauterin dan yang didiagnosa berdasarkan anamnesis, pemeriksaan fisik, dan pemeriksaan penunjang	Ultrasonografi	Mengukur diameter terbesar kista dengan menggunakan cm	1. Kista endometriosis ukuran ≤ 5 cm 2. Kista endometriosis ukuran > 5 cm	Kategorik
Kadar AMH	Jumlah kadar Anti Mullerian Hormon	Pemeriksaan laboratorium	Subjek diambil darah vena sebagai sampel dan diukur dengan menggunakan metode ELISA	ng/mL	Numerik
Operasi	Operasi ginekologi	Rekam medis	Rekam medis yang menyatakan Riwayat kistektomi	Tipe Operasi: 1. Kistektomi unilateral 2. kistektomi bilateral	Kategorik
Obesitas	Obesitas ditandai dengan nilai indeks massa tubuh (IMT)	Kuisisioner	Klasifikasi IMT WHO	1. Non Obesitas IMT < 25 kg/m ² 2. Obesitas IMT ≥ 25 kg/m ²	Kategorik
Kontrasepsi hormonal	Pil kontrasepsi oral, baik kombinasi atau progestin only, DMPA, NET-EN dan Implant	Kuisisioner	Anamnesis	1. Ya memakai 2. Tidak memakai	Kategorik
Usia	Lama hidup subjek penelitian dari sejak lahir sampai penelitian dilakukan	Kuisisioner	Anamnesis	1. Usia Reproduksi (19 –35 tahun) 2. > 35 tahun	Kategorik
Tingkat Pendidikan	Jenjang pendidikan terakhir yang dimana pasien telah menyelesaikannya	Kuisisioner	Anamnesis	1. Pendidikan Dasar(SD) 2. Pendidikan menengah(SMP, SMA)	Kategorik

	danmendapatkan ijasah kelulusan pada jenjang pendidikan tersebut			3. Perguruan Tinggi	
Status Pekerjaan	Aktivitas yang dilakukan oleh pasien untuk menunjang kehidupan pasien	Kuisisioner	Anamnesis	1. Bekerja 2. Tidak Bekerja	Kategorik
Paritas	Jumlah anak yang pernah dilahirkan	Kuisisioner	Anamnesis	1. Multigravida 2. Primigravida	Kategorik
Lama pernikahan	Jumlah tahun sejak pernikahan	Kuesisioner	Anamnesis	1. <1 tahun 2. 1-5 tahun 3. > 5 tahun	Kategorik