

# BAB I

## PENDAHULUAN

### I.1 LATAR BELAKANG

Uveitis adalah penyakit yang mengancam penglihatan dengan peradangan intraokular yang timbul karena berbagai sebab salah satunya proses inflamasi. (Wetarini, - and Mahayani, 2020) (Borde *et al.*, 2020) Hal ini dapat menyebabkan hilangnya penglihatan yang tidak dapat diperbaiki jika tidak ditangani secara memadai dan tepat waktu. (Borde *et al.*, 2020) Ada berbagai metode klasifikasi uveitis, namun metode yang paling banyak digunakan adalah metode yang dikembangkan oleh International Uveitis Study Group (IUSG), yang didasarkan pada lokasi anatomi peradangan sebagai berikut: uveitis anterior, uveitis intermediet, uveitis posterior, dan panuveitis (Yan *et al.*, 2017). Uveitis dapat diklasifikasikan secara luas sebagai Uveitis Non Infeksi (UNI) dan uveitis infeksi. dapat bersifat akut, kronis, atau berulang. Presentasi klinisnya bervariasi seperti penglihatan kabur, fotofobia, nyeri mata, dan gangguan penglihatan yang signifikan (Wetarini, - and Mahayani, 2020)

Diagnosis uveitis yang benar sering kali sulit dilakukan karena pasien ini datang dengan banyak tanda dan gejala pada mata serta gejala sistemik termasuk koroiditis. (Borde *et al.*, 2020). Koroiditis adalah kondisi peradangan pada koroid, lapisan vaskular mata yang terletak di antara retina dan sklera. Mendiagnosis koroiditis seringkali sulit dilakukan karena gejalanya yang tidak spesifik dan dapat menyerupai kondisi mata lainnya serta tidak adanya mata merah. Gejala awal yang paling sering dilaporkan oleh pasien adalah **floaters**, yaitu bayangan atau titik-titik yang tampak bergerak di lapangan pandang. Floaters sendiri merupakan gejala yang dapat ditemukan pada berbagai gangguan mata lain, seperti posterior vitreous detachment, sehingga tidak dapat langsung mengarah pada diagnosis koroiditis (Shirahama *et al.*, 2018) Selain floaters, pasien dengan koroiditis juga dapat mengeluhkan **metamorfopsia**, yakni distorsi bentuk objek. Distorsi ini dapat terjadi pada berbagai gangguan retina dan koroid, termasuk degenerasi makula dan edema makula akibat peradangan. Hal ini menjadikan metamorfopsia sebagai

gejala yang kurang spesifik dalam mendiagnosis koroiditis. (Kedhar, 2013) Gejala lain yang sering ditemukan adalah **mikropsia**, yaitu persepsi objek yang tampak lebih kecil dari ukuran sebenarnya. Mikropsia dapat mengindikasikan perubahan struktur pada retina dan koroid, namun gejala ini sering kali diabaikan atau salah diartikan sebagai gangguan pada retina. (Pichi Francesco *et al.*, 2018)

Karena gejala-gejala tersebut tidak spesifik, diagnosis koroiditis memerlukan pemeriksaan penunjang yang lebih mendalam. Salah satu pemeriksaan yang sangat berguna dalam mendeteksi koroiditis adalah **Optical Coherence Tomography (OCT)**. OCT adalah teknologi pencitraan non-invasif yang memungkinkan visualisasi struktur retina dan koroid secara detil dan resolusi tinggi. OCT dapat membantu mengidentifikasi perubahan pada lapisan koroid yang menunjukkan adanya peradangan, bahkan sebelum gejala klinis yang lebih berat muncul. Oleh karena itu, OCT menjadi alat yang sangat penting dalam diagnosis dini koroiditis. (Kang, Koh and Lee, 2018) Dengan demikian, meskipun gejala seperti floaters, metamorfopsia, dan mikropsia sering kali muncul pada pasien dengan koroiditis, penggunaan OCT sebagai pemeriksaan penunjang memungkinkan diagnosis yang lebih cepat dan tepat. Hal ini sangat penting untuk mencegah kerusakan mata yang lebih serius dan meningkatkan prognosis pasien (Pichi Francesco *et al.*, 2018; Shirahama *et al.*, 2019) OCT, modalitas pencitraan telah digunakan untuk mengkarakterisasi secara akurat kerusakan struktural pada retina dan koroid pada pasien uveitis. (Bittencourt *et al.*, 2014)

Berbagai penelitian telah dilakukan untuk mempelajari perubahan morfologi pada uveitis menggunakan OCT. Menurut penelitian Agarwal *et al.*, Penelitian ini menggunakan SS-OCT sebagai modalitas pencitraan yang penting dalam mengukur ketebalan koroid pada pasien dengan uveitis posterior aktif. (Agarwal *et al.*, 2022) Penelitian Bittencourt *et al.*, Dalam studi cross-sectional ini, parameter yang diturunkan dari OCT digunakan untuk mengevaluasi secara kuantitatif perubahan koroid pada berbagai NIU posterior dan perubahan kualitatif pada struktur mikro retina dan koroid, seperti koroid, epitel pigmen retina (RPE), dan hiperreflektivitas lapisan intraretina, telah dijelaskan dalam banyak diagnosis uveitis. (Bittencourt *et al.*, 2014) Arrones dkk.

mempelajari pasien dengan uveitis anterior akut menggunakan OCT dan menemukan peningkatan yang signifikan secara statistik pada volume makula dan ketebalan lapisan serat saraf retina superior (27 mata dari 20 pasien dengan uveitis anterior akut). (Arrones *et al.*, 2009) Dari penelitian di atas, terlihat bahwa ketebalan retina berubah selama tahap peradangan akut. Namun, penelitian Yan *dkk.*, menunjukkan bahwa setelah peradangan dikendalikan, tidak ada perbedaan ketebalan retina pada uveitis inaktif dibandingkan dengan kontrol normal. (Yan *et al.*, 2017). OCT di semua lokasi berbeda secara signifikan dibandingkan dengan kontrol normal; koroid pasien dengan uveitis inaktif jelas lebih tipis dibandingkan pasien normal. Maruko *dkk.* mempelajari 16 mata dari delapan pasien dengan penyakit VKH dan menunjukkan bahwa pasien dengan VKH aktif mengalami penebalan koroid dan menurun dengan cepat dengan pengobatan kortikosteroid. (Maruko *et al.*, 2011). Sezer *et al.*,

Teknik EDI-OCT yang digunakan dengan perangkat SD-OCT memungkinkan visualisasi penampang yang lebih baik mengenai perubahan koroid yang terjadi pada berbagai patologi. (Sezer *et al.*, 2016) Dalam laporan lain, da Silva *dkk.* mengukur 30 mata dari 16 pasien dengan VKH yang sudah berlangsung lama dan menemukan bahwa pasien dengan VKH dan penyakit yang sudah berlangsung lama memiliki koroid yang lebih tipis dibandingkan dengan kontrol. (Da Silva *et al.*, 2013) Selain itu, Karamelas *dkk.* melaporkan bahwa lapisan pembuluh darah besar Haller (HLVL) dan koroid keduanya lebih tipis pada pasien dengan panuveitis idiopatik (21 mata dari 21 pasien). (Karamelas *et al.*, 2013) Dari hasil penelitian tersebut, ini menunjukkan pentingnya pemeriksaan OCT untuk mendeteksi perubahan koroid dan retina semua jenis uveitis aktif maupun inaktif.

Pemeriksaan OCT ini bisa memperlihatkan tampilan 3D untuk struktur koroid subfoveal dan foveal sentral. Beberapa penelitian yang telah dilakukan sebelumnya menunjukkan bahwa selama peradangan aktif, mata dengan uveitis menunjukkan ketebalan koroid dan retina yang lebih besar daripada ketebalan dari mata sebelah yang tidak terpengaruh dan mata kontrol yang sehat. Hasil ini menunjukkan pentingnya

pemeriksaan OCT untuk mendeteksi perubahan koroidal subklinis pada semua jenis uveitis.

Terapi uveitis, baik dalam bentuk steroid topikal, oral, atau injeksi subtenon, memiliki mekanisme aksi yang dapat mengubah ketebalan retina dan koroid melalui efek antiinflamasi dan pengaturan berbagai faktor yang terlibat dalam proses peradangan. Penggunaan steroid topikal bisa menyebabkan penurunan ketebalan retina pada kasus peradangan ringan, tetapi efektivitasnya lebih rendah dibandingkan dengan bentuk steroid lainnya karena keterbatasan penetrasi obat. Steroid oral dapat menyebabkan penurunan ketebalan retina dan koroid secara lebih signifikan, terutama pada kondisi yang melibatkan peradangan berat atau luas. Namun, penggunaannya juga dapat meningkatkan risiko efek samping sistemik, seperti peningkatan tekanan intraokular dan katarak. Injeksi subtenon cenderung memiliki dampak terbesar dalam menurunkan ketebalan retina dan koroid pada kondisi peradangan yang melibatkan bagian posterior mata, seperti uveitis posterior, karena dosis obat yang lebih terkonsentrasi. Hal ini dapat memberikan penurunan ketebalan retina dan koroid yang lebih maksimal dibandingkan dengan steroid topikal atau oral. (Ferreira, Marinho and Diligenti, 2018) Kombinasi Steroid Topikal, Oral, dan Injeksi Subtenon dapat memberikan hasil yang optimal, terutama untuk kasus peradangan mata yang lebih berat atau yang melibatkan bagian belakang mata. (Chhablani *et al.*, 2016).

Oleh karena itu, peneliti ingin meneliti mengenai perubahan ketebalan lapisan koroid dan retina terhadap aktivitas penyakit pada penanganan pasien uveitis.

## **I.2 RUMUSAN MASALAH**

Berdasarkan latar belakang yang telah diuraikan di atas, maka didapatkan rumusan masalah sebagai berikut :

1. Bagaimana hubungan antara perubahan ketebalan lapisan koroid terhadap aktivitas penyakit pada penanganan pasien uveitis?
2. Bagaimana hubungan antara perubahan ketebalan lapisan retina terhadap aktivitas penyakit pada penanganan pasien uveitis?

### **I.3 TUJUAN PENELITIAN**

#### **1.3.1 Tujuan Umum**

Untuk mengetahui hubungan antara perubahan ketebalan lapisan koroid dan retina terhadap aktivitas penyakit pada penanganan pasien uveitis

#### **1.3.2 Tujuan Khusus**

1. Menganalisis hubungan antara perubahan ketebalan lapisan koroid terhadap aktivitas penyakit pada penanganan pasien uveitis
2. Menganalisis hubungan antara perubahan ketebalan lapisan retina terhadap aktivitas penyakit pada penanganan pasien uveitis.

### **I.4 HIPOTESIS PENELITIAN**

1. Terdapat hubungan antara perubahan ketebalan lapisan koroid terhadap aktivitas penyakit pada penanganan pasien uveitis
2. Terdapat hubungan antara perubahan ketebalan lapisan retina terhadap aktivitas penyakit pada penanganan pasien uveitis

### **I.5 MANFAAT PENELITIAN**

#### **I.5.1 Aspek Pengembangan Ilmu**

Hasil penelitian ini diharapkan dapat menambah informasi ilmiah di bidang ilmu pengetahuan khususnya oftalmologi tentang evaluasi perubahan ketebalan lapisan koroid dan retina terhadap aktivitas penyakit pada penanganan pasien uveitis.

#### **I.5.2 Aspek Aplikasi Klinis**

Hasil penelitian ini diharapkan dapat menjadi sumber informasi dan masukan bagi RS Universitas Hasanuddin Makassar dalam melakukan diagnosis dan prognosis pada pasien uveitis sehingga diharapkan digunakan sebagai bahan acuan dalam melakukan deteksi awal

pasien uveitis dan melakukan intervensi yang tepat untuk meningkatkan kepuasan pelayanan rumah sakit.

#### 1.5.3 Aspek Peneliti

Penelitian ini bermanfaat untuk memperluas wawasan keilmuan dan pengetahuan mengenai pemeriksaan ketebalan koroid dan ketebalan retina dengan menggunakan OCT pada pasien uveitis serta melihat hubungannya aktivitas penyakit pada penanganan pasien uveitis.

## **BAB II**

### **TINJAUAN PUSTAKA**

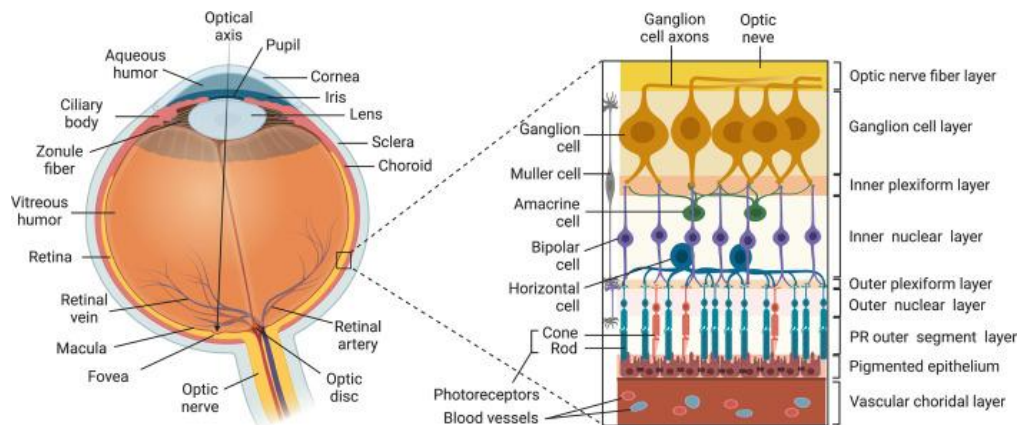
#### **1.1 ANATOMI DAN HISTOLOGI**

##### **2.1.1 STRUKTUR RETINA: LAPISAN DAN SEL**

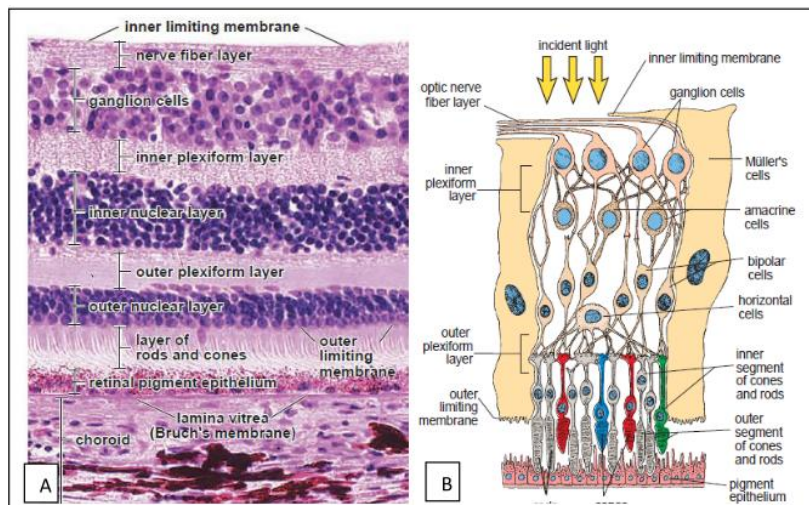
Retina tersusun atas lapisan-lapisan yang saling bertumpuk, dibentuk oleh sel-sel yang berbeda. Retina mengandung lima jenis sel utama: fotoreseptor (batang dan kerucut), sel bipolar, sel horizontal, sel amakrin, dan sel ganglion (RGC). Secara umum, soma sel dikelompokkan dalam tiga lapisan inti yang berbeda, dipisahkan oleh dua lapisan penghubung yaitu lapisan pleksiform, di mana sinapsis antar sel terbentuk. Lapisan paling dalam adalah lapisan sel ganglion, yang berisi badan sel sel ganglion dan sel amakrin yang dipindahkan. Lapisan sel berikutnya adalah lapisan nuklir bagian dalam, yang berisi badan sel sel amakrin, sel bipolar, dan sel horizontal; mungkin juga mengandung beberapa sel ganglion yang dipindahkan. Lapisan sel berikutnya adalah lapisan nuklir luar, yang berisi badan sel fotoreseptor. Di luar lapisan ini, lapisan segmen luar fotoreseptor berisi elemen-elemen retina yang peka terhadap cahaya. Cahaya harus melewati vitreous humor dan berbagai lapisan retina sebelum mencapai segmen luar fotoreseptor. Di antara lapisan sel ganglion dan lapisan nukleus bagian dalam terdapat lapisan pleksiform bagian dalam, yang berisi akson sel bipolar, dendrit sel ganglion, dan proses sel sel amakrin (akson dan/atau dendrit). Di antara lapisan nukleus luar dan dalam terdapat lapisan pleksiform luar, yang berisi terminal akson fotoreseptor, dendrit bipolar dan proses sel horizontal (akson dan/atau dendrit). (Germain, Vicente and Villa, 2010)

Sistem dasar proses informasi retina terdiri dari jalur langsung informasi visual yang mengalir dari fotoreseptor ke sel bipolar ke sel ganglion. Sel ganglion menembakkan potensial aksi sebagai respons terhadap cahaya, dan impuls ini merambat melalui saraf optik ke inti proyeksi di otak. Jalur langsung ini dipengaruhi oleh dua fluks melintang dari sinyal modulasi yang berasal dari horizontal di lapisan pleksus luar dan

sel amakrin di lapisan pleksus dalam. Sel-sel horizontal menerima input dari fotoreseptor dan memproyeksikan prosesnya secara lateral untuk memengaruhi sel-sel bipolar di sekitarnya. Sel amakrin menerima input dari sel bipolar dan memproyeksikan prosesnya secara lateral untuk memengaruhi sel bipolar dan ganglion di sekitarnya. Keduanya, sel horizontal dan amakrin biasanya membuat sinapsis listrik dan kimiawi dengan sel tetangga dengan tipe yang sama. (Germain, Vicente and Villa, 2010)



Gambar 2. 1 Struktur Mata. Tersusun atas: (i) Tunika luar mata yang terdiri atas sklera dan kornea (ii) uvea yang terdiri atas koroid, iris, dan badan siliaris; (iii) retina yang terdiri atas lima jenis neuron (sel ganglion, sel amakrin, sel bipolar, sel horizontal, dan fotoreseptor (batang dan kerucut); (iv) sel Muller; (v) RPE. (Egwuagu, Alhakeem and Mbanefo, 2021)



Gambar 2. 2 Fotomikrograf retina. A. 10 lapisan retina; B. neuroretina dan RPE. (Wangko, 2014)

Lapisan retina dapat dilihat pada sediaan histologis cross-sectional, dan sebagian

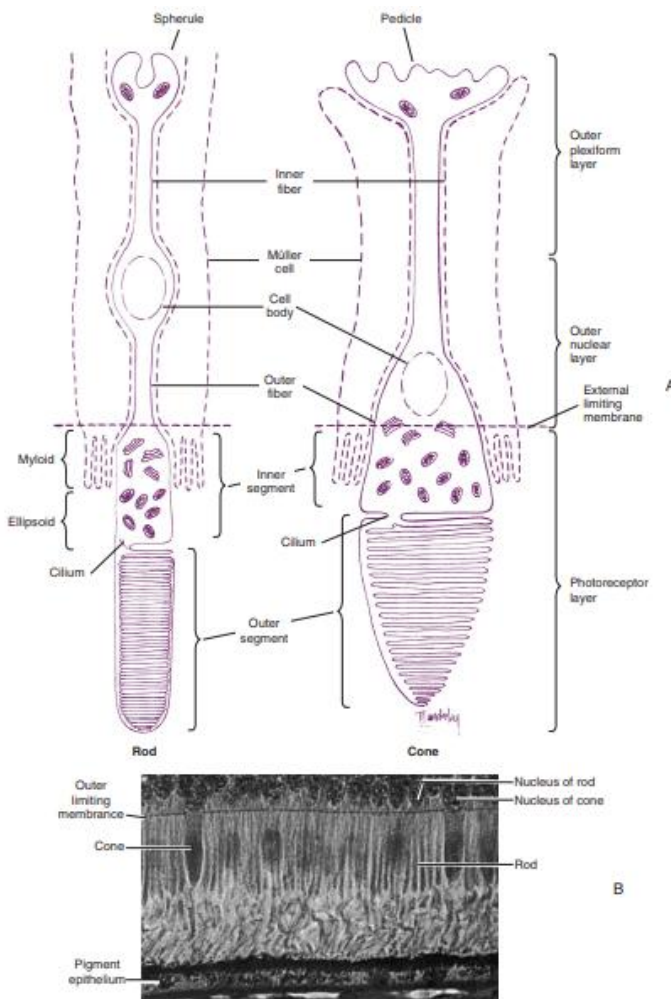
besar lapisan dapat diidentifikasi dengan spectral- domain optical coherence tomography (SD-OCT). Berurutan dari retina dalam ke luar, tercantum di sini (**Gambar 2.2**):

- Membran limitan interna (ILM)
- Lapisan serabut saraf (NFL; akson lapisan sel ganglion)
- Lapisan sel ganglion (GCL)
- Lapisan pleksiform dalam (IPL)
- Lapisan nukleus dalam (INL)
- Lapisan pleksiform luar (OPL)
- Lapisan nucleus luar (ONL; inti fotoreseptor)
- Membran limitan eksterna (ELM)
- Segmen dalam sel batang dan kerucut (IS)
- Segmen luar sel batang dan kerucut (OS)
- Epitel pigmen retina

Untuk mencapai fotoreseptor, cahaya harus melewati seluruh ketebalan retina. Kepadatan dan distribusi fotoreseptor bervariasi menurut lokasi topografinya. Di fovea, sel kerucut yang padat sebagian besar sensitif terhadap warna merah dan hijau, dengan kepadatan melebihi 140.000 kerucut/mm<sup>2</sup>. Foveola tidak memiliki batang; fovea hanya berisi fotoreseptor, batang dan kerucut, dan prosesus sel Müller. Jumlah fotoreseptor kerucut berkurang dengan cepat di daerah yang jauh dari pusat, meskipun 90% kerucut secara keseluruhan berada di luar daerah foveal. Batang mempunyai kepadatan terbesar di zona yang terletak kira-kira 4 mm dari pusat foveal, atau 12° dari fiksasi, di mana kepadatan puncaknya mencapai sekitar 160.000 batang/mm<sup>2</sup>. Kepadatan batang juga berkurang ke arah keliling. Area kecil dengan konsentrasi batang tinggi (176.000 batang/mm) telah ditemukandi makula superior. (Wangko, 2014)

## Fotoreseptor batang dan kerucut

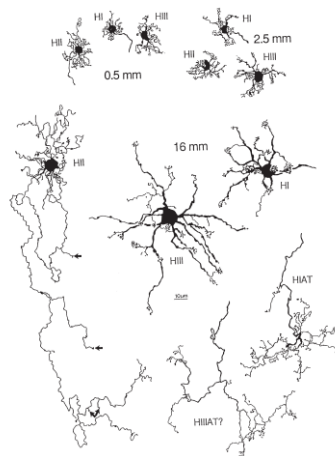
Hampir semua secara morfologis memiliki dua jenis fotoreseptor, yang dapat diklasifikasikan sebagai sel batang dan sel kerucut, adalah sel-sel sensorik khusus yang mengandung fotopigmen yang menyerap cahaya. (Remington LA., 2012) Sel batang berfungsi dalam penglihatan cahaya redup, Namun, sel batang tidak mendeteksi warna, hanya intensitas cahaya. Sedangkan sel kerucut berperan dalam penglihatan cahaya terang dan penglihatan warna. Kerucut terdiri dari tiga tipe, yang masing-masing sensitif terhadap panjang gelombang cahaya yang berbeda: merah, hijau, dan biru. Sel batang dan sel kerucut dibedakan berdasarkan bentuk segmen luarnya. (Caspi, 2010; Germain, Vicente and Villa, 2010)



Gambar 2. 3 A. Fotoreseptor. Sel batang dan sel kerucut. B. Retina (x1000). (Remington LA., 2012)

## Sel Horizontal

Sel horizontal mentransfer informasi dalam arah horizontal sejajar dengan permukaan retina. Sel ini memiliki satu prosesus panjang atau akson, dan beberapa dendrit pendek dengan terminal bercabang; prosesus tersebut menyebar sejajar ke permukaan retina, dan semuanya berakhir di lapisan pleksiform luar (**Gambar 2.4**). Sel horizontal bersinaps dengan fotoreseptor, sel bipolar, dan sel horizontal lainnya. Satu jenis sel horizontal bersinaps hanya di dalam tangkai kerucut di persimpangan triad khusus. Sel horizontal diperkirakan berkontak dengan sel bipolar yang terletak agak jauh dari fotoreseptor yang mengaktifkan sel horizontal. (Remington LA., 2012) Tiga jenis sel horizontal telah dibedakan: HI, HII, dan HIII. HI adalah Sel-sel ini memiliki dendrit yang bersinaps dengan 7 hingga 18 kerucut dan akson besar dan tebal yang berjarak lebih dari 1 mm. HI Prosesnya menghubungi kerucut. HIII adalah Sel-sel yang memiliki pohon dendritik besar yang bersinaps dengan banyak kerucut, yang tidak semuanya berdekatan. . (Remington LA., 2012) (Germain, Vicente and Villa, 2010)



Gambar 2. 4 Tampakkan sel horizontal retina. (Remington LA., 2012)

## Sel Bipolar

Sel bipolar menghubungkan retina bagian luar dan bagian dalam. Proses dendritiknya membuat sinapsis dengan fotoreseptor dan sel horizontal di lapisan pleksiform luar dan terminal aksonnya bersentuhan dengan sel amakrin dan ganglion di lapisan pleksiform bagian dalam. Somanya terletak di lapisan nukleus bagian dalam, di antara kedua lapisan sinaptik. Klasifikasi pertama sel bipolar bergantung pada jenis fotoreseptor yang menerima masukan, sel bipolar batang dan sel bipolar kerucut. Sel bipolar kerucut ini membuat dua jenis koneksi sinaptik yang berbeda dengan kerucut. Salah satu jenis sel bipolar kerucut memperluas dendrit ke tengah invaginasi terminal reseptor kerucut (disebut sel bipolar invaginasi), dan terminal akson sel ini berakhir jauh di dalam lapisan pleksiform bagian dalam. Sesuai dengan fungsinya, sel-sel ini disebut sel bipolar ON, karena diaktifkan oleh peningkatan intensitas cahaya. Jenis sel lainnya membuat kontak di sepanjang dasar datar terminal reseptor kerucut (disebut sel bipolar datar), dan terminal akson berakhir di bagian distal lapisan pleksiform bagian dalam. Jenis ini merespons penurunan intensitas cahaya, juga disebut sel bipolar OFF. (Germain, Vicente and Villa, 2010)

### **Sel Amakrin**

Sel amakrin berperan dalam memproses informasi visual yang lebih kompleks, terutama dalam integrasi sinyal dari sel bipolar. Sel amakrin dapat menghubungkan beberapa sel bipolar atau bahkan beberapa sel ganglion, sehingga membantu memodulasi respons visual dalam kondisi pencahayaan yang bervariasi. Mereka juga berperan dalam pengaturan waktu dan sinkronisasi sinyal visual. (Caspi, 2010)

### **Sel Ganglion**

Sel ganglion mengirimkan pesan ke otak dalam bentuk potensial aksi, yang dipengaruhi oleh sel amakrin dan sel bipolar yang menerima sinyal dari sel ganglion. Secara umum, sel bipolar meningkatkan aktivitas sel ganglion dan sel amakrin cenderung menurun. Sebagian besar jenis sel ganglion merespons dengan cara yang terspesialisasi. Misalnya, beberapa sel menunjukkan selektivitas terarah (merespons dalam satu arah, tetapi tidak dalam arah yang berlawanan). Selektivitas ini merupakan sifat beberapa sel

amakrin yang menerima sinyal dari sel ganglion ini, bukan sifat yang diciptakan oleh sel ganglion dari sinyal yang diterima. Meskipun jumlah jenis sel ganglion tidak pasti, berdasarkan perbedaan morfologi. Setiap jenis sel ganglion terspesialisasi untuk mengkode beberapa aspek tertentu dari dunia visual (kontras, warna, gerakan). (Germain, Vicente and Villa, 2010)

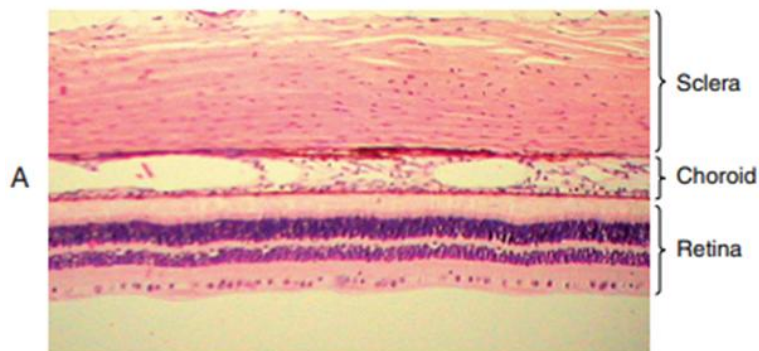
### **Sel Muller**

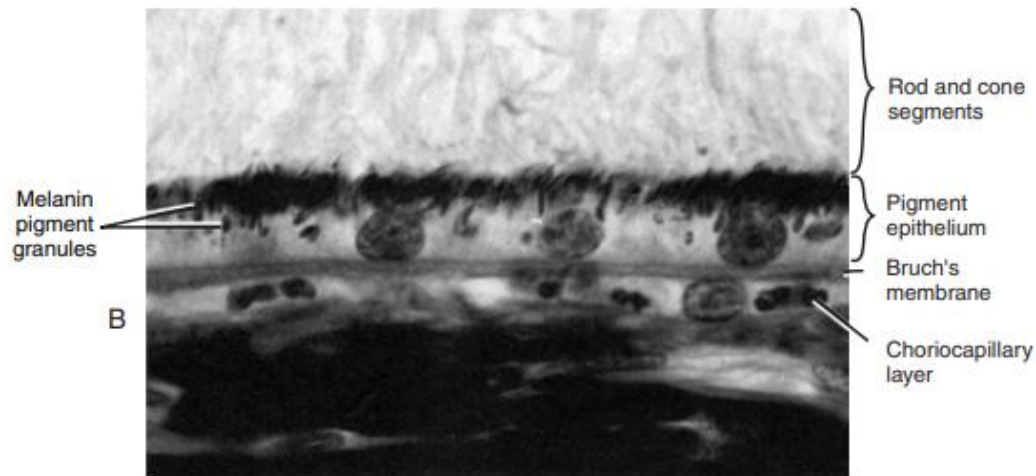
Sel Müller (glia radial) merupakan glia dominan pada retina. Sel-sel ini memanjang vertikal melalui retina, dari tepi distal lapisan nukleus luar ke tepi dalam retina. Batas distal sel Müller ditandai oleh membran pembatas luar, yang terdiri dari kompleks sambungan yang dibuat antara prosesus sel Müller yang berbeda atau antara prosesus sel Müller dan fotoreseptor. Batas proksimal sel ditandai oleh membran pembatas dalam, yang dibentuk oleh fusi kaki sel Müller. Nukleus sel Müller biasanya berada di tengah lapisan nukleus dalam. Sel Müller muncul, bersama dengan sel fotoreseptor batang, sel bipolar, dan sebagian sel amakrin, dari sel prekursor umum selama fase proliferaatif akhir. Satu sel Müller dan sejumlah neuron tersebut tampaknya membentuk unit kolumnar di dalam jaringan retina. Sedangkan 'neuron ekstrakolumnar' (sel ganglion, sel fotoreseptor kerucut, sel horizontal, dan sebagian sel amakrin lainnya) lahir dan mulai berdiferensiasi sebelum sebagian besar sel Müller terbentuk. Neuron tersebut perlu mengembangkan kapasitas metabolisme yang cukup untuk mendukung kelangsungan hidup mereka sendiri, sedangkan neuron yang lahir akhir ('kolumnar') tampaknya bergantung pada fungsi perawatan sel Müller. Hubungan dekat sel Müller dengan neuron tercermin dari banyaknya interaksi fungsional antara neuron dan sel Müller, termasuk 'simbiosis metabolik' dan pemrosesan informasi visual. Sel Müller juga bertanggung jawab atas pemeliharaan homeostasis lingkungan ekstraseluler retina (ion, air, molekul neurotransmitter, dan pH). Sel Müller juga tampaknya terlibat dalam pengendalian angiogenesis, dan pengaturan aliran darah retina. Setiap penyakit retina dikaitkan dengan gliosis sel Müller reaktif yang mendukung kelangsungan hidup neuron retina melalui pelepasan faktor neurotropik, penyerapan dan degradasi eksitotoksin,

glutamat, dan sekresi antioksidan, glutathione. Namun, gliosis sel Müller reaktif ini juga dapat mempercepat kemajuan degenerasi neuron. (Germain, Vicente and Villa, 2010)

### 2.1.2 KOROID

Koroid adalah lapisan jaringan ikat longgar tipis dengan vaskularisasi dan pigmentasi yang tinggi, terletak di antara lapisan lamina fusca dari sklera dan RPE. Secara histologis, koroid terdiri dari membran Bruch, koriokapilaris, lapisan 8 pembuluh darah, dan suprakoroid (*Gambar 2.5A*) Membran Bruch adalah jaringan ikat termodifikasi yang secara histologis terlihat sebagai membran kaca aselular di bawah RPE. Koriokapilaris adalah bantalan kaya akan pembuluh darah berfenestrasi yang meluas sampai ke ora serata. Lapisan vaskular koroid terdiri dari lapisan dalam yaitu lapisan Sattler dan lapisan luar yaitu lapisan Haller. Stroma koroid terdiri dari serat kolagen tipe 1, serat elastik datar, fibrosit, dan melanosit. Koroid, sebagai jaringan ikat, memiliki sejumlah sel-sel imun, termasuk sel plasma dan limfosit, sel mast, dan jaringan makrofag, dan sel dendritik. Lapisan suprakoroid adalah zona transisi antarakoroid dan sklera. Lapisan ini terdiri dari lapisan tipis melanosit, fibroblast, dan jaringan ikat. Sebuah rongga sempit potensial menjadi pembatas pada lapisan suprakoroid yaitu rongga supra- atau peri-koroidal, yang dalam keadaan patologis dapat terpisah oleh darah atau cairan. Koroid bertanggung jawab hingga 85% aliran darah mata dan berperan dalam termoregulasi dan pembatasan pantulan cahaya yang tidak terkontrol di dalam mata. Pembuluh darah koroid merupakan sumber oksigen dan nutrisi ke retina bagian luar, yang juga menyediakan akses ke sistem kekebalan tubuh yang bersirkulasi (*Gambar 2.5B*).

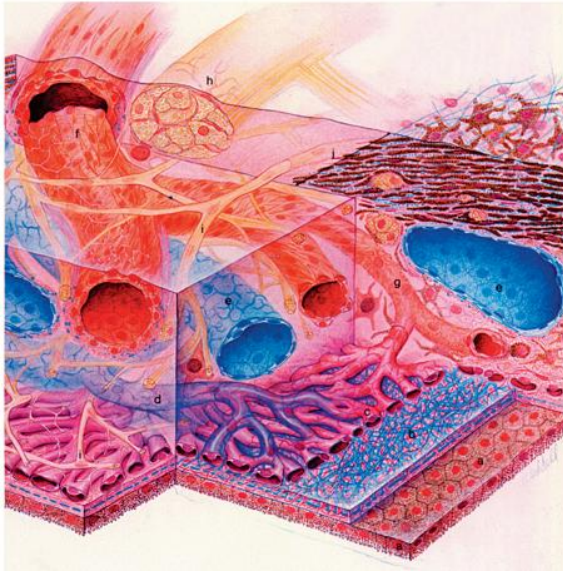




Gambar 2. 5 Fotomikro penampang seluruh ketebalan mata yang menunjukkan retina, koroid, dan sklera. B. Epitel pigmen. (x1000). (Remington LA., 2012)

Koroid merupakan jaringan pembuluh darah berpigmen yang diperiksa secara histologis pada abad ke-17, dan hingga saat ini telah dipelajari dengan berbagai metode pencitraan. Ini memanjang dari ora serrata di anterior hingga saraf optik di posterior. Berdasarkan pemeriksaan histopatologi (**Gambar 2.5**), koroid mempunyai ketebalan rata-rata 0,15 mm di anterior dan 0,22 mm di posterior; secara anatomis membentuk bagian posterior saluran uvea, yang berlanjut ke anterior dengan badan siliaris dan iris. Koroid yang sehat secara struktural dan fungsional sangat penting untuk fungsi retina. Arteri retina sentral memberi nutrisi pada dua pertiga bagian dalam koroid, sedangkan pembuluh darah koroid memberi nutrisi pada sepertiga bagian luar. Sirkulasi koroid yang tidak normal menyebabkan disfungsi dan kematian fotoreseptor retina. (Sezer *et al.*, 2016)

Aliran darah memasuki koroid dari arteri siliaris posterior (**Gambar 2.6**). Koriokapilaris memiliki ketebalan 10 mikrometer ( $\mu\text{m}$ ) di fovea dan menipis menjadi sekitar 7  $\mu\text{m}$  di perifer. Lapisan koroid secara keseluruhan paling tebal berada di posterior, yaitu 0,22 milimeter (mm) dan 9 semakin tipis di daerah ora serata anterior, yaitu 0,1 mm. Hirarki pembuluh darah koroid adalah lobular menyerupai glomerulus ginjal. Susunan kapiler semakin mendekati perifer menjadi semakin radial.



Gambar 2. 6 Gambar suplai darah dan persarafan koroid serta membran Bruch. Gambar suplai darah dan persarafan koroid serta membran Bruch. a. Epitel pigmen retina; b. membran Bruch; c. Choriocapillaris; d. Venula; e. Vena verteks; f. Arteri siliaris; g.

Aliran darah kemudian menuju venula setelah melewati koriokapilaris dan bergabung di ampula vena vorteks. Mata memiliki 4-5 vena vorteks yang akan mengalir keluar di posterior dari ekuator. Perdarahan vena vorteks selanjutnya akan keluar melalui vena oftalmika superior dan inferior. Koroid memiliki laju 10 aliran darah tertinggi dari semua jaringan tubuh. Hal ini disebabkan karena retina adalah salah satu jaringan yang memiliki laju metabolik per gram paling tinggi. Aliran darah vena yang keluar dari koroid masih memiliki tekanan oksigen yang tinggi. Sel-sel RPE terkespos dengan tekanan tertinggi oksigen dari seluruh jaringan, yang menyebabkan meningkatnya risiko kerusakan oksidatif. (Grant and Luttly, 2012) Fungsi fisiologis koroid adalah menyediakan oksigen dan nutrisi ke lapisan retina luar yang memiliki metabolisme tinggi, seperti fovea sentral yang avaskular dan bagian nervus optikus prelaminar. Koroid menyalurkan sebagian besar perdarahan yang dibutuhkan retina.

Fotoreseptor menggunakan kurang lebih 90% oksigen. Beberapa adaptasi spesifik terjadi untuk melewati membran Bruch dan RPE, yaitu aliran darah di koroid 10 kali lebih tinggi dari aliran darah di otak, tekanan oksigen lebih tinggi, dan fenestrasi koriokapilaris yang cenderung berada di sisi membran Bruch. (Sezer *et al.*, 2016) Sistem sirkulasi pembuluh darah retina berbeda dengan koroid karena pembuluh darah koroid memiliki fenestrasi untuk regulasi sekresi vascular endothelial growth factor

(VEGF) yang terus menerus oleh sel-sel RPE. Struktur tersebut memudahkan pengantaran oksigen dan nutrisi ke retina bagian luar dan makula. Akumulasi molekul besar di ekstrasvaskular menyebabkan tekanan onkotik positif di lapisan membran Bruch. Hal ini menyebabkan cairan keluar dari retina ke stroma koroid dan suprakoroid.

## **2.2 IMMUNOPATOGENESIS UVEITIS**

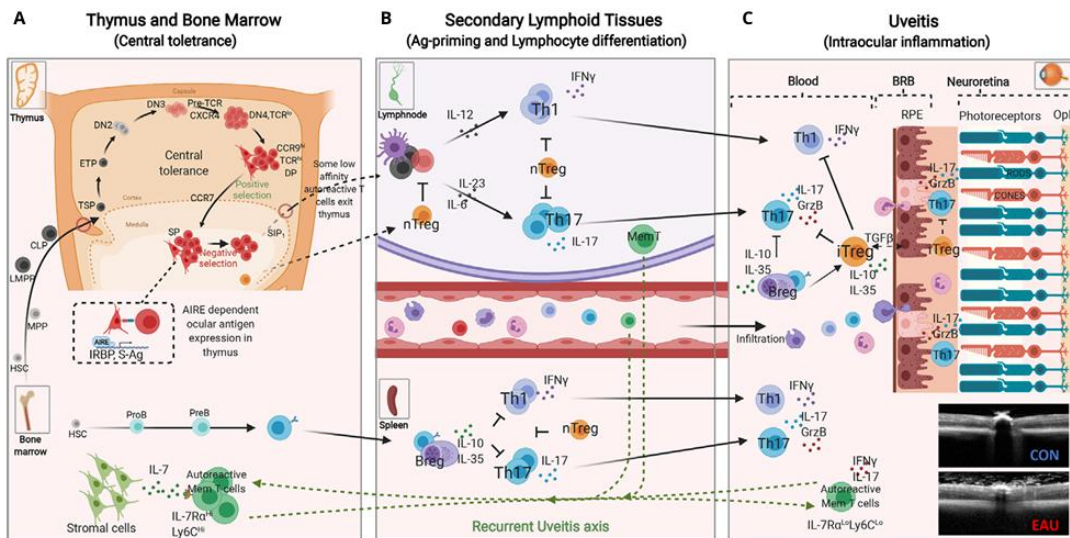
Patomekanisme perubahan ketebalan koroid dan retina pada uveitis melibatkan berbagai proses inflamasi dan imunologis yang terjadi di dalam mata, terutama pada segmen posterior, yang mencakup retina dan koroid. Uveitis dapat menyebabkan peradangan yang mengubah ketebalan koroid dan retina melalui beberapa mekanisme utama, yang mencakup respons imun, gangguan sirkulasi darah di mata, serta perubahan struktur jaringan akibat peradangan yang berlangsung. (Nussenblatt and Palestine, 2018)

Ciri klinis dari uveitis tidak banyak diketahui tentang imunopatologi yang mendasari kondisi ini, dan konsensus membentuk pandangan bahwa gangguan inflamasi intraokular noninfeksi merupakan bagian dari spektrum respons autoimun yang memiliki mekanisme efektor imun dan kerusakan jaringan yang umum. Meskipun uveitis noninfeksi umumnya dianggap sebagai CD4+ dan Sel T yang dimediasi dan diaktifkan CD4+ dan Sel T dapat dideteksi pada pasien dengan uveitis, bukti autoimunitas tidak ada dalam sebagian besar kasus. CD4+ dan Sel T, yang mengenali antigen diri, biasanya dihapus melalui seleksi klonal di timus selama perkembangan atau menghindarinya, selanjutnya diatur oleh mekanisme toleransi di perifer. Kerusakan toleransi inilah yang diduga menghasilkan respons autoimun patogenik. Terlepas dari peristiwa pemicu mana yang merusak toleransi, CD4+ spesifik antigen Sel T hanya dapat memulai penyakit autoimun setelah ekspansi klonal perifer dan pada penyajian antigen lebih lanjut di jaringan target, yang keduanya berfungsi untuk mengaktifkan sel T dan memulai kaskade proinflamasi yang pada akhirnya mengakibatkan kerusakan jaringan. Setelah diaktifkan, sel CD4+ dan Sel T dapat dikategorikan menjadi Th1 dan Th2 berdasarkan sekresi sitokinnya. (Dick, 2000)

Jika CD4+ dan Sel T memediasi uveitis, kemudian sel akan mengenali antigen (baik autoantigen maupun antigen asing) hanya setelah antigen diproses dan disajikan pada permukaan sel penyaji antigen (APC) sebagai peptida dalam alur peptida histokompatibilitas mayor yaitu antigen kelas II kompleks (MHC). APC meliputi sel dendritik (DC) atau makrofag. Sel T spesifik antigen mengenali kompleks peptida/MHC kelas II melalui reseptor sel T (TCR), meskipun TCR dapat mengenali beberapa determinan antigenik (reaktivitas silang) dan setiap sel T dapat mengekspresikan berbagai TCR. Namun, sel T tidak akan mengalami aktivasi dan ekspansi klonal kecuali, selain interaksi TCR-MHC/ peptida, kostimulasi juga terjadi. Untuk memastikan aktivasi sel T, yang menghasilkan aktivasi reseptor dan pensinyalan sel, terdapat interaksi reseptor-ligan utama antara sel T dan APC selain pengenalan antigen CD4. Interaksi ini meliputi CD28-B7, CD40-CD40L, dan CTLA-4-B7. Tanpa kostimulasi, sel T menjadi tidak responsif (anergik). (Dick, 2000)

Sel T yang memasuki jaringan sirkuler atau perifer berdiferensiasi menjadi berbagai subset T-helper sebagai respons terhadap PAMP (pola molekuler terkait patogen) atau mekanisme mimikri molekuler. Selama EAU, imunisasi aktif dengan antigen okular (misalnya IRBP atau S-Ag) dalam emulsi CFA menginduksi ekspansi klonal Th1 dan Th17 yang mengakibatkan penyakit pada hari ke-14-20 diikuti oleh resolusi respons inflamasi akut yang dimediasi Treg dan Breg antara hari ke-25-32 setelah induksi penyakit. Namun, beberapa sel T memori autoreaktif yang mengekspresikan IL-7RA bertahan dan akhirnya bermigrasi ke sumsum tulang (BM) tempat mereka berada dan dapat diaktifkan kembali untuk memediasi uveitis berulang. Representasi skematis dari kejadian awal yang terkait dengan hilangnya hak istimewa imun mata dan induksi mekanisme perlindungan retina. Molekul efektor seperti Granzyme B dan sitokin proinflamasi yang disekresikan oleh sel Th17 memfasilitasi pemecahan sawar darah retina (BRB), yang mengakibatkan masuknya sel inflamasi lain seperti Th1, Th2, dan monosit. Sel inflamasi yang memasuki mata menghadapi lingkungan neuroretina yang

tidak bersahabat yang terdiri dari molekul antiinflamasi serta sel T dan B regulator yang mensekresi IL-10 dan/atau IL-35.(Egwuagu, Alhakeem and Mbanefo, 2021)



Gambar 2. 7 Mekanisme Immunopatogenik uveitis. (Egwuagu, Alhakeem and Mbanefo, 2021)

### 2.3 PATOFISIOLOGI PENEBALAN RETINA DAN KOROID PADA UVEITIS

Patofisiologi uveitis secara umum belum diketahui dengan pasti, namun uveitis yang disebabkan oleh penyakit inflamasi diduga karena mimikri molekuler dimana agen infeksi bereaksi silang dengan antigen spesifik okular. Peradangan yang mengancam penglihatan dimediasi oleh sel CD4 Th1. Normalnya hanya limfosit teraktivasi yang diizinkan melewati sawar darah sehingga menurunkan sensitiasi sel T naif terhadap protein okuler. Sedangkan pada uveitis ditemukan protein okular dalam fotoreseptor retina dan glandula pineal. (Hernandez dan Tsui, 2020)

Proses inflamasi dibagi menjadi inflamasi akut dan inflamasi kronis. Pada saat terjadi proses inflamasi pada koroid dapat meningkatkan permeabilitas pembuluh darah, yang menyebabkan cairan dan sel-sel inflamasi masuk ke dalam lapisan retina dan koroid. Sedangkan inflamasi pada retina menyebabkan peningkatan ketebalan retina karena akumulasi cairan dan eksudat inflamasi. Selain itu, pengaktifan sel-sel imun, seperti sel T dan sel B, mengarah pada kerusakan jaringan retina dan pembentukan edema retina

(*Gambar 2.7*). Koroid dan retina memiliki pembuluh darah yang sangat sensitif terhadap perubahan dalam status imun tubuh. Pada uveitis, sitokin pro-inflamasi seperti tumor necrosis factor (TNF)-alpha, interleukin (IL)-1, IL-6, dan IL-17 berperan dalam meningkatkan permeabilitas pembuluh darah di mata. Ini mengarah pada penumpukan cairan dalam jaringan mata yang menyebabkan edema. Akumulasi cairan ini, baik di koroid maupun di retina, menyebabkan peningkatan ketebalan kedua lapisan tersebut. Pada retina, edema ini dapat mengarah pada gangguan fungsi visual, sedangkan pada koroid, peningkatan ketebalan dapat mengganggu proses perfusi dan suplai oksigen ke retina. (Hernandez dan Tsui, 2020)

Peradangan kronis yang tidak terkontrol dapat merangsang pembentukan pembuluh darah baru (neovaskularisasi) di dalam retina dan koroid. Pembuluh darah baru ini lebih permeabel dan rentan terhadap kebocoran cairan, yang dapat lebih lanjut meningkatkan ketebalan jaringan retina dan koroid. Neovaskularisasi retina sering dikaitkan dengan kondisi yang lebih parah dan dapat memperburuk penglihatan pasien yang menderita uveitis. (Hernandez dan Tsui, 2020)

#### **2.4 PEMERIKSAAN OCT (OPTICAL COHERENCE TOMOGRAPHY) PADA UVEITIS**

Optical Coherence Tomography (OCT) adalah teknik pencitraan non-invasif yang menggunakan cahaya untuk menghasilkan gambar dengan resolusi tinggi dari struktur dalam mata, seperti retina dan koroid. Perkembangan terbaru OCT, termasuk EDI, telah memudahkan pemeriksaan lapisan retina dan koroid. Mekanisme SD-OCT memeriksa suatu kedalaman adalah dengan membedakan frekuensi spektrum interferensi. Gema dijauhkan dari poin deteksi, yang disebut dengan “zero delay line”, dengan cara meningkatkan ke dalam ke jaringan. Posisi “zero delay line” pada OCT retina berada di vitreus posterior untuk mendapatkan citra yang jelas dari struktur retina. Resolusi pencitraan lapisan koroid yang lebih baik bisa didapatkan dengan mendekatkan joystick ke mata sehingga “zero delay line” fokus di retina. Kualitas yang lebih baik dibantu juga dengan teknologi pemerataan citra, eye tracking, pemindaian berkecepatan tinggi, dan

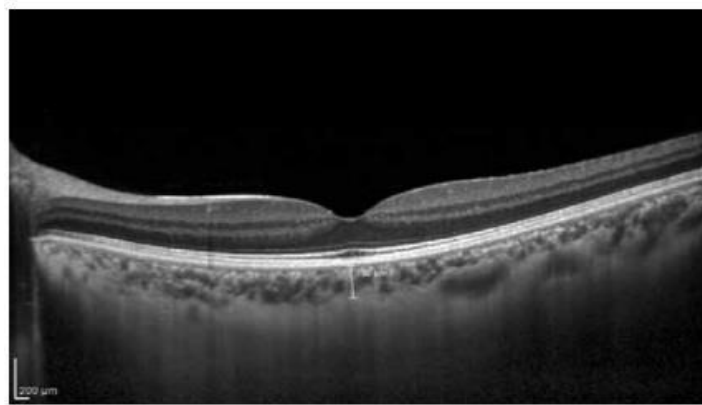
speckle noise yang rendah pada OCT-EDI. (Kim *et al.*, 2013) Pemindaian crosshair OCT pencitraan kedalaman yang ditingkatkan secara horizontal dan vertikal yang berpusat di bagian tengah fovea dilakukan dengan menggunakan SD-OCT. dengan menggunakan mode pencitraan kedalaman Spectralis yang disempurnakan dengan menekan tombol konversi yang disediakan oleh perangkat lunak Spectralis. Untuk meningkatkan visualisasi, 50–100 pemindaian dirata-ratakan untuk setiap bagian. (Sezer *et al.*, 2016)

#### **2.4.1 Perhitungan Ketebalan koroid**

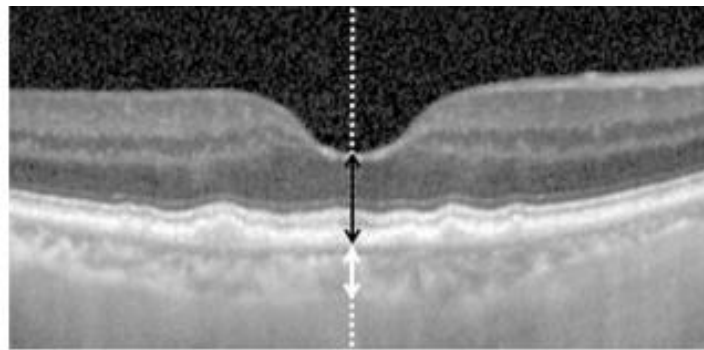
Ketebalan koroid subfoveall didefinisikan sebagai jarak dari garis hiperreflektif membran Bruch subfoveal ke garis hiperreflektif terdalam dari koriosklera subfoveal. Garis pengukuran dimulai pada dan tegak lurus terhadap membran Bruch subfoveal dan berakhir pada koriosklera. Pengukuran dapat dilakukan di fovea dan di titik lain dengan jarak 500 mikron dari fovea ke arah nasal dan temporal, terlihat pada **Gambar 2.8**. Hasil pengukuran tersebut, meskipun dilakukan secara manual namun dapat diandalkan. Nilai normal ketebalan koroid subfoveal dilaporkan berkisar antara  $191 \pm 74.2$  hingga  $354 \pm 111$  mikron. (Kim *et al.*, 2013; Sezer *et al.*, 2016)

Ketebalan koroid yang normal pertama kali diketahui oleh Margolis dan Spaide menggunakan Spectralis (Heidelberg Engineering, Heidelberg, Jerman) dan juga oleh Manjunath *et al.* menggunakan Cirrus HD-OCT (Carl Zeiss Meditec, Dublin, CA, USA). Ketebalan koroid diukur secara manual dengan mengukur jarak vertikal antara tepi luar RPE yang hiperreflektif dengan persimpangan koroidoskleral (**Gambar 2.8**). Sambungan koroidoskleral pada beberapa mata mungkin tidak terlihat. Sebaiknya, disarankan untuk mendapatkan gambar yang sangat jelas, dengan gambar OCT hitam-putih lebih disukai daripada gambar OCT putih-hitam atau berwarna. (Margolis and Spaide, 2009; Manjunath *et al.*, 2010)

OCT memungkinkan pemeriksaan pasien uveitis tanpa harus melakukan tindakan invasif, terutama saat melihat kondisi bagian belakang mata yang sulit. Oleh karena itu, penggunaan SD-OCT semakin digemari dalam pemeriksaan pasien uveitis. Peningkatan ketebalan koroid terlihat pada VKH, kemungkinan karena proses inflamasi dan eksudasi. Penurunan yang signifikan dalam ketebalan koroid mata VKH terlihat dalam dua minggu setelah pengobatan steroid. Penilaian ketebalan koroid penting untuk mengevaluasi efektivitas pengobatan dan langkah-langkah untuk mencegah kekambuhan. (Sezer *et al.*, 2016).



Gambar 2. 9 Pengukuran ketebalan koroid di fovea pada mata yang sehat. Ketebalan koroid diukur secara manual sebagai jarak horizontal antara tepi luar epitel pigmen retina hiperreflektif dan tepi dalam persimpangan koroidoskleral. (Sezer *et al.*, 2016)



Gambar 2. 8 OCT yang menunjukkan pengukuran ketebalan koroid subfoveal dan ketebalan retina foveal. (Kim *et al.*, 2013)

## 2.4.2 Pengukuran Ketebalan Retina

Ketebalan retina foveal didefinisikan sebagai jarak dari membran pembatas internal ke garis hiperreflektif epitel pigmen retina foveal. Seperti **Gambar 2.9**. Sudut pengukuran dari sudut antara garis pengukuran ketebalan koroid dan garis lurus vertikal imajiner yang melintasi garis pengukuran pada membran Bruch subfoveal. (Panah hitam) menunjukkan ketebalan retina foveal. (Kim *et al.*, 2013)

Pada pasien dengan uveitis, OCT digunakan untuk memantau ketebalan retina dan koroid, mendeteksi edema retina, penebalan koroid, dan perubahan lainnya yang terkait dengan peradangan.

### Langkah-Langkah Pemeriksaan OCT pada Uveitis

#### 1. **Persiapan Pasien**

- **Informasi dan Persetujuan:** Dokter akan menjelaskan prosedur kepada pasien, memastikan pasien memahami manfaat dan tujuan pemeriksaan OCT.
- **Dilatasi Pupil (Jika Diperlukan):** Pada beberapa kasus uveitis, tetes mata digunakan untuk **dilatasi pupil**, memudahkan visualisasi bagian belakang mata. Namun, pada uveitis anterior, dilatasi tidak selalu dilakukan karena dapat memperburuk kondisi.
- **Posisi Pasien:** Pasien diminta untuk duduk dengan posisi kepala yang stabil di depan mesin OCT, dan dagu diletakkan di tempat yang telah disiapkan. Ini memastikan bahwa mata tetap dalam posisi yang tepat untuk pemindaian.

#### 2. **Proses Pemeriksaan**

- Mesin OCT menggunakan **cahaya inframerah** untuk mengambil gambar jaringan mata. Prosedur ini tidak menimbulkan rasa sakit dan hanya memerlukan beberapa detik untuk setiap pemindaian.
- Pemindaian dilakukan pada retina dan koroid untuk mendeteksi adanya perubahan struktur akibat uveitis. Gambar yang dihasilkan menunjukkan

ketebalan retina dan koroid dengan tingkat resolusi yang sangat tinggi, sehingga perubahan kecil dalam ketebalan dapat terdeteksi.

- Pada **uveitis posterior**, perhatian utama adalah pada area makula dan koroid, yang sering terpengaruh oleh peradangan.
- Pada **uveitis anterior**, meskipun peradangan biasanya lebih fokus pada iris dan badan siliaris, OCT mungkin masih digunakan untuk menilai bagian posterior mata jika ada tanda-tanda peradangan yang menyebar.

### 3. **Evaluasi Hasil**

- Pemeriksaan OCT dapat mengidentifikasi **edema retina** yang merupakan tanda khas uveitis, terutama pada daerah makula. Peradangan pada retina menyebabkan penurunan ketajaman penglihatan, dan perubahan ketebalan retina dapat dipantau dengan OCT.
- Pada uveitis, **penebalan koroid subfoveal** adalah indikator penting untuk menentukan tingkat keparahan inflamasi. Koroid subfoveal yang lebih tebal menunjukkan adanya peradangan aktif.
- Pemindaian OCT juga dapat mendeteksi **subretinal fluid** atau **perubahan pada membran epiretinal** yang sering terjadi pada uveitis kronik.

### 4. **Waktu Pemeriksaan**

- Pemeriksaan OCT dapat dilakukan **segera setelah diagnosis** untuk mendapatkan gambaran baseline dari kondisi retina dan koroid.
- Setelah pengobatan (follow-up) 2-4 minggu setelah terapi dimulai pada uveitis akut, pemeriksaan OCT pertama dilakukan beberapa minggu setelah pengobatan dimulai untuk menilai respons awal terhadap terapi. Pemeriksaan lanjutan dilakukan setiap 3-6 bulan untuk memantau efektivitas terapi jangka panjang dan memeriksa perubahan lebih lanjut pada retina dan koroid. Jika pasien mengalami kekambuhan atau perubahan gejala, OCT dilakukan segera untuk memeriksa adanya peradangan atau komplikasi baru.
- Pemantauan lanjutan Pada pasien dengan uveitis kronik atau rekuren, pemantauan jangka panjang sangat penting untuk mencegah kerusakan

permanen pada retina dan koroid, dilakukan secara periodik, tergantung pada kondisi klinis pasien.

- o Waktu Pemeriksaan Follow-up untuk Uveitis Kronik atau Rekuren **Pemeriksaan rutin setiap 6 bulan.** Untuk pasien dengan uveitis yang sudah stabil atau dalam remisi, pemeriksaan OCT dilakukan setiap 6 bulan untuk mendeteksi tanda-tanda kambuh atau peradangan subklinis. Pemeriksaan OCT juga dilakukan setelah episode kekambuhan atau flare-up untuk mengevaluasi kerusakan yang terjadi selama peradangan aktif. (Jiang, Huang, Zhang, 2020)

## **2.5 MEKANISME PENANGANAN UVEITIS TERHADAP PERUBAHAN KETEBALAN KOROID DAN RETINA**

Terapi Uveitis, baik dalam bentuk steroid topikal, oral, atau injeksi subtenon, memiliki mekanisme aksi yang dapat mengubah ketebalan retina dan koroid melalui efek antiinflamasi dan pengaturan berbagai faktor yang terlibat dalam proses peradangan. Berikut adalah penjelasan rinci mengenai mekanisme masing-masing bentuk obat steroid, serta efeknya terhadap ketebalan retina dan koroid:

### **1. Steroid Topikal**

Steroid topikal pada umumnya digunakan dalam oftalmologi untuk mengatasi peradangan lokal pada mata, seperti uveitis anterior atau konjungtivitis alergi. Mekanisme kerja utama steroid topikal adalah melalui penghambatan fosfolipase A2, yang mengurangi produksi asam arakidonat dan mengurangi sintesis prostaglandin dan leukotrien. Hal ini mengarah pada penurunan peradangan. (Jabs *et al.*, 2005)

Pada retina, penggunaan steroid topikal dapat menurunkan edema dan peradangan di jaringan retina yang terkena, meskipun efikasinya cenderung terbatas pada kondisi peradangan ringan hingga sedang karena keterbatasan penetrasi obat ke dalam bola mata bagian belakang, seperti retina dan koroid. (Chhablani *et al.*, 2016)

**Efek pada ketebalan retina dan koroid** yaitu penggunaan steroid topikal bisa menyebabkan penurunan ketebalan retina pada kasus peradangan ringan, tetapi efektivitasnya lebih rendah dibandingkan dengan bentuk steroid lainnya karena keterbatasan penetrasi obat. (Fung *et al.*, 2020)

## **2. Steroid Oral**

Steroid oral bekerja sistemik dengan menghambat berbagai mediators inflamasi pada tubuh, termasuk pengaruhnya pada retina dan koroid. Steroid oral lebih efektif dalam mengatasi peradangan yang lebih berat atau yang melibatkan bagian belakang mata, seperti dalam kasus uveitis posterior atau edema makula. (Jabs *et al.*, 2005)

Steroid oral menekan aktivitas sel-sel imun seperti T-limfosit dan makrofag, yang berperan dalam proses inflamasi. Dengan menurunkan pembentukan sitokin proinflamasi, seperti interleukin-1 (IL-1) dan faktor nekrosis tumor (TNF- $\alpha$ ), steroid oral mengurangi pembengkakan dan meningkatkan stabilitas dinding pembuluh darah di retina dan koroid, yang berpotensi mengurangi ketebalan jaringan ini. (Chhablani *et al.*, 2016)

**Efek pada ketebalan retina dan koroid:** Steroid oral dapat menyebabkan penurunan ketebalan retina dan koroid secara lebih signifikan, terutama pada kondisi yang melibatkan peradangan berat atau luas. Namun, penggunaannya juga dapat meningkatkan risiko efek samping sistemik, seperti peningkatan tekanan intraokular dan katarak. (Fung *et al.*, 2020)

## **3. Injeksi Subtenon**

Injeksi steroid subtenon adalah salah satu metode pengobatan yang memberikan dosis langsung ke ruang subtenon (area di bawah lapisan konjungtiva yang membungkus bola mata). Injeksi ini sering digunakan untuk kondisi uveitis posterior, penyakit retina,

atau koroid yang lebih parah. Steroid disuntikkan langsung ke area yang terkena untuk memberikan efek terapeutik yang lebih kuat dan lebih terfokus.(Jabs *et al.*, 2005)..

Mekanisme kerja injeksi subtenon mirip dengan penggunaan steroid sistemik, yaitu mengurangi respons imun dan peradangan di tingkat lokal. Namun, keuntungan dari injeksi subtenon adalah pengantaran obat yang lebih terkonsentrasi langsung pada jaringan mata yang terkena, yang mengarah pada pengurangan edema dan peradangan yang lebih cepat dan lebih efektif. (Chhablani *et al.*, 2016)

**Efek pada ketebalan retina dan koroid:** Injeksi subtenon cenderung memiliki dampak terbesar dalam menurunkan ketebalan retina dan koroid pada kondisi peradangan yang melibatkan bagian posterior mata, seperti uveitis posterior, karena dosis obat yang lebih terkonsentrasi. Hal ini dapat memberikan penurunan ketebalan retina dan koroid yang lebih maksimal dibandingkan dengan steroid topikal atau oral. (Fung *et al.*, 2020)

#### **4. Kombinasi Steroid Topikal, Oral, dan Injeksi Subtenon**

Kombinasi ketiga jenis steroid ini, yang digunakan secara bersamaan atau berturut-turut, bertujuan untuk mengoptimalkan efek antiinflamasi pada berbagai bagian mata. Misalnya, steroid topikal dapat digunakan untuk mengatasi peradangan lokal pada anterior mata, sementara steroid oral dapat menargetkan peradangan sistemik atau inflamasi pada bagian belakang mata, dan injeksi subtenon dapat digunakan untuk memberikan dosis tinggi langsung ke area yang lebih dalam. (Jabs *et al.*, 2005)

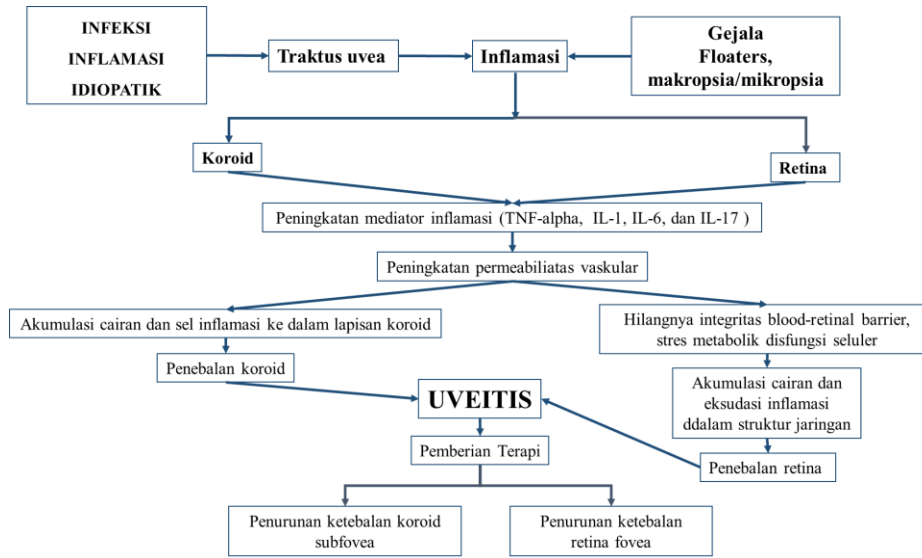
**Efek pada ketebalan retina dan koroid:** Kombinasi ini dapat memberikan efek penurunan ketebalan retina dan koroid yang lebih maksimal, karena masing-masing metode bekerja pada tingkat yang berbeda. Steroid oral dan injeksi subtenon memberikan kontrol inflamasi yang lebih baik pada peradangan posterior, yang biasanya lebih sulit untuk diatasi dengan hanya menggunakan steroid topikal. (Chhablani *et al.*, 2016; Fung *et al.*, 2020)

Dapat disimpulkan bahwa injeksi steroid subtenon cenderung lebih efektif dalam menurunkan ketebalan retina dan koroid, diikuti oleh steroid oral, dan kemudian steroid topikal. Penggunaan kombinasi ketiganya dapat memberikan hasil yang optimal, terutama untuk kasus peradangan mata yang lebih berat atau yang melibatkan bagian belakang mata.

## BAB III

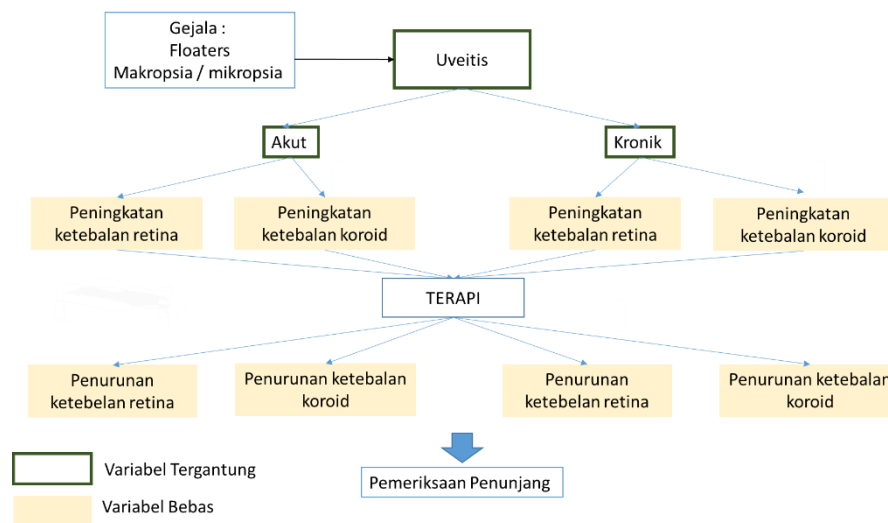
### KERANGKA TEORI, KERANGKA KONSEP DAN HIPOTESIS

#### 4.1 KERANGKA TEORI



Gambar 3. 1 Kerangka Teori

#### 4.2 KERANGKA KONSEP



Gambar 3. 2 Kerangka Konsep

### **4.3 HIPOTESIS PENELITIAN**

1. Terdapat perubahan ketebalan lapisan koroid terhadap aktivitas penyakit pada penanganan pasien uveitis
2. Terdapat perubahan ketebalan lapisan retina terhadap aktivitas penyakit pada penanganan pasien uveitis.