

**SKRIPSI**  
***CORTICOTOMY* SEBAGAI SALAH SATU METODE MEMPERSINGKAT DURASI**  
**PERAWATAN ORTODONTI**  
***(LITERATURE REVIEW)***

Diajukan untuk melengkapi salah satu syarat  
mencapai gelar sarjana Kedokteran Gigi



**HILLERY GETROIDA TORAR**

**J011181368**

**DEPARTEMEN ORTODONSIA**  
**FAKULTAS KEDOKTERAN GIGI**  
**UNIVERSITAS HASANUDDIN**  
**MAKASSAR**

**2021**

***CORTICOTOMY* SEBAGAI SALAH SATU METODE MEMPERSINGKAT DURASI  
PERAWATAN ORTODONTI**

***LITERATURE REVIEW***

*Diajukan kepada Universitas Hasanuddin untuk Melengkapi Salah Satu Syarat*

*Mencapai Gelar Sarjana Kedokteran Gigi*

**HILLERY GETROIDA TORAR**

**J011181368**

**DEPARTEMEN ORTODONSIA**

**FAKULTAS KEDOKTERAN GIGI**

**UNIVERSITAS HASANUDDIN MAKASSAR**

**2021**

**LEMBAR PENGESAHAN**

**Judul : CORTICOTOMY SEBAGAI SALAH SATU METODE  
MEMPERSINGKAT DURASI PERAWATAN ORTODONTI**  
**Oleh : Hillery Getroida Torar/J011181368**

**Telah Diperiksa dan Disahkan**

**Pada Tanggal : 18 September 2021**

**Oleh:**

**Pembimbing**



**Prof. Dr. drg. Susilowati, SU**

**NIP. 19550415 198010 2 001**

**Mengetahui,**

**Dekan Fakultas Kedokteran Gigi**



**drg. Muhammad Ruslin, M.Kes., Ph.D., Sp.BM(K)**

**NIP. 19730702 200112 1 001**

## SURAT PERNYATAAN

Dengan ini menyatakan bahwa mahasiswa yang tercantum di bawah ini :

Nama : Hillery Getroida Torar

NIM : J011181368

Judul : CORTICOTOMY SEBAGAI SALAH SATU METODE  
MEMPERSINGKAT DURASI PERAWATAN ORTODONTI

Menyatakan bahwa judul skripsi yang diajukan adalah judul yang baru dan tidak terdapat di Perpustakaan Fakultas Kedokteran Gigi Universitas Hasanuddin.

Makassar, 20 September 2021  
Koordinator Perpustakaan FKG Unhas



Amiruddin, S.Sos  
NIP. 19661121 199201 1 003

## PERNYATAAN

Yang bertandatangan di bawah ini:


Nama : Hillery Getroida Torar

NIM : J011181502

Dengan ini menyatakan bahwa skripsi yang berjudul "CORTICOTOMY SEBAGAI SALAH SATU METODE MEMPERSINGKAT DURASI PERAWATAN ORTODONTI" adalah benar merupakan karya sendiri dan tidak melakukan tindakan plagiat dalam penyusunannya. Adapun kutipan yang ada dalam penyusunan karya ini telah saya cantumkan sumber kutipannya dalam skripsi. Saya bersedia melakukan proses yang semestinya sesuai dengan peraturan perundangan yang berlaku jika ternyata skripsi ini sebagian atau keseluruhan merupakan plagiat dari orang lain.

Demikian pernyataan ini dibuat untuk dipergunakan seperlunya.

Makassar, 20 September 2021

  
METERAI  
TEMPEL  
44280AJX441386000  
HILLERY GETROIDA TORAR  
J011181368

## KATA PENGANTAR

Puji syukur penulis panjatkan kehadirat Tuhan Yang Maha Esa atas segala limpahan berkat, kasih, kekuatan dan rahmat-Nya sehingga penulis dapat menyelesaikan penyusunan skripsi yang berjudul “**Corticotomy Sebagai Salah Satu Metode Mempersingkat Durasi Perawatan Ortodonti**”. Skripsi ini merupakan salah satu syarat yang harus dipenuhi untuk mendapatkan gelar sarjana Kedokteran Gigi di Fakultas Kedokteran Gigi Universitas Hasanuddin. Skripsi ini diharapkan dapat memberikan manfaat bagi pembaca dan penulis lain untuk menambah wawasan dalam bidang kedokteran gigi, terlebih di bidang ortodonsia. Berbagai hambatan penulis alami selama penyusunan skripsi, tetapi berkat doa, dukungan, dan bimbingan dari berbagai pihak, skripsi ini dapat terselesaikan dengan baik di waktu yang tepat. Ucapan terima kasih yang terdalem kepada kedua orang tua penulis, ibu tercinta **Diana Aser, SE** dan ayah tercinta **DR. Jimmy R. A Torar, SE. MM** akan cinta kasih, doa, dukungan semangat dan materi yang tak ternilai yang selalu diberikan dan kepada saudara penulis **Gilbert Ferary Torar** yang tak henti-hentinya memberikan motivasi kepada penulis.

Pada kesempatan ini juga dengan segenap kerendahan hati penulis ingin menyampaikan ucapan terima kasih yang sebesar-besarnya kepada:

1. **Prof. Dr. drg. Susilowati, SU** selaku pembimbing skripsi yang telah banyak meluangkan waktu, tenaga, dan pikiran untuk memberikan bimbingan, bantuan, saran, dan dukungan kepada penulis sehingga skripsi ini dapat berjalan dengan lancar.

2. **Dr. drg. Eka Erwansyah, M.Kes., Sp. Ort(K)** dan **drg. Nasyrat Hidayati, Sp.Ort** selaku dosen penguji yang telah meluangkan waktunya untuk memberikan masukan saat proses penyusunan skripsi berlangsung.
3. **drg. Muhammad Ruslin, M.Kes., Ph.D, Sp.BM(K)**, selaku dekan Fakultas Kedokteran Gigi Universitas Hasanuddin.
4. **Segenap Dosen/Staf Pengajar Fakultas Kedokteran Gigi Universitas Hasanuddin** yang telah memberikan ilmu dengan tulus dan sabar kepada penulis sehingga bisa sampai pada tahap sekarang ini.
5. Teman seperbimbingan skripsi dan **teman - teman seperjuangan dari Departemen Ortodonsia** yang senantiasa memberi dukungan dan semangat dalam penyusunan skripsi ini.
6. Sahabat-sahabat seperjuangan yang sangat saya cintai **Yuki Ulfha Ayumi Nasman, Ratnasari, Sri Mulyani Djunaidi, Nurul Anisa** yang setia menemani dalam suka dan duka selama perjalanan perkuliahan, senantiasa meluangkan waktu, memberi masukan, saran, dukungan dan motivasi kepada penulis.
7. Saudari-saudari terkasih dalam Kristus yang senantiasa mendukung, menemani dalam suka dan duka, memberi saran dan motivasi kepada penulis selama perkuliahan.
8. Teman-teman seperjuangan **CINGULUM 2018** yang selalu memberi dukungan dan bantuan kepada penulis.
9. Pihak-pihak yang tidak dapat disebutkan satu per satu.

Penulis berharap kiranya Tuhan Yang Maha Esa memberkati kita semua dan berkenan membalas segala kebaikan dari segala pihak yang telah berjasa membantu penulis. Mohon maaf atas segala kesalahan baik yang disengaja maupun tidak disengaja dalam rangkaian penyusunan penulisan skripsi ini. Akhir kata, dengan kerendahan hati penulis mengharapkan agar kiranya tulisan ini dapat memberikan manfaat dalam perkembangan ilmu kedokteran gigi kedepannya, juga dalam usaha peningkatan perbaikan kualitas kesehatan gigi dan mulut masyarakat.

Makassar, 11 September 2021

Penulis



## ABSTRAK

### ***CORTICOTOMY* SEBAGAI SALAH SATU METODE MEMPERSINGKAT DURASI PERAWATAN ORTODONTI**

Hillery Getroida Torar

Mahasiswa Fakultas Kedokteran Gigi Universitas Hasanuddin

**Latar belakang:** Maloklusi merupakan kelainan gigi yang menduduki urutan ketiga setelah karies gigi dan penyakit periodontal pada masalah kesehatan gigi dan mulut di Indonesia. Deteksi awal akan memudahkan perawatan awal ortodonti dan mencegah bertambah parahnya maloklusi yang dapat mengakibatkan kebutuhan perawatan ortodonti yang lebih kompleks. Namun salah satu kelemahan utama perawatan ortodonti adalah waktu. Sebagian besar perawatan ortodonti konvensional membutuhkan waktu lebih dari satu tahun untuk menyelesaikannya. Ortodonti yang difasilitasi *corticotomy* adalah prosedur terapeutik yang membantu pergerakan gigi ortodonti dengan mempercepat metabolisme tulang karena kerusakan bedah yang terkontrol. **Tujuan:** Untuk mengetahui bahwa tindakan *corticotomy* dapat digunakan sebagai salah satu metode dalam mempercepat perawatan ortodonti. **Metode:** Kajian literatur meliputi 8 literatur dengan melakukan penelusuran menggunakan mesin pencari dari beberapa sumber pustaka yang berkaitan dengan topik yang akan dibahas. Kemudian menggunakan tabel untuk sintesis informasi dari literatur yang akan dijadikan sebagai acuan. Setelah itu menganalisis tiap literatur yang telah dijadikan sebagai acuan. **Hasil dan kesimpulan:** *Corticotomy* adalah salah satu metode yang mewakili untuk mempercepat pergerakan gigi melalui perawatan bedah invasif. Ortodonti yang difasilitasi *corticotomy* menunjukkan pergerakan gigi 1,5 hingga 2 kali lebih cepat dibandingkan dengan ortodonti konvensional. Akan tetapi *corticotomy* memiliki kekurangan seperti biaya tambahan untuk operasi periodontal dan ada sedikit rasa sakit pada hari pertama setelah operasi.

**Kata kunci:** *corticotomy*, mempercepat, perawatan ortodonti.

## ABSTRACT

### ***CORTICOTOMY AS ONE OF THE METHODS ACCELERATE DURATION OF ORTODONTIC TREATMENT***

Hillery Getroida Torar

Student of the Faculty of Dentistry, Hasanuddin University

**Background:** Malocclusion is a dental disorder that ranks third after dental caries and periodontal disease in dental and oral health problems in Indonesia. Early detection will facilitate the initial orthodontic treatment and prevent the malocclusion from worsening which may result in the need for more complex orthodontic treatment. However, one of the main disadvantages of orthodontic treatment is time. Most conventional orthodontic treatments take more than a year to complete. Orthodontic facilitated *corticotomy* is a therapeutic procedure that assists orthodontic tooth movement by accelerating bone metabolism due to controlled surgical damage. **Objective:** To find out that *corticotomy* can be used as a method in accelerating orthodontic treatment. **Methods:** This literature review involves 8 literatures using search engine from several literature study sources related to the topic to be discussed. A table was created to synthesize information from the literatures used as references. After that, each literature used as a reference was analyzed. **Results and conclusions:** *Corticotomy* is one method of accelerating tooth movement through invasive surgical treatment. *Corticotomy* facilitated orthodontic tooth movement showed 1.5 to 2 times faster than with conventional orthodontic. However, *corticotomy* has disadvantages such as additional cost for periodontal surgery and less pain on the first day after surgery.

**Keywords:** corticotomy, accelerate, orthodontic treatment.

## DAFTAR ISI

|   |             |
|---|-------------|
| <b>SAMPUL</b> .....   | <b>i</b>    |
| <b>HALAMAN JUDUL</b> .....  | <b>ii</b>   |
| <b>LEMBAR PENGESAHAN</b> .....  | <b>iii</b>  |
| <b>SURAT PERNYATAAN</b> .....   | <b>iv</b>   |
| <b>KATA PENGANTAR</b> .....   | <b>vi</b>   |
| <b>ABSTRAK</b> .....  | <b>ix</b>   |
| <b>ABSTRACT</b> .....   | <b>x</b>    |
| <b>DAFTAR ISI</b> .....   | <b>xi</b>   |
| <b>DAFTAR GAMBAR</b> .....  | <b>xiii</b> |
| <b>DAFTAR TABEL</b> .....   | <b>xiv</b>  |
| <b>BAB I      PENDAHULUAN</b> .....   | <b>1</b>    |
| 1.1      Latar Belakang .....   | 1           |
| 1.2      Tujuan Penulisan .....   | 3           |
| 1.3      Manfaat Penulisan .....  | 4           |
| 1.3.1      Manfaat Keilmuan (Akademis).....                                 | 4           |
| 1.3.2      Manfaat Praktis .....  | 4           |
| <b>BAB II      TINJAUAN PUSTAKA</b> .....                                   | <b>5</b>    |
| 2.1      Perawatan ortodonti.....   | 5           |
| 2.1.1      Pengertian perawatan ortodonti dan tujuan perawatan ortodonti... | 5           |
| 2.2      Dasar pergerakan gigi.....   | 7           |
| 2.3      Faktor-faktor yang mempengaruhi pergerakan gigi .....              | 9           |
| 2.4 <i>Corticotomy</i> .....  | 12          |
| 2.4.1      Pengertian <i>corticotomy</i> .....                              | 12          |

|                |   |           |
|----------------|---|-----------|
| 2.4.2          | Indikasi dan kontra indikasi <i>corticotomy</i> .....                       | 14        |
| 2.5            | Perbandingan menggunakan <i>corticotomy</i> dan ortodonti konvensional..... | 15        |
| <b>BAB III</b> | <b>KERANGKA TEORI DAN KERANGKA KONSEP .....</b>                             | <b>18</b> |
| 3.1            | Kerangka Teori.....   | 18        |
| 3.2            | Kerangka Konsep .....   | 19        |
| <b>BAB IV</b>  | <b>METODE PENULISAN .....</b>   | <b>20</b> |
| 4.1            | Jenis Penulisan .....   | 20        |
| 4.2            | Sumber Penulisan .....  | 20        |
| 4.3            | Kriteria Inklusi dan Eksklusi .....   | 20        |
| 4.3.1          | Kriteria Inklusi.....   | 20        |
| 4.3.2          | Kriteria Eksklusi.....  | 20        |
| 4.4            | Alur Penulisan .....  | 21        |
| <b>BAB V</b>   | <b>PEMBAHASAN .....</b>   | <b>22</b> |
| <b>BAB VI</b>  | <b>PENUTUP .....</b>  | <b>29</b> |
| 6.1            | Kesimpulan .....  | 29        |
| 6.2            | Saran .....   | 29        |
|                | <b>DAFTAR PUSTAKA .....</b>   | <b>30</b> |
|                | <b>LAMPIRAN.....</b>  | <b>33</b> |

## DAFTAR GAMBAR

- Gambar 2.1** (A dan B) Potongan *corticotomy* di sisi bukal dan palatal,  
(C dan D) *Demineralized Freezed Dried Bone Allograft*  
ditempatkan di atas pemotongan *corticotomy* dan (E dan F)  
retraksi dilakukan menggunakan pegas koil NiTi..... 14

## DAFTAR TABEL

|                  |                                     |    |
|------------------|-------------------------------------|----|
| <b>Tabel 5.1</b> | Tabel Matriks Sintesis Jurnal ..... | 25 |
|------------------|-------------------------------------|----|

## **BAB I**

### **PENDAHULUAN**

#### **1.1 Latar Belakang**

Prevalensi masalah kesehatan gigi dan mulut di Indonesia masih cukup tinggi. Berdasarkan hasil Riset Kesehatan Dasar (Riskesdas) Nasional tahun 2018, prevalensi masalah gigi dan mulut adalah 57,6%. Salah satu kelainan gigi dan mulut yang masih dijumpai pada masyarakat adalah maloklusi. Maloklusi merupakan kelainan gigi yang menduduki urutan ketiga setelah karies gigi dan penyakit periodontal pada masalah kesehatan gigi dan mulut di Indonesia dengan prevalensi yang sangat tinggi yaitu sekitar 80%. Tingginya angka tersebut disebabkan karena masih rendahnya tingkat kesadaran akan pentingnya perawatan gigi (Adha *et al*, 2019).

Tingkat keparahan maloklusi berhubungan dengan kebutuhan akan perawatan ortodonti, oleh karena itu indikator ortodonti diperlukan untuk menilai seberapa besar kebutuhan seseorang akan perawatan ortodonti. Perawatan ortodonti konvensional merupakan tindakan yang dilakukan untuk merawat maloklusi, dan bertujuan untuk mencapai keseimbangan yang baik antara hubungan oklusi gigi geligi, estetika wajah, dan stabilitas hasil perawatan. Sehingga mengetahui sejak dini klasifikasi maloklusi sangat penting untuk dilakukan. Deteksi awal juga akan memudahkan perawatan awal ortodonti dan mencegah bertambah parahnya maloklusi yang dapat mengakibatkan kebutuhan perawatan ortodonti yang lebih kompleks (Kumar *et al*, 2012; Utari *et al*, 2019).

Namun salah satu kelemahan utama perawatan ortodonti adalah waktu. Sebagian besar perawatan ortodonti konvensional membutuhkan waktu lebih dari satu tahun untuk menyelesaikannya. Sehingga banyak pasien ortodonti yang mengorbankan kesehatan gigi mereka dan menolak perawatan, karena waktu perawatan yang dibutuhkan lama. Ortodonti yang difasilitasi *corticotomy* telah digunakan dalam berbagai bentuk di masa lalu untuk mempercepat perawatan ortodonti (AlGhamdi *et al*, 2010).

Ortodonti yang difasilitasi *corticotomy* adalah prosedur terapeutik yang membantu pergerakan gigi ortodonti dengan mempercepat metabolisme tulang karena kerusakan bedah yang terkontrol. Prosedur ini memiliki beberapa keuntungan, seperti mengurangi waktu perawatan dan memfasilitasi perluasan lengkung gigi. Hal ini juga memungkinkan pergerakan gigi yang berbeda (yaitu, gigi impaksi) dan menunjukkan peningkatan stabilitas setelah perawatan ortodonti (Cano *et al*, 2012).

Beberapa kasus diselesaikan dalam 6 bulan, kasus lain diselesaikan dalam waktu kurang dari 12 bulan. Hasil yang luar biasa dan kepuasan pasien dengan prosedur *corticotomy* telah banyak dilaporkan. Gerakan gigi pada *corticotomy* memang benar dengan menggerakkan balok-balok tulang menggunakan mahkota gigi sebagai pegangannya. Direkomendasikan untuk menyelesaikan pergerakan gigi dalam waktu 3–4 bulan, setelah itu ujung-ujung balok tulang mulai bergabung. Dibandingkan perawatan ortodonti konvensional, yang membutuhkan waktu rata-rata 16,4 bulan (AlGhamdi *et al*, 2010; Lee, 2018).



*Corticotomy-assisted orthodontics* (CAO) memiliki keuntungan tambahan, seperti resorpsi akar yang lebih sedikit, karena penurunan resistensi tulang kortikal, lebih banyak tulang di sekitar gigi, karena penambahan cangkok tulang, relaps yang lebih sedikit dan lebih lambat, dan lebih sedikit kebutuhan akan peralatan ekstraoral dan prosedur ortognatik (Cano *et al*, 2012).

Namun *corticotomy* memiliki komplikasi, berdasarkan penelitian melaporkan nyeri sedang hingga parah dan bengkak di tujuh hari pertama pasca operasi. Penelitian yang lain melaporkan adanya hematoma subkutan pada wajah dan leher (Gil *et al*, 2018).

Berdasarkan penelusuran jurnal penelitian maupun publikasi, ditemukan beberapa penelitian mengenai kelebihan, kekurangan serta perbedaan ortodonti konvensional disertai prosedur *corticotomy* dan ortodonti konvensional tanpa prosedur *corticotomy*. Oleh karena itu, penulis tertarik untuk membahas melalui kajian literatur ini.

## **1.2 Tujuan Penulisan**

1. Untuk mengetahui faktor–faktor yang mempengaruhi pergerakan gigi.
2. Untuk mengetahui indikasi dan kontra indikasi *corticotomy*.
3. Untuk mengetahui perbandingan menggunakan *corticotomy* dan ortodonti konvensional.

### **1.3 Manfaat Penulisan**

#### **1.3.1 Manfaat Keilmuan (Akademis)**

1. Memberi informasi tentang prosedur *corticotomy* sebagai salah satu metode mempersingkat durasi perawatan ortodonti.
2. Menambah wawasan dan pengetahuan dokter gigi tentang prosedur *corticotomy* sebagai salah satu metode mempersingkat durasi perawatan ortodonti.
3. Menambah wawasan, pengetahuan, dan pengalaman penulis tentang prosedur *corticotomy* sebagai salah satu metode mempersingkat durasi perawatan ortodonti.

#### **1.3.2 Manfaat Praktis**

Sebagai bahan pertimbangan perawatan bagi dokter gigi dalam melakukan prosedur *corticotomy* untuk mempersingkat durasi perawatan ortodonti.

## BAB II

### TINJAUAN PUSTAKA

#### 2.1 Perawatan ortodonti

##### 2.1.1 Pengertian perawatan ortodonti dan tujuan perawatan ortodonti

Perawatan ortodonti merupakan perawatan gigi yang akhir-akhir ini semakin populer di masyarakat baik anak-anak, remaja maupun orang dewasa. Pada umumnya, mereka datang dengan keinginan untuk meratakan susunan gigi geligi sehingga lebih menarik dan harmonis untuk mendukung penampilan dan kepercayaan diri. Perawatan ortodonti adalah prosedur jangka panjang yang bertujuan mendapatkan oklusi yang baik tanpa rotasi gigi dan diastema (Goeharto *et al*, 2017).

Perawatan ortodonti dapat menggunakan alat cekat maupun lepasan. Alat ortodonti cekat dipasang cekat pada gigi dan tidak dapat dibuka sendiri oleh pasien, sedangkan alat ortodonti lepasan pemakaiannya bisa dipasang dan dilepas oleh pasien. Alat ortodonti cekat lebih banyak digunakan, namun penggunaanya sering memiliki resiko salah satunya yaitu masalah kebersihan rongga mulut. Menjaga kebersihan rongga mulut pada pengguna alat ortodonti cekat merupakan hal yang sulit dilakukan, dikarenakan bentuk alat ortodonti cekat yang rumit (Diah *et al*, 2019).

Tujuan utama perawatan ortodonti adalah untuk memperoleh oklusi yang harmonis, baik letak maupun fungsinya. Hal ini terutama diperoleh dengan menggerakkan gigi-gigi ke posisi yang lebih bagus dengan mengadakan stimulasi

terhadap tulang alveolar. Perubahan tulang alveolar akan diikuti dengan perubahan posisi gigi geligi. Alasan terbesar mengapa seseorang mencari perawatan ortodonti, kebanyakan para penyandang maloklusi ingin menanggulangi masalah psikologi yang berhubungan dengan masalah gigi dan penampilan wajah. Wajah termasuk gigi dan mulut adalah salah satu bagian yang penting dari keseluruhan tubuh seseorang, apalagi ketika seseorang berhadapan dengan orang lain (Nurhaeni, 2017).

Ketidaksesuaian antara kasus yang dirawat dengan perencanaan perawatan, pemilihan alat yang digunakan, serta kemampuan operator yang melakukan perawatan dapat menyebabkan hasil perawatan ortodonti yang kurang baik. Perawatan ortodonti yang dilakukan oleh operator yang tidak berkompeten, prosedur perawatan yang kurang baik dan kurang benar akan menimbulkan dampak yang merugikan. Dampak tersebut berupa kerusakan gigi, kebersihan rongga mulut yang kurang seperti akumulasi plak di sekitar kawat ortodonti cekat, resorpsi akar pada penggunaan alat ortodonti cekat, resorpsi tulang alveolar, peradangan gingiva yang rentan terhadap penyakit periodontal, radang sendi, disfungsi pada sendi rahang (*temporomandibular joint*), sakit kepala dan telinga (Khairusy *et al*, 2017).

### **2.1.2 Indikasi dan kontra indikasi perawatan ortodonti**

Indikasi perawatan ortodonti seperti gigi yang dapat menyebabkan kerusakan jaringan lunak, gigi berjejal dan tidak teratur yang dapat menyebabkan faktor predisposisi dari penyakit periodontal, penampilan pribadi kurang baik akibat posisi gigi dan posisi gigi menghalangi proses bicara yang normal. Kontra

indikasi ortodonti seperti prognosis dari hasil perawatan tersebut buruk akibat pasien tidak kooperatif, perawatan akan mengakibatkan perubahan bentuk gigi dan perawatan akan mengganggu proses erupsi gigi permanen (Alawiyah, 2017).

## **2.2 Dasar pergerakan gigi**

Pergerakan gigi adalah dasar dari perawatan ortodonti, sehingga untuk dapat melakukan perawatan tersebut maka harus terjadi pergerakan gigi untuk mengatur posisi gigi yang menyimpang ke posisi yang baik sesuai dengan oklusinya. Pergerakan gigi secara ortodonti terjadi karena tekanan mekanis yang diberikan pada alat ortodonti yang bertujuan untuk menggerakkan gigi. Tekanan ini menimbulkan perubahan pada jaringan periodontal dan tulang alveolar. Pada tulang alveolar akan terjadi respon biologis jaringan periodontal berupa remodeling tulang karena proses resorpsi dan aposisi tulang alveolar sehingga gigi bergerak (Kornialia, 2014).

Tahap pergerakan gigi yaitu perubahan aliran pembuluh darah yang berhubungan dengan adanya tekanan pada ligamen periodontal, pembentukan dan pelepasan pembawa pesan kimia dan aktivasi sel. Tekanan pada ligamen periodontal menyebabkan aliran darah berkurang pada sisi tekanan dan akan bertambah pada sisi regangan sehingga terjadi peningkatan permeabilitas vaskular dan infiltrasi leukosit. Alat ortodonti memberikan tekanan yang menimbulkan remodeling tulang dan pergerakan gigi (Kornialia, 2014).

Pergerakan gigi ortodonti terdiri dari tiga fase: fase awal, fase *lag*, dan fase *postlag*. Fase awal ditandai dengan gerakan yang cepat dan terjadi 24 jam sampai 48 jam setelah penerapan tekanan pertama pada gigi. Tingkat ini sebagian besar

disebabkan oleh perpindahan gigi di ruang periodontal. Fase *lag* berlangsung 20 sampai 30 hari dan menunjukkan perpindahan gigi yang relatif sedikit atau tidak ada sama sekali. Fase ini ditandai dengan hialinisasi ligamen periodontal di daerah tekanan. Tidak ada pergerakan gigi berikutnya yang terjadi sampai sel menyelesaikan pengangkatan semua jaringan nekrotik. Fase *postlag* mengikuti fase *lag*, dimana kecepatan pergerakan meningkat (Ariffin *et al*, 2011).

Cepat atau lambat pergerakan gigi ortodonti tergantung pada karakteristik fisik dari gaya yang diterapkan, dan ukuran serta respons biologis ligamen periodontal. Oleh karena itu gaya yang diberikan sebagai bagian dari perawatan ortodonti tidak boleh melebihi tekanan darah kapiler yaitu  $20-25 \text{ g/cm}^2$  dari permukaan akar (Krishnan *et al*, 2006).

Gigi bergerak di ruang periodontal dengan menghasilkan sisi tekanan dan sisi tegangan. Daerah tekanan adalah daerah yang ditekan oleh alat ortodonti searah dengan arah gaya. Sedangkan pada daerah tegangan, tulang baru terbentuk sebagai akibat dari gaya yang diberikan oleh kawat gigi selama perawatan ortodonti (Krishnan *et al*, 2006; Ariffin *et al*, 2011).

Teori tekanan dan tarikan merupakan teori klasik pergerakan gigi yang menghubungkan pergerakan gigi dengan perubahan seluler yang dihasilkan oleh *messenger* kimiawi akibat perubahan aliran darah dalam ligamen periodontal. Aliran darah akan berkurang bila ligamen periodontal mendapat tekanan dan akan bertambah atau tetap jika ligamen periodontal mendapat tarikan. Perubahan aliran darah akan mengubah keadaan kimia darah. Level oksigen akan berkurang pada

daerah tekanan dan akan bertambah pada daerah tarikan. Pada sisi tekanan, ruang ligamen periodontal akan menjadi sempit, terjadi konstiksi vaskular, replikasi sel dan produksi serat kolagen menurun, yang kemudian diikuti oleh resorpsi tulang. Sebaliknya pada sisi tarikan, ruang ligeman periodontal akan semakin lebar, vaskularisasi meningkat, replikasi sel dan produksi serat kolagen juga meningkat, dan akan terjadi aposisi tulang (Iskandar, 2012).

### **2.3 Faktor-faktor yang mempengaruhi pergerakan gigi**

Berbagai penelitian dilakukan selama beberapa dekade ini, namun faktor biologi pergerakan gigi ortodonti tetap menjadi fokus penelitian yang kuat. Berikut adalah faktor–faktor yang mempengaruhi pergerakan gigi antara lain :

#### **a. Sitokin**

Sitokin merupakan protein signal ekstraselular yang secara langsung terlibat dalam remodeling tulang dan proses inflamatori pergerakan gigi ortodonti, yang berperan secara langsung ataupun tidak langsung untuk memfasilitasi diferensiasi, aktivasi, dan apoptosis sel ligamen periodontal dan tulang. Sitokin bekerja bersama dengan molekul signal lokal dan sistemik lainnya, membangkitkan sintesis dan sekresi sejumlah substansi oleh sel target, termasuk prostaglandin dan *growth factor* (Andrade, 2012).

Sitokin mempengaruhi metabolisme tulang, sehingga mempengaruhi pergerakan gigi ortodonti. Sebagai respon terhadap gaya ortodonti, sitokin akan dilepaskan untuk mengatur remodeling tulang, diantaranya adalah interleukin 1 (IL-1), IL-2, IL-3, IL-6, IL-8, *tumor necrosis factor alpha* (TNF $\alpha$ ), *gamma*

*interferon (IFN $\gamma$ )*, dan *osteoclast differentiation factor (ODF)*. Perbedaan respon sel-sel pada sisi tarikan dan tekanan disebabkan oleh karena adanya sitokin. Pada resorpsi tulang, sitokin yang paling kuat berperan adalah IL-1 yang secara langsung menstimulasi fungsi osteoklas. IL-1 akan menarik leukosit, menstimulasi fibroblas, sel endotel, osteoklas dan osteoblas untuk menghasilkan resorpsi tulang dan menghambat pembentukan tulang (Iskandar, 2012).

#### **b. Kemokin**

Kemokin merupakan protein berukuran kecil yang dilepaskan oleh sel lokal untuk menarik sel lainnya ke area tersebut. Pelepasan kemokin sebagai respon terhadap gaya ortodonti memfasilitasi perlekatan molekul dalam pembuluh darah (Krishnan *et al*, 2015). Pada akhirnya, sel-sel ini menjadi unit fungsional yang meremodeling jaringan paradental dan memfasilitasi pergerakan gigi. Tanpa adanya sitokin dan kemokin inflamatori untuk memicu formasi dan aktivasi osteoklas, pergerakan gigi tidak akan terjadi (Alikhani *et al*, 2018).

#### **c. Prostaglandin**

Prostaglandin berasal dari metabolisme asam arakidonat, terdapat dalam jumlah yang sangat banyak pada jaringan tulang dan diproduksi oleh osteoblas dan sel-sel hematopoietik di sekitarnya. Prostaglandin terdiri dari berbagai jenis (A, B, C, D, E, F, G, H, dan I) dan berbagai seri (seri 1, 2, dan 3) tergantung pada strukturnya. Prostaglandin terutama prostaglandin E<sub>2</sub> (PGE<sub>2</sub>), berperan sebagai inhibitor maupun stimulator dalam metabolisme tulang dan bergantung pada kondisi fisiologis atau patologis. Prostaglandin disintesis melalui berbagai stimulus, termasuk oleh proses inflamasi. Dalam bidang ortodonsia, gaya yang



diaplikasikan untuk menggerakkan gigi akan menyebabkan terjadinya inflamasi lokal, yang kemudian akan meningkatkan permeabilitas vaskular dan menstimulasi infiltrasi seluler. Limfosit, monosit, dan makrofag akan berinfiltrasi ke dalam jaringan inflamasi tempat prostaglandin dilepaskan (Asiry, 2018; Iskandar *et al*, 2010).

Prostaglandin kemudian akan mengaktifkan *adenylate cyclase*, suatu enzim yang mengkatalisis perubahan ATP (*Adenosine Triphosphate*) menjadi cAMP (*Cyclic Adenosine Monophosphate*), sehingga akan menyebabkan peningkatan jumlah cAMP intraseluler. Selain itu, jumlah kalsium intraseluler juga akan meningkat. cAMP dan kalsium merupakan *messenger* kedua intraseluler yang penting sebagai modulator dari osteoklas dan resorpsi tulang. Prostaglandin akan menyebabkan terjadinya resorpsi tulang, bukan hanya melalui peningkatan jumlah dan ukuran osteoklas, tetapi juga dengan menstimulasi aktivasi osteoklas yang telah ada (Iskandar *et al*, 2010).

#### **d. Osteoklastogenesis**

Osteoklastogenesis merupakan proses diferensiasi pembentukan osteoklas melalui reseptor oleh RANK (*Receptor Activator of Nuclear factor- $\kappa$ B*). Inflamasi lokal merekrut makrofag monosit ke dalam ligamen periodontal yang kemudian berdiferensiasi menjadi osteoklas di bawah kontrol sel inflamasi lokal dan osteoblas, dengan secara tidak langsung mensekresi faktor diferensiasi osteoklas ataupun secara langsung mengekspresikan RANKL (*Receptor Activator of Nuclear factor- $\kappa$ B Ligand*). Sel yang merespon gaya ortodonti mensekresi sitokin ke dalam lingkungan ekstraseluler, yang selanjutnya berikatan dengan reseptornya

pada sel prekursor untuk memicu osteoklastogenesis dan aktivasinya (Andrade *et al*, 2012).

Sitokin ini berikatan dengan reseptornya yakni RANK (*Receptor Activator of Nuclear factor $\kappa$ B*) dan CSF1R (*Colony Stimulating Factor 1 Receptor*) kemudian diekspresikan dalam bentuk prekursor osteoklas dan osteoklas matur, menghasilkan komunikasi osteoklas-osteoblas. Sebaliknya, osteoblas juga mengekspresikan osteoprotegerin, reseptor palsu bagi RANKL, yang menghambat interaksi RANK/RANKL, sehingga mencegah osteoklastogenesis dan mempercepat apoptosis osteoklas matur (Krishnan *et al*, 2015; Andrade *et al*, 2012).

## **2.4 Corticotomy**

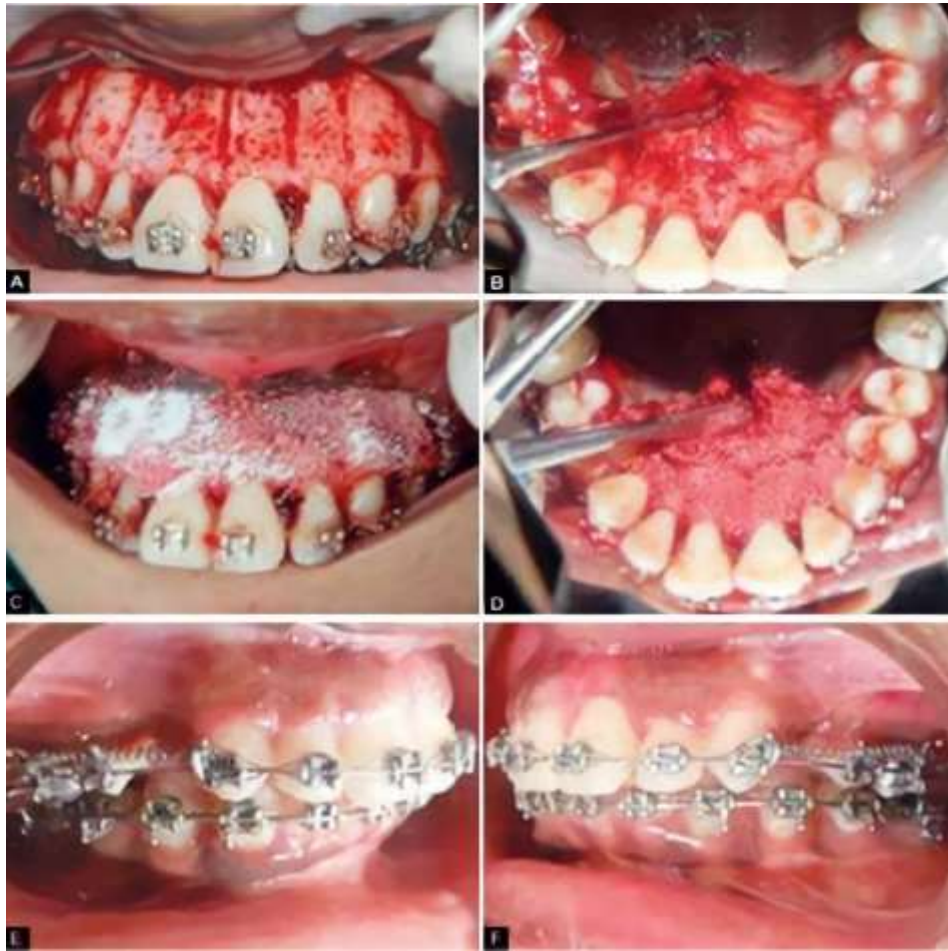### **2.4.1 Pengertian corticotomy**

*Corticotomy* didefinisikan sebagai prosedur pembedahan dimana hanya tulang kortikal yang dipotong, dilubangi, atau diubah secara mekanis dan tulang meduler tidak berubah. *Corticotomy* diartikan juga sebagai prosedur pembedahan dengan sengaja menyebabkan kerusakan mekanis pada tulang kortikal. Sehingga meningkatkan remodeling tulang untuk mempercepat perbaikan dan mencapai pemulihan fungsional. Proses terjadi melalui perekrutan osteoblas dan osteoklas yang diaktivasi oleh mediator antar sel lokal. Ini menciptakan keadaan osteoporosis sementara, yang ditandai dengan penurunan kepadatan tulang, yang menyebabkan lebih sedikit ketahanan terhadap pergerakan gigi. Hal ini dijelaskan

oleh Harold Frost, yang menamakannya *Regional Acceleratory Phenomenon* (Hussein *et al*, 2015; Ferrer *et al*, 2016).

Pemotongan *corticotomy* di tulang alveolar pada sisi bukal dan palatal (Gambar 2.1 A dan B). Potongan vertikal dibuat memanjang dari 2 mm apikal ke tulang puncak dan diperpanjang melewati puncak akar, potongan horizontal diberikan menghubungkan potongan vertikal. Potongan menggunakan *round bur* 2 mm dan potongan vertikal disambung dengan potongan horizontal. Setelah dekortikasi tulang alveolar, *Demineralized Freezed Dried Bone Allograft* (DFDBA) ditempatkan di atas pemotongan *corticotomy* (Gambar 2.1 C dan D). Retraksi dimulai setelah pencabutan gigi premolar pertama rahang atas. Retraksi dilakukan dengan menggunakan bantuan pegas koil tertutup (Gambar 2.1 E dan F) (Agarwal *et al*, 2014).

Alat ortodonti cekat harus dipasang kurang lebih satu minggu sebelum operasi. *Corticotomy* kemudian harus dilakukan di sekitar gigi untuk merangsang proses regenerasi tulang. Namun beberapa penelitian ada yang memasang setelah operasi, agar memungkinkan manipulasi dan penjahitan flap yang lebih mudah (Oliveira *et al*, 2010; Husein *et al*, 2015).



**Gambar 2.1** (A dan B) Potongan *corticotomy* di sisi bukal dan palatal, (C dan D) *Demineralized Freezed Dried Bone Allograft* ditempatkan di atas pemotongan *corticotomy* dan (E dan F) retraksi dilakukan menggunakan pegas koil NiTi (Agarwal *et al*, 2014).

#### 2.4.2 Indikasi dan kontra indikasi *corticotomy*

Sebagian besar pasien yang dipilih untuk perawatan ortodonti yang difasilitasi *corticotomy* adalah orang dewasa dengan masalah oklusal seperti *deep bite*, *crossbite posterior*, *open bite*, dan *anterior crowding*. Kriteria inklusi yang paling umum adalah tidak ada tanda atau gejala kelainan sendi temporo mandibula, tidak ada gigi karies yang dapat direstorasi atau gigi yang hilang secara bawaan, tidak ada deformitas kraniomaksilofasial yang mempengaruhi anatomi palatal normal, tidak ada riwayat operasi atau perawatan yang dapat

menyebabkan perubahan jaringan lunak wajah, tidak ada penyakit sistemik, dan jaringan periodontal yang sehat atau kesehatan periodontal yang terkontrol dengan baik (Gill *et al*, 2018).

Indikasi *corticotomy* yang lain adalah sebagai berikut: (1) mengatasi kepadatan dan mempersingkat waktu perawatan, (2) meningkatkan stabilitas pasca ortodonti, (3) memfasilitasi erupsi gigi yang mengalami impaksi, (4) memfasilitasi ekspansi ortodonti yang lambat, (5) intrusi molar dan koreksi *open bite* (Hussein *et al*, 2015).

Kontra indikasi *corticotomy* adalah sebagai berikut: (1) pasien yang menunjukkan tanda penyakit periodontal aktif, (2) individu dengan masalah endodontik yang tidak dirawat secara memadai, (3) pasien yang menggunakan kortikosteroid dalam waktu lama, (4) orang yang mengonsumsi obat apa pun yang memperlambat metabolisme tulang, seperti bifosfonat dan NSAID (Oliveira *et al*, 2010).

## **2.5 Perbandingan menggunakan *corticotomy* dan ortodonti konvensional**

*Corticotomy Assisted Orthodontics* (CAO) telah digunakan untuk mempercepat perawatan ortodonti. Beberapa studi klinis telah menunjukkan pengurangan waktu perawatan sepertiga dibandingkan dengan perawatan konvensional. CAO memiliki keuntungan, seperti resorpsi akar yang lebih sedikit, karena penurunan resistensi tulang kortikal, lebih banyak tulang di sekitar gigi, karena penambahan cangkok tulang, relaps yang lebih sedikit dan lebih lambat,

dan lebih sedikit kebutuhan akan peralatan ekstraoral dan prosedur ortognatik (Cano *et al*, 2012).

Ortodonti yang difasilitasi *corticotomy* mengakibatkan penurunan waktu perawatan. Durasi perawatan ortodonti konvensional adalah 16,4 bulan, dibandingkan dengan perawatan kelompok *corticotomy* memiliki waktu perawatan yang lebih singkat dengan rata-rata waktu perawatan total adalah 8,85 bulan. (Gill *et al*, 2018).

*Corticotomy* memulai dan mempotensiasi proses penyembuhan normal (*Regional Acceleratory Phenomena / RAP*). RAP adalah respon lokal terhadap stimulus berbahaya yang menggambarkan suatu proses dimana jaringan terbentuk lebih cepat daripada proses regenerasi normal. Dengan meningkatkan berbagai tahap penyembuhan, hal ini membuat penyembuhan terjadi 2–10 kali lebih cepat dari penyembuhan fisiologis normal. RAP dimulai dalam beberapa hari setelah cedera, biasanya mencapai puncaknya pada 1-2 bulan, dan berlangsung selama 4 bulan di tulang kemudian membutuhkan waktu 6 hingga lebih dari 24 bulan untuk mereda (AlGhamdi, 2010).

CAO adalah prosedur adjuvan yang menjanjikan, diindikasikan untuk banyak situasi dalam perawatan ortodonti orang dewasa. Prosedur ini telah digunakan dalam beberapa kasus terbatas untuk menghindari efek sekunder dari ortodonti konvensional, seperti resorpsi akar pada intrusi molar atau dehisensi periodontal pada ekspansi gigi yang lambat. Namun, keuntungan utamanya adalah pengurangan waktu perawatan dan stabilitas setelah perawatan ortodonti, yang

memungkinkan penggunaannya secara umum pada banyak pasien dewasa tanpa patologi periodontal aktif (Cano *et al*, 2012).