

**KADAR INTERLEUKIN-1 ALFA PADA
BERBAGAI GRADASI LESI AKNE VULGARIS**

***LEVELS OF INTERLEUKIN-1 ALFA IN
VARIOUS GRADING OF ACNE VULGARIS LESIONS***

**Wiwin Mulianingsih
Nomor Stambuk : P1507209175**



**KONSENTRASI PENDIDIKAN DOKTER SPESIALIS
TERPADU
PROGRAM STUDI BIOMEDIK PROGRAM PASCASARJANA
UNIVERSITAS HASANUDDIN
MAKASSAR
2013**

**KADAR INTERLEUKIN-1 ALFA PADA
BERBAGAI GRADASI LESI AKNE VULGARIS**

Tesis

Sebagai Salah Satu Syarat untuk Mencapai Derajat Magister

Program Studi Biomedik

Disusun dan diajukan oleh

Wiwin Mulianingsih

Kepada

**KONSENTRASI PENDIDIKAN DOKTER SPESIALIS
TERPADU
PROGRAM STUDI BIOMEDIK PROGRAM PASCASARJANA
UNIVERSITAS HASANUDDIN
MAKASSAR
2013**

**KADAR INTERLEUKIN-1 ALFA PADA
BERBAGAI GRADASI LESI AKNE VULGARIS**

Tesis

Sebagai Salah Satu Syarat untuk Mencapai Derajat Magister

Program Studi Biomedik

Disusun dan diajukan oleh

Wiwin Mulianingsih

Kepada

**KONSENTRASI PENDIDIKAN DOKTER SPESIALIS
TERPADU
PROGRAM STUDI BIOMEDIK PROGRAM PASCASARJANA
UNIVERSITAS HASANUDDIN
MAKASSAR
2013**

TESIS

KADAR INTERLEUKIN-1 ALFA PADA BERBAGAI GRADASI LESI AKNE VULGARIS

Disusun dan diajukan oleh

Wiwin Mulianingsih

Nomor Pokok P1507209175

Telah dipertahankan di depan Panitia Ujian Tesis

pada tanggal 19 Agustus 2013

dan dinyatakan telah memenuhi syarat

Menyetujui,

Komisi Penasehat

Dr. dr. Anis Irawan Anwar, Sp.KK (K)

Mengetahui
Ketua Konsentrasi,
PPDS Terpadu
(*Combined Degree*)FK UNHAS

Dr. dr. Farida Tabri, Sp.KK(K)

Direktur Program Pascasarjana
Universitas Hasanuddin,

Dr.dr. Habibah S. Muhiddin, Sp.M(K)

Prof. Dr. Ir. Mursalim

PERNYATAAN KEASLIAN TESIS

Yang bertandatangan di bawah ini:

Nama : **Wiwin Mulianingsih**
Nomor Mahasiswa : P 1507209175
Program Studi : Biomedik / PPDS Terpadu (
Combined Degree)
FK. UNHAS

Menyatakan dengan sebenarnya bahwa tesis yang saya tulis ini benar-benar merupakan hasil karya saya sendiri, bukan merupakan pengambilalihan tulisan atau pemikiran orang lain. Apabila dikemudian hari terbukti atau dapat dibuktikan bahwa sebagian atau keseluruhan tesis ini hasil karya orang lain, saya bersedia menerima sanksi atas perbuatan tersebut.

Makassar, Juli 2013

Yang menyatakan

Wiwin Mulianingsih

UCAPAN TERIMA KASIH

Puji dan syukur senantiasa kami panjatkan kehadirat Allah SWT, Maha Pemurah lagi Maha Penyayang. Shalawat dan Salam tak lupa kami haturkan kepada junjungan kita Nabi Muhammad SAW. Alhamdulillah, dalam lindungan dan limpahan anugerah-Nya, akhirnya kami dapat menyelesaikan laporan penelitian ini sebagai karya tulis akhir pada Program Studi Biomedik, Konsentrasi Program Dokter Spesialis Terpadu (*Combined degree*) Ilmu Kesehatan Kulit dan Kelamin Fakultas Kedokteran Universitas Hasanuddin, Makassar.

Kepada Direktur Pasca Sarjana Universitas Hasanuddin, Dekan Fakultas Kedokteran Universitas Hasanuddin dan Ketua Program Pendidikan Dokter Spesialis Fakultas Kedokteran Universitas Hasanuddin Makassar, saya mengucapkan banyak terima kasih atas kesempatan yang diberikan kepada saya mengikuti dan menyelesaikan pendidikan dokter spesialis di Bagian Ilmu Kesehatan Kulit dan Kelamin Fakultas Kedokteran Universitas Hasanuddin.

Kami menyadari bahwa semua keberhasilan ini tidak dapat dicapai tanpa bantuan dari para guru, rekan-rekan residen, serta pihak lain. Untuk itu, pada kesempatan ini kami menghaturkan ucapan terima kasih yang tak terhingga untuk mereka yang tidak bosan-bosannya membimbing dan mendampingi hingga kami dapat menyelesaikan studi ini.

Pada kesempatan ini penulis menyampaikan ucapan terima kasih yang tak terhingga kepada dr. Alwi A. Mappiase, PhD, Sp.KK, FINS DV, selaku Ketua Bagian Ilmu kesehatan Kulit dan Kelamin Fakultas

Kedokteran Universitas Hasanuddin. Kepada Dr. dr. Anis Irawan Anwar, Sp.KK (K) selaku pembimbing I tesis, kepada Dr. dr. Farida Tabri, Sp.KK (K), MARS sebagai pembimbing II, terimakasih tak terhingga atas perhatian, didikan, bimbingan, dorongan, nasehat dan petunjuk selama pendidikan hingga tersusunnya karya tulis akhir ini. Terimakasih juga kepada seluruh staf pengajar Bagian Ilmu Kesehatan Kulit dan Kelamin Fakultas Kedokteran Universitas Hasanuddin.

Terimakasih yang teramat sangat pula saya ucapkan kepada para penguji, kepada Dr. dr. Farida Ilyas, Sp.KK, Kepada Prof. dr. Muh. Nasrum Massi, Ph.D dan Kepada Prof. Dr. dr. R. Satriono, M.Sc., SpA(K), SpGK, atas perhatian, didikan, bimbingan, dorongan, nasehat dan petunjuk selama pendidikan hingga tersusunnya karya tulis akhir ini.

Kepada saudara, kakak, dan dosen dr. Wiwiek Dwiyanti, Sp.KK, M.Kes, yang senantiasa memberikan segala perhatian, didikan, bimbingan, dukungan, semangat, nasehat dan bantuannya dalam menyelesaikan hasil karya akhir ini.

Kepada Teman-teman peserta Program Pendidikan Dokter Spesialis Bagian Ilmu Kesehatan Kulit dan Kelamin FK UNHAS/ RS dr. Wahidin Sudirohusodo.lainnya yang tidak dapat disebut satu persatu, dan temen-temen angkatan juli 2009: dr. A. Anwar Arsyad, dr. Maria Magdalena, dr. A. Meity Hidayani, dr. Hartati, dr. Halida Nuraini dan dr. Zakiani Sakka, terimakasih atas kerjasama, bantuan dan dukungan morilnya selama pendidikan, semoga Allah SWT membalas semua kebaikan rekan-rekan sekalian.

Kepada Handayani Halik, M.Kes analisis medik Laboratorium Mikrobiologi FK UNHAS dan seluruh tenaga medis dan non medis bagian

Ilmu Kesehatan Kulit dan Kelamin FK UNHAS/RS dr. Wahidin Sudirohusodo dan RS Jejaring Pendidikan, terima kasih atas kerjasama dan bantuannya.

Terimakasih juga penulis sampaikan kepada seluruh pasien yang menjadi sampel penelitian ini, karena tanpa mereka penelitian ini tidak mungkin berjalan dan dari mereka penulis dapat belajar banyak hal.

Kepada suami tercinta Roni Yusron, MT dan anakku tersayang Muh. Daffa Fauzan, atas keikhlasan, kasih sayang, kesabaran, ketabahan, dukungan moril dan bantuannya serta doa sepenuh hati yang telah diberikan.

Kepada Seluruh keluarga, ayahanda tercinta Drs. H. Muhi Burhanuddin dan ibunda H. Rusminingsih beserta almarhum bapak mertua H. Abdul Gani dan Hj. Yayah Khaeriyah. Juga ucapan terimakasih kepada kakak saya dr. Nur Ismawati, dr Mahsun Hermawan, dr Wiwik Nurlaela, dr. Yuyun Hiryaningsih dan sahabat tersayang mbak Isnaini, dr. Nur Cholifah. Terima kasih atas segala dukungan moril dan bantuannya serta doa yang tak kenal lelah.

Akhir kata Penulis berharap semoga karya tulis ini dapat bermanfaat bagi semua pihak dan segala kritik serta saran yang membangun akan diterima dengan tangan terbuka. Semoga Allah SWT membalas semua amal kebaikan mereka, Amin.

Makassar, Juli 2013

Wiwin Mulianingsih

ABSTRAK

WIWIN MULIANINGSIH. *Kadar Interleukin-1 Alfa (IL-1 α) pada Berbagai Gradasi Lesi Akne Vulgaris* (dibimbing oleh Anis Irawan Anwar dan Farida Tabri)

Penelitian ini bertujuan untuk menganalisis kadar IL-1 alfa (IL-1 α) pada berbagai gradasi lesi akne vulgaris.

Penelitian dilakukan di Poliklinik Kulit dan Kelamin Rumah Sakit dr. Wahidin Sudirohusodo, Rumah Sakit jejaring dan pemeriksaan dilakukan di Laboratorium Mikrobiologi RS Pendidikan Universitas Hasanuddin Makasar. Penelitian ini menggunakan rancangan penelitian *cross sectional study*. Sampel penelitian sebanyak 28 orang yang terdiri atas 10 orang lesi komedonal, 10 orang lesi papulopustular dan 8 orang lesi nodular. Sekret tiap tipe lesi akne vulgaris diperiksa dengan ELISA (*Enzyme-Linked Immunosorbent Assay*) untuk mengukur kadar IL-1 α .

Hasil penelitian menunjukkan bahwa kadar IL-1 α antara lesi komedonal dan lesi nodular serta antara lesi komedonal dan lesi non komedonal (lesi papulopustular dan lesi nodular) terdapat perbedaan bermakna dimana kadar IL-1 α pada lesi komedonal lebih tinggi.

Kata kunci: interleukin-1 alfa, lesi akne vulgaris, ELISA

ABSTRACT

WIWIN MULIANINGSIH. *Level of Interleukin-1 Alfa (IL-1 α) in Various Grading of Acne Vulgaris Lesions* (supervised by Anis Irawan Anwar and Farida Tabri)

The aim of the research is to analyze the content of IL-1 α in various gradations of acne vulgaris lesions.

The research was conducted in the Dermatology Clinic Hospital dr. Wahidin in Sudirohusodo Hospital and Networking Hospital. The examination was conducted in Microbiology Laboratory of Education Hospital of Hasanuddin University, Makassar. The research used cross-sectional study design. The samples were 28 people consisting of 10 people comedonal lesions, 10 people of papulopustular lesions and 8 people of nodular lesions. The Secret of each type of acne vulgaris lesions was examined by ELISA (Enzyme-Linked Immunosorbent Assay) to measure the content of IL-1 α .

The results of the research indicate that there is significant difference in the content of IL-1 α between comedonal lesions and nodular lesions and between the comedonal lesion and non comedonal lesion (papulopustular lesions and nodular lesions) in which the content of IL-1 α in comedonal lesion is higher than in the others.

Kata kunci: interleukin-1 alfa, acne vulgaris lesions, ELISA

DAFTAR ISI

	Halaman
PRAKATA	v
ABSTRAK	viii
<i>ABSTRACT</i>	ix
DAFTAR ISI	x
DAFTAR TABEL	Xiii
DAFTAR GAMBAR	Xiv
DAFTAR ARTI LAMBANG DAN SINGKATAN	Xv
DAFTAR LAMPIRAN	Xvi
BAB I. PENDAHULUAN	1
A. Latar Belakang Masalah	1
B. Rumusan Masalah	3
C. Tujuan Penelitian	3
D. Manfaat Penelitian	4
E. Hipotesis Penelitian	4
BAB II. TINJAUAN PUSTAKA	5
A. Akne Vulgaris	5
B. Interleukin 1 Alfa	14
C. Interleukin 1 Alfa pada akne vulgaris	15
D. Landasan Teori	18
E. Kerangka Teori	19
F. Kerangka Konsep	20

BAB III. METODOLOGI PENELITIAN	21
A. Rancangan Penelitian	21
B. Tempat Dan Waktu Penelitian	21
C. Populasi Penelitian	21
D. Alat dan Bahan Penelitian	23
E. Langkah Kerja	23
F. Alur Penelitian	26
G. Identifikasi Variabel	26
H. Definisi Operasional	27
I. Rencana Analisis Data	28
J. Ijin Penelitian dan <i>Ethical Clearence</i>	29
BAB IV. HASIL PENELITIAN DAN PEMBAHASAN	
A. Hasil Penelitian	30
B. Pembahasan	37
BAB V. PENUTUP	50
A. Kesimpulan	50
B. Saran	50
DAFTAR PUSTAKA	51
LAMPIRAN	52

DAFTAR TABEL

Nomor		Halaman
1.	Distribusi penderita AV pada berbagai tipe AV berdasarkan jenis kelamin, umur, tipe AV, pencet akne, merokok, makan pedas, riwayat keluarga, makanan dan riwayat akne	32
2	Perbandingan kadar IL-1 α menurut jenis kelamin, umur, pencet akne, merokok, makan pedas, makanan, riwayat keluarga, dan riwayat akne	34
3	Perbandingan kadar IL-1 α pada lesi komedonal dan lesi papulopustular	35
4	Perbandingan kadar IL-1 α pada lesi komedonal dan lesi nodular	36
5	Perbandingan kadar IL-1 α pada lesi lesi papulopustular dan lesi nodular	36
6	Perbandingan kadar IL-1 α pada lesi komedonal, lesi papulopustular dan lesi nodular	37
7	Perbandingan kadar IL-1 α pada lesi komedonal dan non komedonal (lesi papulopustular dan lesi nodular)	37

DAFTAR GAMBAR

Nomor		Halaman
1.	Kerangka Teori	19
2.	Kerangka konsep penelitian	20
3.	Alur penelitian	26

DAFTAR ARTI LAMBANG DAN SINGKATAN

DAFTAR ARTI LAMBANG DAN SINGKATAN

Lambang/Singkatan	Arti dan Keterangan
AV	Akne Vulgaris
AP-1	Aktivator Protein 1
BAF	<i>B-Cell Activating Factor</i>
<i>et al</i>	dan kawan-kawan
ELISA	<i>Enzyme-Linked Immunosorbent Assay</i>
GM-CSF	<i>Granulocyte-Macrophage Colony-Stmulating Factor</i>
IL-1	Interleukin-1
IL-1 α	Interleukin-1 Alfa
IL- β	Interleukin-1 Beta
LAF	<i>Leucocyte Activating Factor</i>
LEM	<i>Leucocyte Endogenous Mediator</i>
MCF	<i>Mononuclear Cell Factor</i>
<i>P.acnes</i>	<i>Propionibacterium acnes</i>
PMN	<i>Polymononuclear</i>
PSUs	<i>Pilosebasa Unit</i>
TNF- α	<i>Tumor Necrosis Factor-α</i>
TLR-2	<i>Toll-like Reseptor</i>
VEGH	<i>Vascular Endothelial Growth Factor</i>

DAFTAR LAMPIRAN

Nomor		Halaman
1.	<i>Informed Consent</i>	55
2.	Formulir Penelitian	57
3.	Data sampel kadar IL-1 α pada lesi komedonal	59
4.	Data sampel kadar IL-1 α pada lesi papulopustular	60
5.	Data sampel kadar IL-1 α pada lesi nodular	61
7.	Rekomendasi Persetujuan Etik	62
8.	Hasil Pengolahan Data Statistik Menggunakan SPSS	63

BAB I

PENDAHULUAN

A. Latar Belakang Masalah

Akne vulgaris (AV) merupakan penyakit inflamasi kronik pada folikel pilosebacea yang umum dijumpai dewasa dan remaja serta ditandai dengan komedo, papul, pustul dan nodul. Akne terutama mengenai wajah, leher, badan bagian atas dan lengan atas (Zaenglein *et al.*, 2008).

Penyakit ini banyak dijumpai di Indonesia, hal ini terlihat dari data beberapa rumah sakit di Indonesia. Angka kunjungan penderita AV tahun 2011 sebanyak 87 penderita (0,0012%) dari 4.124.000 kunjungan di Poliklinik Kulit dan Kelamin RSUP Wahidin Sudirohusodo Makassar.

Akne vulgaris bisa terjadi dalam beberapa bentuk/gradasi yang tidak selalu sama pada setiap penderita. Kasus AV sering dijumpai oleh dermatologis terutama pada usia remaja dan biasanya berlanjut hingga usia dewasa dengan rentang umur antara 11-30 tahun, puncak kejadian pada usia 18 tahun (Zaenglein *et al.*, 2008, Ballanger *et al.*, 2006).

Menurut Liao DC, AV dibagi menjadi 3 tipe akne, yaitu: 1) komedonal, 2) papulopustular, dan 3) nodular. Lesi AV dapat bersifat inflamasi maupun non-inflamasi (Koreck *et al.*, 2003). Lesi non-inflamasi berupa komedo terbuka (*blackhead*) dan komedo tertutup (*whitehead*). Komedo merupakan tanda awal dari lesi pada akne (Zaenglein *et al.*,

2008). Komedo terbuka mengandung IL-1 alfa (IL-1 α) dengan konsentrasi yang cukup tinggi (Ingham et al., 1992). Lesi inflamasi bervariasi mulai dari bentuk papul kecil dengan batas merah, pustul, nodul hingga kista (Liao, 2003, Zaenglein et al., 2008).

Hipotesis utama pada patofisiologi akne meliputi perubahan keratinisasi folikular pada unit pilosebacea, kolonisasi dan aktivasi folikular *P. acnes*, pengaruh hormonal, produksi sebum, serta pelepasan mediator inflamasi (Thiboutot et al., 2009).

Sitokin pro-inflamasi IL-1 α diproduksi oleh duktus keratinosit menyebabkan hiperkornifikasi dan diferensiasi abnormal pada unit pilosebacea (PSUs) dari infundibulum seperti yang terlihat pada pembentukan komedo. Produksi sitokin oleh keratinosit dan makrofag serta neutrofil rekuren pada tempat tersebut (Burkhart, 2003). Keseimbangan konsentrasi IL-1 α , IL-1 β dan reseptor IL-1 dapat memediasi pembentukan komedo in vivo (Jeremy et al., 2003). Komedo atau mikrokomedo kemudian dapat berkembang menjadi lesi inflamasi sebagai akibat dari aktivasi dan migrasi sel T CD4+ (Kim, 2005). IL-1 α berpengaruh pada respon inflamasi dengan menginduksi produksi *vascular endothelial growth factor* (VEGF) pada sel papila dermis dan keratinosit folikuler pada unit pilosebacea (Kealey dan Guy, 1997).

Berdasarkan hal tersebut perlu dilakukan penelitian untuk melihat apakah kadar IL-1 α pada lesi akne vulgaris meningkat seiring dengan

meningkatnya gradasi pada akne vulgaris dan sepanjang penelusuran kami belum didapatkan penelitian tentang hal ini di Makassar.

B. Rumusan Masalah

Apakah ada perbedaan kadar IL-1 α antara tipe lesi komedonal, tipe lesi papulopustular dan tipe lesi nodular.

C. Tujuan Penelitian

1. Tujuan umum
untuk menganalisis kadar IL-1 α pada berbagai gradasi lesi akne vulgaris.
2. Tujuan khusus
 - a. Mengukur kadar IL-1 α pada lesi komedonal.
 - b. Mengukur kadar IL-1 α pada lesi papulo-pustular.
 - c. Mengukur kadar IL-1 α pada lesi nodular.
 - d. Membandingkan kadar IL-1 α antara lesi komedonal dan lesi papulo-pustular
 - e. Membandingkan kadar IL-1 α antara lesi komedonal dan lesi nodular
 - f. Membandingkan kadar IL-1 α antara lesi papulo-pustular dan lesi nodular
 - g. Membandingkan kadar IL-1 α antara lesi komedonal dan lesi non komedonal (lesi papulo-pustular dan lesi nodular)

- h. Membandingkan kadar IL-1 α antara lesi komedonal, papulopustular dan nodular.

D. Manfaat Penelitian

1. Memberikan informasi ilmiah mengenai kadar IL-1 α pada berbagai gradasi lesi akne penderita akne vulgaris.
2. Menjadi acuan dalam memberikan terapi dan pencegahan terjadinya akne berat.
3. Memberi sumbangan ilmiah sebagai dasar bagi penelitian selanjutnya dari aspek klinis yang akan memberikan kontribusi di bidang dermatologi khususnya preventif akne.

E. Hipotesis Penelitian

Ada perbedaan kadar IL-1 α antara tipe lesi komedonal, tipe lesi papulopustular dan tipe lesi nodular.

BAB II

TINJAUAN PUSTAKA

A. Akne Vulgaris

1. Definisi

Akne vulgaris (AV) adalah suatu keadaan inflamasi kronik pada folikel pilosebacea, yang ditandai oleh terdapatnya komedo, papul, pustul, nodul dan juga sampai skar (Simpson dan Cunliffe, 2007). Komedo merupakan tanda awal dari lesi pada akne. Papul dan pustul terjadi akibat inflamasi sehingga memberikan gambaran eritem dan edema yang kemudian dapat membesar membentuk nodul (*Zaenglein et al.*, 2008).

2. Epidemiologi

Akne vulgaris (AV) menyerang 40-50 juta penduduk Amerika dengan insiden tertinggi pada dewasa muda. Sekitar 85% orang berusia 12 -24 tahun terkena akne dan 12% perempuan serta 3% laki-laki akan mengalami sampai usia 40 tahun (*Do et al.*, 2008).

Akne pada remaja berusia 16-17 tahun berkisar 95% sampai 100% terjadi pada laki-laki dan 83% sampai 85% pada wanita. Pada usia 40 tahun, 1% laki-laki dan 5% wanita masih memiliki lesi akne (*Collier et al.*, 2008).

Akne memiliki potensi tekanan psikologis dan psikososial yang bermakna. Antara 30% dan 50% remaja mengalami psikologis terkait dengan akne, termasuk rasa malu, kecemasan, frustrasi, depresi dan rendah diri. Selain itu dampak negatif psikososial telah dilaporkan seperti keinginan bunuh diri dan mencoba bunuh diri (Baldwin, 2002, Cotterill dan Cunliffe, 1997).

3. Etiopatogenesis

Patogenesis akne vulgaris (AV) multifaktorial yang melibatkan unit pilosebaceus, ada lima faktor utama : (1) perubahan keratinisasi folikular pada unit pilosebacea, (2) kolonisasi dan aktivasi folikular *P. acnes*, (3) pengaruh hormonal, (4) produksi sebum, serta (5) pelepasan mediator inflamasi hiperproliferasi epitel folikular (Thiboutot *et al.*, 2009, Zaenglein *et al.*, 2008, Koreck *et al.*, 2003).

a. Perubahan keratinisasi folikular pada unit pilosebacea

Epitel folikel rambut bagian atas, infundibulum, mengalami hiperkeratosis dengan peningkatan kohesi keratinosit. Sel-sel keratinosit yang berlebihan dan sifatnya yang tidak mudah lepas membentuk sumbatan dalam ostium folikel, sehingga menyebabkan aliran keratin, sebum, dan bakteri bertumpuk dalam folikel. Kumpulan bahan-bahan ini menyebabkan pelebaran folikel rambut, membentuk mikrokomedo. Mikrokomedo dan komedo memperlihatkan hiperkeratinisasi duktus dan selanjutnya obstruksi pada folikel

sebacea. Hiperproliferasi duktus keratinosit dapat dikonfirmasi melalui pewarnaan immunohistokimia dengan antibodi monoklonal Ki-67, dengan peningkatan ^3H -thymidine merupakan suatu penanda komedo dan adanya keratin 6 dan 16. Salah satu faktor penting dalam menginduksi hiperproliferasi pada keratinosit duktus mungkin karena modifikasi komposisi lipid pada sebum (Koreck *et al.*, 2003). Ada beberapa faktor penentu dalam hiperproliferasi keratinosit adalah stimulasi androgen, penurunan asam linoleat, dan peningkatan aktivitas IL-1 α . Komedogenesis terjadi jika korneosit deskuamasi terakumulasi dalam folikel rambut (Zaenglein *et al.*, 2008, Gollnick dan Cunliffe, 2003).

Mekanisme hiperkeratinisasi folikular masih belum jelas (Koreck *et al.*, 2003), diduga bahwa ada beberapa faktor yang bertanggung jawab, termasuk perubahan komposisi lipid sebum, respon abnormal androgen, produksi sitokin lokal, dan adanya *P. acnes* serta efeknya (Heughebaert dan Shalita, 2011).

b. Kolonisasi dan aktivasi folikular *P. acnes*

Propionibacterium acnes (*P. acnes*) merupakan bakteri gram positif, anaerobik dan mikroaerobik yang ditemukan di dalam folikel sebacea. Peran *P. acnes* pada proses komedogenesis belum sepenuhnya dipahami, namun diduga *P. acnes* dapat mensekresi lipase yang menghidrolisis trigliserida dari sebum menjadi asam lemak bebas dan gliserol. Asam lemak bebas cenderung bersifat

komedogenik *P. acnes* sering terdapat dalam konsentrasi tinggi pada mikrokomedo, dan memiliki peran dalam menginduksi sitokin, integrin, dan inflamasi. *P. acnes* tidak hanya penting dalam perkembangan inflamasi lesi akne tetapi juga dalam pembentukan mikrokomedo. Biofilm yang dihasilkan oleh bakteri tersebut memiliki peran dalam hiperkeratinisasi folikuler (Leyden *et al.*, 1998, Leeming *et al.*, 1985).

Dinding sel *P. acnes* mengandung antigen karbohidrat yang merangsang perkembangan antibodi. Penderita dengan akne berat memiliki titer antibodi yang paling tinggi. Antibodi antipropionibakterium memperberat respon peradangan dengan mengaktifkan komplemen, kemudian terjadi proses pro-inflamasi. *P. acnes* mempunyai beberapa aktivitas enzimatis. Enzim lipase yang dihasilkan dapat memecah *diacylglycerol* dan *triacylglycerol* sebum menjadi *glycerol* dan *free fatty acid* yang dapat memicu hiperkeratosis proliferasi pada ductus folikular sehingga memicu terjadinya komedo. Efek iritasi (penurunan pH) memicu ruptur pada komedo. Enzim protease *P. acnes* memungkinkan perembesan isi dari folikel melewati dinding folikel dan *hyaluronidase* membantu isi folikel tersebut menyebar dalam dermis, sehingga terjadi manifestasi klinik berupa papul, pustul, indurasi dan abses (Loveckova dan Havlikovab, 2002).

P. acnes memfasilitasi inflamasi dengan menimbulkan respon hipersensitivitas tipe lambat dengan memproduksi lipase, protease, hialuronidase dan faktor-faktor kemotaktik. *P. acnes* juga merangsang

regulasi sitokin dengan berikatan dengan *Toll-like receptor 2* (TLR-2) pada monosit dan sel-sel polimorfonuklear disekitar folikel sebacea (Zaenglein *et al.*, 2008).

c. Pengaruh hormonal

Androgen mempengaruhi berbagai fungsi kulit, termasuk pertumbuhan dan diferensiasi kelenjar sebacea, pertumbuhan rambut, *epidermal barrier function*, dan penyembuhan luka. Androgen memiliki peran sentral dalam stimulasi produksi sebum dan proliferasi keratinosit, serta mempengaruhi sebosit dan keratinosit infundibular secara kompleks, berpengaruh pada diferensiasi dan proliferasi sebosit, lipogenesis, dan komedogenesis (Thiboutot *et al.*, 1998).

Peran androgen dalam hiperkeratinisasi folikel, dan kemungkinan androgen lokal berkontribusi langsung terhadap pembentukan komedo, telah diteliti dalam studi *in vitro* dari kultur keratinosit dari epidermis dan infrainfundibulum folikuler. Penelitian ini menunjukkan aktivitas tipe 1 5α - reduktase yang lebih tinggi di daerah infrainfundibular, daerah yang dipengaruhi oleh hiperkornifikasi dibandingkan dengan keratinosit epidermal. Pasien dengan akne memiliki tingkat enzim ini yang sedikit lebih tinggi dibandingkan dengan pasien tanpa akne, menunjukkan peningkatan kapasitas produksi androgen. Stimulasi androgenik menyebabkan hiperkeratinisasi duktal dan infundibular yang berlebihan. Efek ini diperkuat oleh adanya sinergis *growth factors*, neuropeptida dan $IL-1\alpha$, hiperproliferasi dan hiperkornifikasi pada dinding folikular

bisa diblok dengan penambahan antagonis reseptor IL-1 α (Thiboutot *et al.*, 1998, Guy *et al.*, 1996).

d. Peningkatan produksi sebum

Sebum, diproduksi oleh kelenjar sebacea, merupakan campuran kompleks dari trigliserida, lilin ester, squalene, dan sejumlah kecil kolesterol dan fosfolipid. Abnormalitas dalam kandungan sebum dianggap beberapa di antara faktor utama yang terlibat dalam patogenesis akne, berperan baik pada komedogenesis maupun pada perkembangan reaksi inflamasi yang menyebabkan lesi akne secara klinis. Produksi dan sekresi sebum merupakan kondisi penting pada akne vulgaris, meskipun hipersekresi tidak cukup untuk menginisiasi perkembangan lesi. Akan tetapi, sebum pada pasien akne berbeda secara kuantitatif dan kualitatif dari kulit orang normal (Heughebaert dan Shalita, 2011).

Salah satu komponen sebum, trigliserida, berperan dalam patogenesis akne. Trigliserid dipecah menjadi asam lemak bebas oleh *P. acnes*, flora normal pada unit pilosebacea. Asam lemak bebas ini selanjutnya menyebabkan gumpalan bakteri dan kolonisasi *P. acnes*, menimbulkan inflamasi dan menjadi komedogenik. Ketidakseimbangan antara produksi sebum dan kemampuan sekresinya ini akan mengakibatkan tertimbunnya sebum di folikel rambut sehingga terbentuknya mikrokomedo yang selanjutnya akan diikuti oleh proses inflamasi dan menjadi lesi inflamasi. Sebum secara terus menerus

akan disintesis oleh kelenjar sebacea dan disekresikan ke permukaan kulit melalui pori-pori folikel rambut. Hormon androgen juga mempengaruhi produksi sebum, kerjanya sama pada keratinosit infundibulum folikuler, dan mempengaruhi aktivitas sebosit (Zaenglein *et al.*, 2008, Gollnick dan Cunliffe, 2003).

Abnormalitas lipid sebacea dapat memicu hiperkornifikasi dengan peningkatan asam lemak, squalene oksida dan penurunan asam linoleat. zat-zat yang bersifat komedogenik ini mempunyai kemampuan merangsang komedo (Heughebaert dan Shalita, 2011, Motoyoshi, 1983).

Komedogenesis diduga dipicu oleh adanya asam lemak bebas follikular yang berlebihan, di mana produksinya dimetabolisme oleh lipase bakteri, terutama oleh *P. acnes* dan *Staphylococcus epidermidis*. Sehingga, baik antibiotika topikal maupun oral telah terbukti mengurangi komedo. Apakah penurunan ini disebabkan oleh efek antibakteri dari antibiotik atau oleh inhibibisi langsung dari produksi lipase tidak jelas (Cunliffe dan Gollnick, 2001, Heughebaert dan Shalita, 2011).

Lipid pada permukaan kulit pasien akne, serta lipid pada komedo terbuka dan tertutup, memiliki kandungan lipid polar meningkat dibandingkan dengan lipid pada permukaan kulit yang normal. Lipid polar ini berasal dari oksidasi squalene, suatu lipid sebum spesifik terhadap squalene peroksida. Akumulasi berlebihan dari peroksida ini

dapat menyebabkan perubahan inflamasi pada komedo, dan akumulasinya dalam komedo bisa menyebabkan peningkatan ekspresi IL-1 α melalui NF-kB dan eksaserbasi komedogenesis dengan memicu keratinisasi folikuler (Tochio *et al.*, 2009).

Hubungan antara level asam linoleat sebum yang rendah, asam lemak esensial, dan komedogenesis sudah ada sejak pada tahun 1986. Kandungan asam linoleat yang berkurang pada *sphingolipids intrafollicular* dapat terlibat dalam hiperkeratosis folikular, sehingga menyebabkan berkurang fungsi barier epidermis, peningkatan kehilangan air transepidermal, dan *scale* dermatosis. Bukti lebih lanjut pentingnya asam linoleat bahwa asam linoleat topikal mengurangi ukuran mikrokomedo (Letawe *et al.*, 1998, Smith *et al.*, 2008).

e. Pelepasan mediator inflamasi

Inflamasi terjadi oleh karena terdapatnya sitokin proinflamasi yang dihasilkan oleh *P. acnes* dan oleh karena terdapatnya *free fatty acid* yang terbentuk dari hidrolisis trigliserida sebum oleh enzim lipase yang dibentuk oleh *P. acnes* (Baran *et al.*, 2005).

IL-1 α ditemukan pada sitokin inflamasi pada komedo, IL-1 α diproduksi oleh duktus keratinosit yang berperan dalam stimulasi androgen pada proses komedogenesis (Heughebaert dan Shalita, 2011).

P.acnes secara langsung menstimulasi sel mononuklear darah perifer (PMN) dan monosit menghasilkan sitokin proinflamasi seperti

TNF- α , IL-1 α , IL-8 dan IL-12 melalui TLR-2. Oleh karena itu derajat inflamasi pada AV tergantung dari respon imun individu terhadap *P.acnes*. Inflamasi tidak hanya hasil dari pecahnya komedo, tetapi terlibat dalam awal komedogenesis. Hal ini dicapai melalui penjabaran IL-1 α , ekspresi dan produksinya disebabkan oleh *P. acnes*. Respon innate imun *P. acnes* juga menginduksi inflamasi (Krishna *et al.*, 2011).

Penambahan IL-1 α ke medium in vitro pada PSUs yang normal menyebabkan hiperproliferasi dan diferensiasi abnormal pada folikel pilosebacea yang terisolasi. Dengan demikian, IL-1 α menyebabkan gambaran komedonal tanpa ada mediator lainnya (Cunliffe *et al.*, 2003, Guy *et al.*, 1996, Guy dan Kealey, 1998b).

4. Manifestasi Klinik

Akne vulgaris (AV) adalah suatu keadaan inflamasi kronik pada folikel pilosebacea, yang ditandai oleh terdapatnya komedo, papul, pustul, nodul dan juga sampai skar (Thiboutot *et al.*, 2009). Lesi AV dapat berupa lesi inflamasi maupun noninflamasi. Lesi non-inflamasi berupa komedo terbuka (*blackhead*) dan komedo tertutup (*whitehead*). Lesi inflamasi bervariasi mulai dari bentuk papul kecil dengan batas merah, pustul, nodul hingga kista. (Zaenglein *et al.*, 2008, Liao, 2003) Akne vulgaris dibagi menjadi 3 tipe akne, yaitu: 1) komedonal, 2) papulopustular, dan 3) nodular (Koreck *et al.*, 2003).

B. Interleukin-1 alfa (IL -1 α)

Interleukin-1 (IL-1) merupakan sitokin, atau regulator polipeptida, yang dihasilkan oleh monosit, makrofag, limfosit, sel-sel endotel, hepatosit, sel epitel, keratinosit, dan fibroblas, dan sel bernukleus lainnya. IL derivat dari fagosit mononuklear yang meningkatkan respons dari timosit terhadap aktivator poliklonal khususnya sebagai kostimulasi dari aktivasi sel T. Dalam perkembangan selanjutnya dinamakan sebagai *leucocyte activating factor* (LAF), *mononuclear cell factor* (MCF), *B cell activating factor* (BAF), *leucocyte endogenous mediator* (LEM) (Kresno, 1996, Bratawidjaja, 2000, Abbas *et al.*, 2000).

IL-1 terdiri dari dua protein yang terpisah, yaitu *interleukin-1 alfa* (IL-1 α) dan *interleukin-1beta* (IL-1 β). IL-1 α dan IL-1 β merupakan sitokin pro-inflamatori yang terlibat dalam pertahanan imun melawan infeksi. IL-1 α dan IL-1 β keduanya dihasilkan oleh makrofag, monosit, dan sel-sel dendrite (Bratawidjaja, 2000, Kresno, 1996).

IL-1 α merupakan sitokin regulasi yang dapat menginduksi aktivasi faktor transkripsi, seperti faktor *nuclear- κ B* (NF- κ B) dan aktivator protein (AP-1), dan membutuhkan ekspresi gen yang terlibat dalam kelangsungan hidup sel, proliferasi, dan angiogenesis (Guy *et al.*, 1996).

Kedua jenis interleukin agonis (IL-1 α dan IL-1 β) memegang peranan penting dalam menginduksi respon inflamasi. Pelepasan keratinosit IL-1 α disiapkan untuk merekrut limfosit T ke dalam epidermis dalam bentuk

antigen independent manner dan kostimulasi ekspresi pada *vascular endothelial adhesion molecules* (VEAM) (Walters *et al.*, April 1995).

C. Interleukin-1 Alfa (IL -1 α) Pada Akne Vulgaris

Akne terdapat pada unit pilosebacea, awal terjadinya akne belum sepenuhnya dimengerti, namun salah satu peristiwa yang diyakini akibat obstruksi folikel pilosebacea. Hal ini terjadi ketika folikular infundibulum tersumbat baik oleh hiperkeratinisasi atau hiperproliferasi keratinosit atau keduanya. Ini akan menghasilkan pembentukan mikrokomedo, yang merupakan awal subklinis lesi akne (Kim, 2005, Heughebaert dan Shalita, 2011).

Selain *P. acnes* abnormal lipid dapat mempengaruhi aktivitas keratinosit dan sebosit. Lipid dapat secara langsung mempengaruhi proliferasi dan diferensiasi sel-sel dan pelepasan berbagai sitokin. Keratinosit dan sebosit dapat berfungsi sebagai *non-professional antigen-presenting cells*. CD1d dinyatakan oleh kedua jenis sel adanya abnormal lipid pada unit pilosebacea dan stimulasi sel NKT. Setelah aktivasi sel-sel ini mampu mensekresi sitokin, yang selanjutnya mengaktifkan sel T dan system *innate immune*. Sitokin bisa juga menstimulasi keratinosit dan sebosit berkontribusi terhadap abnormal proliferasi dan diferensiasi (Koreck *et al.*, 2003).

Suatu hipotesis, sitokin yang diproduksi dalam folikel bertanggung jawab dalam mengaktifkan sel endotel lokal, menyebabkan upregulasi dari

penanda peradangan vaskuler pada pembuluh darah sekitar folikel pilosebacea pada kulit yang tidak terlibat. Namun, terdapat kontroversi ada tentang faktor-faktor yang mungkin bertanggung jawab atas peningkatan ekspresi dan release IL-1 α (Jeremy *et al.*, 2003).

Pada akne, IL-1 α (1ng/ml) diproduksi oleh duktus keratinosit menyebabkan hiperkornifikasi dari infundibulum seperti yang terlihat pada pembentukan komedo. Mekanisme terjadinya hiperkornifikasi duktus masih belum jelas, meskipun terjadi peningkatan proliferasi pada dinding folikel yang dianggap memberikan kontribusi utama. Komedo hasil dari abnormalisasi proliferasi dan diferensiasi pada duktus keratinosit. Pada proses komedogenesis, terjadi dua perubahan pada pola normal keratinisasi: 1) hiperproliferasi dari keratinosit yang melapisi dinding folikel, seperti yang ditunjukkan dengan peningkatan penanda proliferasi sel Ki-67, dan 2) penurunan deskuamasi karena kohesi meningkat diantara keratinosit. Perubahan ini menyebabkan akumulasi keratinosit *cornified* dalam folikel (Heughebaert dan Shalita, 2011).

Komedogenesis adalah hasil perubahan dalam tingkat sekresi dan komposisi sebum, terutama penurunan konsentrasi asam linoleat. Kadar yang tinggi dari interleukin biologis aktif (IL-1 α) telah terbukti berperan dalam komedogenesis. Sitokin pro-inflamasi terbukti menginduksi hiperkeratinisasi pada bagian yang terisolasi dari dinding folikel sebaceous (infra infundibulum) dari manusia secara *in vitro*. Peran *P. acnes* pada komedogenesis tidak diketahui. Penelitian terkini menunjukkan bahwa *P.*

acnes yang aktif mampu untuk memicu keratinosit manusia untuk memproduksi IL-1 α , *tumor necrosis factor* (TNF)- α dan *granulocyte-macrophage colony-stimulating factor* (GM-CSF). Jika proses ini secara *in vivo*, maka *P. acnes* dalam folikel sebacea dapat berperan pada proses komedogenesis melalui IL-1 α dengan menginduksi hiperkeratinisasi (Farrar dan Ingham, 2004, Pierard *et al.*, 1995).

Komedo ditemukan mengandung cukup aktivitas IL-1 α pada awal inflamasi ketika dilepaskan ke dermis. IL-1 α mengarah ke bentuk komedo tanpa ada mediator lainnya (Heughebaert dan Shalita, 2011). Faktor-faktor yang menginduksi hiperproliferasi duktus keratinosit antara lain komposisi lipid sebacea, androgen, produksi lokal sitokin dan bakteri (Cunliffe *et al.*, 2004). IL-1 α berpengaruh pada respon inflamasi dengan menginduksi produksi *vascular endothelial growth factor* (VEGF) pada sel papilla dermis dan keratinosit folikular pada unit pilosebacea (Kealey dan Guy, 1997).

Inflamasi umumnya dianggap sebagai peristiwa sekunder dalam patogenesis akne sampai ditunjukkan bahwa kejadian inflamasi pada kenyataannya terjadi ditahap paling awal perkembangan lesi akne. Penanda inflamasi dapat dideteksi bahkan sebelum hiperproliferasi dan diferensiasi abnormal keratinosit. Peran IL-1 α pada inflamasi kulit dan proliferasi keratinosit sejak itu telah erat dipelajari. IL-1 α terdapat dalam epidermis perifolikular dari kulit tidak terlibat pada pasien akne sebelum hiperproliferasi atau diferensiasi abnormal dari epitel folikular terjadi. IL-1 α

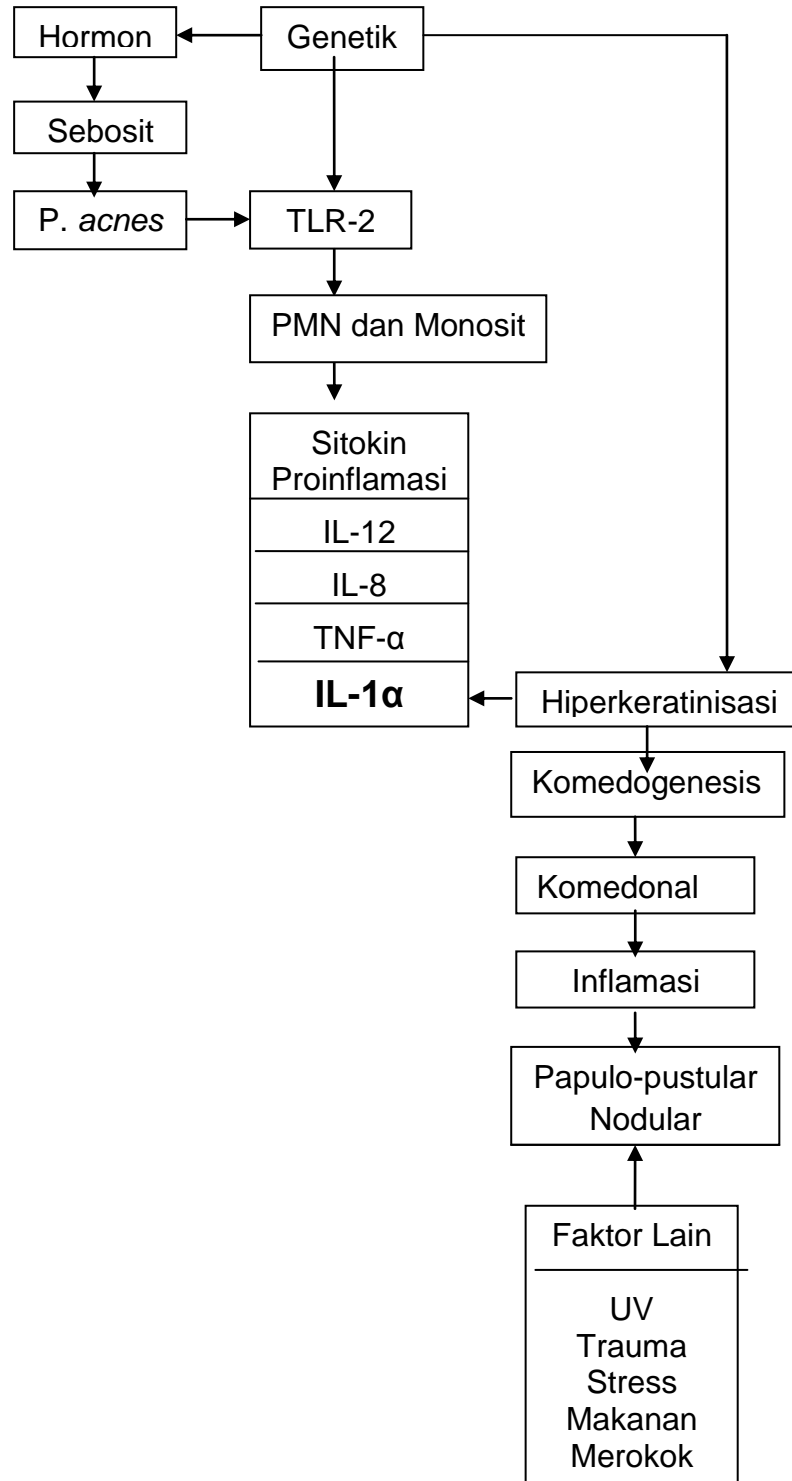
telah dilaporkan untuk menginduksi hiperkeratinisasi *in vitro* dan *in vivo* dalam infundibulum folikuler. IL-1 α bersifat komedogenik dalam unit pilosebacea (PSUs) yang telah diisolasi secara *in vitro*. Penambahan IL-1 α ke infundibulum pilosebacea yang terisolasi *in vitro* menghasilkan hiperkornifikasi mirip komedo. IL-1 α antagonis dapat menghambat reaksi ini. Ketika dilepaskan ke dermis, IL-1 α memulai respon inflamasi. Selanjutnya, sejumlah IL-1 α telah terbukti ada dalam komedo. Respon inflamasi yang diamati sekitar folikel yang tidak terlibat terdiri dari infiltrat limfosit CD4 + dan makrofag (Jeremy *et al.*, 2003, Guy dan Kealey, 1998a, Guy *et al.*, 1996, Ingham *et al.*, 1992).

D. Landasan Teori

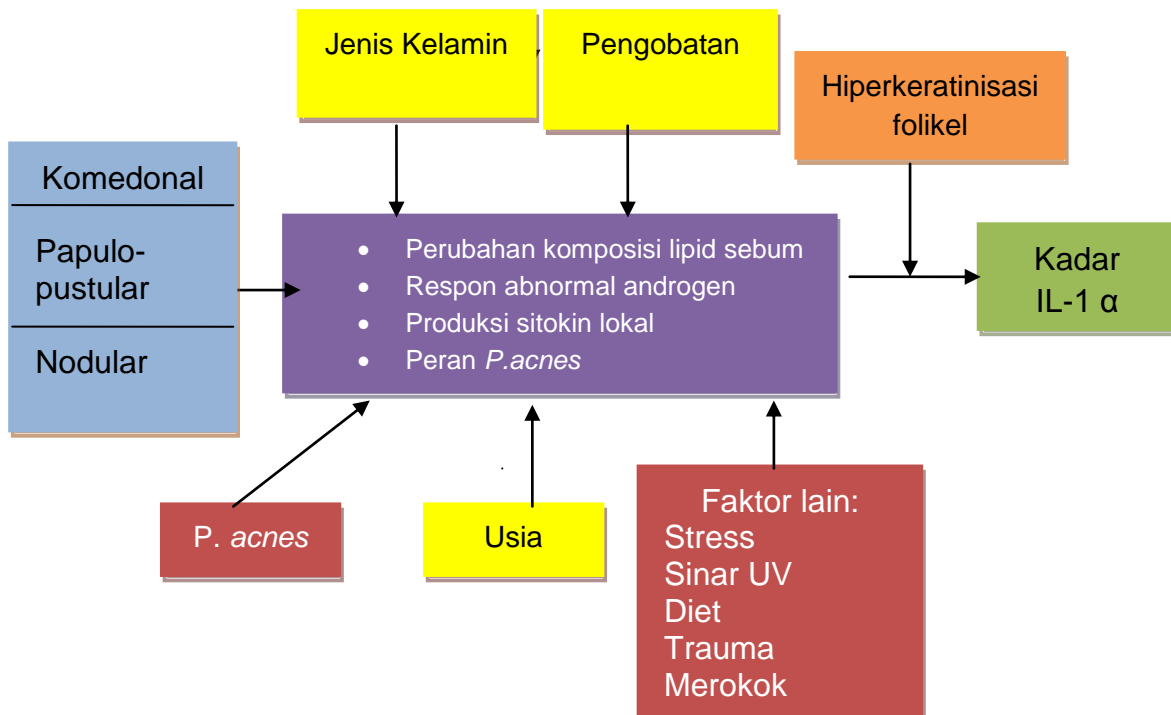
Berdasarkan tinjauan pustaka tersebut di atas, pokok-pokok pikiran yang dijadikan landasan untuk melihat kadar IL-1 α pada lesi AV adalah sebagai berikut:

1. Salah satu patogenesis AV yang diduga sangat berperan proses hiperkeratinisasi folikular dan inflamasi melalui aktivasi IL-1 α oleh *P. acnes*.
2. Komedo mengandung aktivitas IL-1 α pada awal inflamasi.
3. Komedo merupakan hasil dari abnormalisasi proliferasi dan diferensiasi duktus keratinosit.

E. Kerangka Teori



F. Kerangka Konsep



Keterangan gambar:

 : Variabel dependen

 : Variabel antara

 : Variabel bebas

 : Variabel moderator

 : Variabel perancu

 : variable kendali