

SKRIPSI

IDENTIFIKASI BAKTERI GRAM POSITIF SERTA PENGARUHNYA TERHADAP HISTOPATOLOGI ORGAN GINJAL PADA IKAN SAPU-SAPU (*Pterygoplichthys pardalis*) DI DANAU LAPOMPAKKA DAN DANAU SIDENRENG, KABUPATEN WAJO

Disusun dan diajukan oleh

**DIAN ANUGRAH
C031 17 1010**



**PROGRAM STUDI KEDOKTERAN HEWAN
FAKULTAS KEDOKTERAN
UNIVERSITAS HASANUDDIN
MAKASSAR
2021**

SKRIPSI

**IDENTIFIKASI BAKTERI GRAM POSITIF SERTA
PENGARUHNYA TERHADAP HISTOPATOLOGI ORGAN
GINJAL PADA IKAN SAPU-SAPU (*Pterygoplichthys pardalis*) DI
DANAU LAPOMPAKKA DAN DANAU SIDENRENG,
KABUPATEN WAJO**

Disusun dan diajukan oleh

DIAN ANUGRAH

C031 17 1010



**PROGRAM STUDI KEDOKTERAN HEWAN
FAKULTAS KEDOKTERAN
UNIVERSITAS HASANUDDIN
MAKASSAR
2021**

LEMBAR PENGESAHAN SKRIPSI

**IDENTIFIKASI BAKTERI GRAM POSITIF SERTA PENGARUHNYA TERHADAP
HISTOPATOLOGI ORGAN GINJAL PADA IKAN SAPU-SAPU (*Pterygoplichthys
pardalis*) DI DANAU LAPOMPAKKA DAN DANAU SIDENRENG, KABUPATEN
WAJO**

Disusun dan diajukan oleh


DIAN ANUGRAH
C031 17 1010


Telah dipertahankan di hadapan Panitia Ujian yang dibentuk dalam rangka Penyelesaian
Studi Program Sarjana Program Studi Kedokteran Hewan Fakultas Kedokteran Universitas
Hasanuddin
pada tanggal 16 Juli 2021
dan dinyatakan telah memenuhi syarat kelulusan.

Menyetujui,

Pembimbing Utama

Pembimbing Pendamping


Dr. A. Magfira Satva Apada, M.Sc
NIP. 19850807 201012 2 002


Dr. Dwi Kesuma Sari, AP.Vet
NIP. 19730216 199903 2 001


Ketua
Program Studi Kedokteran Hewan
Fakultas Kedokteran
Dr. Dwi Kesuma Sari, AP.Vet
NIP. 19730216 199903 2 001

PERNYATAAN KEASLIAN

Yang bertanda tangan di bawah ini:

Nama : Dian Anugrah
NIM : C031171010
Program Studi : Kedokteran Hewan
Jenjang : S1

Menyatakan dengan ini bahwa karya tulisan saya berjudul

**IDENTIFIKASI BAKTERI GRAM POSITIF SERTA PENGARUHNYA
TERHADAP HISTOPATOLOGI ORGAN GINJAL PADA IKAN SAPU-
SAPU (*Pterygoplichthys pardalis*) DI DANAU LAPOMPAKKA DAN
DANAU SIDENRENG, KABUPATEN WAJO**

Adalah karya tulisan saya sendiri dan bukan merupakan pengambilan alihan tulisan orang lain bahwa Skripsi yang saya tulis ini benar-benar merupakan hasil karya saya sendiri,

Apabila dikemudian hari terbukti atau dapat dibuktikan bahwa sebagian atau keseluruhan Skripsi ini hasil karya orang lain, maka saya bersedia menerima sanksi atas perbuatan tersebut.

Makassar, 13 Juli 2021
Yang Menyatakan



DIAN ANUGRAH

ABSTRAK

DIAN ANUGRAH. **Identifikasi bakteri gram positif serta pengaruhnya terhadap histopatologi organ ginjal pada ikan Sapu-sapu (*Pterygoplichthys pardalis*) di danau Lapompakka dan danau Sidenreng, Kabupaten Wajo.** Dibawah bimbingan ANDI MAGFIRA SATYA APADA dan DWI KESUMA SARI

Ikan *Pterygoplichthys* spp biasa disebut ikan sapu-sapu yang berasal dari Sungai Amazon di Amerika Selatan. Tujuan dari penelitian ini adalah untuk mengisolasi dan mengidentifikasi jenis bakteri gram positif yang bersifat patogen pada organ ginjal ikan sapu-sapu (*Pterygoplichthys pardalis*) dan melihat perubahan histopatologi organ ginjal ikan sapu - sapu yang teridentifikasi bakteri gram positif patogen di Danau Sidenreng dan Danau Lapompakka. Sampel yang digunakan sebanyak sepuluh sampel ikan dengan masing-masing 5 sampel ikan disetiap danau. Isolasi dan identifikasi bakteri gram positif dilakukan dengan kultur bakteri hasil swab organ ginjal ikan sapu-sapu pada media *blood agar* dengan pewarnaan gram kemudian dilanjutkan dengan uji biokimia menggunakan mesin *Vitek 2 compact system*. Hasil yang didapatkan yaitu terisolasi 4 bakteri gram positif, satu diantaranya adalah *Enterococcus faecalis* yang diduga sebagai bakteri patogen. Pembuatan preparat histopatologi organ (ginjal) dilakukan dengan fiksasi menggunakan neutral buffered formalin (NBF) 10%, dehidrasi menggunakan alkohol bertingkat, *embedding* dengan menggunakan paraffin, pemotongan dengan ketebalan 4 μm yang diwarnai dengan menggunakan haematoksilin eosin kemudian diamati. Analisis data yang digunakan adalah dekriptif kualitatif. Berdasarkan hasil pengamatan diperoleh kerusakan yang terjadi pada ginjal yaitu nekrosis, infiltrasi sel radang, hemoragi, dan hipertrofi sel. Kerusakan ginjal diduga karena adanya bakteri gram positif patogen yaitu *Enterococcus faecalis*.

Kata kunci : Danau Sidenreng, Danau Buaya, ginjal, histopatologi, ikan sapu-sapu, *Enterococcus faecalis*.

ABSTRAK

DIAN ANUGRAH. **Identification of gram-positive bacteria and their effect on the histopathology of kidney organs in Suckermouth catfish (*Pterygoplichthys pardalis*) in Lake Lapompakka and Lake Sidenreng, Wajo Regency.** Supervised by ANDI MAGFIRA SATYA APADA and DWI KESUMA SARI

Fish *Pterygoplichthys* spp commonly called broom fish originating from the Amazon River in South America. The purpose of this study was to isolate and identify the types of gram-positive bacteria that are pathogenic in the kidney organs of the Suckermouth catfish (*Pterygoplichthys pardalis*) and to observe the histopathological changes in the kidneys of the Suckermouth catfish which identified gram-positive pathogenic bacteria in Lake Sidenreng and Lake Lapompakka. The samples used were ten fish samples with 5 fish samples in each lake. Isolation and identification of gram-positive bacteria was carried out by culturing the bacteria from the kidney organ of the Suckermouth catfish on *blood agar* with gram staining, followed by biochemical tests using the *Vitek 2 compact system*. The results obtained were isolated 4 gram-positive bacteria, one of which was *Enterococcus faecalis* which was suspected as a bacterial pathogen. Preparation of histopathological preparations of organs (kidneys) was carried out by fixation using 10% neutral buffered formalin (NBF), dehydration using graded alcohol, embedding using paraffin, cutting with a thickness of 4 μ m stained with haematoxylin eosin and then observing. The data analysis used is descriptive qualitative. Based on the observations, the damage that occurred in the kidney was necrosis, inflammatory cell infiltration, hemorrhage, and cell hypertrophy. Kidney damage is thought to be due to the presence of gram-positive pathogenic bacteria, namely *Enterococcus faecalis*.

Key words: histopathology, kidney, Lake Buaya, Lake Sidenreng, Suckermouth catfish, *Enterococcus faecalis*.

KATA PENGANTAR

Assalamu'alaikum Warahmatullahi Wabarakatuh.

Segala puji dan syukur penulis ucapkan kepada Allah SWT., Sang Pemilik Kekuasaan dan Rahmat, yang telah melimpahkan berkat dan karunia-Nya, serta shalawat dan salam penulis haturkan ke junjungan Rasulullah SAW., sehingga penulis dapat menyelesaikan skripsi yang berjudul “**Identifikasi bakteri gram positif serta pengaruhnya terhadap histopatologi organ ginjal pada ikan Sapu-sapu (*Pterygoplichthys pardalis*) di danau Lapompakka dan danau Sidenreng, Kabupaten Wajo.**”. Penulis mengucapkan banyak terima kasih kepada pihak-pihak yang telah membantu mulai dari tahap persiapan, pelaksanaan, hingga pembuatan skripsi setelah penelitian selesai.

Skripsi ini diajukan untuk memenuhi syarat dalam menempuh ujian dan memperoleh gelar Sarjana Kedokteran Hewan dalam Program Pendidikan Sastra Satu Program Studi Kedokteran Hewan Fakultas Kedokteran Universitas Hasanuddin. Penulis menyadari bahwa penyelesaian skripsi dan penelitian ini tidak akan terwujud tanpa adanya doa, bantuan, bimbingan, motivasi, dan dorongan dari berbagai pihak. Oleh karena itu, dengan segala rasa syukur penulis memberikan penghargaan setinggi-tingginya dan ucapan terima kasih yang sebesar-besarnya kepada kedua orang tua saya Ayahanda **Mansur** dan Ibunda **Ruaeda**, kakak **Ahmad Saiful**, serta keluarga besar yang secara luar biasa dan tidak henti-hentinya memberikan dukungan dan dorongan kepada penulis baik secara moral maupun finansial. Selain itu, ucapan terima kasih pula kepada diri penulis sendiri yang telah berjuang keras hingga ke titik ini. Tak lupa pula penulis ucapkan terima kasih kepada berbagai pihak yang telah membantu baik selama proses penelitian, penyusunan skripsi, maupun proses perkuliahan, seperti:

1. **Prof. Dr. Dwi Aries Tina Palubuhu, M.A** selaku Rektor Universitas Hasanuddin,
2. **Prof. dr. Budu, Ph.D., Sp.M(K), M.Med.Ed** selaku Dekan Fakultas Kedokteran Universitas Hasanuddin,
3. **Dr. Drh. Dwi Kesuma Sari, AP.Vet** selaku Ketua Program Studi Kedokteran Hewan Fakultas Kedokteran Universitas Hasanuddin serta dosen pembimbing utama skripsi ini, dan **Drh. A. Magfira Satya Apada, M.Sc** selaku dosen pembimbing anggota skripsi ini yang telah memberikan ilmu, bimbingan, waktu, arahan, serta saran-saran yang sangat membantu mulai dari proses penelitian hingga penyusunan skripsi selesai,
4. **M.Si dan Drh. Nurul Sulfi Andini, M.Sc dan Drh. Muh. Danawir alwi** selaku dosen penguji dalam seminar proposal dan seminar hasil yang telah memberikan masukan serta pertanyaan mendukung untuk perbaikan penulisan skripsi ini,
5. **Drh. Wa Ode Santa Monica, M.Si** selaku pembimbing akademik dan panitia seminar proposal penulis, dan **Wahid Jamaluddin, S.Farm., M.Si., Apt.** selaku panitia seminar hasil penulis, serta **Drh. Adryani Ris, M.Si** yang telah membantu melancarkan seminar penulis,

6. Dosen pengajar yang telah banyak memberikan ilmu dan berbagai pengalaman kepada penulis selama perkuliahan, serta staf tata usaha Fakultas **Ibu Tuti** dan **Ibu Ida**, dan juga staf tata usaha Program Studi **Ibu Ida** dan **Pak Tomo** yang selalu membantu melengkapi berkas dan menjawab pertanyaan penulis,
7. Tim ikan Sapu-sapu tercinta Kak **A. Ananda Sekar Ayu Pertiwi Syakir, S.KH** dan **Haerul Afzan** sebagai tim seperjuangan penelitian,
8. Sahabat, saudara, keluarga “**My Best Bud**” yang penulis cintai, terima kasih banyak untuk semua bantuannya **Eka Nurdiana, Nurlina dan Astri Nirmalasari**.
9. Kakak-kakak dan tim dokter yang telah membantu proses penelitian ini **Drh. Trini, Kak Ririn, Kak Nawir, Kak Alif, Kak Indah, Kak Hartarto, Kak Anggun** dan **Kak Riri**.
10. Teman-teman angkatan “**CYGOOR**” yang telah menerima dan menemani penulis selama masa perkuliahan,
11. Tim dokter “**MW Vet Clinic**” yang selalu memberikan dorongan bagi penulis untuk cepat menyelesaikan studinya,

Kepada semua pihak baik yang penulis sebutkan di atas maupun tidak, semoga Allah SWT. membalas kebaikan dengan balasan yang lebih dari apa yang diberikan kepada penulis serta dimudahkan seluruh urusannya, Aamiin Ya Rabbal Alamin. Penulis sadar bahwa skripsi ini masih jauh dari kata sempurna dan memiliki banyak kekurangan. Oleh karena itu, penulis mengharapkan kritik dan saran agar penulisan karya tulis berikutnya dapat lebih baik. Semoga skripsi ini dapat berguna bagi setiap jiwa yang membacanya.

Wassalamu'alaikum Warahmatullahi Wabarakatuh.

Makassar, 13 Juli 2021



DIAN ANUGRAH

DAFTAR ISI

HALAMAN SAMPUL	ii
LEMBAR PENGESAHAN SKRIPSI	iii
PERNYATAAN KEASLIAN	iv
ABSTRAK	v
ABSTRACT	vi
KATA PENGANTAR	vii
DAFTAR ISI	ix
DAFTAR GAMBAR	xi
DAFTAR TABEL	xii
DAFTAR LAMPIRAN	1
1.1 Latar Belakang	1
1.2 Rumusan Masalah	2
1.3 Tujuan Penelitian	2
1.3.1 Tujuan Umum	2
1.3.2 Tujuan Khusus	2
1.4 Manfaat Penelitian	2
1.4.1 Manfaat Teoritis	2
1.4.2 Manfaat Praktis	2
BAB 2 TINJAUAN PUSTAKA	3
2.1 Danau Sidenreng dan Danau Lapompakka (Buaya)	6
2.2 Ikan Sapu-Sapu (<i>Pterygoplichthys pardalis</i>)	7
2.2.1 Klasifikasi dan Ciri Fisik Ikan Sapu-Sapu (<i>Pterygoplichthys pardalis</i>)	7
2.2.2 Habitat dan Penyebaran Ikan Sapu-Sapu (<i>Pterygoplichthys pardalis</i>)	8
2.2 Bakteri	9
2.3.1 Definisi	9
2.3.2 Klasifikasi	9
2.3.3 Perbedaan Bakteri Gram positif dan Gram negatif	9
2.3 Ginjal	10
BAB 3 MATERI DAN METODE	14
3.1 Waktu dan Tempat Penelitian	14
3.2 Jenis Penelitian	14
3.3 Materi Penelitian	14
3.3.1 Sampel	15

3.3.2 Alat	15
3.3.2.1 Identifikasi Bakteri Ikan Sapu-Sapu	15
3.3.2.2 Uji Histopatologi	15
3.3.3 Bahan	15
3.3.3.1 Identifikasi Bakteri Ikan Sapu-Sapu	15
3.4.3.2 Uji Histopatologi	16
3.4 Prosedur Penelitian	16
3.4.1 Kerangka Konsep Penelitian	16
3.4.2 Pengambilan Sampel	16
3.4.3 Prosedur Kerja	17
3.4.1 Pembuatan Sediaan Histologi	19
3.4.1 Pengamatan Mikroskop	19
3.5 Analisis Data	19
BAB 4 HASIL DAN PEMBAHASAN	18
4.1 Identifikasi Bakteri Gram Positi	18
4.2 Gambaran Histopatologi Ginjal Ikan Sapu-sapu (<i>P. pardalis</i>)	25
BAB 5 PENUTUP	30
5.1 Kesimpulan	30
5.2 Saran	30
DAFTAR PUSTAKA	31
LAMPIRAN	37
RIWAYAT HIDUP	56

DAFTAR TABEL

Nomor		Halaman
1.	Ciri-ciri khas bakteri gram negatif dan gram positif pada pewarnaan gram	10
2.	Karakterisasi Morfologi Koloni Isolat ginjal ikan Sapu-sapu danau Sidenreng (DS)	18
3.	Karakterisasi Morfologi Koloni Isolat ginjal ikan Sapu-sapu danau Lapompakka (DL)	19
4.	Hasil identifikasi bakteri oleh alat <i>Vitek 2 compact system</i> pada sampel ginjal ikan Sapu-sapu danau Sidenreng	21
5.	Hasil identifikasi bakteri oleh alat <i>Vitek 2 compact system</i> pada sampel ginjal ikan Sapu-sapu danau Lapompakka	22

DAFTAR GAMBAR

Nomor	Halaman
1. Peta Lokasi Daerah Danau Buaya dan sekitarnya	7
2. Morfologi Ikan sapu-sapu (<i>P. pardalis</i>) (a) Ikan Jantan (b) Ikan Betina	8
3. Skema pewarnaan gram	10
4. Ginjal Ikan	11
5. (a) Gambar skema anatomi bagian dalam ikan teleost. 1, hati; 2, perut; 3, usus; 4, hati; 5, swimbladder; 6, ginjal; 7, testis; 8 ureter (saluran mesonefrik); 9, saluran eferen; 10, kandung kemih (saluran archinephric); 11, insang (b) Sebuah montase yang menggambarkan komponen utama dari nefron glomerulus teleost	12
6. Histopatologi Ginjal Ikan Gurami (<i>O. gouramy</i>) dengan Pewarnaan H-E (Perbesaran 400x)	13
7. Peta Lokasi Daerah Danau Sidenreng dan sekitarnya	14
8. Kerangka konsep prosedur identifikasi bakteri	14
9. Kerangka konsep prosedur uji histopatologi organ ginjal ikan Sapu-Sapu (<i>Pterygoplichthys pardalis</i>)	15
10. Morfologi koloni sampel koloni bakteri pada ginjal ikan Sapu-Sapu pada media <i>Blood Agar</i> (A) Isolat DSG1, (B) Isolat DSG2, (C) Isolat DLG1, (D) Isolat DLG2, (E) Isolat DLG3.	18
11. Tampak koloni bakteri dibawah mikroskop pembesaran 100x; A: Isolat DBG3b (<i>Enterococcus faecalis</i>), B: DSG3a (<i>Staphylococcus gallinarum</i>), C: DSG1a (<i>Bacillus sp</i>); D: DLG3b (<i>Staphylococcus equorum</i>)	21
12. Gambaran histopatologi ginjal ikan Sapu-sapu (<i>P. pardalis</i>) danau Sidenreng dan danau Lapompakka yang teridentifikasi bakteri gram positif.	27

BAB 1 PENDAHULUAN

1.1 Latar Belakang

Danau Sidenreng dan Danau Lapompakka (Buaya) adalah danau yang dekat dengan danau Tempe. Ketiga danau ini diapit oleh tiga kabupaten yaitu Kabupaten Wajo, Soppeng dan Sidrap. Ketiga danau tersebut saling berkaitan dan terletak di bagian tengah Sulawesi Selatan. Danau Sidenreng memiliki luas sekitar 3000 Ha dengan tingkat kedalaman 4 m, sedangkan danau Lapompakka (Buaya) memiliki luas sekitar 300 Ha dengan tingkat kedalaman 4 m (Husnah *et al.*, 2008).

Ketiga danau ini saling berhubungan terutama di musim penghujan danau akan menyatu membentuk perairan danau yang luas sekitar 35.000 Ha (Andy Omar, 2010), lain halnya pada musim kemarau ketiga danau ini berpisah dengan batas-batas yang tegas (Naing *et al.*, 2009). Karena pada dasarnya ketiga danau menyatu di musim penghujan menyebabkan ikan-ikan yang berada di danau tersebut juga akan menyatu, sehingga komposisi jenis iktiofauna didanau tersebut diduga tidaklah berbeda. Salah satu jenis ikan yang dominan ditemukan adalah ikan sapu-sapu (*Pterygoplichthys pardalis*) (Andy Omar *et al.*, 2020, Azalia 2018, Pratiwi 2018).

Danau Sidenreng merupakan salah satu ekosistem potensial di Sulawesi Selatan, khususnya di Kabupaten Sidenreng Rappang (Sidrap). Hal tersebut disebabkan Danau Sidenreng berfungsi sebagai penghasil ikan yang dimanfaatkan oleh masyarakat untuk memenuhi kebutuhan protein hewani (Pinem *et al.*, 2016), dan meningkatkan pendapatan rumah tangga nelayan (Hasrianti *et al.*, 2020). Berbagai jenis ikan di Danau Sidenreng mulai mengalami kepunahan (Andy Omar, 2010), salah satu dugaan yang mempengaruhi adalah keberadaan spesies ikan sapu-sapu yang mengalami ledakan populasi (peningkatan jumlah spesies dari tahun ke tahun) mengakibatkan ikan tersebut menjadi ancaman tersendiri bagi populasi spesies ikan-ikan lokal yang ada.

Keberadaan ikan sapu-sapu di Danau Sidenreng dan Danau Lapompakka banyak meresahkan masyarakat karena sangat mengganggu dan merugikan. Sejak munculnya ikan sapu-sapu mengakibatkan ikan konsumsi lain menurun, sehingga pendapatan nelayan juga ikut menurun (Dewi *et al.*, 2020). Ikan ini belum banyak dimanfaatkan oleh masyarakat sebagai sumber pangan karena ikan sapu-sapu ini mempunyai sisik yang keras sehingga sulit dalam penanganannya (Dewi, 2019). Selama ini sebagian besar masyarakat hanya memanfaatkannya sebagai pembersih akuarium karena ikan sapu-sapu pemakan alga atau sisa-sisa pakan (Istanti, 2005).

Namun beberapa daerah lain sudah banyak memanfaatkan ikan sapu-sapu sebagai bahan pangan seperti pemanfaatan ikan sapu-sapu dalam pembuatan produk bakso ikan, otak-otak, nagget, tepung sapu-sapu, gelatin ikan dan menghasilkan produk yang memiliki nilai gizi cukup baik serta warna cukup menarik (Chaidir, 2001; Mahdia, 2002; Erawaty, 2001; Tiyanmainar, 2001; Hermanto *et al.*, 2014).

Dalam pembuatan bahan pangan berbahan dasar ikan sapu-sapu yang aman bagi kesehatan diperlukan persyaratan-persyaratan yang sesuai standar kesehatan, salah satunya adalah ikan tersebut bebas mengandung bahan-bahan berbahaya dan bebas kontaminasi mikroorganisme patogen yang dapat membahayakan manusia jika mengkonsumsinya. Mikroorganisme berupa bakteri patogen baik yang bersifat gram negatif maupun gram positif semua perlu

diwaspadai. Dengan demikian sangat dibutuhkan informasi pencemaran bakteri patogen pada ikan sapu-sapu terkhusus pada Danau Sidenreng dan juga Danau Lapompakka (Buaya). Salah satu bakteri patogen yang sangat berbahaya adalah *Leisteria spp.* Bakteri gram positif, bakteri ini bisa ditemukan pada ikan yang hidup dilingkungan yang terkontaminasi oleh polusi dan limbah yang menyebabkan penyakit Listeriosis (Kwantes dan Isaac, 1975 dalam Manurung dan Susantie, 2017).

Untuk mengetahui perubahan patologi pada ikan yang terserang penyakit, perlu dilakukan pemeriksaan histologi untuk mendeteksi adanya komponen-komponen patogen yang bersifat infeksi melalui pengamatan secara mikro anatomi terhadap perubahan abnormal tingkat jaringan (Asniatih *et al.*, 2013). Oleh sebab itu, perlunya pemeriksaan histopatologi untuk mendukung hasil uji identifikasi bakteri. Berdasarkan hal tersebut dipandang perlu dilakukan penelitian mengenai identifikasi bakteri gram positif serta pengaruhnya terhadap histopatologi organ ginjal pada ikan sapu-sapu (*Pterygoplichthys pardalis*) di Danau Lapompakka dan Danau Sidenreng.

1.2 Rumusan Masalah

Berdasarkan latar belakang yang telah dipaparkan maka dapat diambil rumusan masalah sebagai berikut:

- 1.2.1. Apakah ikan sapu-sapu (*Pterygoplichthys pardalis*) pada danau Lapompakka dan danau Sidenreng positif terinfeksi bakteri gram positif ?
- 1.2.2. Apakah ada perubahan histopatologi organ ginjal ikan sapu-sapu yang telah terinfeksi bakteri gram positif patogen?

1.3 Tujuan Penelitian

Berdasarkan rumusan masalah yang telah dipaparkan maka dapat diambil tujuan penelitian sebagai berikut:

1.3.1 Tujuan Umum

Untuk mengisolasi dan mengidentifikasi jenis bakteri gram positif pada organ ginjal ikan sapu – sapu

1.3.2 Tujuan Khusus

Untuk mengetahui perubahan histopatologi organ ginjal ikan sapu - sapu yang terinfeksi bakteri gram positif patogen

1.4 Manfaat Penelitian

1.4.1. Manfaat Pengembangan Ilmu Teori

Penelitian ini diharapkan dapat memberikan informasi ilmiah tentang adanya cemaran bakteri gram positif pada ikan sapu-sapu serta pengaruhnya terhadap organ ginjal

1.4.2. Manfaat Untuk Aplikasi

a. Untuk Peneliti

Melatih kemampuan meneliti dan menjadi data penunjang bagi penelitian-penelitian selanjutnya.

b. Untuk Masyarakat

Penelitian ini diharapkan dapat memberikan edukasi dan kontribusi dalam pengembangan ilmu kedokteran hewan khususnya pada hewan akuatik dalam upaya meningkatkan kesehatan hewan akuatik dan juga kesehatan manusia

1.5 Hipotesis

Ikan sapu-sapu (*Pterygoplichthys pardalis*) yang di ambil di danau Lapompakka dan danau Sidenreng kabupaten Wajo diduga tercemar beberapa bakteri gram positif dan mengalami perubahan gambaran histopatologi khususnya pada ginjal ikan.

1.6 Keaslian Penelitian

Penelitian mengenai “Identifikasi Bakteri Gram Positif Serta Pengaruhnya Terhadap Histopatologi Organ Ginjal Pada Ikan Sapu–Sapu (*Pterygoplichthys pardalis*) di Danau Lapompakka dan Danau Sidenreng, Kabupaten Wajo.” belum pernah dilakukan, namun penelitian yang terkait yang pernah dilakukan sebelumnya dengan lokasi dan objek yang berbeda mengenai “Histopatologi Hati dan Ginjal Ikan Patin (*Pangasionodon hypophthalmus*) yang Diinjeksikan Bakteri *Aeromonas hydrophila*” (Safratilofa, 2017) dan “Deteksi Bakteri Pencemar Lingkungan (Coliform) Pada Ikan Sapu-Sapu Asal Sungai Ciliwung” (Puspitasari *et al*, 2018).

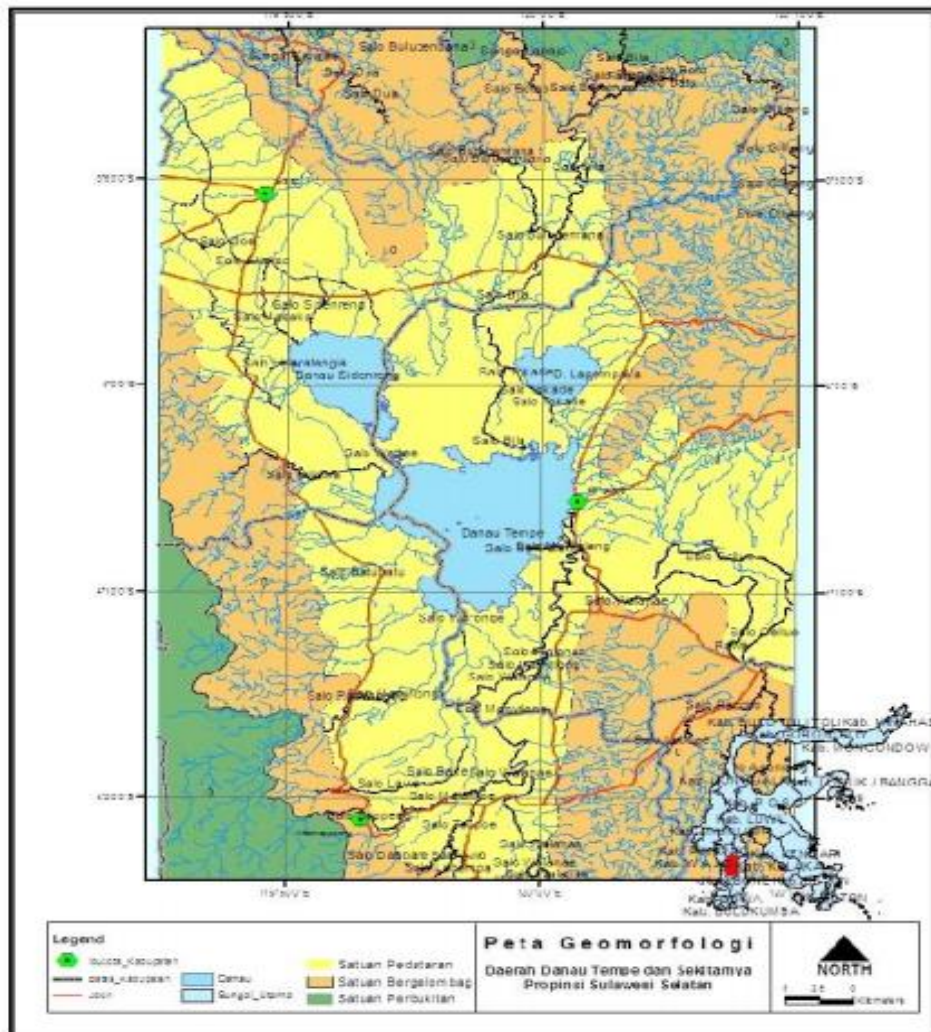
BAB 2 TINJAUAN PUSTAKA

2.1 Danau Sidenreng dan Lapompakka (Buaya)

Terdapat tiga danau yang diapit oleh Kabupaten Wajo, Soppeng dan Sidrap yaitu danau Sidenreng, danau Tempe dan Lapompakka yang juga biasa disebut danau Buaya. Tiga danau tersebut saling berkaitan dan terletak di bagian tengah Sulawesi Selatan. Danau Tempe memiliki luas danau sekitar 13.000 Ha dengan kedalaman sekitar 5,5 m, danau Sidenreng memiliki luas sekitar 3000 Ha dengan tingkat kedalaman 4 m, sedangkan danau Lapompakka (Buaya) memiliki luas sekitar 300 Ha dengan tingkat kedalaman 4 m. Ketiga danau tersebut dikategorikan rawa banjir (Husnah *et al.*, 2008). Ketiga danau ini memiliki hubungan terutama di musim penghujan, dimana ketiga danau ini menyatu membentuk perairan danau yang luas sekitar 35.000 Ha (Andy Omar, 2010), dan kedalaman maksimum mencapai 5,5 m (Husnah *et al.*, 2008).

Danau Sidenreng merupakan salah satu ekosistem potensial di Sulawesi Selatan, khususnya di Kabupaten Sidenreng Rappang (Sidrap). Hal tersebut disebabkan Danau Sidenreng berfungsi sebagai penghasil ikan yang dimanfaatkan oleh masyarakat untuk memenuhi kebutuhan protein, meningkatkan pendapatan nelayan, dan memperluas lapangan kerja dan kesempatan kerja bagi masyarakat di sekitar danau (Andy Omar, 2010). Pada tahun 2008 Danau Sidenreng mengalami penurunan produksi penangkapan sebesar 312 ton dari produksi tahun 2006 sebesar 683,2 ton dengan jumlah armada penangkapan yang beroperasi sebanyak 404 buah, sedangkan untuk produksi budidaya jaring apung tahun 2005 dan 2006 sebesar 1,9 ton dan 2 ton (Febianty, 2010). Saat ini, ikan sapu-sapu telah ditemukan di perairan D. Sidenreng (Azalia 2018, Pratiwi 2018), begitupula di D. Buaya berdasarkan hasil penelitian yang dilakukan Andy Omar *et al* (2020) juga menyatakan terdapat beberapa jenis ikan yang dominan pada D.Buaya salah satunya adalah ikan sapu-sapu (*Pterygoplichthys pardalis*).

Mulanya Danau Sidenreng, Danau Tempe, dan Danau Lapompakka (Buaya) merupakan satu kesatuan yang disebut sistem Danau Tempe, namun karena adanya sedimentasi yang berlangsung secara terus menerus dan terjadi pendangkalan menyebabkan ketiga danau ini terpisah dan masing-masing mempunyai nama tersendiri serta batas yang jelas (Kementerian Lingkungan Hidup Republik Indonesia, 2014). Kondisi Danau Sidenreng dipengaruhi oleh curah hujan (Irmawati, 1994). Pada saat banjir besar, air dari ketiga danau tersebut akan menggenangi wilayah pemukiman penduduk di Kabupaten Sidenreng Rappang, Soppeng, dan Wajo (Andy Omar *et al.*, 2020). Pada bulan Mei-Juli berlangsung banjir besar (probabilitas luapan melampaui elevasi muka air rata-rata yaitu $\pm 5,6$ meter). Sebaliknya pada bulan Agustus-Desember kondisi muka air normal atau tidak banjir karena perubahan elevasi air dibawah rata-rata. Bulan Januari-Maret berlangsung banjir kecil dan pada bulan April berlangsung banjir sedang. Berdasarkan kondisi tersebut, secara periodik danau tersebut mengalami penurunan hasil produksi akibat terjadinya penurunan volume air danau sehingga berpengaruh pada hasil tangkapan (Irmawati, 1994).




Gambar 1. Peta Lokasi Daerah Danau Buaya dan sekitarnya (Kementerian Lingkungan Hidup Republik Indonesia, 2014).

2.2 Ikan Sapu-sapu (*Pterygoplichthys pardalis*)

2.2.1 Klasifikasi dan Ciri Fisik Ikan Sapu-Sapu

Klasifikasi ikan sapu-sapu menurut Nelson (2006), Andy Omar (2016), dan Froese dan Pauly (2020), adalah sebagai berikut: Filum Chordata, Subfilum Craniata, Superkelas Gnathostomata, Kelas Actinopterygii, Subkelas Neopterygii, Divisi Teleostei, Subdivisi Ostarioclupeomorpha (Otocephala), Superordo Ostariophysi, Ordo Siluriformes, Superfamili Loricarioidea, Famili Loricariidae, Subfamili Hypostominae, Genus *Pterygoplichthys*, Spesies *Pterygoplichthys pardalis* (Castelnaud, 1855). Nama lain dari ikan sapu-sapu di Sulawesi Selatan sendiri dikenal dengan nama ikan tokek. Adapun ikan sapu-sapu yang terdapat di D. Sidenreng dapat dilihat pada Gambar 2.



Gambar 2. Morfologi Ikan sapu-sapu (*P. pardalis*) (a) Ikan Jantan (b) Ikan Betina (Tisasari *et al.*, 2015).

Ikan dari anggota famili Loricariidae merupakan famili terbesar dengan 700 spesies dari famili lain (Hossain *et al.*, 2018). Ciri-ciri morfologi ikan sapu-sapu adalah memiliki bentuk kepala picak, tidak bersisik dan permukaan kasar. Mata di bagian dorsal sisi atas, memiliki sepasang mata, 2 pasang lubang hidung di depan mata. Mulut yang terletak di bagian bawah (ventral), bibir berbentuk cakram dan memiliki sepasang sungut di sudut mulut. Semua siripnya diawali dengan jari-jari keras kecuali sirip ekor, badan berbentuk pipih, memiliki alat pernapasan tambahan yaitu *labyrinth*. Tubuh ikan sapu-sapu memanjang, ditutupi dengan sisik yang keras dan tajam kecuali bagian ventral tubuh yang mendatar (Tisasari *et al.*, 2015). *P. pardalis* dan *P. multiradiatus* keduanya memiliki pola pigmentasi ventral berupa bintik-bintik gelap yang tidak menyatu dengan warna dasar terang, sedangkan *P. disjunctivus* menunjukkan pola vermikulat (seperti cacing) dan *P. anisitsi* memiliki bintik terang pada warna dasar gelap (Armbruster dan Page, 2006). *P. pardalis* berbeda dari *P. multiradiatus* karena memiliki pola pigmentasi geometris diatas kepala, tidak seperti bintik-bintik hitam spesies terakhir yang terdistribusi tidak teratur, tetapi kedua spesies tersebut dapat berhibridisasi dengan *Pterygoplichthys spp* lainnya di Amerika Utara (Capps *et al.*, 2011) dan Asia (Sinha *et al.*, 2010).

Ikan sapu-sapu jantan dan betina dibedakan melalui ukuran tubuh dan warna *papilla* yaitu tubuh betina lebih besar daripada jantan, warna *papilla* betina merah dan jantan putih (Pinem *et al.*, 2016). Menurut Page dan Robins (2006), spesies ikan sapu-sapu memiliki ciri-ciri spesifik pada bagian ventral tubuh berupa bintik-bintik hitam atau totol yang tidak saling berhubungan. Ikan sapu-sapu secara morfologi memiliki tubuh yang ditutupi dengan sisik keras yang fleksibel. Bentuk kepala ikan Ordo Siluriformes adalah picak atau depressed. Bagian abdomen memiliki pola titik-titik putih besar dengan beberapa pola menyatu yang dilengkapi dengan mulut penghisap pada bagian bawah. Linea lateralis jelas terlihat memanjang dari bagian belakang kepala hingga akhir batang ekor (caudal peduncle) (Dewi, 2019).

2.2.2 Habitat dan Penyebaran Ikan Sapu-sapu

Ikan sapu-sapu atau ikan bandaraya adalah sekelompok ikan air tawar yang berasal dari Amerika tropis yang termasuk dalam famili Loricariidae, namun tidak semua anggota Loricariidae adalah sapu-sapu. Ikan asli Sungai Amazon ini merupakan jenis ikan yang tahan terhadap kondisi lingkungan tercemar dengan kemampuan adaptasi yang cepat dan dapat bertahan hidup dengan tingkat

toleransi yang tinggi terhadap kondisi lingkungan yang kurang mendukung, seperti kualitas air yang rendah dan perairan yang tercemar (Tisasari *et al.*, 2015). Ikan Sapu-sapu dapat hidup secara optimal di perairan tropis dengan kisaran pH 7-7,5 dan suhu antara 23-28°C. Walaupun demikian, ikan ini masih dapat hidup dengan baik pada kondisi fisika kimia perairan yang kurang baik sehingga dapat berperan sebagai indikator lingkungan. Dalam perdagangan ikan internasional ia dikenal sebagai *plecostomus* atau singkatannya, *plecos* dan *plecs*. Di Indonesia, analogi yang sama juga dipakai tetapi alatnya yang dipakai sebagai nama (sapu) sedangkan di Malaysia orang menyebutnya “ikan bandaraya” karena fungsinya seperti petugas pembersih kota (“bandar”) (Susanto, 2004). Habitat asli ikan sapu-sapu adalah sungai dengan aliran deras dan jernih, tetapi juga dapat hidup di perairan tergenang seperti rawa dan danau.

Ikan ini juga dikenal dengan sebutan *janitor fish* (ikan pembersih) (Jumawan *et al.*, 2016). Spesies ikan sapu-sapu dari tahun ketahun juga mulai mendominasi D. Sidenreng dan D. Lapompakka (Buaya). Salah satu hal yang juga diduga mempengaruhi keragaman spesies ikan yang terdapat di Danau Sidenreng adalah kehadiran spesies invasif yaitu ikan sapu-sapu (*Pterygoplichthys spp*). Keberadaan spesies ikan sapu-sapu yang mengalami ledakan populasi mengakibatkan ikan tersebut menjadi ancaman tersendiri bagi populasi spesies ikan-ikan lokal yang ada (Hasrianti *et al.*, 2020). Thalathiah dan Palanisamy (2004) menyatakan bahwa jenis ikan yang terdampak dengan kehadiran sapu-sapu adalah ikan-ikan dari famili Cyprinidae seperti ikan mas.

2.3 Bakteri

2.3.1 Definisi

Bakteri adalah organisme hidup yang berukuran mikroskopis (Irianto, 2014). Bakteri adalah mikroorganisme yang bersel satu, berkembang biak dengan membelah diri, serta hanya dapat dilihat menggunakan mikroskop (Dwijeseputro, 1988)

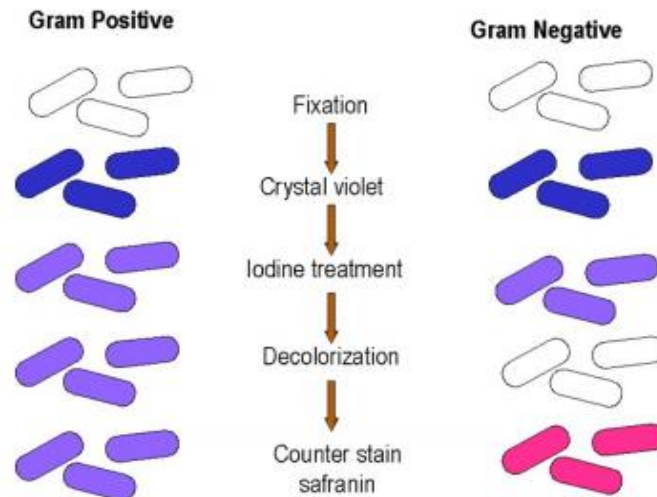
2.3.2 Klasifikasi

Bakteri dapat diklasifikasi dengan berbagai cara. Salah satu klasifikasi yang paling umum digunakan adalah dengan menggunakan hasil pewarnaan gram. Pewarnaan gram adalah prosedur mikrobiologi dasar untuk mendeteksi dan mengidentifikasi bakteri. Pewarnaan ini pertama kali dikemukakan oleh ilmuwan Denmark Hans Christian Gram (1853–1938) yang mengembangkan teknik ini pada tahun 1884, untuk membedakan antara Pneumokokus dan bakteri Klebsiella pneumoniae. Pewarnaan Gram atau metode Gram adalah salah satu teknik pewarnaan yang paling penting dan luas yang digunakan untuk mengidentifikasi bakteri. Dalam proses ini, olesan bakteri yang sudah terfiksasi dikenai larutan-larutan berikut : zat pewarna kristal violet, larutan iodium, larutan alkohol (bahan pemucat), dan zat pewarna tandingannya berupa zat warna safranin atau air fuchsin (Putri dan Sukini, 2017). Bakteri yang terwarnai dengan metode ini dibagi menjadi dua kelompok, yaitu bakteri Gram Positif dan Bakteri Gram Negatif.

2.3.3 Perbedaan Bakteri Gram positif dan Gram negatif

Bakteri gram positif adalah bakteri yang pada saat dilakukan pewarnaan gram tubuhnya dapat menahan zat warna ungu (metilviolet, kristaviolet,

gentaviolet) meskipun telah didekolorisasi dengan alcohol atau aseton. Dengan demikian tubuh bakteri itu tetap berwarna ungu meskipun disertai dengan pengecatan oleh warna kontras. Sebaliknya bakteri yang tidak dapat menahan zat warna setelah didekolorisasi dengan alkohol akan kembali menjadi tidak berwarna dan bila diberikan pengecatan dengan zat warna kontras, akan berwarna sesuai dengan zat warna kontras tersebut, bakteri yang mempertahankan reaksi semacam ini dinamakan bakteri gram negatife (Irianto, 2014).



Gambar 3. Skema pewarnaan gram (Putri dan Sukini, 2017).

Karakteristik yang membedakan bakteri Gram positif adalah komposisi dinding selnya – beberapa lapisan peptidoglikan bergabung bersama membentuk struktur tebal dan kaku. Terdapat sekitar 40 lapisan peptidoglikan atau disebut juga lapisan Murein/Mukopeptida yang merupakan 50% dari bahan dinding sel. Sedangkan pada bakteri Gram negatif hanya ada 1 atau 2 lapisan yang merupakan 5-10% dari bahan dinding sel (Putri dan Sukini, 2017).

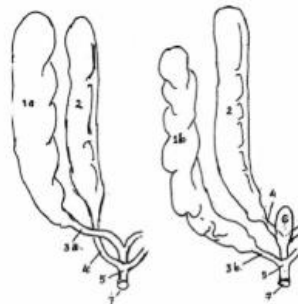
Table 1. Ciri-ciri khas bakteri gram negatif dan gram positif pada pewarnaan gram (Irianto, 2014).

Bakteri Gram Positif	Bakteri Gram Negatif
Sangat sensitive terhadap zat warna trifenilmetan	Kurang sensitive terhadap zat warna trifenilmetan
Sensitif terhadap penisilin	Sensitif terhadap streptomisin
Resisten terhadap alkali: tidak larut oleh 1 % KOH	Sensitif terhadap alkali: larut oleh 1 % KOH
Biasanya kokus atau batang pembentuk spora (kecuali <i>Lactobacillus</i> , <i>Corynebacterium</i>).	Biasanya batang tidak berbentuk spora (kecuali <i>Neisseria</i> yang berbentuk kokus)
Dapat bersifat tahan asam (acid fast)	Tampaknya tidak pernah tahan asam

2.4 Ginjal

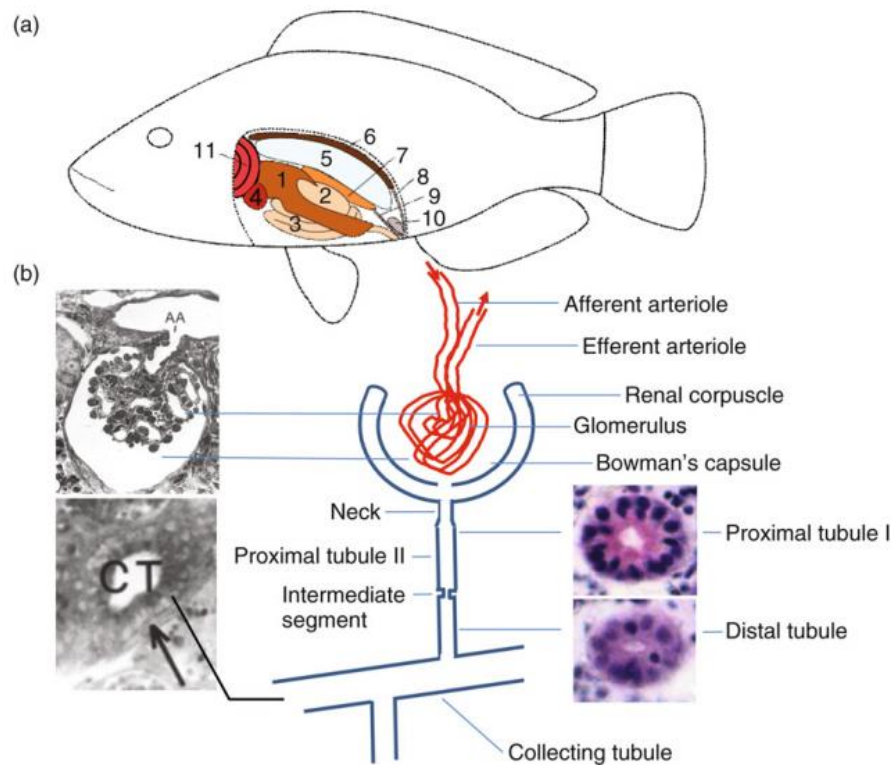
Ginjal ikan pada umumnya terletak antara *columna vertebralis* dan gelembung renang, di atas rongga perut, di luar peritonium, di bawah tulang punggung dan *aorta dorsalis* (Saladin, 2001). Ginjal adalah bagian dari organ ekskretoris (Apriliani, 2017). Ginjal berfungsi menyaring sisa-sisa metabolisme untuk dibuang dalam bentuk urin. Ginjal merupakan organ ekskresi pada semua hewan vertebrata. Ginjal mensekresi produk metabolisme seperti amonia dan mempunyai fungsi penting dalam memelihara homeostasis. Unit ginjal yang digunakan sebagai organ ekskresi adalah nephron. Sebuah nephron tersusun dari badan malphigi dan saluran kemih. Badan malphigi terdiri dari glomerulus dan kapsul bowman. Badan malphigi dihasilkan urin sederhana. Waktu urin sederhana melewati saluran kemih, bahan-bahan penting diserap kembali dan bahan-bahan tidak penting mengalir keluar dari tempat ini (Safratilofa, 2017).

Ginjal ikan merupakan organ yang terdiri atas campuran hemopoetik, retikuloendotelial, endokrin, dan bagian ekskretoris (Saladin, 2001). Warna ginjal dalam keadaan normal umumnya merah kehitaman. Secara umum, struktur histopatologi ginjal terdiri atas glomerulus, tubulus, dan pembuluh darah (McGavin dan Zachary, 2006). Struktur jaringan ginjal ini menurut Martinez (2017) yang menyatakan bahwa pada ginjal ikan normal terlihat adanya kapsula Bowman dan glomerulus.



Gambar 4. Ginjal ikan (Andy Omar, 2019).

Ginjal berjumlah sepasang, berbentuk ramping dan memanjang (Gambar 4) dengan warna merah tua, terletak di bagian atas rongga perut dan di bawah tulang punggung (Andy Omar, 2016). Hasil buangan berupa urine yang dihasilkan oleh ginjal dialirkan melalui sepasang ureter (*ductus mesonephridicus*) yang berjalan di pinggiran rongga badan sebelah dorsal menuju ke belakang. Di ginjal glomerulus, urin dibentuk melalui efek interaktif ultrafiltrasi, reabsorpsi air dan zat terlarut, serta sekresi. Strategi ini memungkinkan fleksibilitas yang tinggi dalam komposisi kimiawi urin akhir yang diekskresikan karena urin primer (ultrafiltrasi) dapat dimodifikasi secara ekstensif dan bervariasi dengan reabsorpsi dan sekresi (Martinez, 2017).



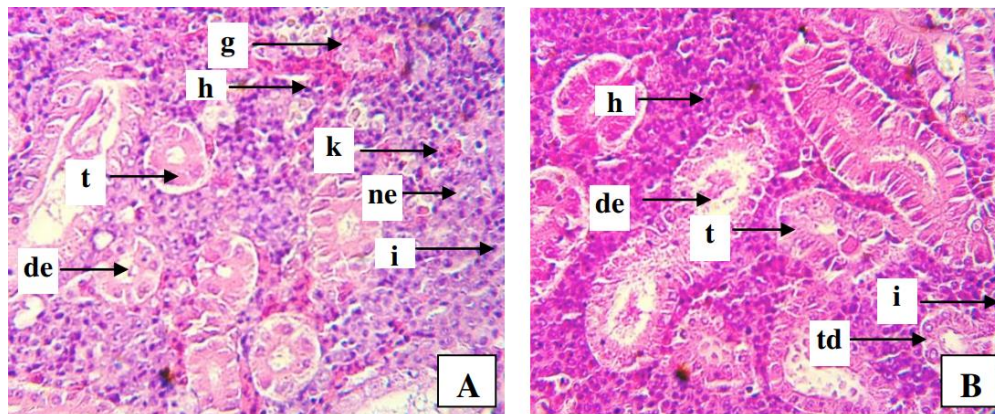
Gambar 5. (a) Gambar skema anatomi bagian dalam ikan teleost. 1, hati; 2, perut; 3, usus; 4, hati; 5, *swimbladder*; 6, ginjal; 7, testis; 8 ureter (saluran mesonefrik); 9, saluran eferen; 10, kandung kemih (saluran archinephric); 11, insang (b) Sebuah montase yang menggambarkan komponen utama dari nefron glomerulus teleost (Martinez, 2017).

Pemeliharaan ikan dalam akuarium dapat memberikan kepuasan tersendiri bagi sebagian orang. Dalam kapasitas yang besar, memelihara dan membudidayakan ikan juga menjadi aspek penting dalam menunjang pertumbuhan ekonomi. Namun, ada beberapa hal yang dapat mengganggu baik dalam aspek ekonomi, ekologi, dan kesehatan salah satunya adalah penyakit ikan yang bersifat zoonosis (Darmawan dan Rohaendi, 2014). Penyakit zoonosis adalah penyakit dan infeksi agen yang secara alami ditularkan antara hewan vertebrata dan manusia. Beberapa penyakit zoonosis diketahui berasal dari ikan baik ikan hidup, ikan segar, maupun produk olahannya. Penyakit zoonosis pada ikan umumnya berasal dari golongan bakteri, parasit, serta jamur. Agen pembawa penyakit dari golongan bakteri antara lain penyakit bakterial yang mungkin menyerang ikan air tawar antara lain *Aeromonas hydrophila*, *A. salmonicida*, *Pseudomonas anguilliseptica*, *Streptococcus agalactiae*, *S. iniae*, *Vibrio sp.*, *Edwardsiella tarda*, *E. ictaluri*, *Mycobacterium sp.*, *Yersinia sp.*, dan *Acinetobacter sp* (Murwantoko *et al.*, 2013).

Patologi merupakan studi penyakit mencakup fungsional dan perubahan morfologi serta reaksi yang berkembang pada organisme akibat adanya infeksi patogen (Plum. 1994, dalam Safratilofa, 2017). Pemeriksaan histopatologi pada ikan dapat memberikan gambaran perubahan jaringan yang terinfeksi patogen dan

untuk mendeteksi adanya komponen-komponen patogen yang bersifat infeksi melalui pengamatan secara mikro terhadap perubahan abnormal di tingkat jaringan. Jaringan yang bisa dijadikan indikator pengamatan adalah ginjal dan hati (Sukenda *et al.*, 2008).

Salah satu bakteri yang dapat menyerang ginjal adalah bakteri *A. hydrophila* yang masuk kedalam darah dengan mudah mencapai organ-organ penting pada ikan seperti pada sinusoid ginjal. Selanjutnya ginjal akan dimanfaatkan oleh bakteri sebagai tempat memperbanyak diri, serta mengambil nutrisi yang ada disekitarnya untuk proses metabolisme (Sukenda *et al.*, 2008). Menurut Latifah *et al* (2014) dari pengamatan histopatologi ginjal, ikan gurami yang terserang “mata belo” ditemukan beberapa kerusakan jaringan seperti kongesti, nekrosis dan degenerasi pada ginjal (Gambar 6A).



Keterangan : (A) Jaringan ginjal ikan gurami sakit, (B) Jaringan ginjal ikan normal, Kongesti (k), Nekrosis (ne), Degenerasi (de), Tubulus distal (td).

Gambar 6. Histopatologi Ginjal Ikan Gurami (*O. gouramy*) dengan Pewarnaan H-E (Perbesaran 400x) (Latifah *et al.*, 2014)