

**PENANGANAN ABSES *FEMORALIS* KUCING PERSIA
DI KLINIK HEWAN PENDIDIKAN UNIVERSITAS
HASANUDDIN**

TUGAS AKHIR

Disusun dan diajukan oleh

NUR INDRI ANDRIYANI YUSUF, S.KH

C024192007



PROGRAM PROFESI PENDIDIKAN DOKTER HEWAN

FAKULTAS KEDOKTERAN

UNIVERSITAS HASANUDDIN

2021

**PENANGANAN ABSES *FEMORALIS* KUCING PERSIA
DI KLINIK HEWAN PENDIDIKAN UNIVERSITAS
HASANUDDIN**

**Tugas Akhir Sebagai Salah Satu Syarat untuk Mencapai Gelar Dokter
Hewan**

Disusun dan Diajukan oleh:

NUR INDRI ANDRIYANI YUSUF

C024192007

**PROGRAM PROFESI PENDIDIKAN DOKTER HEWAN
FAKULTAS KEDOKTERAN
UNIVERSITAS HASANUDDIN**

2021

HALAMAN PENGESAHAN TUGAS AKHIR

**Penanganan Abses *Femoralis* Kucing Persia di Klinik Hewan
Pendidikan Universitas Hasanuddin**

Disusun dan diajukan oleh:

Nur Indri Andriyani Yusuf, S.KH

C024192007

Telah dipertahankan di hadapan Panitia Ujian yang dibentuk dalam rangka Penyelesaian Studi Program Pendidikan Profesi Dokter Hewan Fakultas Kedokteran Universitas Hasanuddin pada tanggal 03 Juni 2021 dan dinyatakan telah memenuhi syarat kelulusan.

Menyetujui,

Pembimbing Utama

Drh/ Musdalifah

Ketua
Program Pendidikan Profesi Dokter Hewan
Fakultas Kedokteran Universitas
Hasanuddin

An. Dekan
Wakil Dekan Bidang Akademik, Riset, dan
Inovasi Fakultas Kedokteran Universitas
Hasanuddin



Dr. A. Maghira Satya Apada, M.Sc
NIP. 19830807 201012 2 008



Dr. dr. Irfan Idris, M.Kes
NIP. 19677703 199802 1 001


PERNYATAAN KEASLIAN

Yang bertanda tangan dibawah ini :

Nama : Nur Indri Andriyani Yusuf
Nim : C024192007
Program Studi : Program Pendidikan Profesi Dokter Hewan
Jenjang :

Menyatakan dengan ini bahwa Tugas Akhir dengan judul — Penanganan Abses *Femoralis* Kucing Persia di Klinik Hewan Pendidikan Universitas adalah karya saya sendiri dan tidak melanggar hak cipta pihak lain. Apabila di kemudian hari Tugas Akhir karya saya ini terbukti bahwa sebagian atau keseleruhannya adalah hasil karya orang lain yang saya pergunakan dengan cara melanggar hak cipta lain, maka saya bersedia menerima sanksi.

Makassar, 21 Mei 2021
Yang Menyatakan



Nur Indri Andriyani Yusuf

PRAKATA



Assalamu Alaikum Warahmatullahi Wabarakatuh

Alhamdulillah rabbi ‘alamin segala puji hanya milik Allah Subhana Wata’ala Sang penguasa bumi dan segala isinya yang telah melimpahkan rahmat, hidayah, serta kasih sayang-Nya kepada penulis sehingga penulis dapat menyelesaikan tugas akhir yang berjudul — Penanganan Abses *Femoralis* Kucing Persia di Klinik Hewan Pendidikan Universitas Hasanuddin.

Tugas akhir ini diajukan untuk memenuhi salah satu syarat dalam mencapai gelar dokter hewan. Penulis menyadari bahwa penyusunan tugas akhir ini masih banyak terdapat kekurangan dan masih jauh dari kesempurnaan, hal ini dikarenakan keterbatasan kemampuan yang dimiliki penulis. Namun adanya doa, restu, dan dorongan dari orang tua yang tak pernah putus menjadikan penulis bersemangat untuk melanjutkan penulisan tugas akhir ini. Untuk itu dengan segala bakti penulis memberikan penghargaan setinggi-tingginya dan ucapan terima kasih yang sebesar-besarnya kepada mereka yang tercinta, **Ayahanda Muh.Yusuf Said, Ibunda Dra. Marliah Arif, Suami tercinta Syahrudin Kadir, Kakanda Nuradriyansyah Yusuf dan Nurchaeriyansyah Yusuf dan Adinda tersayang Nur Annah Achriana Yusuf, Musdalifah Musfar, Rizka Ayu Saputri Awaluddin serta keponakan tersayang Muh. Rafka Alifiandra Ifran dan Rafailah Zhadela Ifran.**

Ucapan terima kasih banyak juga penulis hanturkan kepada **drh. Musdalifah.** selaku dosen pembimbing yang telah sangat baik dan sabar menghadapi penulis, memberikan banyak ilmu dan arahan sehingga penulis dapat menyelesaikan penyusunan tugas akhir sebagai syarat kelulusan coassistensi dokter hewan.

Penulis juga mengucapkan rasa terima kasih kepada **drh. Magfira Satya Apada, M.Sc.** selaku ketua Program Pendidikan Profesi Dokter Hewan (PPDH) Universitas Hasanuddin dan seluruh staf pengajar yang telah berupaya sebaik mungkin untuk kemajuan PPDH Unhas serta memberi banyak bekal ilmu yang sangat bermanfaat bagi penulis. Serta staf tata usaha PSKH UH khususnya, **Ibu Tuti, Ibu Ida dan Pak Tono** yang mengurus kelengkapan berkas.

Terima kasih kepada sahabat **drh. Andi Ayu Nur Ramadhani, drh. A.Rifqatul Ummah, drh. Risnawati dan drh. Hesti** serta para teman **PROPHYLAXIS** (PPDH UH Angkatan 6) karena telah mengukirkan banyak kesan, pengalaman, bantuan, pelajaran dan tentunya kenangan indah selama proses coassistensi yang telah penulis jalani. Semoga Allah SWT selalu

melimpahkan berkah dan kesuksesan kepada kita semua. Aamiin. Tolong jangan saling melupakan sahabat.

Penulis menyadari bahwa penyusunan tugas akhir ini masih jauh dari kata sempurna, maka dari itu saran maupun kritikan yang bersifat membangun dari berbagai pihak sangat penulis harapkan sebagai bahan acuan untuk perbaikan selanjutnya.

Makassar, 21 Mei 2021



Nur Indri Andriyani Yusuf

ABSTRAK

Nur Indri Andriyani Yusuf. C024192007. “Penanganan Abses *Femoralis* Kucing Persia di Klinik Hewan Pendidikan Universitas Hasanuddin”. Dibimbing oleh **Drh. Musdalifah.**

Kucing Persia merupakan jenis kucing yang masuk ke dalam kelompok *long-hair*. Kucing persia adalah jenis karakter wajah bulat dan moncong pendek. Abses adalah kumpulan nanah terlokalisasi yang terkandung di dalam rongga di suatu tempat di tubuh. Beberapa penyebab terjadinya abses yaitu trauma (seperti berkelahi) atau infeksi sebelumnya, benda asing dan bakteri penyebab nanah. Tujuan dari penulisan tugas akhir ini adalah untuk mengetahui penanganan abses *femoralis* Kucing Persia di Klinik Hewan Pendidikan Universitas Hasanuddin. Metode yang digunakan adalah metode pemeriksaan umum dan fisik, dari pemeriksaan tersebut ditemukan abses pada *femoralis* yang membuat beberapa jaringan mati (nekrosis). Alat yang digunakan Termometer, stetoskop, spoit, scalpel dan blade, mosquito klem, pinset anatomis, pinset cirurgis, gunting tajam tumpul, gunting tajam tajam, *needle holder*, tali restrain, lampu dan wadah alat, sedangkan bahan yang digunakan Bahan-bahan yang digunakan antara lain: atropine, ketamin, xylazine, longamox, betadine, kassa steril, benang catgut chromic 3/0, benang vicryl 3/0, alkohol 70%, cairan NaCL, cairan RL, *handscoen* dan masker. Abses pada *femoralis* kucing tersebut ditangani dengan melakukan penjahitan pada luka tersebut. Pemberian obat berupa antibiotik dan antiinflamasi juga diberikan selama 7 hari serta pembersihan luka secara teratur.

Kata kunci : *Kucing Persia*, abses, penanganan abses

ABSTRACT

Nur Indri Andriyani Yusuf. C024192007. "Management of Abscesses in Persian Femoral Cats at Hasanuddin University Educational Veterinary Clinic". Supervised by **Drh. Musdalifah.**

The Persian cat is a type of cat that belongs to the long-haired group. Persian cat has a type of character with a round face and short muzzle. An abscess is a localized collection of pus contained in a cavity somewhere in the body. Some of the causes of an abscess are trauma (such as fighting) or previous infection, foreign bodies and bacteria that cause pus. The purpose of this study is to determine the treatment of abscesses in Persian Femoral Cats at the Hasanuddin University Educational Veterinary Clinic. The method used was general and physical examination methods, the result of the examination was found an abscess on the femoralis and it always necrosis. The tools used are thermometer, stethoscope, spoit, scalpel and blade, mosquito clamp, anatomical tweezers, cirurgis tweezers, blunt sharp scissors, sharp sharp scissors, needle holder, restrain rope, lamp and tool case, the materials used are the materials used among others: atropine, ketamine, xylazine, longamox, betadine, sterile gauze, 3/0 chromic catgut threads, 3/0 vicryl threads, 70% alcohol, NaCL fluids, RL fluids, handscoen and masks. The abscess on the cat's femoralis was treated by suturing the wound. Administration of drugs in the form of antibiotics and anti-inflammatory drugs was also given for 7 days and regular wound cleaning.

Key words: Abscess, abscess treatment, Persian cat

DAFTAR ISI

Nomor	Halaman
HALAMAN JUDUL	ii
HALAMAN PENGESAHAN	iii
KATA PENGANTAR	iv
PERNYATAAN KEASLIAN	v
ABSTRAK	vi
ABSTRACT	vii
DAFTAR ISI	viii
DAFTAR GAMBAR	x
DAFTAR TABEL	xi
DAFTAR LAMPIRAN	xii
BAB I PENDAHULUAN	
1.1 Latar Belakang	1
1.2 Rumusan Masalah	1
1.3 Tujuan Penelitian	2
1.4 Manfaat Penulisan	2
BAB II TINJAUAN PUSTAKA	
2.1 Kucing Persia	3
2.2 Abses	6
2.2.1 Etiologi	6
2.2.2 Tanda Klinis	6
2.2.3 Patofisiologi	7
2.2.4 Patogenesis	7
2.2.5 Diagnosis	8
2.2.6 Penangan	8
2.2.7 Pengobatan	9
2.3 Proses Penyembuhan Luka Abses	10
BAB III MATERI DAN METODE	
3.1 Tempat dan Waktu	15
3.1 Alat dan Bahan	15
3.2 Metode	15
BAB IV HASIL DAN PEMBAHASAN	
4.1 Sinyalemen	16
4.2 Anamnesis	16
4.2 Pemeriksaan Fisik	16
4.3 Diagnosis	17
4.4 Tindakan Penanganan	17
4.5 Perawatan Pasca-operasi	18
BAB V PENUTUP	
5.1 Kesimpulan	22
5.2 Saran	22

Daftar Pustaka	25
Riwayat Hidup	26
Lampiran	27

DAFTAR GAMBAR

Nomor	Halaman
1. Kucing Persia	3
2. Bulu yang Panjang pada Kucing Persia	4
3. Hidung Pesek Kucing Persia	5
4. Mata Bulat Kucing Persia	5
5. Telinga Kecil Kucing Persia	5
6. Pasien Atas Nama Kuro	17
7. Abses pada Kaki Belakang bagian Kanan	18
8. Tampak Abses sebelum Dioperasi dan sesudah Dioperasi	19

DAFTAR TABEL

Nomor	Halaman
1. Hasil pengamatan selama masa perawatan	21

DAFTAR LAMPIRAN

Nomor	Halaman
1. Catatan pemberian obat pada Kuro	26
2. Resep obat untuk Kuro	26
3. Proses penjahitan dan penanganan abses pada Kuro	27

BAB I

PENDAHULUAN

1.1. Latar Belakang

Hewan kesayangan merupakan hewan yang sangat menguntungkan untuk dikembangbiakkan dengan berbagai tujuan dan dapat memberikan sumbangan untuk kebahagiaan manusia. Salah satu hewan kesayangan yang perlu mendapat perhatian untuk dipelihara dan dikembangbiakkan adalah kucing (Mariandayani, 2012).

Kucing merupakan salah satu jenis hewan yang sering dijadikan sebagai hewan peliharaan atau kesayangan karena memiliki karakter yang unik dan berbeda dibandingkan dengan hewan kesayangan lainnya. Kucing adalah sejenis karnivora kecil dari famili *felidae* yang telah dijinakkan selama ribuan tahun (Suwed dan Budiana, 2006).

Kucing Persia pertama kali ditemukan di Persia atau yang saat ini disebut dengan Negara Iran. Jenis-jenis kucing Persia memiliki bulu yang sangat panjang, wajah bulat dan moncong pendek. Negara-negara berbahasa Inggris, hewan lucu ini sering disebut dengan Persia *longhair*, sedangkan di Negara Timur Tengah kucing ini dikenal dengan nama shirazi dan di Indonesia sendiri, orang-orang menyebutnya dengan kucing Persia (Aidah, 2021).

Kucing Persia ini memiliki karakter lembut, tenang dan jinak yang berasal dari Persia dan masuk ke Eropa (tepatnya Italia) pada abad ke-16. Kucing tersebut dibawa oleh petualang Italia. Kucing ini menjadi hewan kesayangan para bangsawan di Eropa. Kucing Persia mulai diminati oleh masyarakat Indonesia. Kucing Persia menyukai lingkungan yang bersih dan sehat, karenanya kandang kucing Persia harus dibersihkan secara rutin karena kucing memiliki beberapa penyakit yaitu infeksius (virus, bakteri, jamur dan parasit) maupun non infeksius berupa (fraktur ataupun luka yang menyebabkan abses) (Susetya, 2007).

Abses adalah kumpulan nanah terlokalisasi yang terkandung di dalam rongga di suatu tempat di tubuh. Beberapa penyebab terjadinya abses yaitu trauma (seperti berkelahi) atau infeksi sebelumnya, benda asing dan bakteri penyebab nanah, abses dapat menyebar dengan cepat ke jaringan atau organ terdekatnya (Tilley and Francis, 2011). Oleh karena itu tugas akhir ini dibuat untuk mengetahui cara penanganan abses pada kucing Persia untuk mencegah penyebaran abses ke jaringan atau organ lainnya.

1.2. Rumusan Masalah

Berdasarkan latar belakang di atas, dapat dibuat rumusan masalah laporan kasus sebagai berikut :

- a. Bagaimana morfologi kucing persia?
- b. Apa yang dimaksud dengan abses?
- c. Bagaimana penanganan abses pada *kucing persia*?

1.3. Tujuan

Tujuan penulisan laporan kasus sebagai berikut :

- a. Untuk mengetahui tentang *kucing persia*
- b. Untuk mengetahui tentang abses
- c. Untuk mengetahui penanganan abses pada *kucing persia*

1.4 Manfaat penulisan

Manfaat dari penulisan ini adalah dapat mengetahui penanganan kasus abses *femoralis* pada kucing.

BAB II TINJAUAN PUSTAKA

2.1. Kucing Persia

Kucing merupakan hewan kesayangan yang mempunyai daya tarik tersendiri karena bentuk tubuh, mata dan warna bulu yang beraneka ragam. Dengan kelebihan-kelebihan tersebut, maka kucing dapat dikembangkan dan dibudidayakan. Kucing memiliki panjang tubuh 76 cm, berat tubuh pada betina 2 – 3 kg, yang jantan 3 – 4 kg dan lama hidup berkisar 13 – 17 tahun. Gen yang berperan dalam penampakan bulu panjang ditentukan oleh gen resesif, sedangkan kucing berbulu pendek memiliki sepasang gen dominan. Panjang ekor dikendalikan oleh gen Manx. Kucing berekor pendek bergenotip (Mariandayani, 2012).

Klasifikasi kucing menurut Ratmus (2000), adalah sebagai berikut:

<i>Kingdom</i>	: <i>Animalia</i>
<i>Filum</i>	: <i>Chordata</i>
<i>Sub Filum</i>	: <i>Vertebrata</i>
<i>Kelas</i>	: <i>Mamalia</i>
<i>Ordo</i>	: <i>Carnivora</i>
<i>Famili</i>	: <i>Felidae</i>
<i>Sub famili</i>	: <i>Felinae</i>
<i>Genus</i>	: <i>Felis</i>
<i>Spesies</i>	: <i>Felis Catus</i>



Gambar 1. Kucing Persia (Sari, 2017)

Kucing Persia termasuk jenis kucing yang pendiam, tidak rewel dan cenderung malas. Meskipun ada beberapa yang memiliki energy berlebih, sehingga tampak sangat lincah. Pada dasarnya kucing Persia lebih senang duduk diam menjadi penghias rumah. Temperamen yang tenang, tidak galak dan suaranya yang halus memberikan kesan anggun terhadap keseluruhan penampilannya (Susetyo, 2007). Kucing Persia merupakan jenis kucing yang masuk ke dalam kelompok *long-hair*. Kucing persia adalah jenis karakter wajah


bulat dan moncong pendek. Rambut kucing *long* sampai 10 kali lebih panjang dari kucing *short* mempunyai lapisan rambut tipis di bawah lapisan rambut yang panjang (Sari, 2017).

Ciri-ciri kucing Persia yaitu

1. Bulu

Dari awal hingga sekarang, kucing Persia ini bulu panjang atau umumnya disebut perisa berambut panjang, dengan panjang rata-rata 5-15 cm, terasa sangat lembut, meskipun kencang. Terdapat juga jenis kucing Persia yang memiliki bulu pendek atau yang biasa disebut dengan *shorthair* eksotis (Aidah, 2021).

Tekstur bulu kucing Persia halus dan lembut menyerupai sutra, berkilau serta seolah-olah terlihat mengambang atau berdiri menutupi tubuh. Bulu-bulu yang panjang hamper menutupi seluruh bagian tubuhnya kecuali bagian wajah. Bulu-bulu di kepala menyerupai mahkota (Susetyo, 2007).



Gambar 2. Bulu yang Panjang pada Kucing Persia (Susetyo, 2007)

2. Kepala


Kucing Persia memiliki kepala besar dengan wajah bulat. Memiliki tulang pipi yang menonjol dan tulang rahang yang kuat (Aidah, 2021). Kucing Persia memiliki kepala yang berukuran relative besar atau massif (padat) dan melingkar atau melengkung menyerupai kubah. Struktur tulang wajah atau tengkorak besar, kokoh dan melingkar. Dahi berbentuk bulat dan tulang pipi menonjol atau tinggi. Sementara itu, dagunya bulat dan kuat dan tidak terlalu rendah. Rahangnya besar dan kuat yang ditopang oleh leher yang kuat, pendek dan tebal (Susetyo, 2007).

3. Warna

Kucing Persia memiliki jenis warna primer yaitu warna dasar hitam, coklat, coklat muda dan kuning tua, namun sekarang kucing ini memiliki banyak warna karena perkawinan beberapa jenis warna oleh pemiliki kucing (Aidah, 2021).

4. Hidung


Kucing Persia ini dikenal sebagai kucing dengan hidung berbentuk pesek, yang melebar dan terlihat bagus karena ukurannya yang kecil (Aidah, 2021). Di bagian pangkal hidung (di antara kedua mata) tampak ada belahan (Susetyo, 2007).



Gambar 3. Hidung Pesek Kucing Persia (Susetyo, 2007)

5. Mata


Kucing Persia memiliki sepasang mata yang bulat dan besar, terbuka lebar, berwarna cerah dan tajam. Jarak antarmata relatif berjauhan (Susetyo, 2007).



Gambar 4. Mata Bulat Kucing Persia (Susetyo, 2007)

6. Telinga

Telinga kucing Persia biasanya berukuran kecil dengan ujung membulat. Jarak antar telinga relatif jauh. Pangkal telinga tidak terlalu terbuka, sedangkan ujungnya melengkung dan menghadap ke bawah (Susetyo, 2007).



Gambar 5. Telinga Kecil Kucing Persia (Susetyo, 2007)

2.2 Abses

2.2.1 Etiologi

Abses adalah kumpulan nanah terlokalisasi yang terkandung di dalam rongga di suatu tempat di tubuh. Beberapa penyebab terjadinya abses yaitu (Tilley and Francis, 2011):

- a. Trauma (seperti berkelahi) atau infeksi sebelumnya
- b. Benda asing
- c. Bakteri penyebab nanah (piogenik) — *Staphylococcus*; *Escherichia coli*; *Streptokokus β-hemolitik*; *Pseudomonas*; Mikoplasma dan organisme mirip *Mycoplasma*; *Pasteurella multocida*; *Corynebacterium*; *Actinomyces*; *Nocardia*; *Bartonella*
- d. Bakteri yang hanya dapat hidup dan tumbuh tanpa oksigen (dikenal sebagai “bakteri anaerob obligat”) - *Bacteroides*; *Clostridium*; *Peptostreptococcus*; *Fusobacterium*

2.2.2 Tanda Klinis

Abses adalah penumpukan nanah di dalam rongga di bagian tubuh setelah terinfeksi bakteri. Nanah adalah cairan yang mengandung banyak protein dan sel darah putih yang telah mati. Nanah berwarna putih kekuningan (James *et al.*, 2016).

Perubahan yang dapat teramati pada kucing yaitu (Tilley and Francis, 2011):

- a. Ditentukan oleh sistem organ dan / atau jaringan yang terpengaruh
- b. Pembengkakan yang muncul dengan cepat dan nyeri dengan atau tanpa keluarnya cairan (jika area yang terkena terlihat)
- c. Terkait dengan kombinasi peradangan (terlihat sebagai nyeri, bengkak, kemerahan, panas, dan hilangnya fungsi), kerusakan jaringan, dan / atau disfungsi sistem organ yang disebabkan oleh penumpukan nanah
- d. Massa diskrit dengan berbagai ukuran mungkin dapat dideteksi; massa mungkin padat atau berisi cairan
- e. Peradangan dan pelepasan dari saluran pembuangan dapat terlihat jika abses dangkal dan telah pecah ke permukaan luar
- f. Demam, jika abses tidak pecah dan mengalir keluar
- g. Infeksi bakteri umum (sepsis) kadang-kadang, terutama jika abses pecah secara internal

Abses menyebabkan rasa sakit, terkadang suhu tinggi dan seringkali membuat kucing merasa sangat tidak enak badan. Dokter hewan biasanya merespons perawatan hewan dengan cepat, tetapi dapat membuat kucing berisiko tertular penyakit tertentu. Biasanya dibutuhkan dua hingga empat hari untuk mengembangkan abses. Tanda-tanda infeksi seringkali muncul sebelum abses terlihat, antara lain (PDSA, 2018):

- a. Tidak makan atau makan kurang dari biasanya
- b. Kelesuan
- c. Demam (merasa panas saat disentuh)

- d. Gejala abses meliputi bengkak, kemerahan dan panas di area tersebut
- e. Luka (biasanya dua tusukan kecil, atau luka besar jika abses sudah terbuka)
- f. Ekor terkulai - jika ekor telah digigit
- g. Pincang - kucing akan kesulitan saat berjalan
- h. Nyeri (menjadi pendiam, agresif, sering menjilati satu area tertentu, menggeram, bergerak-gerak, atau tidak membiarkan Anda di dekatnya)

2.2.3 Patofisiologi

Abses pada umumnya disebabkan oleh *Staphylococcus*, walaupun bisa disebabkan oleh bakteri lain, parasite, atau benda asing (Craft, 2012). Cakar, gigi dan jilatan kucing dipenuhi oleh bakteri, jika saling menggigit atau menggaruk kemungkinan besar akan berkembang infeksi. Ini sangat sering menyebabkan terbentuknya abses di bawah kulit. Area yang paling umum terjadinya abses adalah (PDSA, 2018):

- a. Bagian atas kepala
- b. Ekor
- c. Kaki
- d. Wajah dan leher

Tanda-tanda klinis abses bervariasi, tetapi biasanya terdapat pembengkakan atau area rambut kusut dengan keluarnya cairan. Abses gigitan kucing biasanya muncul di pangkal ekor dan di punggung, wajah, dan kaki hewan. Area tersebut biasanya sangat sensitif dan mungkin hangat saat disentuh. Kucing yang mengalami infeksi yang signifikan akan mengalami demam 103,5 derajat Fahrenheit atau lebih tinggi, anoreksia, limfadenopati, atau pembengkakan kelenjar getah bening, dan mungkin menunjukkan tanda-tanda depresi (Landon, 2015).

2.2.4 Patogenesis

Abses biasanya terjadi pada infeksi folikulosentris, yaitu folikulitis, furunkel, dan karbunkel yang berkembang menjadi abses. Abses juga bisa terjadi di lokasi trauma, benda asing, luka bakar, atau tempat penyisipan kateter intravena. Abses terjadi karena reaksi pertahanan tubuh dari jaringan untuk menghindari penyebaran infeksi dalam tubuh. Agen penyebab infeksi menyebabkan peradangan dan infeksi sel di sekitarnya sehingga menyebabkan pengeluaran toksin. Toksin tersebut menyebabkan sel radang, sel darah putih menuju tempat peradangan atau infeksi. Terbentuk dinding abses untuk mencegah infeksi meluas ke bagian tubuh lain. Namun, enkapsulasi tersebut mencegah sel imun untuk menyerang agen penyebab infeksi di dalam abses (Craft, 2012).

Daerah peradangan dapat di berbagai bagian tubuh. Abses dapat muncul di permukaan kulit. Namun, abses juga dapat muncul di jaringan dalam atau organ, misal hati dan usus. Lesi awal abses di kulit berupa nodul eritematosa. Jika tidak diobati, lesi sering membesar, dengan pembentukan rongga berisi nanah (Deleo et al., 2010).

Jika infeksi bisa terlokalisir oleh dinding abses, biasanya infeksi tidak menyebar. Dalam beberapa kasus, infeksi yang dimulai di dalam abses kulit dapat menyebar ke jaringan di sekitarnya dan di seluruh tubuh, yang menyebabkan komplikasi serius. Beberapa abses baru dapat terbentuk pada sendi atau lokasi lain di kulit. Jaringan kulit dapat mati akibat infeksi, yang menyebabkan gangrene (Craft, 2012).

2.2.5 Diagnosis

Dokter hewan akan mendapatkan riwayat kesehatan kucing secara menyeluruh dari pemiliknya, dengan memperhatikan apakah hewan tersebut sering keluar rumah dan status vaksinasi. Pemeriksaan fisik akan menunjukkan abses, yang berupa pembengkakan yang keras atau lembut, atau area bulu kusut yang mungkin mengeluarkan nanah. Dokter hewan dapat mengambil sampel cairan dari luka dan memeriksanya dengan kultur akan dilakukan untuk secara spesifik mengidentifikasi bakteri yang ada dan antibiotik mana yang efektif untuk membunuhnya (Landon, 2015).

2.2.6 Penanganan

Kucing biasanya dibawa ke klinik hewan dengan abses atau luka terinfeksi akibat trauma, paling sering karena perkelahian dengan hewan lain. Biasanya, dokter hewan menangani kondisi ini dengan membersihkan luka, melalui pembedahan atau tidak, dan meresepkan agen antimikroba oral spektrum luas (Josée Roy *et al.*, 2007).

Jika abses tidak pecah, perlu ditusuk. Setelah abses terbuka, abses harus dibersihkan dari kotoran yang terinfeksi. Jika absesnya besar atau sangat nyeri, sedasi atau anestesi umum mungkin diperlukan untuk melakukannya. Abses yang telah lama mungkin memiliki cukup jaringan yang rusak sehingga memerlukan pemotongan dan jahitan bedah. Beberapa abses berukuran cukup besar sehingga membutuhkan drainase karet untuk membantu mengeluarkan nanah (Honson, 2017).

Lakukan pembatasan aktivitas sampai abses teratasi dan penyembuhan jaringan yang memadai telah terjadi. Berikan asupan nutrisi yang cukup dibutuhkan untuk mempercepat penyembuhan dan pemulihan (Tilley and Francis, 2011).

Semua daerah dekat abses harus dibersihkan, dicukur, dan dibilas sebelum menempatkan perban dan pembalut. Prosedur bedah yang benar-benar steril harus digunakan untuk penutupan luka abses. Makanan basah dan lembek bisa dihindari jika perban terdapat di tangan (Courtney, 2013).

Perban diganti setiap hari sampai luka bersih, tidak ada tanda-tanda infeksi, dan pasien siap untuk perawatan lebih lanjut, seperti penutupan melalui jahitan, mendorong jaringan granulasi jika tidak dapat menutup, cangkok kulit, dan sebagainya (Courtney, 2013).

2.2.7 Pengobatan

Jenis obat yang dapat digunakan dalam penanganan luka pada primata adalah antibiotik dan antiinflamasi. Antibiotik yang digunakan yaitu *ceftriaxone*. *Ceftriaxone* merupakan antibiotik yang digunakan untuk mengobati infeksi serius, terutama terhadap *Enterobacteriaceae* yang rentan. Waktu paruhnya yang panjang, penetrasi SSP yang baik. *Ceftriaxone* adalah agen sefalosporin injeksi generasi ketiga. Sefalosporin generasi ketiga mempertahankan aktivitas gram positif dari agen generasi pertama dan kedua, tetapi memiliki aktivitas gram negatif yang jauh lebih luas. Seperti dengan agen generasi ke-2, terdapat cukup variabilitas dengan sensitivitas bakteri individu sehingga pengujian kerentanan diperlukan untuk sebagian besar bakteri. Karena cakupan gram negatif yang sangat baik dari agen-agen ini dan bila dibandingkan dengan aminoglikosida dan potensi toksiknya yang jauh lebih sedikit, mereka telah digunakan secara meningkat dalam kedokteran hewan (Wulandari, 2016). Dosis untuk kucing yaitu 25 - 50 mg / kg IV, IM atau Intraosseous q12h selama diperlukan (Plumb, 2008). *Ceftriaxone* adalah antibiotik spektrum luas generasi ketiga sefalosporin termasuk golongan betalaktam spektrum luas yang bekerja dengan cara menghambat sintesis dinding sel mikroba. Pemberian secara intravena atau intramuskular. *Ceftriaxone* adalah salah satu antibiotik yang paling umum digunakan karena potensi antibakteri yang tinggi, spektrum yang luas dari aktivitas dan potensi yang rendah untuk toksisitas (Wulandari, 2016).

Jenis antibiotik lain yang digunakan yaitu longamox adalah antibiotik pilihan yang mempunyai kandungan *Amoxicilin Tryhidrate* dan senyawa tambahan yg mudah diaplikasikan lewat injeksi lokal tanpa menyebabkan efek sekunder pada bekas suntikan. *Amoxicilin* adalah antibiotik beta laktam yg mampu memberikan efek bakterisidal yg luas pada bakteri gram negatif (ex. *Colibacillosis*, *salmonella*, *pasteurella*) dan gram positif (ex. *staphylococcus*, *streptococcus*, Seperti penisilin lainnya, amoksisilin adalah agen bakterisidal yang bekerja dengan menghambat sintesis dinding sel (Plumb, 2008).

Nebacetin adalah antibiotik topikal (digunakan di permukaan kulit) yang mengandung *Neomycin sulfate* dan *Zinc bacitracin*. Nebacetin merupakan obat yang digunakan untuk mengobati infeksi kulit menular, luka bakar, luka setelah pembedahan, infeksi kulit yang disebabkan oleh kosmetika dan infeksi kulit yang disebabkan oleh kuman (Plumb, 2008).

Obat yang digunakan selain antibiotic adalah antiinflamasi. Antiinflamasi yang digunakan adalah *glucortin*. *Glucortin* merupakan *Glucocorticosteroid long acting* memiliki potensi 30 kali dibandingkan *Hydrokortison (Glucocorticosteroid short acting)*. Memiliki sifat antiinflamasi, antialergi, antistress dan gluconeogenesis yang kuat. Meningkatkan katabolisme protein tubuh, kadar hemoglobin, sel polimorfonuclear, eritrosit dalam darah. (Plumb, 2008).

2.3 Proses Persembuhan

Penyembuhan luka abses yang normal merupakan suatu proses yang kompleks dan dinamis, tetapi mempunyai suatu pola yang dapat diprediksi. Proses penyembuhan luka adalah proses patofisiologi yang rumit. Meskipun luka mukosa menunjukkan penyembuhan dipercepat dibandingkan dengan luka kulit. Secara alami tubuh yang sehat mempunyai kemampuan untuk melindungi dan memulihkan dirinya. Setiap terjadi luka, secara alami mekanisme tubuh akan mengupayakan pengembalian komponen jaringan yang rusak dengan membentuk struktur baru dan fungsional yang sama dengan keadaan sebelumnya (Chen, 2010; Maryunani, 2015).

Proses penyembuhan luka terbagi menjadi empat fase berbeda. Namun, tergantung pada jenis luka dan klasifikasinya, satu atau beberapa fase penyembuhan luka dapat dipercepat, ditunda atau diperumit oleh beberapa faktor. Selain itu, beberapa fase penyembuhan luka dapat ditemukan secara bersamaan disemua luka. Setiap luka akan mengikuti jalur penyembuhan luka umum dari empat fase berturut-turut, yaitu fase inflamasi, fase debrimen, fase perbaikan atau proliferasi, dan fase pematangan. Adapun fase-fase tersebut adalah sebagai berikut (Haar dan Kirpensteijn, 2013) :

a. Fase Inflamasi

Pada fase inflamasi, setelah terjadi luka, luka akan penuh dengan darah dan getah bening dari pembuluh darah yang rusak. Diikuti oleh vasokonstriksi segera dari pembuluh darah yang rusak, dimediasi oleh katekolamin, serotonin, bradikinin, prostaglandin, dan histamine, yang berlangsung 5-10 menit dan membantu meminimalkan kehilangan darah. Vasodilatasi selanjutnya mengencerkan zat beracun, memberikan nutrisi dan hasil dalam bentuk bekuan darah yang dimediasi oleh trombosit teraktivasi. Gumpalan darah melindungi luka, mengering untuk membentuk keropeng dan memungkinkan penyembuhan luka di bawahnya.

Vasodilatasi juga memungkinkan sel-sel yang mengandung cairan, seperti limfosit, sel polimorfonuklear (PMNs) dan makrofag, dan faktor kemotaksis, seperti sitokinin dan *growth factor* untuk mencapai area yang terluka. Trombosit yang diaktifkan bertanggung jawab untuk inisiasi penyembuhan luka melalui pelepasan sitokinin dan *growth factor* esensial. Dalam 24-48 jam, monosit local bermigrasi ke dalam luka dan menjadi makrofag, yang juga menghasilkan beragam *growth factor* penting. Makrofag luka, sel endotel dan fibroblast memediasi proses penyembuhan sejak saat ini. Migrasi PMNs, limfosit, dan makrofag distimulasi oleh faktor kemotaksis seperti komplemen, *growth factor*, dan sitokinin.

Mediator yang memulai peradangan pada luka penyembuhan adalah faktor larut yang dilepaskan oleh sel-sel dari dasar luka dan oleh trombosit dan leukosit yang dihasilkan oleh sirkulasi setelah gangguan kulit yang utuh. Faktor-faktor ini memulai serangkaian peristiwa yang mencoba menstabilkan

luka, menghilangkan organisme yang menyerang dan mengembalikan luka ke arsitektur pra-cedera. Tergantung pada produksi, regulasi, dan kontrol mediator inflamasi (IM). IM biasanya ditemukan dalam dua kelompok faktor penyembuhan luka yang larut: sitokin dan *growth factor*. Sitokin sangat kuat dan biasanya bertindak dalam jarak pendek dari pelepasannya sebagai sinyal intrakrin, autokrin, atau parakrin. Mereka dapat dikategorikan sebagai kemokin, limfokin, monokin, interleukin (IL) dan interferon (IFN). *Growth factor* yang memainkan peran penting dalam penyembuhan luka, seperti *platelet-derived growth factor* (PDGF), *epidermal growth factor* (EGF), *fibroblast growth factor* (FGF) dan *vascular endothelial growth factor* (VEGF), dapat disebut sebagai jaringan ikat *growth factor* yang memberikan fungsi secara lokal dan efek sistemik yang langka.

b. Fase Debrimen

Jaringan nekrotik atau mati menghambat penyembuhan luka dan oleh karena itu pengangkatannya merupakan fase penting dalam proses penyembuhan. Jaringan nekrotik ini merupakan stimulus untuk peradangan dan menyediakan lingkungan yang baik bagi bakteri untuk berkembang biak. PMN dan makrofag memiliki fungsi penting dalam menghilangkan puing-puing dan membersihkan luka dan diatur oleh sitokin dan faktor pertumbuhan yang disebutkan sebelumnya. Seperti disebutkan di atas, makrofag memainkan peran paling penting dengan memastikan sekresi sitokin dan sekresi proteinase dan enzim proteolitik lainnya yang mencerna matriks luka yang rusak dan memungkinkan migrasi oleh sel-sel jaringan ikat lainnya.

Eksudat inflamasi yang terbentuk pada fase sebelumnya menyediakan semua sel fagositik dan enzim proteolitik yang diperlukan untuk menangani demarkasi. Fase ini berakhir dengan penolakan jaringan nonvital. Dalam beberapa kasus, dua fase ini digabungkan menjadi satu fase. Fase berikutnya, fase proliferasi, ditandai oleh invasi fibroblast, akumulasi kolagen dan pembentukan struktur endotel baru.

c. Fase proliferasi

Sekitar 3-5 hari setelah cedera, tanda-tanda peradangan mereda, luka menjadi lebih bersih karena proses debridemen dan perbaikan luka dapat dimulai. Fase proliferasi dapat dibagi menjadi tiga proses (granulasi, kontraksi dan epitelisasi) dan ditandai oleh proliferasi fibroblas dan sel endotel dan epitel. Periode sebelum fase-fase ini kadang-kadang disebut fase lag karena luka tidak mendapatkan kekuatan dalam beberapa hari pertama setelah cedera. Monosit, setelah diaktifkan untuk makrofag, menghasilkan *growth factor* sendiri, termasuk PDGF, TGF- α , TGF- β , IGF-1, VEGF dan TNF- α bersama dengan *growth factor* yang dihasilkan oleh sel-sel parenkim yang rusak, dan disimpan. *Growth factor* dilepaskan oleh trombosit yang distimulasi. Sitokin-sitokin ini mengatur fase proliferasi perbaikan luka. Fibroblast menyerang luka dan mulai meletakkan matriks baru terutama

dalam bentuk kolagen dan glikosaminoglikan. Bersamaan dengan itu, neovaskularisasi mulai terjadi dan jaringan granulasi terbentuk.

1. Granulasi

Komponen utama jaringan granulasi adalah fibroblast dan kapiler. Jaringan kapiler terjadi melalui pembentukan tunas sel endotel kapiler pada permukaan luka. Tunas dan tunas endotel terbentuk melalui mitosis dan ini berkembang dan menghubungi tunas lain atau kapiler yang sudah berongga. Selanjutnya, jaringan kapiler terjalin dengan fibroblast. Fibroblas bermigrasi dari jaringan sekitarnya dan berkembang dari fibrosit, tetapi mereka juga berasal dari sel perikapiler yang tidak berdiferensiasi, sel mesenkimal, dan monosit. Fibrin dan fibronektin pada luka penting untuk pembentukan jaringan granulasi karena mereka berfungsi sebagai kerangka kerja untuk mendukung pertumbuhan sel-sel dalam. Fibroblas menghasilkan kolagen dan fibrin perlahan-lahan digantikan oleh kolagen yang diendapkan. Endapan kolagen dikendalikan oleh sel-sel epitel dan fibroblas itu sendiri, yang keduanya memiliki aktivitas kolagenase. Produksi kolagen mencapai maksimum pada kira-kira hari ke-9 penyembuhan luka, tetapi sintesis kolagen bersih meningkat hingga 4-5 minggu setelah cedera. Vitamin C yang diproduksi secara endogen sangat penting untuk produksi kolagen. Setelah luka diisi dengan jaringan granulasi, terjadi pengurangan jumlah sel dan jumlah serat kolagen. Selanjutnya, serat-serat kolagen mengalami pemodelan ulang yang berkelanjutan dengan pemecahan dan pembangunan kembali serat-serat.

Jaringan granulasi ditandai oleh permukaan merah dan tidak beraturan karena tunas kapiler yang baru terbentuk. Ini adalah jaringan rapuh yang berfungsi sebagai penghalang infeksi. Lapisan jaringan granulasi yang sehat bertindak tidak hanya sebagai penghalang terhadap kontaminasi lingkungan, tetapi juga sebagai perancah untuk migrasi sel-sel epitel. Pasokan nutrisi, penghilangan metabolit toksik dan keberadaan oksigen adalah faktor utama yang menentukan bagaimana fungsi penghalang. Namun, hipoksia dapat merangsang pembentukan kapiler baru.

2. Kontraksi

Permukaan luka dan rongga luka menjadi lebih kecil karena aktivitas spesifik fibroblas dengan sifat kontraktile selama dan setelah pembentukan jaringan granulasi pada luka. Fibroblast khusus ini, disebut myofibroblast, adalah kontributor utama, tetapi fibroblast normal juga mampu membantu kontraksi luka. Myofibroblast menempel pada dermis di bawah tepi kulit dan ke lapisan otot fascia atau panniculus. Mereka mengorientasikan diri sejajar satu sama lain di permukaan luka. Setelah menempel mereka berkontraksi, menarik kulit yang berdekatan ke tengah luka. Kontraksi luka dengan demikian melibatkan proses yang

menarik batas-batas kulit yang berdekatan dengan luka menuju pusat luka. Gerakan sentripetal ini terutama menyerang bagian-bagian tubuh dengan kulit kendur. Kuantitas dan elastisitas kulit berbeda antara spesies dan trah. Kontraksi luka biasanya dimulai 5-9 hari setelah cedera.

Kontraksi luka berhenti ketika ketegangan kulit di sekitarnya menjadi terlalu tinggi atau ketika ujung-ujung luka saling bersentuhan. Jika kontraksi luka berlebihan, kontraktur luka dapat terjadi. Ini adalah proses patologis dan menghasilkan gerakan terbatas dari struktur yang mendasarinya. Jaringan granulasi yang berlebihan dapat menghambat kontraksi dengan mencegah kulit meluncur di atas permukaan luka. Juga, jumlah normal jaringan granulasi dapat menghambat penyembuhan luka ketika kualitasnya buruk. Faktor lain yang dapat menghambat kontraksi luka adalah tekanan pada luka, karena tepi luka saling menjauh. Saat mengenakan perban, direkomendasikan agar tekanan tidak mengenai luka dengan membagikannya di sekitar luka.

Setelah kontraksi luka, kulit di sekitarnya telah menipis. Ini akan dipulihkan dengan proliferasi sel epitel dan jaringan ikat, yang disebut pertumbuhan intususeptif.

3. *Epitalisasi*

Epitelisasi terjadi ketika ada gangguan sebagian atau seluruh epidermis. Proses ini termasuk proliferasi sel-sel epitel basal dari tepi kulit yang berdekatan dan bergerak dan adhesi ke permukaan luka. Sel-sel mengisi area luka yang tersisa setelah kontraksi luka, asalkan area yang akan ditutupi tidak terlalu besar. Sel-sel epidermis memanfaatkan lapisan jaringan fibroangioblast yang mendasarinya, yang perlu sehat agar terjadi epitelisasi yang tepat. Aktivitas sel-sel epitel mengarah pada penghambatan pembentukan jaringan granulasi dan pencegahan pembentukan jaringan granulasi yang berlebihan. Namun, pada luka tertutup, sel-sel epitel bermigrasi di atas dermis yang terbuka dan melalui bekuan fibrin. Pergerakan epitel baru berhenti karena penghambatan kontak. Total durasi epitelisasi dapat berkisar dari hari ke minggu, tergantung pada ukuran luka dan kondisi jaringan granulasi. Selama tahap penyembuhan luka ini, konsentrasi faktor pertumbuhan yang terlibat dalam fase penyembuhan luka sebelumnya berkurang, sementara yang lain termasuk TGF- β meningkat.

Permukaan luka yang telah menjadi epitel dikenal sebagai bekas luka epitel dan tipis serta rapuh. Oleh karena itu, perawatan harus diambil ketika menerapkan perban pada luka pada fase ini karena sel-sel yang bermigrasi mudah dikeluarkan dari permukaan saat mengganti perban.

d. Fase Remodeling/Maturasi

Fase remodeling atau pematangan ditandai dengan meningkatnya kekuatan bekas luka sebagai akibat dari renovasi jaringan. Kolagen III digantikan oleh kolagen I yang lebih kuat, bundel kolagen menjadi lebih tebal dan jumlah ikatan silang antara serat kolagen meningkat. Kolagen yang baru terbentuk diatur sejajar dengan garis-garis ketegangan kulit. Fase ini bisa memakan waktu beberapa minggu hingga 1 tahun setelah kejadian traumatis, tetapi pada akhirnya luka yang disembuhkan tidak akan pernah mendapatkan kembali kekuatannya. Selain itu, kulit yang baru terbentuk tidak memiliki atau tidak cukup folikel rambut, keringat dan kelenjar sebaceous, pergerakan dan elastisitas yang buruk dan tidak adanya pigmen. Sinyal untuk fase remodeling sebagian besar masih belum diketahui, tetapi menghalangi aktivitas TGF- β telah terlibat dalam jaringan parut yang berlebihan, menunjukkan bahwa ia mungkin memainkan peran dalam menghentikan pembentukan parut dengan mendorong apoptosis sel.

BAB III

MATERI DAN METODE

3.1. Tempat dan Waktu

Tempat ditemukannya kasus penanganan abses *femoralis* kucing ras persia yakni di Klinik Hewan Pendidikan Universitas Hasanuddin. Pemeriksaan dan pengobatan dilakukan pada tanggal 05 Februari 2021 hingga 07 Februari 2020.

3.2. Alat dan Bahan

a. Alat

Termometer, stetoskop, spoit, scalpel dan blade, mosquito klem, pinset anatomis, pinset cirurgis, gunting tajam tumpul, gunting tajam tajam, needle holder, tali restrain, lampu dan wadah alat.

b. Bahan

Bahan-bahan yang digunakan antara lain: atropine, ketamin, xylazine, longamox, betadine, kassa steril, benang catgut chromic 3/0, benang vicryl 3/0, alkohol 70%, cairan NaCL, cairan RL, *handscoen* dan masker.

3.3. Metode

a. Persiapan ruangan

Ruangan yang dipersiapkan yaitu ruangan pemeriksaan dan ruangan operasi. Pada ruangan operasi terdapat meja operasi. Meja operasi tersebut dialasi menggunakan *underpad*.

b. Persiapan Alat

Alat bedah minor untuk tindakan operasi yang telah dicuci dimasukkan ke dalam *autoclave* untuk disterilkan. Setelah alat tersterilisasi, alat akan dipindahkan ke meja operasi untuk siap digunakan.

c. Persiapan Hewan

Hewan yang akan dioperasi dipastikan bahwa hewan tersebut telah dipuaskan sebelum dilakukan anestesi. Pemeriksaan fisik dan pemeriksaan frekuensi napas, denyut jantung, dan suhu tubuh juga dilakukan sebelum operasi.

d. Prosedur Kerja

1. Kucing diperiksa terlebih dahulu dengan dilakukan pemeriksaan fisik, suhu, berat badan, denyut jantung dan pernapasan. Setelah itu kucing dianestesi. Menginjeksikan *antropine* ($\frac{0,02 \times 3,48}{0,25} = 0,4$ ml) secara *subcutan*. Setelah 10 menit, injeksikan *xilasine* ($\frac{2 \times 3,48}{20} = 0,348$ ml) dan *ketamine* ($\frac{10 \times 3,48}{100} = 0,348$ ml) secara *intramuscular*.
2. Setelah kucing teranestesi dan dipindahkan, kemudian mencukur rambut dekat luka abses.
3. Setelah itu, luka abses tersebut disiram menggunakan NaCl, kemudian menggunakan kasa steril untuk mengeringkan dan membersihkan abses

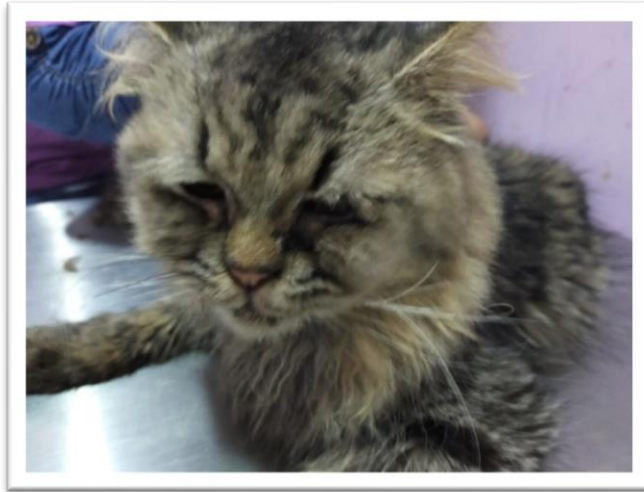tersebut. Selanjutnya jaringan dibagian pinggir abses yang mengalami nekrosis digunting menggunakan gunting tajam-tumpul dan scalpel hingga berdarah.

4. Selanjutnya, dilakukan penjahitan bagian otot yang terpisah menggunakan jahitan *simple interrupted suture*.
5. Penjahitan pada bagian subkutan dijahit menggunakan jahitan *simple interrupted suture*.
6. Penjahitan pada bagian kulit dijahit menggunakan jahitan *simple interrupted suture*.
7. Setiap bagian yang telah dijahit di *flushing* menggunakan antibiotik *longamox* dan dibersihkan menggunakan kasa steril.
8. Setelah jahitan selesai, luka abses dibersihkan kembali menggunakan NaCl dan antibiotik *longamox*. Lalu luka abses tersebut diberi salep gentamin dan nebacetin.

BAB IV HASIL DAN PEMBAHASAN

4.1. Sinyalemen

Nama : Kuro
Jenis hewan : Kucing
Spesies : Persian
Jenis kelamin : Jantan
Berat : 3,48 kg



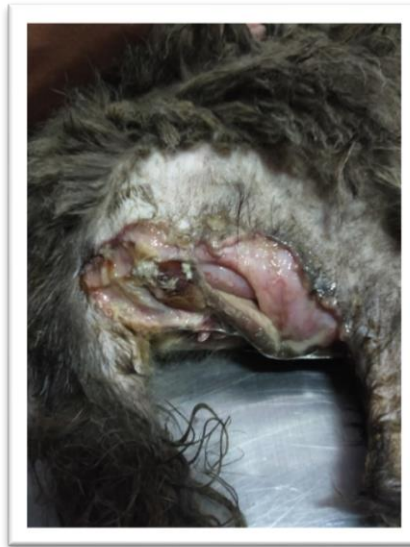
Gambar 6. Pasien atas nama Kuro (dokumen pribadi)

4.2. Anamnesis

Kuro merupakan kucing persia berjenis kelamin jantan yang datang ke Klinik Hewan Pendidikan Unhas pada tanggal 4 februari 2021 dengan keluhan abses terbuka pada bagian *femoralis* sebelah kanan. Suhu Kucing saat itu 37,8⁰C yang mengindikasikan suhunya normal. Riwayat penyakit dari kucing yaitu urolithiasis, urin yang keluar terus-menerus sehingga membasahi bagian *femoralis* yang menyebabkan basah dan membuat abses pada bagian *femoralis*, sehingga perlu dilakukan perawatan luka abses pada kaki belakangnya, tidak ada masalah pada nafsu makannya.

4.3. Pemeriksaan Fisik

Adapun pemeriksaan fisik yang dilakukan yaitu adanya abses pada *femoralis* yang membuat beberapa jaringan mati (nekrosis), sehingga perlu dilakukan pengangkatan pada beberapa jaringan yang mati.



Gambar 7. Abses pada kaki belakang bagian kanan

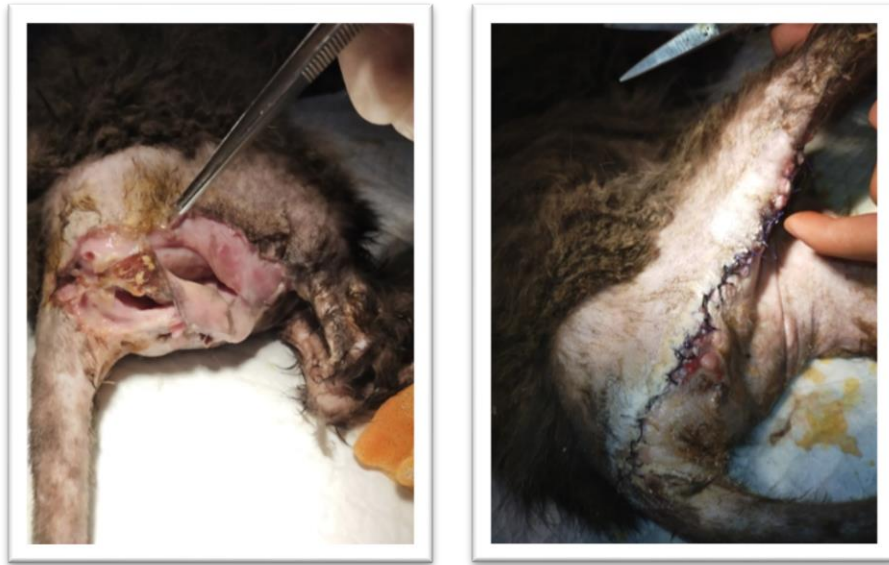4.3. Diagnosis

Diagnosis dilakukan dengan melihat hasil anamnesis dan pemeriksaan fisik yang telah dilakukan. Berdasarkan hasil anamnesis dan pemeriksaan fisik, Kuro didiagnosis mengalami abses *femoralis* bagian kanan dan sekitar sistem perkemihan.

4.4. Tindakan Penanganan

Penanganan yang dilakukan pada kasus ini adalah dilakukan pembersihan luka abses dan penjahitan luka pada *femoralis* bagian kanan. Sebelum diberikan tindakan penanganan, terlebih dahulu Kuro dianestesi untuk memudahkan dalam penanganan.

Penanganan pertama yang dilakukan yaitu dengan membersihkan abses menggunakan NaCl. Kemudian kulit dan jaringan yang mati digunting. Penanganan dilakukan dengan menjahit luka abses, penjahitan lapisan pertama dilakukan pada bagian otot untuk menyambung kembali jaringan otot yang terpisah, lapisan kedua pada bagian subkutan, dan ketiga pada bagian kulit. Jenis jahitan yang digunakan pada lapisan otot, lapisan subkutan dan kulit adalah *simple interrupted suture*. Antibiotik *longamox* diberikan pada abses untuk mencegah infeksi bakteri yang mungkin mengkontaminasi abses. Setelah jahitan selesai, luka abses tersebut di *flashing* kembali menggunakan antibiotik *longamox* dan diberi salep gentamicin serta bubuk nebacetin. Pembalutan pada luka abses tidak dilakukan karena dipertimbangkan balutan lukanya akan terlepas dan dapat memicu jahitan lukanya terbuka ketika kucing bergerak.



Gambar 8. Tampak luka abses sebelum dioperasi dan sesudah dioperasi


4.5. Perawatan Pasca Operasi

Hari pertama setelah penanganan abses, Kuro diberikan pakan tinggi protein yaitu *RC Recovery* yang diformulasikan untuk meningkatkan restorasi nutrisi selama masa pemulihan. Pakan ini memiliki densitas energi tinggi dan konsentrasi nutrisi esensial tinggi yang sangat mudah dicerna.


Pemberian obat yang diberikan berupa antibiotik *Ceftriaxone* dan anti inflamasi *kortikosteroid glukortin*. Pemberian antibiotik dan anti inflamasi diberikan selama tujuh hari. Antibiotik diberikan dua kali sehari, setiap pagi dan malam hari dan anti inflamasi diberikan satu kali dalam dua hari pada pagi hari serta pemberian antibiotik bubuk yaitu *nebacetin* pada pagi dan malam hari. Pemberian antibiotik bertujuan untuk mencegah terjadinya infeksi bakteri pada luka abses dan antiinflamasi untuk mengurangi rasa sakit dan pembengkakan pada luka abses.

a. Ceftriaxone


Jenis Obat	Antimikroba
Obat	<i>Ceftriaxone Sodium</i>
Nama paten	<i>Rocephin</i>
Indikasi	Digunakan untuk mengobati infeksi serius
Kontraindikasi	Pengunaan yang hati-hati terhadap hewan dengan gagal ginjal dan gangguan hati

Dosis Sediaan	 1 g
Dosis Anjuran	25-50 mg/kg
Rute	Injeksi intramuskular, intravena
Frekuensi	q 12 jam

b. Glucortin

Jenis Obat	<i>Glucocorticosteroid long acting</i>
Obat	<i>Glucortin-20</i>
Nama paten	<i>Glucortin</i>
Indikasi	Asetonemia, alergi, arthritis, bursitis, shock, tendovaginitis dan mempercepat pemulihan kondisi pada sapi, kambing, domba, babi, anjing dan kucing
Kontraindikasi	Hewan bunting, Kecuali jika aborsi atau partisi awal diperlukan, pemberian Glucortin-20 selama trimester terakhir kehamilan diindikasikan. Kecuali dalam keadaan darurat, obat ini tidak bekerja pada hewan dengan diabetes, nefritis kronis, penyakit ginjal, gagal jantung kongestif dan / atau osteoporosis. Jangan gunakan jika terjadi infeksi virus selama tahap virus atau dikombinasikan dengan vaksinasi
Dosis Sediaan	 50 ml
Dosis Anjuran	0,25 ml
Rute	Injeksi intramuskular, intravena atau subkutan.
Frekuensi	q 48 jam

c. Nebacetin powder

Jenis Obat	Antibiotik
Obat	<i>Nebacetin Powder</i>
Nama paten	<i>Nebacetin</i>
Indikasi	Pengobatan penyakit kulit
Kontraindikasi	-
Dosis Sediaan	 5 g
Dosis Anjuran	-
Rute	Kulit
Frekuensi	q 12 jam

Tabel 1. Hasil pengamatan yang dilakukan selama perawatan

Hari	Kondisi Luka Abses
1	Luka abses masih basah, terdapat 2 jahitan ada yang terbuka
2	Luka abses masih sedikit basah dan dilakukan re-operasi
3	Luka abses masih sedikit basah dan jahitan baik

Selama masa perawatan, tidak ada perlakuan lain yang diberikan setelah operasi selain pemberian obat, pembersihan luka abses dan pakan. Pada hari pertama, luka abses pada kaki Kuro masih basah dan terdapat 2 jahitan yang terbuka. Hal ini terjadi karena Kuro yang mulai aktif dan Kuro yang kesusahan mengangkat kakinya saat ingin melakukan urinasi yang keluar terus- menerus. Pada hari kedua, luka abses masih sedikit basah, namun dilakukan re-operasi karena jahitan pada kaki Kuro terbuka semua sehingga dilakukan re-operasi. Pada hari ketiga, luka abses masih sedikit basah dan jahitan tidak ada yang terbuka ataupun bernanah dan pembengkakan.

BAB V PENUTUP

5.1. Kesimpulan

Berdasarkan beberapa pemeriksaan yang dilakukan seperti anamnesis, sinyalemen dan pemeriksaan klinis menunjukkan bahwa kucing perlu dilakukan penanganan abses pada *femoralis* bagian kanan. Penanganan pertama yang dilakukan yaitu dengan membersihkan abses menggunakan NaCl. Kemudian kulit dan jaringan yang mati digunting. Penanganan dilakukan dengan menjahit luka abses, penjahitan lapisan pertama dilakukan pada bagian otot untuk menyambung kembali jaringan otot yang terpisah, lapisan kedua pada bagian subkutan, dan ketiga pada bagian kulit. Pemberian obat yang diberikan berupa antibiotik *Ceftriaxone*, *nebacetin powder* dan anti inflamasi *kortikosteroid glukortin*.

5.2. Saran

Pasca penanganan perlu pemeriksaan luka jahitan secara rutin dan memberikan *e-collar* agar luka tidak dijilati. Perlu dilakukan edukasi terhadap klien untuk memperhatikan perawatan luka pascaoperasi dan manajemen diet dengan gizi yang cukup untuk mendukung kesembuhan dan perbaikan jaringan luka.

DAFTAR PUSTAKA

- Aidah, S.N. 2021. *Cara Lengkap Merawat Kucing Persia dan Anjing Pomeranian*. Tim Penerbit KBM Indonesia: Jogjakarta.
- Chen, L., Arbieva, Z. H., Guo, S., Marucha, P. T., Mustoe, T. A., DiPietro, L. A. 2010. Positional Differences in the Wound Transcriptome of Skin and Oral Mucosa. *BMC Genomics* 11:471.
- Craft, N. 2012. *Superficial Cutaneous Infectious and Pyoderma, In: Fitzpatrick's Dermatology in General Medicine. 8th Ed.* McGraw Hill Medical: New York.
- DeLeo, F.R., Diep B.A. dan Otto M. 2009. Host Defense and Pathogenesis in Staphylococcus Aureus Infections. *Infect Dis Clin North Am*, 23(1):17–34.
- Delima, M. dan Ardi. 2014. Hubungan Perawatan Luka dengan Proses Penyembuhan Luka pada Klien Luka Robek (*Vulnus Laceratum*) di Ruang Bedah RSI Ibnu Sina Bukittinggi. *Jurnal Ilmu Kesehatan 'Afiyah vol.1 no.2*.
- Haar, G. dan Kirpensteijn, J. 2013. *Reconstructive Surgery and Wound Management of the Dog and Cat*. Manson Publishing. UK.
- Honson, P. 2017. *Cat Bite Abscesses*. Parramatta Veterinary Hospital
- James, W.D., Berger T.G. dan Elston D.M.. 2016. *Bacterial Infections. In: Andrews' Diseases of the Skin. Clinical Dermatology. 12th Ed.* Elsevier: Philadelphia.
- Josée, R., Serge M., Olivia L. dan William R. C. 2007. Clinical and In Vitro Efficacy of Amoxicillin Against Bacteria Associated with Feline Skin Wounds and Abscesses. *Can Vet Journal, Vol.48 Hal. 607-611*.
- Landon, R. 2015. *Feline Abscesses*. Mountain View Veterinary Clinic.
- Mariandayani, H.N. 2012. Keragaman Kucing Domestik (*felis domesticus*) berdasarkan Morfogenetik. *Jurnal Peternakan Sriwijaya, 1(1)*.
- Maryunani, A. 2015. *Perawatan Luka Modern (Modern Woundcare)*. In Media. Jakarta.
- People's Dispensary for Sick Animals. 2018. *Cat bite abscesses* . Pet Wise Pet Health Hub.
- Plumb, D.C. 2008. *Plumb's Veterinary Drug Handbook Sixth Edition*. Blackwell Publishing: USA.

- Ratmus, S. 2000. *Sembilan Penyakit Utama pada Kucing Berdasarkan Frekuensi Kejadian, Tingkat Infeksius, Zoonosa dan Nilai Ekonomi*. [Skripsi]. FKH-IPB: Bogor.
- Sari, E.A. 2017. Penanganan Kasus Prolapsus Bulbus Oculi Sinistra pada Kucing Persia di Zoo Klinik Makassar. [Tugas Akhir]. FKH-UNHAS: Makassar.
- Susetyo, B. R. 2007. *Panduan Memelihara Kucing Persia*. Agromedia: Jakarta.
- Suwed, M.A dan Budiana N.S. 2006. *Membiakkan Kucing Ras*. Jakarta: Penebar Swadaya. Hlm. 5-10.
- Tilley, L.P. and Francis W.K. Smith, Jr.. 2011. *Blackwell's Five-Minute Veterinary Consult: Canine and Feline, Fifth Edition*. John Wiley & Sons Publishing : UK.
- Wulandari DN. 2016. *Efektivitas Penggunaan Antibiotik Ceftriaxone Pada Pasien Pneumonia Dewasa Di Instalasi Rawat Inap Rsud Dr. Moewardi Surakarta Tahun 2014 – 2015*. [Tugas Akhir]. Diploma 3 Farmasi Fakultas Matematika Dan Ilmu Pengetahuan Alam Universitas Sebelas Maret Surakarta.

RIWAYAT HIDUP



Penulis bernama lengkap Nur Indri Andriyani Yusuf, dilahirkan pada tanggal 1 Agustus 1997 di Kabupaten Sinjai, Provinsi Sulawesi Selatan. Anak ketiga dari empat bersaudara dari Ayahanda Muhammad Yusuf Said dan Ibunda Dra. Marliah Arif. Penulis memulai pendidikan di SDN 122 Sinjai, kemudian melanjutkan pendidikan di SMPN 2 Sinjai dan menyelesaikan pendidikan di SMAN 2 Sinjai Utara pada tahun 2015. Penulis diterima di Program Studi Kedokteran Hewan Fakultas Kedokteran Universitas Hasanuddin pada tahun 2015 melalui seleksi Seleksi Nasional Masuk Perguruan Tinggi Negeri (SNMPTN) dan lulus tahun 2019. Selama kuliah S1 penulis aktif ikut dalam organisasi internal seperti menjadi anggota bidang pengabdian masyarakat Himpunan Mahasiswa Kedokteran Hewan Universitas Hasanuddin (HIMAKAHA) dan organisasi internal seperti menjadi sekretaris bidang pengabdian dan bendahara Himpunan Mahasiswa Islam Komisariat Kedokteran Hewan. Tugas akhir dengan judul Penangan Abses *Femoralis* Kucing Persia di Klinik Hewan Pendidikan Universitas Hasanuddin. Di bawah bimbingan drh. Musdalifah sebagai salah satu syarat untuk mencapai gelar dokter hewan.

LAMPIRAN

MONITORING PASIEN RAWAT INAP KLINIK HEWAN PENDIDIKAN UMHAS

Nama Pasien: Kuro
Jenis Hewan: Kucing / Peria
Usia: 56-2-42
Diagnosa: T. 37,8

No	Hari/Tanggal	Jam	Kondisi Pasien			Terapi	Paraf Dokter
			T (C)	HR	R		
1	Juni 5, 2021	08.00	37,7			Ceftriaxone 0,35 cc Glucocortin 0,25 cc	g. p. h. g. p. h.
		20.00	37,0			Ceftriaxone 0,35 cc Glucocortin 0,25 cc	
2	Juni 7, 2021	08.30	37,7			Ceftriaxone 0,35 cc Glucocortin 0,25 cc	12L
		11.00				Re-Operasi	
		12.48				revisi	
		14.05	37,7°C				
		20.00	37,1°C			Ceftriaxone 0,35 cc Glucocortin 0,25 cc	
		08.00	36,7°C			Ceftriaxone 0,35 cc Metoclopramide	
		20.00	34,2°C	35,8°C		Ceftriaxone 0,35 cc Glucocortin 0,25 cc Metoclopramide	

Catatan pemberian obat pada Kuro

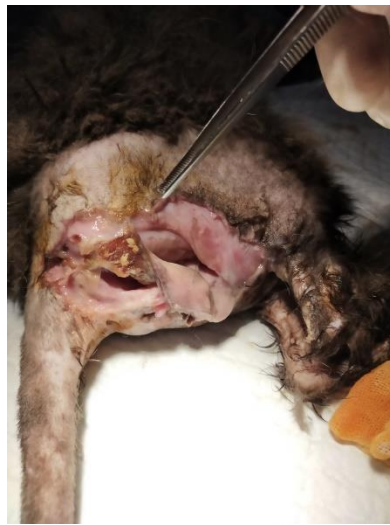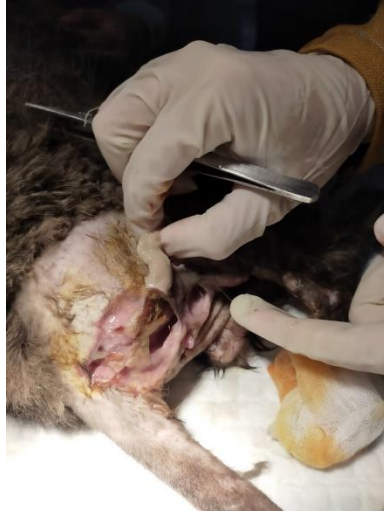REKAM MEDIK PASIEN
KLINIK HEWAN PENDIDIKAN UNIVERSITAS HASANUDDIN

Tanggal: 20-10-2021
Nama Hewan: Kuro
Spesies: Kucing
Breed: Peria
Jenis Kelamin: ♂
Warna: Hitam

NOMOR: KHP
Nama Pemilik: Syah
Alamat: Jl. Muhammadiyah Talok Lt. 1. No. 25.
Telp/HP: 085 255 041 510

Hari/Tanggal	ANAMNESIS	DIAGNOSIS	PENGOBATAN/TERAPI	Paraf Dokter
30/10/2021	BB: 5,5 kg T: 39,7°C kg. 1.1 ml	PCV Crystal urin	Kesulitan	
9/02/2021	BB: 3,98 kg T: 37,8°C Luka pada bagian femur		Operasi pengangkatan P/ Ceftriaxone 0,35 cc Glucocortin 0,25 cc Metoclopramide	

Resep obat untuk Kuro



Proses penjahitan dan penanganan luka pada Kuro