PENGARUH RESUSITASI CAIRAN RINGER LAKTAT DAN GELATIN PADA HEWAN MODEL KELINCI (Oryctolagus Cuniculus) YANG MENGALAMI SYOK HEMORAGIK DILIHAT DARI ASPEK HISTOPATOLOGI HATI DAN USUS

MUH. MUSLIM ABDILLAH RUSMIN

C031 20 1075

PROGRAM STUDI KEDOKTERAN HEWAN
FAKULTAS KEDOKTERAN
UNIVERSITAS HASANUDDIN
MAKASSAR
2024

Optimized using
trial version
www.balesio.com

PENGARUH RESUSITASI CAIRAN RINGER LAKTAT DAN GELATIN PADA HEWAN MODEL KELINCI (*Oryctolagus Cuniculus*) YANG MENGALAMI SYOK HEMORAGIK DILIHAT DARI ASPEK HISTOPATOLOGI HATI DAN USUS

MUH. MUSLIM ABDILLAH RUSMIN

C031 20 1075

PROGRAM STUDI KEDOKTERAN HEWAN
FAKULTAS KEDOKTERAN
UNIVERSITAS HASANUDDIN
MAKASSAR
2024

Optimized using
trial version
www.balesio.com

PENGARUH RESUSITASI CAIRAN RINGER LAKTAT DAN GELATIN PADA HEWAN MODEL KELINCI (Oryctolagus Cuniculus) YANG MENGALAMI SYOK HEMORAGIK DILIHAT DARI ASPEK HISTOPATOLOGI HATI DAN USUS

MUH. MUSLIM ABDILLAH RUSMIN

C031 20 1075

SKRIPSI

sebagai salah satu syarat untuk mencapai gelar sarjana

PROGRAM STUDI KEDOKTERAN HEWAN

Pada

PROGRAM STUDI KEDOKTERAN HEWAN

FAKULTAS KEDOKTERAN

UNIVERSITAS HASANUDDIN

MAKASSAR

2024

Optimized using
trial version
www.balesio.com

SKRIPSI

PENGARUH RESUSITASI CAIRAN RINGER LAKTAT DAN GELATIN PADA HEWAN MODEL KELINCI (*Oryctolagus Cuniculus*) YANG MENGALAMI SYOK HEMORAGIK DILIHAT DARI ASPEK HISTOPATOLOGI HATI DAN USUS

MUH. MUSLIM ABDILLAH RUSMIN
C031 20 1075

Skripsi,

telah dipertahankan di depan Panitia Ujian Sarjana pada ... dan dinyatakan telah memenuhi syarat kelulusan
Pada

Program Studi Kedokteran Hewan
Fakultas Kedokteran
Universitas Hasanuddin
Makassar

Mengesahkan,
Pembimbing Utama

Drh. Waode Santa Monica, M.Si
NIP. 19890625 201903 2 015

Mengesahkan,
Pembimbing Pendamping

Drh. Nurul Sulfi Andini, M.Sc
NIDK. 8929300020

Mengetahui:
Ketua Program Studi,

Dr. drh. Dwi Kesuma Sari. Ap.vet
NIP : 197302161999032001

Optimized using
trial version
www.balesio.com

v

PERNYATAAN KEASLIAN SKRIPSI

Dengan ini saya menyatakan bahwa, skripsi berjudul " **Pengaruh Resusitasi Cairan Ringer Laktat Dan Gelatin Pada Hewan Model Kelinci (*Oryctolagus Cuniculus*) Yang Mengalami Syok Hemoragik Dilihat Dari Aspek Histopatologi Hati Dan Usus**" adalah benar karya saya dengan arahan dari pembimbing drh. Waode Santa Monica, M.Si sebagai pembimbing utama dan drh. Nurul Sulfi Andini, M.Sc sebagai pembimbing pendamping. Karya ilmiah ini belum diajukan dan tidak sedang diajukan dalam bentuk apapun kepada perguruan tinggi mana pun. Sumber informasi yang berasal atau dikutip dari karya yang diterbitkan maupun tidak diterbitkan dari penulis lain telah disebutkan dalam teks dan dicantumkan dalam Daftar Pustaka skripsi ini. Apabila di kemudian hari terbukti atau dapat dibuktikan bahwa sebagian atau keseluruan skripsi ini adalah karya orang lain, maka saya bersedia menerima sanksi atas perbuatan tersebut berdasarkan aturan yang berlaku.

Dengan ini saya melimpahkan hak cipta (hak ekonomis) dari karya tulis saya berupa skripsi ini kepada Universitas Hasanuddin.

Makassar, 04 Juli 2024

Muh. Muslim Abdillah Rusmin

C031 20 10 75

Optimized using
trial version
www.balesio.com

UCAPAN TERIMA KASIH

Assalamu'alaikum Warahmatullahi Wabarakatuh.

Segala puji dan syukur diucapkan kepada Tuhan Yang Maha Esa, atas berkat rahmat dan karunia-Nya lah sehingga penulis dapat menyelesaikan skripsi yang berjudul "**Pengaruh Resusitasi Cairan Ringer Laktat Dan Gelatin Pada Hewan Model Kelinci (*Oryctolagus Cuniculus*) Yang Mengalami Syok Hemoragik Dilihat Dari Aspek Histopatologi Hati Dan Usus**" ini. Banyak terimakasih saya ucapkan kepada pihak-pihak yang telah membantu dalam pembuatan skripsi ini.

Skripsi ini diajukan untuk memenuhi syarat dalam menempuh ujian dan memperoleh gelar sarjana kedokteran hewan dalam program pendidikan strata satu Program Studi Kedokteran Hewan Fakultas Kedokteran Universitas Hasanuddin. Penulis menyadari bahwa penyelesaian skripsi dan penelitian ini tidak akan terwujud tanpa adanya doa, bantuan, bimbingan, motivasi dan dorongan dari berbagai pihak. Untuk itu dengan segala rasa syukur penulis memberikan penghargaan setinggi-setingginya dan ucapan terima kasih yang sebesar-besarnya kepada kedua orang tua saya Ayahanda **Almarhum H.Rusmin Usman, SE** dan Ibunda **Dra.Hj.Saidah**, saudara kandung saya **Muhammad Nur Fadillah Rusmin** serta om saya **H.Darmin Usman, SE.Ak.CA** yang telah saya anggap seperti ayah saya sendiri, yang memberikan dukungan serta doa selama ini. Kepada segenap keluarga besar saya atas doa dan dukungannya selama ini, serta semua pihak yang tidak bisa saya sebutkan semuanya yang turut membantu saya dalam menyusun penelitian ini. Oleh karena itu, penulis merasa sangat bersyukur dan ingin menyampaikan rasa terima kasih yang sebesar-besarnya kepada:

1. **Prof. Dr. Ir. Jamaluddin Jompa, M.Sc** selaku Rektor Universitas Hasanuddin
2. **Prof. DR. dr. Haerani Rasyid, Sp.PD, KGH, Sp.GK, M.Kes** selaku dekan fakultas kedokteran.
3. **Dr. Drh. Dwi Kesuma sari, APVet** sebagai Ketua Program Studi Kedokteran hewan serta dosen pengajar yang telah banyak memberikan ilmu dan berbagi pengalaman kepada penulis selama mengikuti pendidikan di PSKH UH.
4. **Drh. Waode Santa Monica, M.Si** sebagai pembimbing utama saya dan juga sebagai mentor terbaik selama ini dalam menyusun skripsi hingga selesai.
5. **Drh. Nurul Sulfi Andini, M.Sc** sebagai pembimbing kedua saya atas waktu dan bimbingannya selama ini hingga penulis dapat menyelesaikan skripsi ini.
6. **Dr. Drh. Dwi Kesuma Sari, APVET** dan **Drh. Danawir Alwi** selaku penguji/pembahas saya dalam skripsi ini yang telah memberikan masukan-masukan ke dalam karya ini.
7. Segenap panitia seminar ujian hasil dan seminar ujian akhir skripsi atas segala bantuan dan kemudahan yang diberikan kepada penulis.

yang telah banyak memberikan ilmu dan berbagi pengalaman elama mengikuti pendidikan di Program Studi Kedokteran Hewan uddin. Serta staf tata usaha PSKH-FK-UNHAS khususnya **Ibu Ida**, **Ayu** dan **Pak Hery** yang membantu mengurus kelengkapan berkas. terima kasih kepada member **IYAS PANIK** yang telah penulis audara tak sedarah saya yang telah menemani selama masa-masa

Optimized using
trial version
www.balesio.com

10. Kepada **TIMS OTW SKH** teman penelitian penulis ucapakan terima kasih telah menemani penulisan dalam penelitian kurang lebih 1 tahun.
11. Kepada seluruh teman – teman **CIONE** penulis ucapkan terima kasih telah menemani peulis dalam suka duka perkuliahan.
12. Kepada seseorang yang tak kalah penting kehadirannya, **ANDI ANDRIANI MUSFAR S.FARM.** Terima kasih telah berkontribusi banyak dalam penulisan skripsi ini, memberi dukungan, semangat, tenaga, waktu, mauapun materi. Terima kasih telah menjadi salah satu penyemangat penulis dalam menyelesaikan penulisan skripsi ini. Terima kasih telah berada dibarisan terdepan saat penulis dalam keadaan suka maupun duka. Terima kasih telah menjadi bagian dalam perjalanan hidup penulis.

Optimized using
trial version
www.balesio.com

ABSTRAK

MUH MUSLIM ABDILLAH RUSMIN. **PENGARUH RESUSITASI CAIRAN RINGER LAKTAT DAN GELATIN PADA HEWAN MODEL KELINCI (*Oryctolagus Cuniculus*) YANG MENGALAMI SYOK HEMORAGIK DILIHAT DARI ASPEK HISTOPATOLOGI HATI DAN USUS** (dibimbing oleh Waode Santa Monica dan Nurul Sulfi Andini).

Latar belakang. Syok hemoragik adalah keadaan yang disebabkan karena kehilangan volume darah intravaskular secara cepat akibat perdarahan sehingga menyebabkan penurunan perfusi suplai oksigen dan nutrisi ke jaringan. Resusitasi cairan adalah tindakan atau proses pergantian cairan tubuh saat tubuh mengalami kekurangan cairan. Pengobatan resusitasi cairan terdiri atas cairan koloid serta kristaloid. Salah satu hewan yang dapat digunakan dalam percobaan pembedahan penelitian adalah kelinci. **Tujuan.** Penelitian ini adalah mengetahui efek potensial dari resusitasi cairan Ringer Laktat dan gelatin terhadap pemulihan jaringan hati dan usus pada hewan model kelinci yang mengalami syok hemoragik. **Metode.** Penelitian ini menggunakan metode deskriptif kuantitaif histopatologi serta metode eksperimental dengan melihat pengaruh resusitasi cairan pada kelinci (*oryctolagus cuniculus*) yang mengalami syok hemoragik dari aspek histopatologi organ hati dan usus. **Hasil.** Hasil penelitian ini menunjukkan terdapat perbedaan histopatologi organ hati dan usus pada masing-masing kelompok. Skor rata-rata kerusakan yang ditemukan diantaranya kelompok KN (0), kelompok KP (3), kelompok KP1 (2), dan kelompok KP2 (1&2). Kemudian hasil analisis data diperoleh masing-masing kelompok mengalami perbedaan yang signifikan. Kelompok dengan hasil yang paling baik yaitu kelompok KP2. **Kesimpulan.** Penggunaan resusitasi cairan ringer laktat dan ringer laktar serta gelatin dalam kesembuhan syok hemoragik pada kelinci memberikan perubahan yang signifikan serta percepatan dalam aktifasi sel-sel dalam kesembuhan.

Kata kunci: syok hemoragik, resusitasi cairan, kelinci, hati, usus

Optimized using
trial version
www.balesio.com

ABSTRACT

MUH MUSLIM ABDILLAH RUSMIN. **The Effect of Lactated Ringer's and Gelatin Fluid Resuscitation on a Rabbit Model (*Oryctolagus cuniculus*) Experiencing Hemorrhagic Shock Viewed from the Histopathological Aspects of the Liver and Intestines** (supervised by Waode Santa Monica and Nurul Sulfi Andini).

Background: Hemorrhagic shock is a condition caused by the rapid loss of intravascular blood volume due to bleeding, leading to decreased perfusion and supply of oxygen and nutrients to tissues. Fluid resuscitation is the process of replacing body fluids when the body experiences fluid deficiency. Fluid resuscitation treatment consists of colloid and crystalloid fluids. One animal that can be used in surgical research experiments is the rabbit. **Objective**: This study aims to determine the potential effects of Lactated Ringer's and gelatin fluid resuscitation on the recovery of liver and intestinal tissues in a rabbit model experiencing hemorrhagic shock. **Methods**: This study employs descriptive quantitative histopathological methods and experimental methods by observing the effects of fluid resuscitation on rabbits (Oryctolagus cuniculus) experiencing hemorrhagic shock from the histopathological aspects of the liver and intestinal organs. **Results**: The results of this study showed differences in the histopathology of liver and intestinal organs in each group. The average damage scores found were as follows: KN group (0), KP group (3), KP1 group (2), and KP2 group (1&2). Data analysis results indicated that each group experienced significant differences. The group with the best results was the KP2 group. **Conclusion**: The use of Lactated Ringer's and gelatin fluid resuscitation in the recovery of hemorrhagic shock in rabbits shows significant changes and accelerates cell activation in the healing process.

Keywords: hemorrhagic shock, fluid resuscitation, rabbit, liver, intestines

Optimized using
trial version
www.balesio.com

DAFTAR ISI

HALAMAN JUDUL ..... **i**
PERNYATAAN PENGAJUAN ..... **iii**
HALAMAN PENGESAHAN ..... Error! Bookmark not defined.
PERNYATAAN KEASLIAN SKRIPSI ..... **v**
UCAPAN TERIMA KASIH ..... **vi**
ABSTRAK ..... **viii**
ABSTRACT ..... **ix**
DAFTAR ISI ..... **x**
DAFTAR TABEL ..... **xii**
DAFTAR GAMBAR ..... **xiii**
DAFTAR LAMPIRAN ..... **xiv**
BAB I PENDAHULUAN **1**
I.1 Latar Belakang 1
I.2 Rumusan Masalah 3
I.3 Tujuan Penelitian 4
I.4 Manfaat Penelitian 4
I.5 Keaslian Penelitian 4
BAB II TINJAUAN PUSTAKA **6**
II.1 Kelinci 6
II.2 Syok Hemoragik 7
II.2.1 Stadium Syok Hemoragik 8
II.2.2 Pemeriksaan Diagnosis Syok Hemoragik 9
II.3 Dehidrasi 10
II.4 Cairan Tubuh 11
II.5 Resusitasi Cairan 12
II.6 Jenis Jenis Cairan 13
II.6.1 Cairan Kristaloid 13
II.6.2 Cairan Koloid 14
II.7 Cairan Hipotonik, Isotonik, dan Hipertonik 16
II.8 Hati 17
II.9 Usus 19
II.10 Dampak Pada Organ Hati dan Organ Usus Jika Terkena Syok Hemoragik . 21
II.10.1 Organ Hati 21
II.10.2 Organ Usus 21
BAB III METODOLOGI PENELITIAN **23**
III.1 Waktu dan Tempat Penelitian 23
III.2 Jenis Penelitian dan Metode Sampling 23
III.2.1 Populasi Penelitian 23
III.2.2 Sampel Penelitian 23
an Bahan 24
enelitian 25
enelitian 25
Pemeliharaan 26
Pelaksanaan 27
matan Mikroskopik dan Pembacaan Preparat 30
ta 31
PEMBAHASAN **32**

Optimized using
trial version
www.balesio.com

IV.1 Kelompok Kontrol Negatif 33
IV.2 Kelompok Kontrol Positif 34
IV.3 Kelompok Kontrol Perlakuan 1 (KP1) 36
IV.4 Kelompok Kontrol Perlakuan 2 (KP2) 37
BAB V KESIMPULAN DAN SARAN 44
V. 1 Kesimpulan 44
V. 2 Saran 44
DAFTAR PUSTAKA 45
LAMPIRAN 49
RIWAYAT HIDUP PENULIS 53

Optimized using
trial version
www.balesio.com

DAFTAR TABEL

Tabel 1. Derajat dehidrasi berdasarakan kehilangan air dan dari berat badan **10**
Tabel 2. Perbandingan cairan kristaloid dan koloid.....**16**
Tabel 3. Derajat kerusakan histopatologi organ hati **29**
Tabel 4. Derajat kerusakan histopatologi organ usus **30**
Tabel 5. Skor hasil pengamatan gambaran histopaotologi organ hati **40**
Tabel 6. Skor hasil pengamatan gambaran histopaotologi organ usus **42**

Optimized using
trial version
www.balesio.com

DAFTAR GAMBAR

Gambar 1. Kelinci New Zealand White **6**
Gambar 2. Bagan Patofisiologi Syok Hemoragik **8**
Gambar 3. Bagan Distribusi Cairan Dalam Tubuh **12**
Gambar 4. Perbedaan Hipotonis, Isotonis, dan Hipertonis **16**
Gambar 5. Antomi Hati Kelinci **17**
Gambar 6. Anatomi lobus hati **18**
Gambar 7. Alur Penelitian **25**
Gambar 8. Tampakan histopatologi organ hati dan usus kelinci kelompok KN **32**
Gambar 9. Tampakan hispatotologi organ hati dan usus kelinci kelompok KP **33**
Gambar 10. Tampakan hispatotologi organ hati dan usus kelinci kelompok KP1 ..... **35**
Gambar 11. Tampakan histopatologi organ hati dan usus kelinci kelompok KP2 ..... **36**
Gambar 12. Tampakan perubahan histopatologi organ hati kelinci tiap kelompok **39**
Gambar 13. Tampakan perubahan histopatologi organ usus kelinci tiap kelompok **41**

Optimized using
trial version
www.balesio.com

DAFTAR LAMPIRAN

Lampiran 1. Aklimatisasi kelinci selama 7 hari **48**
Lampiran 2. Perlakuan syok hemoragik dan pemberian resusitasi cairan terhadap kelinci **49**
Lampiran 3. Nekropsi Kelinci **50**
Lampiran 4. Pembuatan Preparat Histologi dan Pengamatan Mikroskopik **51**

Optimized using
trial version
www.balesio.com

BAB I
PENDAHULUAN

I.1 Latar Belakang

Syok hemoragik adalah keadaan yang disebabkan karena kehilangan volume darah intravaskular secara cepat akibat perdarahan sehingga menyebabkan penurunan perfusi suplai oksigen dan nutrisi ke jaringan (Isserback dkk. 2000). Terjadinya syok hemoragik merupakan sindrom umum pada pasien hewan yang mengalami neoplasia, koagulopati dan cedera iatrogenik. Cedera iatrogenik seperti pembedahan abdominosentesis atau perikardiosentesis dapat menyebabkan kehilangan darah sehingga memicu terjadinya syok hemoragik (Tachon dkk. 2014).

Kehilangan darah akibat perdarahan jumlah banyak dapat menyebabkan kekurangan oksigen serta pembekuan darah sehingga mengakibatkan pengumpalan darah yang dapat menyumbat aliran darah ke organ-organ tubuh. Jika penanganan awal tidak dilakukan dengan tepat maka perdarahan yang hebat akan menyebabkan syok hemoragik (Santoso & Rahardjo, 2012). Menurut data Riskesdes tahun 2018 kematian akibat syok hemoragik diakibatkan karena perdarahan yang tidak dapat diatasi pada kondisi trauma sekitar 28% yang terjadi pada pendarahan proses persalinan. Pada tahun 2018 Syok hemoragik penyebab utama terbanyak akibat cedera, dengan presentase kejadian meningkat dari 7,5% menjadi 9,2%. Sedangkan angka kejadian syok yang ditemukan di Sulawesi Selatan adalah 11% (Kemenkes RI, 2018).

Syok hemoragik dapat menyebabkan kerusakan pada pada organ tubuh seperti organ hati dan usus. Syok hemoragik menyebabkan hilangnya integritas mukosa usus translokasi bakteri dan endotoksin kedalam sirkulasi sistemik 5). syok hemoragik yang terjadi pada hati dapat menyebabkan ulasi dan perubahan metabolisme tubuh yang mengakibatkan aringan dan asidosis sehingga menimbulkan redistribusi volume

Optimized using
trial version
www.balesio.com

darah dan penurunan kecepatan aliran yang terjadi pada hati. Oleh karena iłu diperlukan tindakan pengobatan dalam menangani syok hemoragik. Tindakan terhadap syok hemoragik biasanya memakai transfusi darah. Tetapi, tindakan transfusi darah pada hewan masih sulit dilakukan di Indonesia sebab belum terdapatnya bank darah, sehingga proses transfusi darah memerlukan hewan pendonor yang cocok dan memerlukan waktu yang lama. Oleh karena iłu, alternatif lain bisa digunakan dengan pengobatan cairan yang disebut dengan resusitasi cairan (Creager dkk. 2019).

Resusitasi cairan adalah tindakan atau proses pergantian cairan tubuh saat tubuh mengalami kekurangan cairan. Resusitasi cairan digunakan untuk mengembalikan maupun mempertahankan volume cairan dan darah dalam tubuh. Pemberian resusitasi cairan diharapkan dapat meningkatkan sirkulasi pembuluh darah dan *cardiac output* yang merupakan bagian terpenting dalam penanganan syok (Hidayatulloh dkk. 2016).

Pengobatan resusitasi cairan terdiri atas cairan koloid serta kristaloid. Cairan Koloid digunakan untuk resusitasi cairan pada pasien dengan defisit cairan berat seperti pada syok hermoragik sebelum diberikan transfusi darah. Cairan koloid merupakan turunan dari plasma protein dan sintetik yang dimana koloid memiliki sifat yaitu plasma *expander* yang merupakan suatu sediaam larutan steril yang digunakan untuk menggantikan plasma darah yang hilang akibat perdarahan, luka bakar dan operasi (Nurfadillah & Tahir, 2016).

Salah satu cairan koloid yang dapat digunakan yaitu gelatin. Gelatin merupakan bagian dari koloid sintesis yang berasal dari urea atau i kolagen sapi. Koloid bekerja meningkatkan volume intravaskuler dengan cara menarik cairan bebas kembali ke kses intravena terbatas, resusitasi koloid akan mengembalikan lebih cepat. Meskipun produk mentahnya bersumber dari sapi, as dari resiko penyebaran infeksi. Kebanyakan gelatin diekskresi ak ada akumulasi jaringan (Niemi dkk. 2010).

Optimized using
trial version
www.balesio.com

Larutan kristaloid merupakan larutan elektrolit berbasis natrium ataupun larutan glukosa dalam air yang biasa digunakan buat mengambil alih cairan serta elektrolit yang lenyap. Cairan kristaloid berisi elektrolit (contoh kalium, natrium, kalsium, klorida). Salah satu cairan kristaloid yang dapat digunakan adalah ringer laktat. Ringer laktat merupakan jenis cairan kristaloid yang mengandung kalsium, kalium, laktat, natrium, klorida, dan air. Cairan ringer laktat umumnya diberikan untuk menggantikan cairan tubuh yang hilang saat mengalami luka, cedera, atau menjalani operasi yang menyebabkan kehilangan darah dengan cepat dalam jumlah yang banyak (Niemi dkk. 2010).

Salah satu hewan yang dapat digunakan dalam percobaan pembedahan penelitian adalah kelinci. Kelinci adalah hewan mamalia kecil yang termasuk dalam keluarga *Leporidae* dan ordo *Lagomorpha*. Kelinci digunakan sebagai hewan percobaan karena mudah didapatkan serta, mudah beradaptasi dengan lingkungan baru dan tidak mudah terserang penyakit. kelinci sebagai hewan percobaan resusitasi cairan dapat digunakan karena ukuran tubuh yang lebih besar dari pada hewan model kecil seperti tikus sehingga memungkinkan pemantauan yang lebih mudah selama proses resusitasi serta parameter fisiologis seperti tekanan darah dan denyut nadi dapat dilakukam monitoring sehingga memberikan informasi penting tentang efektivitas resusitasi (Yusuf dan Al-Gizar, 2022).

Berdasarkan uraian tersebut maka dapat dilakukan penelitian terkait dengan pengaruh penggunaan cairan ringer laktat dan dan gelatin pada hewan kelinci yang mengalami syok hemoragik yang dilihat berdasarkan histopatologi hati dan usus.

ısalah

rumusan masalah penelitian ini adalah bagaimana pengaruh ger Laktat dan gelatin pada hewan model kelinci (*Oryctolagus*

Optimized using
trial version
www.balesio.com

cuniculus) yang mengalami syok hemoragik, dilihat dari aspek histopatologi hati dan usus.

I.3 Tujuan Penelitian

Tujuan dari penelitian ini adalah mengetahui efek potensial dari resusitasi cairan Ringer Laktat dan gelatin terhadap pemulihan jaringan hati dan usus pada hewan model kelinci yang mengalami syok hemoragik.

I.4 Manfaat Penelitian

Penelitian ini diharapkan dapat memberikan manfaat yaitu sebagai tambahan ilmu pengetahuan dan literatur untuk penelitian-penelitian selanjutnya mengenai pengaruh resusitasi cairan pada kelinci yang mengalami syok hemoragik dari aspek histopatologi hati dan usus.

I.5 Keaslian Penelitian

Judul Penelitian Sebelumnya	Persamaan	Perbedaan
Rahayu dkk (2013), Efek Histopatologis Insektisida λ-Cyhalothrin terhadap Insang, Hati, dan Usus Halus Ikan Nila (Oreochromis niloticus L., 1758)	Indikator yang dinilai adalah aspek histopatologi Insang, Hati dan Usus pada hewan yang mengalami syok hemoragik	Hewan yang digunakan pada penelitian sebelumnya adalah Ikan Nila. Sedangkan pada penelitian yang dilakukan ini menggunakan hewan kelinc
Denoix dkk (2022) Brain istry After n	Pada penelitian ini menunjukkan pemberian resusitasi cairan	Cairan yang digunakan pada penelitian sebelumnya yaitu cairan Sodium Thiosulfate dan

Optimized using
trial version
www.balesio.com

Hemorrhagic Shock in Swine With Pre-Existing Atherosclerosis and Sodium Thiosulfate (Na2S2O3) Treatment	pada kelinci yang mengalami syok hemoragik	pengobatan Atherosclerosis. Sedangkan pada penelitian ini menggunakan cairan ringer lactat dan gelatin
Utomo dkk (2012), Studi histopatologi hati mencit (Mus musculus L.) yang diinduksi pemanis buatan	Indikator yang dinilai adalah histopatologi Hati pada hewan yang mengalami syok hemoragik	Hewan yang digunakan pada penelitian sebelumnya adalah Mencit. Sedangkan pada penelitian yang dilakukan ini menggunakan hewan kelinci

Optimized using
trial version
www.balesio.com

BAB II
TINJAUAN PUSTAKA

II.1 Kelinci

Kelinci adalah salah satu hewan herbivora dengan saluran pencernaan berupa lambung sederhana serta memiliki sekum yang di dalamnya terdiri dari banyak mikroba, berperan membantu dalam proses fermentasi pakan yang masuk ke dalam sekum setelah dicerna di dalam usus halus. Kelinci termasuk jenis ternak *pseudoruminansia*, yaitu herbivora yang tidak dapat mencerna serat secara baik. Kelinci juga mampu melakukan caecotrophy atau coprophage, yaitu proses memakan kembali feses di pagi atau malam hari dan memiliki suhu normal sekitar 37-40°C (Aspinall dan Cappello, 2020). Menurut Yulianto dkk. (2019), berikut meupakan klasifikasi kelinci:

Kerajaan: Animalia

Filum: Chordata

Kelas: Mammalia

Ordo: Lagomorpha

Famili: Leporidae

Genus: Oryctolagus

Spesies: *Oryctolagus cuniculus*

ır 1. Kelinci New Zealand White (Rinanto dkk. 2018).

Optimized using
trial version
www.balesio.com

II.2 Syok Hemoragik

Syok hemoragik adalah kondisi medis yang terjadi ketika tubuh kehilangan jumlah darah yang signifikan akibat pendarahan yang berlebihan. Pendarahan yang terjadi dapat disebabkan oleh berbagai faktor, seperti trauma fisik serius, cedera dalam, atau komplikasi medis seperti tukak lambung atau gangguan pembekuan darah. Pada syok hemoragik, kehilangan darah yang berlebihan mengakibatkan penurunan volume darah yang beredar di dalam tubuh. Hal ini menyebabkan penurunan aliran darah ke organ-organ vital, termasuk jantung, otak, paru-paru, hati, dan ginjal. Akibatnya, organ-organ tersebut tidak menerima pasokan oksigen dan nutrisi yang cukup, yang dapat menyebabkan kerusakan jaringan dan bahkan kegagalan organ (Vincent dan De Backer, 2013).

Secara klinis, syok hemoragik terjalin sebab terdapatnya perdarahan pada pembuluh darah besar semacam perdarahan gastrointestinal, aneurisma aorta, atonia uteri, perdarahan pada kuping, hidung, kerongkongan. Syok terjalin sebab terdapatnya penyusutan secara ekstrem volume darah di perputaran darah, kehabisan sel darah merah secara massif sehingga tingkatkan hipoksia pada jaringan.

Syok hemoragik traumatic berbeda dengan syok hemoragik disebabkan terdapatnya bonus luka pada jaringan lunak yang memperburuk terbentuknya syok. Syok ini umumnya terjalin sebab terdapat luka semacam musibah serta jatuh dari ketinggian. Perdarahan difus, hipotermia (< 34^0C) serta asidosis ialah ciri yang mengecam jiwa. Luka pada jaringan lunak menimbulkan infeksi post kronis, sehingga terus menjadi memantapkan proses dari terbentuknya syok. Pada tingkatan perputaran mikro, interaksi

a penghancuran proteoglikan serta glikosaminoglycan yang terikat

endotel menimbulkan terdapatnya disfungsi mikro vascular serta

bocoran kapiler. Di intraseluler tingkatan ketidakseimbangan

Optimized using
trial version
www.balesio.com

metabolise terjalin sebab kehancuran mitokondria serta pengaruh negatif pada sistem vasomotor (Rodiani & Gemayangsura, 2017).

Gejala syok hemoragik dapat meliputi tekanan darah rendah, denyut jantung cepat, kulit pucat atau sianosis (kebiruan), pernapasan cepat dan dangkal, kebingungan, lemas, dan kehilangan kesadaran. Kondisi ini merupakan keadaan gawat darurat yang membutuhkan perhatian medis segera (Rhee dkk. 2018).

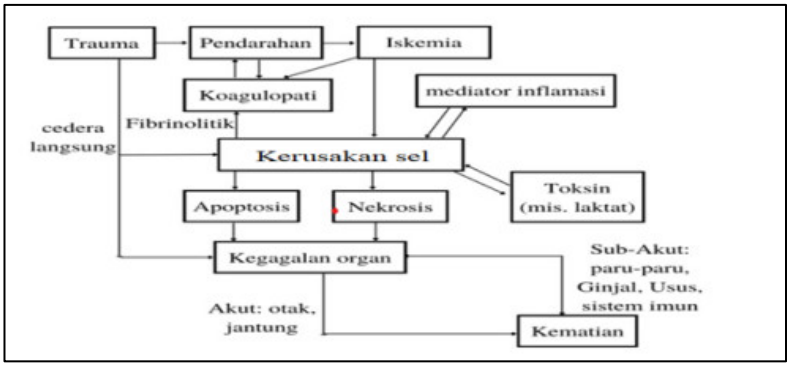

Gambar 2. Bagan Patofisiologi Syok Hemoragik (Karcioglu dan Arslan, 2018).

II.2.1 Stadium Syok Hemoragik

Tanda dan gejala syok hemoragik ditentukan berdasarkan stadium, Stadium I: Tahap ini terjadi ketika terjadi kehilangan darah maksimal hingga 15% dari total volume darah. Pada tahap ini, tubuh melakukan kompensasi melalui vasokonstriksi perifer, yang mengakibatkan penurunan pengisian kapiler. Pasien mungkin mengalami kecemasan atau kegelisahan ringan, namun tekanan darah, tekanan nadi, denyut nadi, dan laju pernapasan tetap normal. Stadium II: Tahap ini terjadi ketika terjadi kehilangan darah kurang lebih 15-30%. Pada tahap ini, vasokonstriksi arteri tidak lagi mampu mengkompensasi fungsi kardiovaskular, mengakibatkan takikardia, penurunan tekanan an (terutama tekanan sistolik dan tekanan nadi), pengisian ulang peningkatan laju pernapasan, dan pasien menjadi tidak dapat cemas. Stadium III: Tahap ini terjadi bila terjadi kehilangan darah . Gejala yang muncul pada stadium II menjadi lebih parah pada

Optimized using
trial version
www.balesio.com

stadium ini. Denyut nadi terus meningkat hingga di atas 120 denyut per menit, laju pernapasan meningkat hingga di atas 30 napas per menit, tekanan nadi dan tekanan darah sistolik menurun secara signifikan, dan pengisian kapiler sangat lambat. Stadium IV: Tahap ini terjadi bila terjadi kehilangan darah lebih dari 40%. Pada tahap ini, denyut nadi lebih dari 140 denyut per menit, dengan denyut nadi lemah atau tidak teraba. Gejala klinis pada stadium III memburuk. Hilangnya lebih dari 40% volume sirkulasi menyebabkan hipotensi berat, penurunan tekanan nadi lebih lanjut, dan penurunan kesadaran atau kelesuan (Hardisman, 2013).

II.2.2 Pemeriksaan Diagnosis Syok Hemoragik

Menurut Dewi (2012), diagnosis syok hipovolemik merupakan diagnosis klinis berdasarkan adanya kehilangan volume intravaskular akibat diare, muntah, asupan tidak adekuat, luka bakar, perdarahan, kebocoran plasma, kehilangan melalui urin, dan pemakaian obat-obatan diuretik osmotik.

Dengan membaginya menjadi tanda awal dan tanda lanjut. Tanda-tanda awal melibatkan gejala seperti takikardia, nadi lemah, tekanan nadi yang menyempit, waktu pengisian kapilar yang memanjang, serta pucat, sianosis, oliguria, dan asidosis laktat. Pada tahap lanjut, pasien dapat menunjukkan penurunan kesadaran, nadi yang tidak teraba, sianosis sentral, hipotensi, dan bradikardia.

Hipotensi merupakan keadaan yang sudah terlambat, sehingga sangat diperlukan kecurigaan yang cukup besar dari para klinisi serta pemeriksaan fisis yang terarah agar dapat mendiagnosis syok pada fase awal. Pemeriksaan penunjang tidak diperlukan dalam mendiagnosis syok hipovolemik, biasanya dipakai hanya untuk mencari etiologi ısarinya, mengevaluasi beratnya hipoperfusi dan, disfungsi organ, ıbolik yang terjadi. Pemeriksaan awal yang bisa dilakukan adalah ɔerifer lengkap, elektrolit, analisis gas darah, laktat, gula darah, ksaan lain sesuai kemungkinan etiologinya.

Optimized using
trial version
www.balesio.com

II.3 Dehidrasi

Secara definisi, dehidrasi adalah suatu keadaan penurunan total air di dalam tubuh karena hilangnya cairan secara patologis, asupan air tidak adekuat, atau kombinasi keduanya. Dehidrasi terjadi karena pengeluaran air lebih banyak daripada jumlah yang masuk, dan kehilangan cairan ini juga disertai dengan hilangnya elektrolit (Leksana, 2015).

Pada dehidrasi terjadi keseimbangan negatif cairan tubuh akibat penurunan asupan cairan dan meningkatnya jumlah air yang keluar (lewat ginjal, saluran cerna atau *insensible water loss*/IWL), atau karena adanya perpindahan cairan dalam tubuh. Manifestasi klinis dehidrasi erat kaitannya dengan deplesi volume cairan intravaskuler. Proses dehidrasi yang berkelanjutan dapat menimbulkan syok hipovolemia yang akan menyebabkan gagal organ dan kematian (Leksana,2015).

Tabel 1. Derajat dehidrasi berdasarakan kehilangan air dan dari berat badan

Perkiraan Presentase Dehidrasi	Tanda Klinis
<5 %	Kehilangan cairan tetapi tidak ditemukan adanya perubahan pada pengamatan fisik
5 %	Membran Mukosa mulut kering, tetapi tidak terengah-engah atau takikardia yang patologik
7 %	Tugor kulit menurun ringan sampai sedang, membran mukosa kering, takikardia ringan, dan tekanan pulsus tidak teraba

Optimized using
trial version
www.balesio.com

10 %	Tugor kulit sedang sampai berat, membrane mukosa mulut kering, takikardia, dan tekanan pulsus turun
12 %	Tugor kulit berat, mukosa mulut kering, gejala jelas, dan shock

Sumber: Suartha (2010), (Wingfield, 2020).

II.4 Cairan Tubuh

Jumlah cairan tubuh diperkirakan dua per tiga dari berat badan hewan dan bervariasi pada setiap hewan tergantung atas kandungan lemak dan umur hewan. Pada neonatal volume persentase total kandungan air tubuh lebih tinggi dari dewasa. Berdasarkan lokasi dalam tubuh, cairan terbagi menjadi cairan intraselular yang terdapat di dalam sel dengan volume 2/3 dari volume total air tubuh dan cairan ekstraselular yang terdapat diluar sel dengan volume 1/3 dari volume total air tubuh. Fraksi ekstraselular terdiri atas cairan intravaskular (plasma) yang jumlahnya ¼ dari volume total ekstraseluler dan cairan interstitial dengan jumlah ¾ dari volume total cairan ekstraselular. Cairan intraseluler terpisah dari cairan ekstraseluler oleh membran plasma sel, sedangkan cairan interstitial dipisahkan dari cairan intravaskular oleh dinding pembuluh darah (Suartha, 2010).

Menurut Hall (2014), cairan tubuh terdistribusi antara 2 kompartemen cairan utama yang dipisahkan oleh membran sel, ialah cairan intraseluler serta cairan ekstraseluler. Cairan ekstraseluler dipecah jadi intravaskular ataupun plasma serta kompartemen interstitial. Tidak hanya itu terdapat pula kompartemen kecil yang pula diucap selaku gian tersebut terdiri dari cairan dalam rongga sinovial, peritoneum, an serebrospinal. Cairan tersebut tercantum ke dalam tipe spesial alam tubuh.

Optimized using
trial version
www.balesio.com

Cairan intraseluler Cairan mengandung sejumlah besar ion kalium dan fosfat ditambah ion magnesium dan sulfat dalam jumlah sedang, yang mana semua ion ini memiliki konsentrasi yang rendah di cairan ekstraseluler. Sel ini juga mengandung sejumlah besar protein, hampir empat kali jumlah protein dalam plasma.

Cairan ekstraseluler Komponen cairan ekstraseluler terdiri dari ion natrium, klorida dan bikarbonat yang jumlahnya banyak serta ditambah berbagai zat gizi untuk sel, seperti oksigen, glukosa, asam lemak, dan asam amino. Komponen penting dari cairan ekstraseluler adalah cairan interstisial, yang jumlahnya mencapai tiga perempat dari keseluruhan cairan ekstraselular, dan seperempat lainnya merupakan plasma.

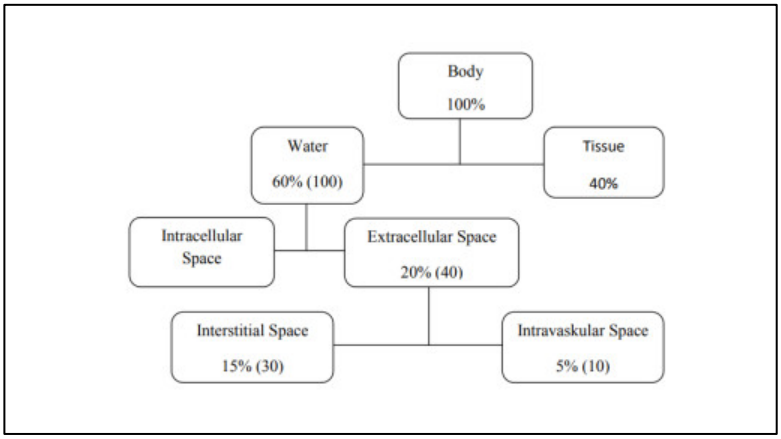

Gambar 3. Bagan Distribusi Cairan Dalam Tubuh (Hartanto dkk. 2012).

II.5 Resusitasi Cairan

Resusitasi cairan, juga dikenal sebagai terapi cairan intravena, adalah prosedur medis yang dilakukan untuk menggantikan atau mempertahankan volume cairan dalam tubuh pasien yang mengalami dehidrasi, syok, atau kehilangan darah yang signifikan. Tujuan utama resusitasi cairan adalah memulihkan dan mempertahankan perfusi organ

nenjaga fungsi organ yang normal (Vincent dan De Backer, 2013).

s cairan intravena dalam resusitasi cairan dapat dipengaruhi oleh

kondisi pasien, tingkat kehilangan cairan, dan kebutuhan

olit. Selain itu, jumlah cairan yang diberikan juga harus disesuaikan

Optimized using
trial version
www.balesio.com

dengan kebutuhan individu pasien, seperti berat badan, tingkat kehilangan cairan, dan respons terhadap terapi cairan yang diberikan. Pada saat resusitasi cairan dilakukan, penting untuk memantau tanda-tanda vital pasien seperti tekanan darah, denyut jantung, nadi, dan *urine output* untuk menilai respons pasien terhadap terapi cairan. Jika diperlukan, penyesuaian dosis dan jenis cairan yang diberikan dapat dilakukan (Brown dkk. 2018).

II.6 Jenis Jenis Cairan

II.6.1 Cairan Kristaloid

Cairan kristaloid adalah larutan berbahan dasar air dengan molekul kecil. Sehingga, membran kapiler permeabel terhadap cairan tersebut. Cairan kristaloid akan menimbulkan penyebaran ke ruang interstitial lebih banyak dibandingkan dengan koloid. Cairan kristaloid juga lebih mudah dan lebih cepat dalam mengisi volume plasma dari pada cairan koloid. Walaupun cairan koloid lebih lama dan lebih banyak menetap dalam ruang intravaskuler (Azizah dan Asnawi, 2016).

Keuntungan dari kristaloid diantaranya murah, mudah dibuat, dan tidak menimbulkan reaksi imun. Sedangkan kerugian dari pemberian kristaloid yakni apabila memberikan larutan Normal Saline dalam jumlah yang besar dapat menyebabkan asidosis metabolik hiperkloremik dikarenakan kadar natrium dan kloridanya yang tinggi (154 mEq / L) sehingga konsentrasi bikarbonat plasma menurun saat konsentrasi klorida meningkat (Butterworth dkk. 2013). Hingga saat ini larutan kristaloid masih menjadi cairan utama yang biasa dipakai untuk resusitasi karena murah dan cepat menggantkan cairan tubuh yang hilang seperti perdarahan atau dehidrasi. Contoh larutan kristaloid ringer laktat dan ringer asetat. Cairan ini merupakan cairan yang osmolar, dan memiliki kadar elektrolit yang sama dengan plasma

Optimized using
trial version
www.balesio.com

Menurut Amuntiarini dan Triratna (2016), Ringer Laktat adalah larutan yang mengandung campuran garam elektrolit seperti natrium, kalium, kalsium, dan laktat. Larutan ini mirip dengan komposisi elektrolit dalam tubuh manusia. Ringer Laktat membantu menggantikan volume cairan yang hilang dan memperbaiki keseimbangan elektrolit. Ringer Laktat adalah sejenis cairan intravena yang digunakan untuk mengatasi dehidrasi dan ketidakseimbangan elektrolit dalam tubuh. Ini adalah larutan steril yang mengandung natrium, kalium, kalsium, dan laktat dalam konsentrasi tertentu. Menurut sebuah penelitian, Ringer Laktat lebih efektif dibandingkan NaCl 0,9% dalam menjaga keseimbangan asam basa pada pasien yang menjalani operasi caesar dengan anestesi regional. Berikut adalah komposisi umum Ringer Laktat adalah Natrium Klorida (NaCl), menyediakan natrium dan klorida, elektrolit yang penting untuk menjaga tekanan osmotik dan keseimbangan cairan dalam dan di sekitar sel. Natrium Laktat, memberikan natrium dan laktat. Laktat adalah garam asam laktat yang dapat diubah menjadi bikarbonat dalam tubuh, membantu menjaga keseimbangan pH darah. Kalium Klorida (KCl), menyediakan kalium, elektrolit yang penting untuk fungsi otot, transmisi impuls saraf, dan keseimbangan cairan dalam sel. Kalsium Klorida (CaCl2), memberikan kalsium, yang esensial untuk kontraksi otot, pembekuan darah, dan fungsi saraf.

II.6.2 Cairan Koloid

Cairan koloid membantu mempertahankan tekanan onkotik koloid plasma sehingga sebagian besar tetap berada di ruang intravaskular, sedangkan larutan kristaloid dengan cepat menyeimbangkan dan mendistribusikan seluruh ruang cairan ekstraselular (Butterworth dkk. 2013). Pasien dengan defisit cairan berat seperti pada

rmorhagik sebelum diberikan transfusi darah ataupun pada

nemia berat dan kehilangan protein jumlah besar (misalnya pada

erikan cairan koloid sebagai salah satu langkah resusitasi. Cairan

runan dari plasma protein dan sintetik. Kerugian dari '*plasma*

Optimized using
trial version
www.balesio.com

expander' ini yaitu harganya yang mahal, dapat dapat menyebabkan gangguan pada *cross match* dan menimbulkan reaksi *anafilaktik* (Stoelting dkk. 2015).

Gelatin adalah zat yang terbuat dari kolagen hewan dan digunakan dalam bentuk larutan intravena. Gelatin digunakan untuk memberikan volume cairan tambahan dan membantu mempertahankan tekanan osmotik darah. Gelatin diperoleh melalui hidrolisis kolagen, protein struktural yang ada pada kulit dan tulang hewan, terutama sapi atau babi. Proses produksi melibatkan perlakuan panas dan asam untuk mengubah kolagen menjadi gelatin. Gelatin mengandung asam amino seperti prolin, hidroksiprolin, dan glicin (Purnomosidi dkk. 2017).

Gelatin, produk degradasi kolagen, adalah plasma expander yang digunakan pada pasien di unit gawat darurat, unit perawatan intensif, dan ruang operasi dan pemulihan. Menjadi salah satu koloid sintetik pertama yang digunakan untuk resusitasi cairan pada manusia, koloid ini digunakan secara lebih luas ketika berbagai modifikasi molekul gelatin tersedia (oksipoligelatin, gelatin cairan suksinilasi atau modifikasi, dan gelatin terkait-urea. Produk-produk ini memasuki pasar lama) (Thomas-Rueddel dkk. 2012).

Optimized using
trial version
www.balesio.com

Tabel 2. Perbandingan cairan kristaloid dan koloid

Sifat - sifat	Kristaloid	Koloid
Berat molekul	Lebih kecil	Lebih besar
Distribusi	Lebih cepat	Lebih lama berada dalam sirkulasi
Faal hemostatis	Tidak ada pengaruh	Menganggu faal hemostatis
Penggunaan	Pergantiaan cairan pada dehidrasi & pendarahan	Pada pendarahan massif
Untuk koreksi pendarahan	Diberikan 2-3x dari jumlah pendarahan	Diberikan sesuai dengan jumlah pendarahan

Sumber: Mangku & Senapathi (2010).

II.7 Cairan Hipotonik, Isotonik, dan Hipertonik

Menurut Tungandi (2017), tonisitas adalah kemampuan suatu larutan dalam memvariasikan ukuran dan bentuk sel dengan mengubah jumlah air dalam sel tersebut. Larutan NaCl 0,9% (b/v) dan glukosa 0,5% (b/v) adalah isotonik dengan cairan plasma, oleh sebab itu sering digunakan sebagai infus intravena, walaupun kedua larutan tersebut bukan plasma tapi konsentrasi kedua partikel larutan tersebut identik sama.

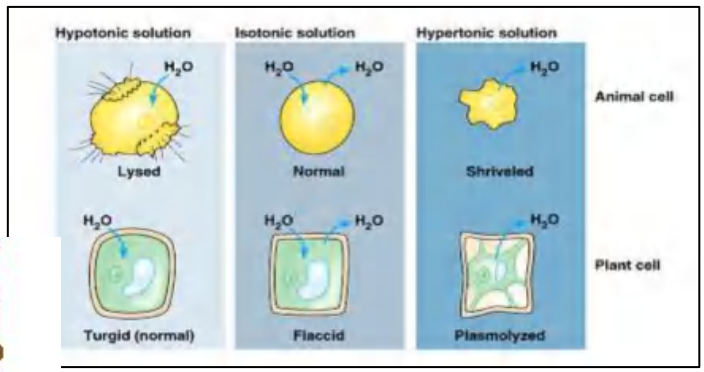

bedaan Hipotonis, Isotonis, dan Hipertonis (Tungandi, 2017)

Optimized using
trial version
www.balesio.com

Jenis jenis larutan berdasarkan tonisitasnya yaitu larutan isotonis ialah larutan dimana kedua sisi yang dipisahkan membran sel memiliki konsentrasi yang sama, tidak terjadi migrasi air ke satu arah, kemungkinan terjadi pertukaran air saja, jumlah air dikedua larutan tetap, bentuk sel tidak terjadi perubahan, misalkan konsentrasi larutan diluar sel dan di dalam sel sama. Larutan Hipertonik ialah konsentrasi larutan diluar sel (larutan yang satu) lebih tinggi dibanding didalam sel (larutan lainnya), sehingga air berpindah dari dalam sel keluar sel secara osmosis, sehingga terjadi penciutan sel (krenasi). Larutan Hipotonik ialah konsentrasi larutan diluar sel (larutan yang satu) lebih rendah dibanding didalam sel (larutan lainnya), sehingga air berpindah dari luar sel kedalam sel secara osmosis, sehingga terjadi pembengkakan sel bahkan bisa terjadi lisis/pecah (hemolisis).

II.8 Hati

Hati mempunyai beberapa fungsi. Salah satu fungsi utamanya merupakan selaku bagian dari proses pencernaan. Hati terletak di zona *caudal* dari diafragma, membentang dari garis tengah ke arah *dexter* hewan. Tidak hanya berkontribusi pada metabolisme nutrisi, hati pula menolong dalam penciptaan empedu. Darah yang memiliki nutrisi yang diserap berjalan dari saluran GI lewat sistem perputaran portal, diproses oleh hati, serta setelah itu dilepaskan ke perputaran universal ataupun kembali ke saluran GI (Sturtz serta Asprea, 2012).

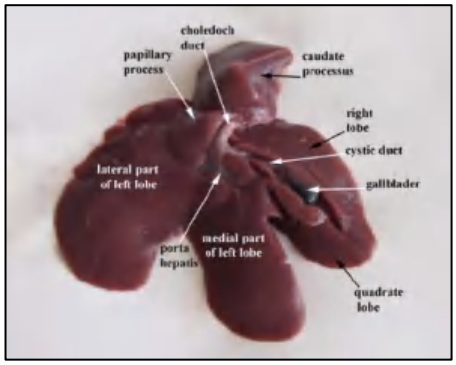

Optimized using
trial version
www.balesio.com

Gambar 5. Antomi Hati Kelinci (Stamatova *et al*., 2012).

Pada hewan mamlia yang lain semacam anjing serta kucing, hati terdiri dari lobus *lateral* kiri, *medial* kiri, *lateral* kanan, *medial* kanan, kuadrat, serta kaudatus. Kandung empedu terletak di antara kuadrat serta lobus medial kanan. Permukaan serosa hati mempunyai fossa yang terletak pada rongga abdomen serta ginjal bagian kanan. Ada pula jalan yang menampung *vena cava caudal* serta tenggorokan. Terdapatnya ligamentum *falsiformis*, sisa pembuluh darah embrionik, menolong dalam melekatkan hati pada diafragma (Sturtz serta Asprea, 2012).

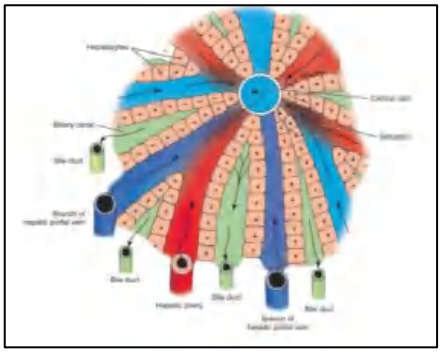

Gambar 6. Anatomi lobus hati (Sturtz serta Asprea, 2012).

Hati secara strategis ditempatkan di antara pembuluh yang mengalirkan darah ke usus. Perihal ini menunjang keahlian hati buat memproses darah yang keluar dari saluran pencernaan, menghindari zat beresiko, semacam toksin yang hendak merambah perputaran *universal*. Hati menerima darah dari 2 sumber ialah *vena portal hepatic* dari saluran pencernaan serta arteri *hepatica*, cabang dari arteri *celiaca.* Arteri *celiac* bercabang langsung dari aorta abdomen serta memasok darah beroksigen ke jaringan hati. Arteri *hepatica* serta *vena portal hepatic* merambah hati di dekat perifer lobulus, di wilayah yang diketahui selaku *triad*. Hati mempunyai sel- sel endotel yang membentuk pori- pori yang besar, sebaliknya sel *hepatosit* berapa di dekat bilik bilik sel endotel *sinusoid* membolehkan molekul besar, semacam : oleh hepatosit buat masuk ke dalam darah dengan gampang, sinusoid ada sel Kupffer yang berperan selaku fagosit untuk zat

Optimized using
trial version
www.balesio.com

asing yang masuk ke dalam hati. Darah dari sinusoid merambah *vena* sentral, yang terletak di tengah tiap lobulus, serta kesimpulannya keluar dari hati, kembali ke perputaran universal lewat vena hepatica (Colville serta Bassert, 2016).

Histopatologi pada hati merujuk pada studi mikroskopis dari jaringan hati untuk mengevaluasi perubahan atau kelainan histologis. Histopatologi adalah cabang dari patologi yang berkaitan dengan pemeriksaan mikroskopis dari jaringan biologis untuk memahami perubahan selular, struktural, dan keterangan histologis lainnya yang terjadi akibat penyakit atau kondisi tertentu. Pada histopatologi hati, spesialis patologi mengambil sampel kecil dari jaringan hati (biasanya dengan prosedur biopsi) dan kemudian memprosesnya secara laboratorium untuk membuat irisan tipis yang dapat diamati di bawah mikroskop. Tujuan dari histopatologi hati adalah untuk mendapatkan wawasan tentang kondisi atau penyakit tertentu yang dapat memengaruhi organ ini (Siswandi dan Saragih, 2018).

II.9 Usus

Usus halus dibagi jadi 3 bagian ialah duodenum, jejunum, serta ileum (Utama dkk. 2014). Proses penyerapan nutrisi terjadi paling besar pada bagian jejunum, pada bagian jejunum terjalin penyerapan nutrisi- nutrisi yang lebih besar dari pada bagian yang lain. Penyerapan nutrisi selain dipengaruhi oleh vili usus halus sebagai tempat penyerapan nutrisi pula dipengaruhi oleh berat relatiforgan pencernaan (Moore, 2017). Usus halus ialah organ utama buat melaksanakan kegiatan pencernaan serta penyerapan nutrien. Usus halus bisa bergerak sebab terdapatnya gerakan peristalsis. Peristalsis berperan buat menggerakkan isi usus (kimus) selama usus serta tingkatkan perpindahan isi usus

nukosa usus, sehingga isi usus bisa di cerna serta nutrien bisa

k. 2011).

alsis usus halus bisa berganti oleh pengaruh virus, kuman, parasit,

dkk. 2003). Radang usus halus bisa menimbulkan penyusutan

Optimized using
trial version
www.balesio.com

konduksi transmural. Bila konduksi transmural turun, hingga gerak peristalsis usus halus hendak turun (Berkes dkk. 2003). Pemicu utama pergantian gerak peristalsis usus halus merupakan kepadatan neuron mienterik (Aube dkk. 2006).

Usus halus kelinci diinervasi oleh serabut saraf dari nervus vagus, serangkaian saraf simpatik, dan kumpulan ganglia yang terletak di membran mukosa usus membantu menginervasi usus. Saraf-saraf tersebut mempunyai fungsi transmiter yang tergantung pada adanya pembebasan *nitric oxide* (NO) disebut dengan nitrergik, dan nervus ini diketahui mempunyai peranan dalam mengontrol tekanan otot polos. NO merupakan radikal bebas labil yang memegang peranan penting pada berbagai proses fisiologi dan patologi pada berbagai bentuk peradangan dan sebagai inhibitor neurotransmiter. Secara normal NO dihasilkan dalam jumlah kecil oleh famili enzim *Nitric oxide synthase* (NOS) dalam jaringan saraf melalui proses oksidasi enzimatik grup guadino L-argine, yang berfungsi untuk mengontrol transmisi saraf. Selama infeksi atau radang, sitokin dilepaskan oleh sistem imun untuk merangsang berbagai tipe sel, termasuk makrofag, untuk mensintesis sejumlah besar NO dengan menginduksi NOS (Lalatta-Costerbosa dkk. 2007).

Histopatologi pada usus adalah studi tentang struktur mikroskopis dari jaringan usus pada hewan. Penelitian histopatologi usus dapat memberikan informasi tentang perubahan struktural pada usus yang terjadi akibat berbagai kondisi, seperti terpapar logam berat, pemberian bakteri, atau pemasangan implan logam. Penelitian histopatologi usus dilakukan dengan mempersiapkan sampel jaringan usus dan memeriksa struktur mikroskopisnya di bawah mikroskop. Beberapa penelitian da hewan telah dilakukan, seperti pada ikan, ayam broiler, kelinci, erikan informasi tentang perubahan histopatologi yang terjadi pada erbagai kondisi (Dwijayanti dkk. 2021).

Optimized using
trial version
www.balesio.com

II.10 Dampak Pada Organ Hati dan Organ Usus Jika Terkena Syok Hemoragik

Syok hemoragik adalah kondisi yang serius dan mengancam jiwa yang terjadi ketika tubuh kehilangan banyak darah dalam waktu singkat. Dalam kondisi ini, organ hati dan usus dapat mengalami beberapa perubahan yang signifikan. Berikut adalah beberapa perubahan yang terjadi pada organ hati dan usus ketika terkena syok hemoragik.

II.10.1 Organ Hati

Pada syok hemoragik, organ hati dapat mengalami *hipoksia*, yaitu kekurangan oksigen, karena penurunan aliran darah. Kondisi ini dapat menyebabkan kerusakan sel hati dan perubahan dalam fungsi hati. Pada beberapa kasus, syok hemoragik dapat menyebabkan nekrosis hati, yaitu kematian sel-sel hati. Syok hemoragik yang parah dapat menyebabkan kerusakan pada hati. Hatinya mungkin tidak dapat menjalankan fungsi detoxifikasi dengan baik, serta produksi protein-protein yang penting untuk koagulasi darah dan proses biokimia lainnya. Ini dapat mengarah pada penumpukan produk-produk metabolik yang beracun dan masalah koagulasi (Zainuri dan wanandi, 2012).

II.10.2 Organ Usus

Syok hemoragik dapat menyebabkan iskemia usus, yaitu kurangnya pasokan darah ke usus. Iskemia usus adalah kondisi yang terjadi ketika aliran darah ke usus mengalami penurunan. Iskemia dapat disebabkan oleh penyumbatan seluruh atau sebagian pembuluh darah, biasanya arteri, atau tekanan darah rendah yang rangnya aliran darah secara keseluruhan. Iskemia usus dapat kecil, usus besar (kolon) atau keduanya. Iskemia usus dapat akan sel-sel usus dan perubahan dalam fungsi usus. Kekurangan

Optimized using
trial version
www.balesio.com

aliran darah ke usus (iskemia usus) dapat terjadi dalam kondisi syok hemoragik yang parah. Ini dapat mengakibatkan kerusakan pada jaringan usus yang serius, yang dikenal sebagai gangren usus. Gangren usus adalah kondisi yang serius dan dapat mengancam nyawa. Pada beberapa kasus, syok hemoragik dapat menyebabkan nekrosis usus, yaitu kematian sel-sel usus (Mazzei dkk. 2012).

Optimized using
trial version
www.balesio.com