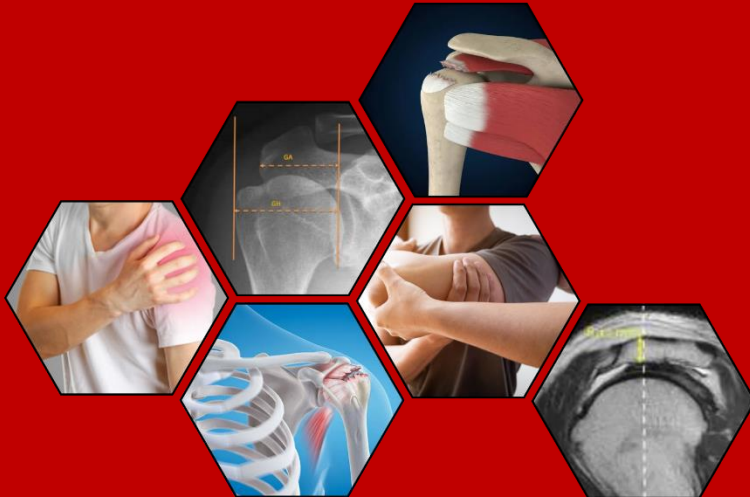

HUBUNGAN ANTARA MORFOLOGI AKROMION DENGAN *ROTATOR CUFF TEAR*: SEBUAH TINJAUAN SISTEMATIS



JILAN KARIMAH BAKHRI

C011211114

PROGRAM STUDI PENDIDIKAN DOKTER

FAKULTAS KEDOKTERAN

UNIVERSITAS HASANUDDIN

MAKASSAR

2024



SKRIPSI

**HUBUNGAN ANTARA MORFOLOGI AKROMION DENGAN *ROTATOR*
CUFF TEAR: SEBUAH TINJAUAN SISTEMATIS**

JILAN KARIMAH BAKHRI

C011211114



PROGRAM STUDI PENDIDIKAN DOKTER

FAKULTAS KEDOKTERAN

UNIVERSITAS HASANUDDIN

MAKASSAR

2024

**HUBUNGAN ANTARA MORFOLOGI AKROMION DENGAN *ROTATOR*
CUFF TEAR: SEBUAH TINJAUAN SISTEMATIS**

JILAN KARIMAH BAKHRI

C011211114

Skripsi

sebagai salah satu syarat untuk mencapai gelar sarjana

Program Studi Pendidikan Dokter

Pada

PROGRAM STUDI PENDIDIKAN DOKTER

DEPARTEMEN ANATOMI

FAKULTAS KEDOKTERAN

UNIVERSITAS HASANUDDIN

MAKASSAR

2024

SKRIPSI

**HUBUNGAN ANTARA MORFOLOGI AKROMION DENGAN ROTATOR CUFF TEAR:
SEBUAH TINJAUAN SISTEMATIS**

JILAN KARIMAH BAKHRI

C011211114



Skripsi,

telah dipertahankan di depan Panitia Ujian Sarjana Kedokteran pada
Senin, 16 Desember 2024 dan dinyatakan telah memenuhi syarat kelulusan
pada

Program Studi Sarjana Kedokteran
Departemen Anatomi
Fakultas Kedokteran
Universitas Hasanuddin
Makassar

Mengesahkan:
Pembimbing Tugas Akhir,

dr. Nirwapa Fitriani Walenna, Ph.D
NIP. 198805202019032014

Mengetahui:
Ketua Program Studi,

dr. Nolin Nislawati, Sp. M(K), M. Kes
NIP. 198101182009122003

**HALAMAN PERNYATAAN KEASLIAN KARYA
DAN PELIMPAHAN HAK CIPTA**

Dengan ini saya menyatakan bahwa skripsi berjudul "HUBUNGAN ANTARA MORFOLOGI AKROMION DENGAN *ROTATOR CUFF TEAR*: SEBUAH TINJAUAN SISTEMATIS" adalah benar karya saya dengan arahan dari pembimbing dr. Nirwana Fitriani Walenna, Ph.D. Karya ilmiah ini belum diajukan dan tidak sedang diajukan dalam bentuk apa pun kepada perguruan tinggi mana pun. Sumber informasi yang berasal atau dikutip dari karya yang diterbitkan maupun tidak diterbitkan dari penulis lain telah disebutkan dalam teks dan dicantumkan dalam Daftar Pustaka skripsi ini. Apabila di kemudian hari terbukti atau dapat dibuktikan bahwa sebagian atau keseluruhan skripsi ini adalah karya orang lain, maka saya bersedia menerima sanksi atas perbuatan tersebut berdasarkan aturan yang berlaku.

Dengan ini saya melimpahkan hak cipta (hak ekonomis) dari karya tulis saya berupa skripsi ini kepada Universitas Hasanuddin

Makassar, 16 Desember 2024



Jilan Karimah Bakhri

C011211114

UCAPAN TERIMA KASIH

Bismillahirrahmanirrahim

Segala puji bagi Allah *subhanahu wa ta'ala* atas rahmat, karunia, dan kehendak-Nya sehingga penulis dapat menyelesaikan tugas akhir dengan judul “Hubungan Antara Morfologi Akromion Dengan *Rotator Cuff Tear*. Sebuah Tinjauan Sistematis” dalam rangka mendapatkan gelar sarjana kedokteran dengan baik dan lancar.

Shalawat dan salam senantiasa tercurah kepada Rasulullah *shallallahu 'alaihi wa sallam* yang diutus sebagai rahmat bagi seluruh alam dan membawa manusia dari zaman kegelapan menuju zaman ber peradaban.

Alhamdulillah, penulis telah menyelesaikan proses penyusunan tugas akhir yang merupakan salah satu syarat untuk menyelesaikan pendidikan sarjana kedokteran. Proses penulisan tugas akhir ini didukung oleh banyak pihak yang senantiasa memberikan dukungan dalam berbagai bentuk, terutama motivasi, kepada penulis. Oleh karena itu, penulis ingin mengucapkan terima kasih yang sebesar-besarnya kepada:

1. Orang tua penulis, Zaenal Bakhri dan Nasirah M. Toaha, atas cinta dan kasih sayang yang tidak terbatas, dukungan tiada henti, serta sebagai salah satu sumber kekuatan, inspirasi, dan motivasi yang sangat besar bagi penulis untuk menyelesaikan tugas akhir ini;
2. dr. Nirwana Fitriani Walenna, Ph.D., sebagai pembimbing akademik dan pembimbing utama skripsi penulis yang telah memberikan saran dan masukan selama proses preklinik dan penyusunan skripsi berlangsung;
3. Dewan Penguji, dr. Muh. Iqbal Basri, M.Kes., Sp.S., dan dr. Asty Amalia, M.Med.Ed., yang telah memberikan saran dan masukan yang membangun terhadap skripsi ini;
4. Prof. Dr. dr. Haerani Rasyid, M.Kes., Sp.PD-KGH., Sp. GK., M.Sc, FINASIM selaku dekan dan seluruh dosen serta staf yang telah memberikan bantuan selama penulis mengikuti Pendidikan di Fakultas Kedokteran Universitas Hasanuddin.
5. Bagian Departemen Anatomi serta segenap civitas akademika dan staf Program Studi Sarjana Kedokteran, Fakultas Kedokteran, Universitas Hasanuddin yang telah membantu penulis dalam kelancaran administrasi skripsi ini;
6. Teman-teman AT21UM Angkatan 2021 Fakultas Kedokteran Universitas Hasanuddin yang telah memberikan dukungan kepada penulis;
7. Sahabat tercinta yang selalu ada saat senang dan sedih hingga berjuang bersama-sama dan tidak bosan memberikan dukungan, perhatian, dan memberikan yang terbaik bagi kelancaran skripsi penulis.
8. Seluruh pihak yang terlibat dalam proses pendidikan penulis di masa preklinik yang tidak sempat disebutkan satu per satu.

Penulis menyadari bahwa skripsi ini masih jauh dari sempurna. Oleh karena itu, segala saran dan masukan sangat dibutuhkan untuk perkembangan penelitian lebih lanjut, terutama dalam isu stunting yang tengah menjadi salah satu fokus kesehatan global. Akhir kata, penulis berharap, semoga skripsi ini dapat memberikan manfaat yang sebesar-besarnya bagi banyak pihak dan dapat berkontribusi terhadap penelitian-penelitian yang akan datang.

Makassar, 16 Desember 2024

Penulis,

A handwritten signature in black ink, appearing to read 'Jilan', written in a cursive style.

Jilan Karimah Bakhri

DAFTAR ISI

HALAMAN JUDUL	i
PERNYATAAN PENGAJUAN	ii
HALAMAN PENGESAHAN.....	iii
PERNYATAAN KEASLIAN SKRIPSI	iv
UCAPAN TERIMA KASIH.....	v
DAFTAR TABEL	x
DAFTAR GAMBAR	xi
DAFTAR LAMPIRAN	xii
ABSTRAK.....	xiii
BAB I.....	1
PENDAHULUAN	1
1.1 <i>Latar Belakang</i>	1
1.2 <i>Rumusan Masalah</i>	2
1.3 <i>Tujuan Penelitian</i>	2
1.4 <i>Manfaat Penelitian</i>	2
1.4.1 <i>Manfaat Teoritis</i>	2
1.4.2 <i>Manfaat Praktis</i>	2
BAB II.....	4
TINJAUAN PUSTAKA.....	4
2.1 <i>Morfologi Akromion</i>	4
2.1.1 <i>Anatomi</i>	4
2.1.2 <i>Tipe Akromion</i>	5
2.1.3 <i>Parameter Radiografis</i>	6
2.2 <i>Rotator Cuff Tear</i>	9
2.2.1 <i>Definisi</i>	9
2.2.2 <i>Etiopatogenesis</i>	9
2.2.3 <i>Klasifikasi</i>	9
2.2.4 <i>Faktor Predisposisi</i>	10

2.2.5	Manifestasi Klinis.....	12
2.2.6	Diagnosis.....	13
2.2.7	Tatalaksana.....	14
2.2.8	Komplikasi.....	15
2.2.9	Prognosis.....	15
BAB III	17
KERANGKA TEORI DAN KERANGKA KONSEPTUAL	17
3.1	<i>Kerangka Teori</i>	17
3.2	<i>Kerangka Konsep</i>	18
BAB IV	19
METODE PENELITIAN	19
4.1	<i>Desain Penelitian</i>	19
4.2	<i>Kriteria Penelitian</i>	19
4.2.1	Perumusan Pertanyaan Penelitian.....	19
4.2.2	Kriteria Inklusi.....	19
4.2.3	Kriteria Eksklusi.....	20
4.3	<i>Strategi Pencarian Literatur</i>	20
4.4	<i>Strategi Pencatatan Literatur</i>	20
4.5	<i>Critical Appraisal</i>	21
4.6	<i>Sintesis Data</i>	22
BAB V	23
HASIL DAN ANALISIS	23
5.1	<i>Hasil Penyaringan Studi</i>	23
5.2	<i>Penilaian Kualitas Studi</i>	24
5.3	<i>Karakteristik Studi Inklusi</i>	25
5.4	<i>Data Statistik Morfologi Akromion Pada Tiap Parameter Radiologis</i>	30
5.4.1	Tipe Akromion.....	30
5.4.2	<i>Acromion Index (AI)</i>	32
5.4.3	<i>Acromiohumeral Distance (AHD)</i>	32
5.4.4	<i>Critical Shoulder Angle (CSA)</i>	33
5.4.5	<i>Acromial Thickness (AT)</i>	34
BAB VI	36

PEMBAHASAN	36
6.1 <i>Tipe Akromion</i>	36
6.2 <i>Acromion Index (AI)</i>	36
6.3 <i>Acromiohumeral Distance (AHD).....</i>	37
6.4 <i>Critical Shoulder Angle (CSA).....</i>	37
6.5 <i>Acromial Thickness (AT).....</i>	37
6.6 <i>Hubungan Morfologi Akromion dengan Rotator Cuff Tear</i>	38
BAB VII	39
KESIMPULAN DAN SARAN.....	39
7.1 <i>Kesimpulan</i>	39
7.2 <i>Saran.....</i>	39
DAFTAR PUSTAKA	40
LAMPIRAN	47

DAFTAR TABEL

Tabel 4. 1 Perumusan PICO	19
Tabel 4. 2 Kata Kunci Pencarian Pada Database Literatur	20
Tabel 5. 1 Hasil Penilaian Kualitas Studi dengan Methodological Index for Non-Randomized Studies (MINORS)	25
Tabel 5. 2 Ringkasan Karakteristik Studi Terpilih	27
Tabel 5. 3 Data Tipe Akromion Pada Kelompok RCT dan Kontrol	31
Tabel 5. 4 Data Acromion Index Pada Kelompok RCT dan Kontrol	32
Tabel 5. 5 Data Acromiohumeral Distance Pada Kelompok RCT dan Kontrol	33
Tabel 5. 6 Data Critical Shoulder Angle Pada Kelompok RCT dan Kontrol	33
Tabel 5. 7 Data Acromial Thickness Pada Kelompok RCT dan Kontrol	35

DAFTAR GAMBAR

Gambar 2. 1 Anatomi Tulang Pembentuk Shoulder	4
Gambar 2. 2 Anatomi Otot-Otot Rotator Cuff	5
Gambar 2. 3 Klasifikasi Akromion Menurut Bigliani	5
Gambar 2. 4 Pengukuran Acromion Index pada Foto Polos Shoulder	7
Gambar 2. 5 Pengukuran Acromiohumeral Distance pada Radiologi Shoulder	7
Gambar 2. 6 Pengukuran Critical Shoulder Angle pada Foto Polos Shoulder	8
Gambar 2. 7 Pengukuran Acromial Thickness pada Radiologi Shoulder	8
Gambar 2. 8 Klasifikasi Rotator Cuff Tear	10
Gambar 2. 9 Algoritma Penatalaksanaan Rotator Cuff Tear	14
Gambar 3. 1 Kerangka Teori	17
Gambar 3. 2 Kerangka Konsep Penelitian	18
Gambar 4. 1 Diagram PRISMA	21

DAFTAR LAMPIRAN

Lampiran 1. Data Diri Peneliti	47
Lampiran 2. Checklist Preferred Reporting Items for Systematic Reviews and Meta-Analyses (PRISMA) 2020	48
Lampiran 3. Methodological Items For Non-Randomized Studies (MINORS) Assessment Tool.....	49

FAKULTAS KEDOKTERAN UNIVERSITAS HASANUDDIN
Jilan Karimah Bakhri
dr. Nirwana Fitriani Walenna, Ph.D

“HUBUNGAN ANTARA MORFOLOGI AKROMION DENGAN *ROTATOR CUFF*
TEAR: SEBUAH TINJAUAN SISTEMATIS”

ABSTRAK

Latar Belakang: *Rotator cuff tear* (RCT) merupakan penyebab umum nyeri dan keterbatasan gerak bahu, dengan prevalensi meningkat seiring bertambahnya usia. Morfologi akromion telah dikaitkan dengan risiko RCT, namun hasil penelitian masih bervariasi. Tinjauan sistematis diperlukan untuk menganalisis hubungan antara parameter radiologis morfologi akromion dengan kejadian RCT.

Tujuan: Mengevaluasi hubungan antara morfologi akromion dengan kejadian *rotator cuff tear* melalui analisis parameter radiologis.

Metode: Tinjauan sistematis dilakukan menggunakan protokol PRISMA 2020. Pencarian literatur dilakukan pada database PubMed, Science Direct, Wiley Online Library, dan Europe PMC untuk studi yang diterbitkan dalam 10 tahun terakhir. Kualitas metodologi dinilai menggunakan *Methodological Index for Non-Randomized Studies* (MINORS).

Hasil: Dari 18 studi yang dianalisis, parameter radiologis kuantitatif (*Acromion Index*, *Acromiohumeral Distance*, *Critical Shoulder Angle*, dan *Acromial Thickness*) menunjukkan hubungan yang lebih konsisten dengan RCT dibandingkan parameter kualitatif (tipe akromion). CSA dan AI memiliki hubungan paling kuat, dengan nilai yang lebih tinggi berkorelasi dengan peningkatan risiko RCT. AHD yang lebih rendah dan AT yang lebih tebal juga menunjukkan hubungan signifikan dengan RCT. Tipe akromion tidak menunjukkan hubungan yang konsisten dengan kejadian RCT.

Kata kunci: *Rotator cuff tear*, morfologi akromion, parameter radiologis

FACULTY OF MEDICINE, HASANUDDIN UNIVERSITY 2024

Jilan Karimah Bakhri

dr. Nirwana Fitriani Walenna, Ph.D

“THE RELATIONSHIP BETWEEN ACROMION MORPHOLOGY AND ROTATOR CUFF TEAR: A SYSTEMATIC REVIEW”

ABSTRACT

Background: Rotator cuff tear (RCT) is a common cause of shoulder pain and limited mobility, with prevalence increasing with age. Acromion morphology has been linked to RCT risk, but research findings remain varied. A systematic review is needed to analyze the relationship between radiological parameters of acromion morphology and RCT incidence.

Objective: To evaluate the relationship between acromion morphology and rotator cuff tear through analysis of radiological parameters.

Methods: A systematic review was conducted using the PRISMA 2020 protocol. Literature search was performed on PubMed, Science Direct, Wiley Online Library, and Europe PMC databases for studies published in the last 10 years. Methodological quality was assessed using the Methodological Index for Non-Randomized Studies (MINORS).

Results: From 18 analyzed studies, quantitative radiological parameters (Acromion Index, Acromiohumeral Distance, Critical Shoulder Angle, and Acromial Thickness) showed more consistent relationships with RCT compared to qualitative parameters (acromion type). CSA and AI demonstrated the strongest associations, with higher values correlating with increased RCT risk. Lower AHD and thicker AT also showed significant relationships with RCT. Acromion type did not show a consistent relationship with RCT occurrence.

Keywords: Rotator cuff tear, acromion morphology, radiological parameters

BAB I

PENDAHULUAN

1.1 Latar Belakang

Rotator cuff tear (RCT) adalah salah satu penyebab umum nyeri dan keterbatasan pergerakan pada bahu, yang menyebabkan terganggunya stabilitas sendi bahu akibat kerusakan atau lesi dari *rotator cuff* (Mantiri, Kambey and A. S. Sekeon, 2018). *Rotator cuff* merupakan kelompok dari empat otot yang terdiri dari *M. Supraspinatus*, *M. Infraspinatus*, *M. Subscapularis*, dan *M. Teres minor*. Kasus *rotator cuff tear* banyak terjadi pada orang dewasa muda, umumnya pada karyawan kantor, penulis, dan umumnya pada usia 30-70 tahun dengan prevalensi 20%-33% (Cipta and Prasetyo, 2020).

Penyebab *rotator cuff tear* dapat diakibatkan oleh trauma, seperti trauma langsung pada otot dan tendon *subscapularis*, atau robekan kronis pada tendon *supraspinatus* akibat trauma berulang dalam aktivitas olahraga yang melibatkan gerakan di atas kepala. Hal ini biasanya terlihat pada orang yang lebih muda. Pada orang yang lebih tua, penyebab RCT bersifat degeneratif, yang terlihat pada *subacromial impingement* atau akibat hipovaskularitas di bagian tertentu dari tendon (Smithuis, Smithuis and van der Woude, 2022). Faktor risiko RCT antara lain usia, trauma, dan morfologi akromion yang abnormal (Kaur *et al.*, 2019).

Nyeri bahu adalah keluhan muskuloskeletal ketiga yang paling umum dalam perawatan primer setelah nyeri punggung dan leher (van Doorn *et al.*, 2021). Di Amerika Serikat, kondisi ini menyebabkan sekitar 4,5 juta kunjungan ke fasilitas medis dan menimbulkan biaya perawatan sekitar \$3 miliar setiap tahunnya. Cedera *rotator cuff* menimpa populasi pasien dengan cara yang bergantung pada usia. Prevalensinya meningkat dari 5-10% pada pasien di bawah usia 20 tahun menjadi lebih dari 60% pada pasien yang berusia di atas 80 tahun. Secara keseluruhan, nyeri bahu kronis memiliki prevalensi seumur hidup sebesar 67% pada populasi dewasa (Varacallo *et al.*, 2024).

Beberapa penelitian telah mencoba menghubungkan karakteristik radiografis akromion dengan RCT, tetapi hasilnya masih bervariasi. Studi oleh Gulcu *et al.* (2022) menunjukkan bahwa adanya hubungan positif yang signifikan antara RCT dengan *critical shoulder angle* (CSA), *acromion index* (AI), dan kemiringan glenoid superior, dengan CSA sebagai prediktor terbaik untuk RCT. Sebaliknya, terdapat hubungan negatif yang signifikan antara RCT dengan *lateral acromial angle* (LAA) dan *acromiohumeral distance* (AHD). Di sisi lain, analisis oleh Kaur *et al.* (2019) menunjukkan bahwa tipe akromion tidak berhubungan dengan RCT, tetapi ditemukan prevalensi yang lebih tinggi dari RCT yang terkait dengan LAA yang rendah, CSA yang lebih besar, dan AHD yang menurun.

Sementara itu, Gawish et al. (2022) juga tidak menemukan hubungan signifikan antara *full-thickness tear* RCT dan tipe akromion, meskipun mereka menemukan asosiasi antara RCT dan akromion yang lebih tebal, AHD yang lebih pendek, LAA yang lebih kecil, dan AI yang lebih besar. Namun, parameter morfologi akromion bervariasi di antara ras dan negara. Dalam sebuah penelitian di Malaysia, CSA untuk pasien RCT adalah $39,08^\circ$, LAA adalah $72,57^\circ$, dan AI adalah 0,79, dengan usia dan jenis kelamin berpengaruh signifikan terhadap pengukuran ini (YC et al., 2022).

Pemahaman mengenai hubungan antara morfologi akromion dan RCT tidak hanya berkontribusi pada diagnosis yang lebih akurat dan perencanaan intervensi terapeutik yang efektif, tetapi juga memiliki relevansi penting dalam pendidikan kedokteran. Dengan memahami mekanisme bagaimana variasi morfologi akromion berperan dalam patogenesis cedera ini, tenaga medis dapat lebih siap dalam menghadapi dan menangani kondisi klinis yang kompleks di bidang ortopedi dan rehabilitasi.

Akan tetapi, data mengenai hubungan antara morfologi akromion dengan kejadian RCT secara global masih menunjukkan variasi yang signifikan, baik dari segi metodologi penelitian maupun populasi yang diteliti. Hingga saat ini, masih terbatas kajian yang secara komprehensif merangkum bukti-bukti terkait berbagai parameter radiografis seperti tipe akromion, *acromion index* (AI), *acromiohumeral distance* (AHD), *critical shoulder angle* (CSA), dan *acromial thickness* (AT) dalam kaitannya dengan risiko RCT. Oleh karena itu, penelitian ini bertujuan untuk melakukan tinjauan sistematik literatur guna mengevaluasi hubungan morfologi akromion dengan kejadian RCT, sesuai fokus parameter radiologis yang relevan.

1.2 Rumusan Masalah

Berdasarkan latar belakang yang telah diuraikan di atas, maka permasalahan yang muncul adalah apakah terdapat hubungan antara morfologi akromion dengan *rotator cuff tear*?

1.3 Tujuan Penelitian

Tujuan penelitian ini adalah untuk mengetahui hubungan antara morfologi akromion dengan kejadian *rotator cuff tear* melalui studi *systematic literature review*.

1.4 Manfaat Penelitian

1.4.1 Manfaat Teoritis

Penelitian ini diharapkan dapat memberikan kontribusi dalam bidang kedokteran dengan menyajikan tinjauan sistematik yang memperkaya pemahaman mengenai hubungan antara morfologi akromion dan *rotator cuff tear*. Hasil tinjauan ini akan menyediakan basis pengetahuan berbasis bukti yang dapat dijadikan acuan untuk penelitian lebih lanjut dan meningkatkan wawasan tentang variasi morfologi akromion di berbagai populasi.

1.4.2 Manfaat Praktis

- a. Bagi Klinis

Penelitian ini memberikan wawasan baru dalam memahami etiologi *rotator cuff tear*, yang dapat meningkatkan ketepatan diagnosis dan efektivitas penanganan pasien dengan keluhan nyeri bahu, serta dalam menentukan strategi pencegahan yang lebih efektif.

b. Bagi Akademis

Tinjauan ini dapat menjadi referensi penting bagi mahasiswa dan peneliti di bidang kedokteran dan fisioterapi untuk memahami hubungan antara morfologi akromion dan patologi sendi bahu, serta menjadi bahan pembelajaran dalam kajian ortopedi dan radiologi.

c. Bagi Institusi Pendidikan

Hasil penelitian ini diharapkan dapat digunakan sebagai bahan ajar di institusi pendidikan, khususnya dalam mata kuliah yang berkaitan dengan ortopedi, radiologi, dan rehabilitasi medik.

d. Bagi Peneliti

Penelitian ini memberikan manfaat bagi peneliti dengan memperluas pemahaman mengenai metodologi *systematic review* dan analisis literatur. Selain itu, penelitian ini dapat menjadi dasar untuk penelitian lanjutan tentang morfologi akromion dan hubungannya dengan *rotator cuff tear* di berbagai populasi.

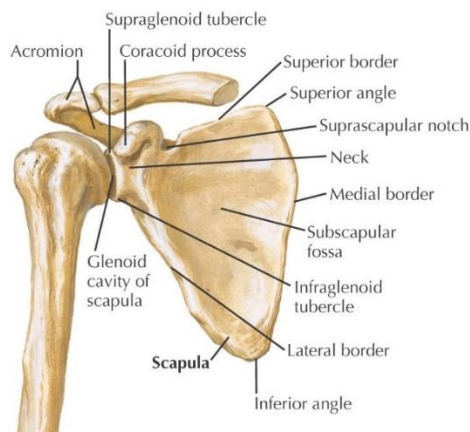
BAB II

TINJAUAN PUSTAKA

2.1 Morfologi Akromion

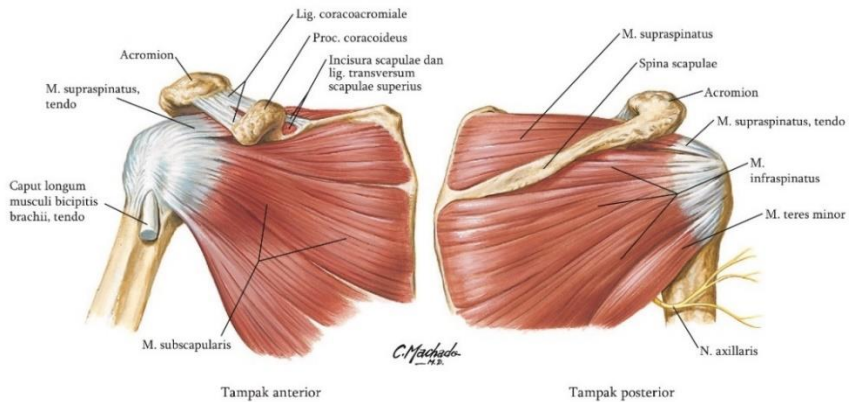
2.1.1 Anatomi

Secara anatomi, *shoulder joint* terdiri dari tulang, sendi, ligamen, jaringan otot, dan biomekanik. Tulang skapula adalah tulang berbentuk pipih yang terletak pada aspek dorsal thoraks dan mempunyai tiga proyeksi menonjol ke tulang belakang, akromion, dan coracoid. Skapula sebagai tempat melekat beberapa otot yang berfungsi menggerakkan bahu secara kompleks. (Suharti, Sunandi and Abdullah, 2018).



Gambar 2. 1 Anatomi Tulang Pembentuk Shoulder (Netter, 2019).

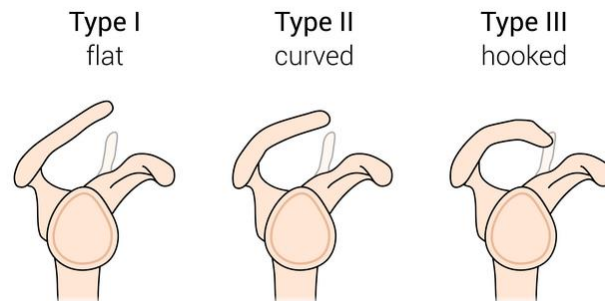
Terdapat empat otot *rotator cuff* yang berorigo pada skapula. *Rotator cuff* adalah selubung tendon conjoint yang berjalan dari atas kapsul bahu dan masuk ke tuberositas mayor dari humerus. Tendon terdiri dari otot-otot pendek bahu meliputi *M. Supraspinatus*, *M. Infraspinatus*, *M. Teres Minor*, dan *M. Subscapularis*. Otot supraspinatus berasal dari aspek posterior skapula dan berinsersi pada sisi superior tuberositas mayor dan, bersama dengan deltoid, berperan dalam abduksi bahu. Otot infraspinatus muncul di sepanjang skapula posterior di fossa infraspinatus tepat di bawah spina skapula, berinsersi di bagian tengah (McCrum, 2020).



Gambar 2. 2 Anatomi Otot-Otot Rotator Cuff (Netter, 2019).

2.1.2 Tipe Akromion

Akromion telah diklasifikasikan menjadi beberapa tipe berdasarkan bentuknya. Klasifikasi yang paling banyak digunakan adalah klasifikasi Bigliani, yang membagi akromion menjadi tiga tipe utama: tipe I (datar atau *flat*), tipe II (melengkung atau *curved*), dan tipe III (tajam atau *hooked*) (McLean and Taylor, 2019).



Gambar 2. 3 Klasifikasi Akromion Menurut Bigliani (Yılmaz, Vayisoğlu and Çolak, 2020).

a. Tipe I (Datar/Flat)

Akromion tipe I memiliki permukaan bawah yang datar. Prevalensi tipe ini berkisar antara 23.5-26.1%. Beberapa penelitian menunjukkan bahwa tipe akromion ini jarang dikaitkan dengan *subacromial impingement* atau robekan pada *rotator cuff* (Paraskevas *et al.*, 2008; Venkataraman *et al.*, 2021).

b. Tipe II (Melengkung/Curved)

Akromion tipe II memiliki permukaan bawah yang melengkung, sejajar dengan kepala humerus. Tipe ini merupakan yang paling umum ditemukan, dengan prevalensi sekitar 55.6-64.7%. Meskipun lebih jarang dibandingkan tipe III, beberapa penelitian juga telah

mengaitkan tipe II dengan peningkatan risiko *impingement* dan *rotator cuff tear* (Paraskevas *et al.*, 2008; Venkataraman *et al.*, 2021).

c. Tipe III (Tajam/*Hooked*)

Tipe akromion ini memiliki bentuk yang menonjol atau tajam pada bagian anterior. Prevalensi tipe III berkisar antara 11.8-18.1%. Banyak penelitian telah melaporkan bahwa tipe akromion ini paling sering dikaitkan dengan *subacromial impingement* dan *rotator cuff tear*, dengan angka kejadian yang lebih tinggi dibandingkan tipe lainnya (Paraskevas *et al.*, 2008; Venkataraman *et al.*, 2021).

Selain itu, beberapa peneliti juga telah menambahkan satu tipe lagi, yaitu tipe IV, yang memiliki permukaan bawah cembung (*convex*) pada sepertiga distal acromion (Yadav and Zhu, 2017). Namun, hubungan antara tipe IV dengan *impingement syndrome* belum terbukti secara meyakinkan.

2.1.3 Parameter Radiografis

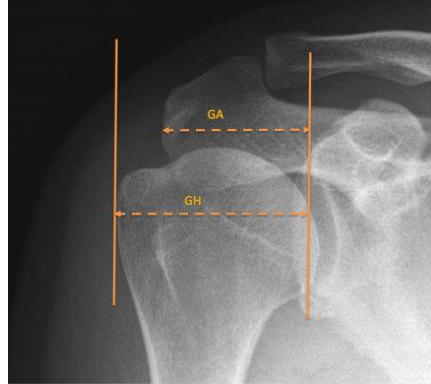
Pencitraan radiologis akromion memainkan peran penting dalam menilai morfologi akromion dan hubungannya dengan cedera pada bahu. Berbagai teknik imaging, seperti radiologi foto polos, CT scan, dan MRI, memungkinkan dokter untuk mendapatkan gambaran yang jelas mengenai struktur tulang dan jaringan lunak di sekitar sendi bahu. Di antara berbagai teknik tersebut, MRI (*Magnetic Resonance Imaging*) merupakan pilihan yang signifikan karena dapat menghasilkan pencitraan dalam berbagai arah irisan (sagital, koronal, transversal) dengan detail dan kejelasan yang lebih tinggi, tanpa perlu mengubah posisi pasien (Novelin Safitri Maulida, Edy Susanto and Emi Murniati, 2019).

Radiografi foto polos memiliki peran penting dalam evaluasi awal robekan *rotator cuff*. Ketika beberapa tanda radiografi nampak, hal ini dapat memiliki nilai prediktif positif yang tinggi untuk *full-thickness* RCT, yang memungkinkan langsung dilakukan MRI tanpa memerlukan pemeriksaan ultrasonografi sebagai langkah antara. Dalam penelitian ini, kami mengevaluasi tiga parameter morfologi akromion yang sering digunakan yaitu *acromion index* (AI), *acromiohumeral distance* (AHD), dan *critical shoulder angle* (CSA) serta hubungannya dengan *rotator cuff tear*.

a. *Acromion Index* (AI)

Acromion Index (AI) adalah pengukuran radiografis dari ekstensi lateral akromion di atas kepala humerus. Sementara beberapa penelitian menyarankan bahwa AI dapat mengindikasikan keparahan robekan *rotator cuff*, yang lain tidak menemukan hubungan (Kim *et al.*, 2020). AI, bersama dengan parameter lain seperti *critical shoulder angle* (CSA) dan *lateral acromion angle* (LAA), telah dikaitkan dengan robekan *rotator cuff* degeneratif. Dalam populasi China, pasien dengan robekan *rotator cuff* menunjukkan nilai AI dan CSA yang lebih besar, serta nilai LAA yang lebih kecil dibandingkan dengan

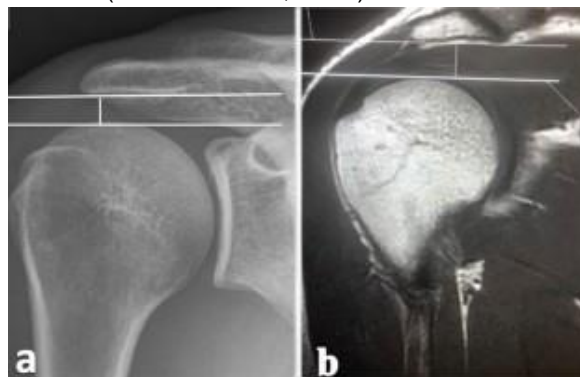
individu sehat. Parameter-parameter ini saling terkait, dengan korelasi negatif antara AI dan LAA, serta korelasi positif antara AI dan CSA (Yu *et al.*, 2020). *Acromion Index* (AI) diwakili oleh jarak dari bidang glenoid ke tepi lateral akromion (GA) dibagi dengan jarak dari bidang glenoid ke aspek lateral kepala humerus (GH) (Maalouly *et al.*, 2020).



Gambar 2. 4 Pengukuran *Acromion Index* pada Foto Polos Shoulder (Lin *et al.*, 2020).

b. *Acromiohumeral distance* (AHD)

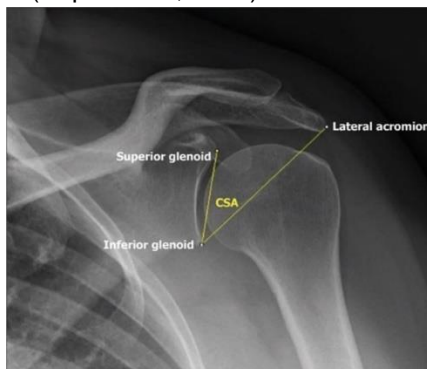Acromiohumeral distance (AHD) adalah parameter radiologis penting untuk menilai patologi *rotator cuff*. AHD didefinisikan sebagai jarak terpendek antara akromion dan humerus proksimal (Kozono *et al.*, 2018). Pengukuran AHD dapat dilakukan menggunakan berbagai modalitas pencitraan, termasuk radiografi biasa, tomosintesis, CT, dan MRI. Penelitian menunjukkan bahwa AHD secara signifikan lebih kecil pada bahu yang mengalami robekan *rotator cuff* dibandingkan dengan bahu yang sehat (Kozono *et al.*, 2018). Penurunan AHD berhubungan dengan risiko yang lebih tinggi terjadinya robekan ulang *rotator cuff* setelah perbaikan (Kholinne *et al.*, 2021).



Gambar 2. 5 Pengukuran *Acromiohumeral Distance* pada Radiologi Shoulder (Sürücü *et al.*, 2022).

c. *Critical Shoulder Angle (CSA)*

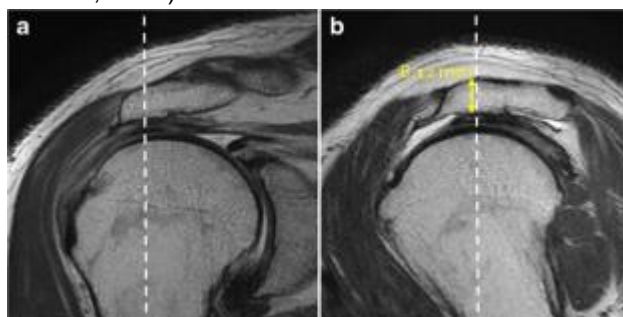
Critical Shoulder Angle (CSA) adalah parameter radiografi yang diukur pada radiograf bahu anteroposterior, didefinisikan sebagai sudut antara bidang glenoid dan garis yang menghubungkan glenoid inferior dengan akromion lateral. CSA telah dikaitkan dengan RCT dan osteoartritis glenohumeral (OA). CSA yang lebih tinggi ($>35^\circ$) berhubungan dengan RCT, sedangkan CSA yang lebih rendah ($<30^\circ$) terkait dengan OA (Kuper *et al.*, 2019).



Gambar 2. 6 Pengukuran *Critical Shoulder Angle* pada Foto Polos Shoulder (Gadekar, Verma and Dhytadak, 2024)

d. *Acromial thickness (AT)*

Acromial thickness (AT) adalah parameter radiologis yang diukur pada MRI atau X-ray dan telah dikaitkan dengan *rotator cuff tear* (RCT). Penelitian menunjukkan bahwa peningkatan AT berhubungan dengan risiko RCT yang lebih tinggi (Kaur *et al.*, 2019). Kiliç *et al.* (2023) menemukan bahwa AT lebih dari 8 mm meningkatkan risiko RCT sebesar 1,42 kali dibandingkan dengan AT kurang dari 8 mm. AT sering dievaluasi bersama parameter radiologis lainnya, seperti *acromiohumeral distance* (AHD), *critical shoulder angle* (CSA), dan *lateral acromion angle* (LAA), untuk menilai risiko RCT (Kaur *et al.*, 2019; Kim *et al.*, 2022).



Gambar 2. 7 Pengukuran *Acromial Thickness* pada Radiologi Shoulder (Kang *et al.*, 2021)

2.2 Rotator Cuff Tear

2.2.1 Definisi

Rotator cuff merupakan kelompok otot stabilisator aktif sendi glenohumeralis dan sekaligus sebagai penggerak. Dengan demikian fungsi "*rotator cuff*" berkaitan dengan fungsi pemeliharaan sikap dan membuat sendi glenohumeralis dan berkaitan dengan sikap tubuh serta gerak tubuh atas secara keseluruhan. *Rotator cuff* merupakan jaringan ikat fibrosa yang mengelilingi bagian atas tulang humerus yang berfungsi untuk menjaga stabilitas sendi glenohumeral dengan menarik humerus ke arah skapula untuk gerakan-gerakan sendi glenohumeral seperti abduksi- adduksi, rotasi dan fleksi-ekstensi (Collin *et al.*, 2015; Thigpen *et al.*, 2016).

Rotator cuff tear (RCT) adalah penyebab umum disabilitas bahu, dengan prevalensi yang meningkat pada populasi yang menua (Wani *et al.*, 2016). RCT adalah cedera bahu umum yang melibatkan kerusakan pada tendon yang menstabilkan dan memungkinkan fungsi bahu. Robekan ini bisa bersifat akut, akibat trauma, atau kronis, akibat degenerasi tendon (Craig, Holt and Rees, 2017). Definisi konsensus untuk *massive rotator cuff tears* (MRCTs) telah ditetapkan sebagai retraksi tendon ke tepi glenoid dalam bidang koronal atau aksial dan/atau paparan tuberositas yang lebih besar $\geq 67\%$ dalam bidang sagital, yang dapat diukur melalui MRI atau selama operasi (Schumaier *et al.*, 2020). RCT menunjukkan variasi yang signifikan dalam lokasi, pola robekan, keterbatasan fungsional, dan kemungkinan perbaikan (Lädermann *et al.*, 2016).

2.2.2 Etiopatogenesis

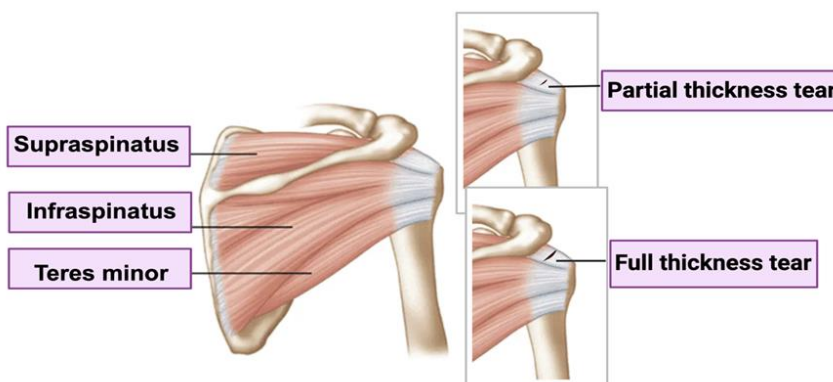
Etiopatogenesis *rotator cuff tear* merupakan topik yang kompleks dan multifaktorial, melibatkan interaksi antara faktor intrinsik dan ekstrinsik. Penelitian menunjukkan bahwa berbagai mekanisme dapat berkontribusi terhadap terjadinya robekan pada *rotator cuff*, yang sering kali diklasifikasikan menjadi dua kategori utama: faktor ekstrinsik dan faktor intrinsik (Longo *et al.*, 2011; Giai Via *et al.*, 2019).

Faktor intrinsik berkaitan dengan kondisi biologis dan struktural dari tendon itu sendiri. Hal ini berfokus pada cedera langsung pada *rotator cuff* akibat beban tarik yang berlebihan, penuaan, atau suplai mikrovaskular melalui trauma, reaksi, atau kerusakan degeneratif pada *rotator cuff*. Di sisi lain, faktor ekstrinsik berkaitan dengan cedera pada *rotator cuff* melalui kompresi tendon akibat *impingement* tulang atau tekanan langsung dari jaringan lunak di sekitarnya (Longo *et al.*, 2011).

2.2.3 Klasifikasi

Rotator cuff tear (RCT) adalah patologi bahu dengan berbagai sistem klasifikasi berdasarkan faktor seperti kedalaman robekan, ukuran, retraksi, dan kualitas tendon. Hinsley (2014) mengembangkan klasifikasi

menggunakan ultrasonografi, yang mengkategorikan robekan sebagai normal, *abnormal enthesis/partial-thickness*, *single-tendon full-thickness* (0-2,5 cm), dan *multi-tendon full-thickness* (>2,5 cm).



Gambar 2. 8 Klasifikasi Rotator Cuff Tear (Rajalekshmi and K. Agrawal, 2024)

Namun, ada sejumlah klasifikasi oleh ahli bedah yang mencoba membagi robekan ketebalan penuh menjadi subkelompok yang lebih kecil. Ini termasuk klasifikasi oleh Cofield (1982) dan Bateman (1984), yang membagi robekan menjadi kecil (<1 cm), sedang (1-3 cm), besar (3-5 cm), dan masif (>5 cm). Southern California Orthopaedic Institute mengembangkan klasifikasi serupa yang mencakup kecil (*pinhole*), sedang (<2 cm termasuk hanya satu tendon tanpa retraksi), besar (satu tendon utuh dengan retraksi), dan masif (dua atau lebih tendon dengan retraksi). Sistem lain telah berkembang berdasarkan bentuk (Ellman), tingkat retraksi (Patte), atau posisi robekan (Habermayer). Saat ini, belum ada konsensus yang tervalidasi tentang cara membagi *full-thickness tear* berdasarkan ukuran atau morfologi (Hinsley, 2014).

2.2.4 Faktor Predisposisi

Beberapa faktor predisposisi yang berkontribusi terhadap terjadinya cedera ini sangat penting untuk pengembangan strategi pencegahan dan penanganan yang efektif. Berbagai faktor, mulai dari usia, jenis kelamin, dominasi tangan, riwayat keluarga, merokok, hingga indeks massa tubuh, dapat memengaruhi risiko seseorang untuk mengalami robekan pada *rotator cuff* (Zhao *et al.*, 2021).

a. Usia

Usia yang semakin bertambah secara konsisten dianggap sebagai salah satu faktor risiko utama untuk perkembangan robekan *cuff* dalam berbagai studi. Sebuah studi pada 586 pasien dengan riwayat perbaikan robekan artroskopi melaporkan rata-rata usianya adalah 59 tahun (Gumina *et al.*, 2013). Peningkatan usia

menyebabkan penurunan kekuatan otot, degenerasi otot dan tendon bahu, serta beban jangka panjang, yang dapat mengarah pada robekan *rotator cuff*. Pada individu lansia, jumlah mikrovaskular dalam tendon secara signifikan berkurang, membuat jaringan *rotator cuff* lebih rentan terhadap hiperplasia fibrovascular, infiltrasi asam lemak, atrofi, dan kalsifikasi, yang berpotensi memicu robekan *rotator cuff* (Massier, Wolterbeek and Wessel, 2021).

b. Jenis Kelamin

Sebuah studi oleh Abate et al. (2014) pada wanita menopause mengungkapkan peningkatan prevalensi *rotator cuff tear* asimtomatik pada periode pascamenopause. Studi lain mengungkapkan bahwa jenis kelamin laki-laki merupakan faktor risiko untuk robekan supraspinatus, yang merupakan jenis khusus dari robekan *rotator cuff* (Zhao et al., 2021). Kedua jenis kelamin secara umum dianggap memiliki predisposisi yang sama terhadap perkembangan robekan *rotator cuff* (Pauly et al., 2015).

c. Dominasi Tangan

Dominasi tangan secara signifikan meningkatkan kemungkinan mengalami RCT sebesar 2,30 kali (Sayampanathan and Andrew, 2017). Meskipun beberapa bukti menunjukkan bahwa tangan dominan memiliki risiko lebih besar untuk mengembangkan RCT, ada juga yang menemukan bahwa kecenderungan ini tidak signifikan. Temuan tersebut dibantah oleh Zhao et al. (2021), yang menemukan bahwa tangan dominan bukanlah faktor risiko untuk *full-thickness* RCT.

d. Riwayat Keluarga

Beberapa penelitian menunjukkan bahwa individu dengan anggota keluarga yang menderita robekan *rotator cuff* memiliki risiko yang lebih tinggi untuk mengalami cedera serupa dibandingkan dengan populasi umum. Studi *systematic review* yang dilakukan oleh (Longo et al., 2019) menelaah peran faktor genetik dalam patogenesis penyakit *rotator cuff*. Penelitian ini merangkum hasil dari beberapa studi yang menyelidiki predisposisi familial dan variasi genetik yang terkait dengan robekan *rotator cuff*. Hasil penelitian menunjukkan bahwa anggota keluarga pasien dengan RCT memiliki risiko yang secara signifikan lebih tinggi dibandingkan populasi umum.

e. Merokok

Merokok adalah faktor risiko signifikan untuk *rotator cuff tear* dan berdampak negatif pada hasil pascaoperasi. Perokok memiliki prevalensi RCT yang lebih tinggi dan risiko yang lebih besar untuk terulangnya robekan serta operasi ulang setelah perbaikan (Fan et al., 2022). Merokok terkait dengan peningkatan peradangan, infiltrasi lemak, dan fibrosis pada otot *rotator cuff*, seperti yang dibuktikan

dengan peningkatan ekspresi gen seperti HMGB1, PPAR γ , dan α -SMA (Lee et al., 2019).

Nikotin, komponen utama dalam rokok, memiliki efek vasokonstriktor yang kuat, yang dapat mengurangi aliran darah ke tendon *rotator cuff*. Hal ini sangat penting karena tendon *rotator cuff*, terutama pada area perlekatan, memiliki suplai darah yang relatif rendah. Penurunan aliran darah ini dapat menghambat proses penyembuhan dan regenerasi jaringan tendon, sehingga meningkatkan kemungkinan terjadinya robekan (Naimark et al., 2018)

f. Indeks Massa Tubuh (IMT)

Penelitian menunjukkan bahwa indeks massa tubuh (IMT) merupakan faktor risiko yang signifikan untuk *rotator cuff tear* (RCT). IMT yang lebih tinggi terkait dengan kemungkinan RCT yang lebih besar (Song et al., 2022) dan ukuran robekan yang lebih besar (Gumina et al., 2014). Obesitas, yang diukur baik dengan IMT maupun persentase lemak tubuh, secara signifikan meningkatkan risiko dan tingkat keparahan RCT (Gumina et al., 2014).

2.2.5 Manifestasi Klinis

Rotator cuff tear dapat menyebabkan berbagai gejala dan tanda klinis yang dapat mempengaruhi fungsi bahu. Berikut adalah beberapa aspek penting dari gambaran klinis RCT:

- Nyeri Bahu
Nyeri bahu adalah gejala utama yang dialami oleh pasien dengan RCT dan dapat bervariasi dalam intensitas serta karakteristik. Nyeri ini sering kali terasa di bagian depan atau samping bahu, dan dapat menjalar ke lengan atas. Pasien biasanya melaporkan bahwa nyeri semakin parah saat melakukan aktivitas yang melibatkan pengangkatan lengan, seperti menggapai atau berpakaian, serta saat tidur, terutama jika berbaring di sisi yang terkena cedera (Herrmann et al., 2014).
- Kelemahan dan Keterbatasan Gerak
Pasien mungkin mengalami penurunan kekuatan otot dan kesulitan dalam melakukan aktivitas sehari-hari, kegiatan rekreasi, dan pekerjaan. Kondisi ini biasanya berkembang secara perlahan, tetapi juga dapat disebabkan oleh cedera akut (Minns Lowe, Moser and Barker, 2014). Robekan besar yang melibatkan beberapa otot, terutama supraspinatus dan subscapularis, berhubungan dengan kehilangan elevasi aktif yang lebih besar dan peningkatan risiko pseudoparalisis (Collin et al., 2014).
- Krepitasi
Pasien dengan RCT mungkin mendengar suara berderak (krepitus) atau klik saat menggerakkan bahu. Hal ini dapat terjadi akibat perubahan mekanis pada tendon dan sendi bahu. Suara ini sering

dirasakan saat mengangkat lengan atau memutar bahu (Ponce *et al.*, 2014).

2.2.6 Diagnosis

Dalam proses diagnosis *rotator cuff tear*, pendekatan yang komprehensif diperlukan untuk memastikan akurasi dan efektivitas penanganan. Diagnosis ini melibatkan tiga komponen utama, yaitu anamnesis, pemeriksaan fisik, dan pemeriksaan penunjang.

a. Anamnesis

Anamnesis atau pengambilan Riwayat medis merupakan langkah awal yang krusial dalam diagnosis *rotator cuff tear*. Proses ini melibatkan pengumpulan informasi dari pasien mengenai gejala yang dialami, riwayat cedera, serta aktivitas fisik yang dilakukan. Gejala utama *rotator cuff tear* adalah nyeri pada bahu, yang umumnya diakui oleh sebagian besar pasien sebagai nyeri di daerah anterior dan lateral bahu, sering kali digambarkan sebagai nyeri tumpul. Biasanya, pasien mengeluhkan nyeri di malam hari yang mengganggu tidur. Mereka juga sering mengalami kehilangan fungsi bahu dengan keterbatasan gerakan yang menyakitkan, serta penurunan kekuatan saat mengangkat lengan, bahkan bisa mengalami pseudoparalisis (Itoi, 2013).

b. Pemeriksaan Fisik

Pemeriksaan klinis sangat penting dalam proses diagnostik dan menentukan diagnosis banding lesi *rotator cuff*. Tujuan dari pemeriksaan klinis adalah untuk merumuskan diagnosis sementara, yang akan menjadi dasar untuk diagnostik tambahan yang terarah, termasuk prosedur pencitraan jika diperlukan, serta interpretasinya yang tepat.

Special test merupakan protokol pemeriksaan fisik terstandarisasi yang telah dipublikasikan sebelumnya dan didasarkan pada deskripsi asli dari tes-tes khusus bahu. Secara singkat, tes-tes ini dilakukan oleh seorang dokter atau asisten dokter ortopedi yang terlatih (Jain *et al.*, 2017). Sebuah survei oleh fisioterapis mengungkapkan bahwa tes *empty can*, *drop arm*, *full can*, dan *Gerber's test* adalah yang paling dikenal. Namun, tes *infraspinatus*, *champagne toast*, *external rotation lag*, dan *belly-off test* dianggap sebagai yang paling berguna untuk diagnosis (Forbush *et al.*, 2023).

c. Pemeriksaan Penunjang

Pemeriksaan penunjang merupakan langkah penting dalam diagnosis RCT, yang bertujuan untuk mengkonfirmasi temuan dari anamnesis dan pemeriksaan fisik. *Magnetic Resonance Imaging* (MRI) dianggap sebagai *gold standard* untuk diagnosis, memberikan informasi rinci tentang karakteristik robekan dan kualitas otot. Ultrasonografi adalah modalitas pencitraan efektif lainnya,

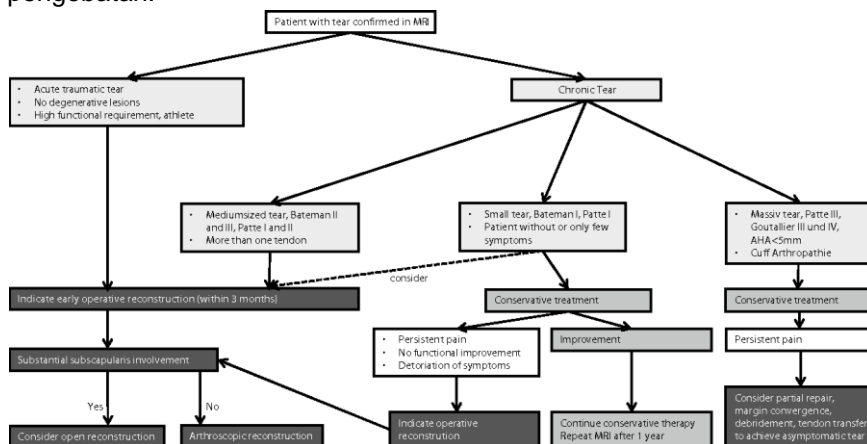
menawarkan sensitivitas dan spesifisitas yang sebanding dengan MRI, meskipun bergantung pada operator. Radiografi konvensional dapat membantu dalam diagnosis diferensial dengan menunjukkan interval akromiohumeral yang berkurang (Herrmann *et al.*, 2014; Jain, Gao and Richardson, 2020).

Magnetic Resonance Imaging (MRI) adalah alat diagnostik yang sangat akurat untuk RCT. Penelitian menunjukkan bahwa MRI memiliki sensitivitas dan spesifisitas yang sangat baik dalam mendeteksi *full-thickness* and *partial-thickness tears* pada RCT. Akurasi diagnostik MRI yang tinggi, bersama dengan kemampuannya untuk memberikan informasi rinci tentang sejauh mana cedera dan patologi terkait, menjadikannya sebagai modalitas pencitraan pilihan untuk mengevaluasi RCT dan membimbing keputusan pengobatan (Altahhan, Abdelraoof and Abdelrahman, 2018).

Keuntungan dari ultrasound adalah bahwa sendi yang bergerak dapat diperiksa secara langsung, yang memungkinkan penyelidikan dinamis fungsi otot. Robekan *rotator cuff* terlihat sebagai gangguan pada tendon yang echogenik dengan zona cairan hipoechojenik (Smith *et al.*, 2011).

2.2.7 Tatalaksana

Penatalaksanaan *rotator cuff tear* bertujuan untuk mengurangi nyeri, memperbaiki fungsi bahu, dan mencegah komplikasi lebih lanjut. Pendekatan tatalaksana dapat berupa konservatif atau operatif, tergantung pada tingkat keparahan cedera dan respons pasien terhadap pengobatan.



Gambar 2. 9 Algoritma Penatalaksanaan Rotator Cuff Tear (Herrmann *et al.*, 2014)

a. Konservatif

Manajemen konservatif sering dianjurkan sebagai pengobatan awal untuk robekan *rotator cuff*. Sebuah meta-analisis menemukan bukti terbatas bahwa bedah lebih efektif dibandingkan dengan pengobatan konservatif saja. Pendekatan konservatif meliputi fisioterapi, yang dapat meningkatkan rentang gerak dan mengurangi rasa sakit. Opsi non-bedah lainnya termasuk terapi farmakologis dengan NSAID atau injeksi steroid, serta distensi hidrodinamik (Fitriyana *et al.*, 2022).

b. Operatif

Tatalaksana operatif RCT merupakan pilihan pengobatan yang efektif untuk meningkatkan fungsi dan mengurangi nyeri pada pasien. Studi meta-analisis menunjukkan bahwa tatalaksana operatif menghasilkan perbaikan yang signifikan dalam *Constant Score* dan VAS dibandingkan dengan pengobatan non-operatif setelah 1 tahun (Piper *et al.*, 2018). Pilihan operatif meliputi *manipulation under anesthesia* dan *arthroscopic capsular release*, yang keduanya dapat meningkatkan *range of motion* (ROM) dan mengurangi nyeri (Fitriyana *et al.*, 2022).

Indikasi untuk tatalaksana operatif dipengaruhi oleh gejala pasien, risiko perkembangan klinis, dan potensi penyembuhan biologis. Namun, keputusan untuk melakukan operasi harus mempertimbangkan faktor-faktor spesifik pasien dan robekan, serta risiko perkembangan klinis dan potensi penyembuhan tendon pasca perbaikan (Moran and Werner, 2023).

2.2.8 Komplikasi

Perbaikan *rotator cuff tear* dapat mengakibatkan berbagai komplikasi, baik yang umum maupun yang tidak biasa. Rasa sakit adalah komplikasi utama, sering kali disertai dengan kapsulitis adhesif dan kemungkinan robekan kembali pada *rotator cuff*. Komplikasi lainnya meliputi osteolisis tuberositas besar dan *ossifying tendinitis* (Merolla *et al.*, 2015). Masalah pasca operasi dapat melibatkan *rotator cuff*, perangkat yang diimplan, jaringan osteokondral, infeksi situs bedah, saraf perifer, jaringan lunak, dan struktur vaskular. Kekakuan dan patologi konkomitant yang tidak terdiagnosis juga dapat menjadi masalah setelah perbaikan (Mahon, Christensen and Brockmeier, 2018; Albano *et al.*, 2019).

2.2.9 Prognosis

Prognosis *rotator cuff tear* bervariasi tergantung pada beberapa faktor. Usia yang lebih tua, ukuran robekan yang lebih besar, dan prosedur tambahan pada biceps atau akromioklavikular berdampak negatif pada integritas *cuff* pasca operasi (Lambers Heerspink *et al.*, 2014). Pemulihan yang berhasil terkait dengan usia yang lebih muda,

jenis kelamin laki-laki, kepadatan mineral tulang yang lebih tinggi, tidak adanya diabetes, aktivitas olahraga yang lebih tinggi, rentang gerak pra operasi yang lebih besar, dan tidak adanya obesitas (Fermont *et al.*, 2014).