

**PENGARUH RESUSITASI CAIRAN TERHADAP GAMBARAN  
HISTOPATOLOGI JANTUNG KELINCI (*Oryctolagus cuniculus*) YANG  
MENGALAMI SYOK HEMORAGIK**

**SKRIPSI**

**NUR ILMI RAMADHANI SYAHRUDDIN**  
**C031191024**



**PROGRAM STUDI KEDOKTERAN HEWAN  
FAKULTAS KEDOKTERAN  
UNIVERSITAS HASANUDDIN  
MAKASSAR  
2023**

**SKRIPSI**

**PENGARUH RESUSITASI CAIRAN TERHADAP GAMBARAN  
HISTOPATOLOGI JANTUNG KELINCI (*Oryctolagus cuniculus*) YANG  
MENGALAMI SYOK HEMORAGIK**

**Skripsi Sebagai Salah Satu Syarat untuk Mencapai Gelar Sarjana  
kedokteran hewan**

**Disusun dan Diajukan Oleh**

**NUR ILMI RAMADHANI SYAHRUDDIN  
C031 19 1024**



**PROGRAM STUDI KEDOKTERAN HEWAN  
FAKULTAS KEDOKTERAN  
UNIVERSITAS HASANUDDIN  
MAKASSAR  
2023**

**LEMBAR PENGESAHAN SKRIPSI**

**PENGARUH RESUSITASI CAIRAN TERHADAP GAMBARAN  
HISTOPATOLOGI JANTUNG KELINCI (*Oryctolagus cuniculus*) YANG  
MENGALAMI SYOK HEMORAGIK**

**Disusun dan diajukan oleh**

**NUR ILMI RAMADHANI SYAHRUDDIN  
C031 19 1024**

Telah dipertahankan di hadapan Panitia Ujian yang dibentuk dalam rangka  
Penyelesaian Studi Program Sarjana Program Studi Kedokteran Hewan Fakultas  
Kedokteran Universitas Hasanuddin  
pada tanggal 27 April 2023  
dan dinyatakan telah memenuhi syarat kelulusan.

Menyetujui,

Pembimbing Utama

Drh. Wa Ode Santa Monica, M.Si  
NIP. 19890625 201903 2 015

Pembimbing Pendamping

Dr. Drh. Fika Yuliza Purba, M.Sc  
NIP. 19860720 201012 2 004

Mengetahui,

Wakil Dekan Bidang Akademik dan Kemahasiswaan  
Fakultas Kedokteran

dr. Agussalim Bukhari, M.Clin. Med., Ph.D., Sp.GK(K)  
NIP. 19700821 199903 1 001

Ketua Program Studi Kedokteran  
Hewan Fakultas Kedokteran

Dr. Drh. Dwi Kesuma Sari, AP.Vet  
NIP. 19730216 199903 2 001

## PERNYATAAN KEASLIAN

1. Yang bertanda tangan di bawah ini:  
Nama : Nur Ilmi Ramadhani Syahrudin  
NIM : CO31191024  
Program Studi : Kedokteran Hewan  
Fakultas : Kedokteran  
Menyatakan dengan sebenarnya bahwa :
  - a. Karya Skripsi saya adalah asli.
  - b. Apabila sebagian atau seluruhnya dari skripsi ini tidak asli atau plagiasi, maka saya bersedia dibatalkan dan dikenakan sanksi akademik yang berlaku.
2. Demikian pernyataan keaslian ini dibuat untuk dapat digunakan seperlunya.

Makassar, 28 April 2023

Yang Menyatakan,



Nur Ilmi Ramadhani Syahrudin

## ABSTRAK

**NUR ILMU RAMADHANI SYAHRUDDIN. Pengaruh Resusitasi Cairan Terhadap Gambaran Histopatologi Jantung Kelinci (*Oryctolagus cuniculus*) Yang Mengalami Syok Hemoragik.** Dibawah bimbingan DRH. WA ODE SANTA MONICA, M.Si. dan DR. DRH. FIKA YULIZA PURBA, M.Sc.

---

Syok hemoragik merupakan hilangnya darah dalam waktu singkat dan tidak terkendali sehingga dapat mempengaruhi kerja jantung. Syok hemoragik dapat ditangani dengan transfusi darah, akan tetapi di Indonesia masih belum ada bank darah untuk hewan sehingga diperlukan alternatif lain seperti resusitasi cairan. Cairan yang dapat digunakan adalah kristaloid seperti RL dan koloid seperti gelatin. Tujuan penelitian ini untuk mengetahui pengaruh resusitasi cairan RL dan kombinasi RL dan gelatin terhadap histopatologi jantung. Sampel yang digunakan adalah 12 ekor kelinci jantan yang dibagi menjadi 4 kelompok perlakuan yaitu kelompok kontrol negatif (NC), kontrol positif (PC), kelompok resusitasi RL (TG1) dan kelompok resusitasi kombinasi RL dan gelatin (TG2). Darah dikeluarkan sebanyak 30% dari total volume darah kelinci melalui arteri *auricularis* dan resusitasi cairan dilakukan selama 30 menit secara intravena. Analisis data menggunakan uji *kruskall wallis* dan *mann whitney* digunakan untuk mengetahui pengaruh signifikan. Hasil penelitian menunjukkan NC memiliki skor kerusakan terendah yaitu 0 dan terberat pada PC dengan skor 4. Sedangkan skor kerusakan TG1 adalah 3 dan TG2 dengan skor 1. Hasil penelitian menunjukkan bahwa pemberian resusitasi cairan kombinasi RL dan gelatin mengalami perbaikan kerusakan jantung pasca dilakukan syok hemoragik. Diperlukan penelitian lebih lanjut mengenai cairan lain yang dapat digunakan sebagai resusitasi pada syok hemoragik dan efek resusitasi cairan terhadap organ tubuh lainnya serta penelitian lebih lanjut untuk mengkaji cairan koloid khususnya gelatin masih jarang diteliti dan dimanfaatkan dalam praktek kedokteran hewan.

**Kata kunci : Jantung, Resusitasi cairan, Syok hemoragik**

## ABSTRACT

NUR ILMI RAMADHANI SYAHRUDDIN. **The Effect of Fluid Resuscitation on Histopathological Features of the Heart of Rabbits (*Oryctolagus Cuniculus*) Experiencing Hemorrhagic Shock.** Supervised by DRH. WA ODE SANTA MONICA, M.Si. dan DR. DRH. FIKA YULIZA PURBA, M.Sc.

---

Hemorrhagic shock is the loss of blood in a short time with not controlled so it can affect the work of the heart. Hemorrhagic shock can be treated with blood transfusions, but in Indonesia there is still no blood bank for animals so other alternatives are needed, such as fluid resuscitation. Liquids that can be used are crystalloids such as RL and colloids such as gelatin. The purpose of this study was to determine the effected of RL fluid resuscitation and the combination of RL and gelatin on cardiac histopathology. The sample used was 12 male rabbits which were divided into 4 treatment groups namely negative control (NC), positive control (PC), group RL resuscitation (TG1) and group with combination RL and gelatin resuscitation (TG2). Blood was removed as much as 30% of the total blood volume of the rabbit through the auricular artery and fluid resuscitation was carried out for 30 minutes intravenously. Data was analysis using the Kruskall Wallis and Mann Whitney tests were used to determine the significant effect. The results showed that NC had score 0, the lowest damage and the heaviest on PC with a score of 4. Meanwhile, the TG1 damage score was 3 and TG2 with a score of 1. The results showed that the combination of RL and gelatin fluid resuscitation repaired cardiac damage after hemorrhagic shock. Further research was needed regarding other fluids that can be used as resuscitation in hemorrhagic shock and the effect of fluid resuscitation on other organs as well as further research to study colloidal fluids, especially gelatin, which are still rarely studied and used in veterinary practice.

**Keywords: Heart, Fluid resuscitation, Hemorrhagic shock**

## KATA PENGANTAR

*Assalamu'alaikum Warahmatullahi Wabarakatuh.*

Segala puji dan syukur penulis ucapkan kepada Allah SWT., Sang Pemilik Kekuasaan dan Rahmat, yang telah melimpahkan berkat dan karunia-Nya, serta shalawat dan salam penulis haturkan ke junjungan Rasulullah SAW., sehingga penulis dapat menyelesaikan skripsi yang berjudul “**Pengaruh Resusitasi Cairan Terhadap Gambaran Histopatologi Jantung Kelinci (*Oryctolagus cuniculus*) yang Mengalami Syok Hemoragik**”. Skripsi ini diajukan untuk memenuhi syarat dalam menempuh ujian dan memperoleh gelar Sarjana Kedokteran Hewan dalam Program Pendidikan Strata Satu Program Studi Kedokteran Hewan Fakultas Kedokteran Universitas Hasanuddin.

Penulis mengucapkan banyak terima kasih kepada pihak-pihak yang telah membantu mulai dari tahap persiapan, pelaksanaan, hingga pembuatan skripsi setelah penelitian selesai. Penulis menyadari bahwa penyelesaian skripsi dan penelitian ini tidak akan terwujud tanpa adanya doa, bantuan, bimbingan, motivasi, dan dorongan dari berbagai pihak. Oleh karena itu, dengan segala rasa syukur penulis memberikan penghargaan setinggi-tingginya dan ucapan terima kasih yang sebesar-besarnya kepada kedua orang tua saya Ayahanda **Dr. H. Syahrudin S.Pd., M.Pd.** dan Ibunda **Hj. St. Rahmawati, S.Pd.**, kedua adik saya **Achmad Akbar Syahrudin** dan **Ahmad Dermawan Syahrudin** serta keluarga besar yang secara luar biasa dan tidak henti-hentinya memberikan dukungan dan dorongan kepada penulis baik secara moral maupun finansial. Selain itu, ucapan terima kasih pula kepada diri penulis sendiri yang telah berjuang keras hingga ke titik ini. Tak lupa pula penulis ucapkan terima kasih kepada berbagai pihak yang telah membantu baik selama proses penelitian, penyusunan skripsi, maupun proses perkuliahan. Oleh karena itu, dengan segala kerendahan hati, penyusun mengucapkan terima kasih kepada :

1. **Prof. Dr. Ir. Jamaluddin Jompa, M.Sc** selaku Rektor Universitas Hasanuddin,
2. **Prof. Dr. dr. Haerani Rasyid, M. Kes., Sp. PD-KGH., Sp. Gk** selaku Dekan Fakultas Kedokteran Universitas Hasanuddin,
3. **Dr. Drh. Dwi Kesuma Sari, AP.Vet** selaku Ketua Program Studi Kedokteran Hewan Fakultas Kedokteran Universitas Hasanuddin,
4. **drh. Waode Santa Monica, M.Si** dan **Dr. Drh. Fika Yuliza Purba, M.Sc** selaku dosen pembimbing yang dengan penuh kesabaran telah memberikan ilmu, bimbingan, waktu, arahan, serta saran-saran yang sangat membantu mulai dari sebelum proses penelitian hingga penyusunan skripsi selesai,
5. **drh. Dian Fatmawati, M.Biomed** dan **drh. Musdalifah, M. Biomed** selaku dosen penguji dalam seminar proposal dan seminar hasil yang telah memberikan masukan dan arahan yang mendukung untuk perbaikan penulisan skripsi ini,

6. **drh. Muhammad Ardiansyah Nurdin, M.Si** selaku pembimbing akademik penulis selama menempuh pendidikan pada Program Studi Kedokteran Hewan.
7. Segenap panitia seminar proposal dan seminar hasil atas segala bantuan dan kemudahan yang diberikan kepada penulis,
8. Segenap Staf Dosen Pengajar PSKH FK UNHAS yang telah banyak memberikan ilmu dan berbagai pengalaman kepada penulis selama perkuliahan, serta staf tata usaha Fakultas **Ibu Tuti Asrini, S.E** dan **Ibu Ida**, dan juga staf tata usaha Program Studi **Ibu Ida, Pak Heri** dan **Ibu Ayu** yang selalu membantu melengkapi berkas dan menjawab pertanyaan penulis,
9. Saudara seperjuangan dalam berbagai cerita “JMM” **Eka Puteri Nurul Azizah H, Anggini Putri Husada, Tifal Iffah Ramadani, Nurul Sholihah Budiyana** dan **Fatoni Awal Romadhan** yang senantiasa menemani, membantu dan menghibur penulis serta semua bantuan dan dukungan mental yang telah diberikan kepada penulis selama masa perkuliahan sampai penulis berhasil menyusun skripsi ini.
10. Teman seperjuangan penelitian **Anggini Putri Husada, Nurul Sholihah Budiyana** dan **Ulfa Desianti Liding** terima kasih atas waktu, tenaga dan kerja samanya sehingga penelitian ini dapat berjalan dengan lancar.
11. Teman – teman **Annabel** dan **Famzi** yang senantiasa memberikan motivasi, membantu dan menghibur penulis. Terimakasih telah menemani penulis sehingga penulis berhasil menyusun skripsi ini.
12. Keluarga Besar **HIMAKAHA FK-UNHAS** yang telah memberi pelajaran yang berharga dalam berorganisasi, bersosialisasi serta ilmu-ilmu lainnya yang tidak diperoleh dibangku perkuliahan.
13. Semua pihak yang tidak bisa penulis sebutkan satu persatu yang telah ikut menyumbangkan pikiran dan tenaga untuk penulis serta motivasi baik secara langsung maupun tidak langsung.

Kepada semua pihak baik yang penulis sebutkan di atas maupun tidak, semoga Allah SWT membalas kebaikan dengan balasan yang lebih dari apa yang diberikan kepada penulis serta dimudahkan seluruh urusannya, Aamiin Ya Rabbal Alamin. Semoga skripsi ini dapat bermanfaat bagi penulis khususnya dan pembaca pada umumnya.

*Wassalamu'alaikum Warahmatullahi Wabarakatuh.*

Makassar, 28 April 2023



Nur Ilmi Ramadhani Syahrudin



## DAFTAR ISI

HALAMAN PENGESAHAN.....	i
PERNYATAAN KEASLIAN.....	iv
ABSTRAK.....	v
KATA PENGANTAR.....	vii
DAFTAR ISI.....	ix
DAFTAR GAMBAR.....	xi
DAFTAR TABEL.....	xii
1. PENDAHULUAN.....	1
1.1 Latar Belakang.....	1
1.2 Rumusan Masalah.....	2
1.3 Tujuan Penelitian.....	2
1.4 Manfaat Penelitian.....	2
1.5 Hipotesis.....	2
1.6 Keaslian Penelitian.....	2
2. TINJAUAN PUSTAKA.....	3
2.1 Kelinci ( <i>Oryctolagus cuniculus</i> ).....	3
2.2 Syok Hemoragik.....	4
2.3 Resusitasi Cairan.....	4
2.4 Jenis - Jenis Cairan.....	5
2.4.1 Kristaloid.....	5
2.4.2 Koloid.....	6
2.5 Jantung.....	7
2.5.1. Anatomi Jantung.....	7
2.5.2. Fisiologi Jantung.....	7
2.5.3. Hubungan Jantung dengan Syok Hemoragik.....	8
2.5.4. Histologi Jantung.....	8
3. MATERI DAN METODE.....	10
3.1 Waktu dan Tempat Penelitian.....	10
3.2 Jenis Penelitian.....	10
3.3 Materi Penelitian.....	10
3.3.1 Sampel Penelitian.....	10
3.3.2 Alat dan Bahan.....	11
3.4 Metode Penelitian.....	11
3.4.1 Pemeliharaan Hewan Penelitian.....	11
3.4.2 Perhitungan Pendarahan dan resusitasi cairan.....	12
3.4.3 Tahap Pelaksanaan Penelitian.....	12
3.4.4 Nekropsi Kelinci.....	13
3.4.5 Pembuatan Preparat Histopatologi.....	14
3.4.6 Pengamatan Mikroskopik.....	14
3.5 Analisis Data.....	14

4.	HASIL DAN PEMBAHASAN .....	15
4.1	Hasil.....	15
	4.1.1 Pengamatan Histopatologi Jantung .....	15
	4.1.2 Analisis Data .....	18
4.2	Pembahasan .....	19
5.	PENUTUP .....	22
5.1	Kesimpulan.....	22
5.2	Saran .....	22
	DAFTAR PUSTAKA .....	24
	LAMPIRAN.....	28
	RIWAYAT HIDUP PENULIS .....	35

## DAFTAR GAMBAR

Gambar 1. Kelinci ( <i>Oryctolagus caniculus</i> ) .....	3
Gambar 2. Anatomi jantung .....	7
Gambar 3. Gambaran histologi jantung kelinci normal.....	8
Gambar 4. Gambaran histopatologi jantung kelinci yang mengalami kerusakan.	9
Gambar 5. Skema alur penelitian .....	13
Gambar 6. Grafik skor kerusakan jantung kelinci .....	15
Gambar 7. Gambaran histologi jantung kelinci kontrol negatif.....	16
Gambar 8. Gambaran histologi jantung kelinci kontrol positif.....	16
Gambar 9. Gambaran histologi jantung kelinci yang diberi resusitasi cairan RL	17
Gambar 10. Gambaran histologi jantung kelinci yang diberi resusitasi cairan RL dan gelatin .....	17

## DAFTAR TABEL

Tabel 1. Data fisiologis kelinci .....	3
Tabel 2. Kriteria skor kerusakan jantung .....	14
Tabel 3. Derajat kerusakan jantung.....	15
Tabel 4. Uji <i>Kruskall-Wallis</i> .....	18
Tabel 5. Uji <i>Mann-Whitney</i> .....	18

# **1. PENDAHULUAN**

## **1.1 Latar Belakang**

Kelinci merupakan salah satu hewan laboratorium yang paling sering digunakan untuk penelitian selain mencit dan tikus. Kelinci termasuk dalam hewan mamalia yang memiliki umur yang pendek, masa kehamilan yang pendek tetapi memiliki jumlah keturunan yang tinggi dan biaya pemeliharannya juga cukup rendah, sehingga menjadikan kelinci dapat digunakan sebagai hewan laboratorium. Kelinci memiliki tubuh dan organ-organ tubuh yang lebih besar dibandingkan hewan laboratorium lainnya seperti mencit dan tikus. Tidak jauh berbeda dengan hewan lainnya, kelinci juga memiliki organ-organ vital yang sangat penting dalam keberlangsungan hidupnya. Salah satu organ vital yang dimiliki kelinci adalah jantung.

Jantung merupakan pusat peredaran darah yang bertugas untuk memompa darah ke paru-paru dan seluruh tubuh dan kembali lagi ke jantung. Salah satu fungsi darah adalah membawa oksigen dan karbon dioksida serta nutrisi. Darah yang dibawa oleh jantung juga harus cukup untuk dapat diedarkan ke seluruh tubuh, apabila darah dalam tubuh kurang, maka jantung akan bekerja lebih berat agar seluruh jaringan yang ada didalam tubuh tetap mendapatkan pasokan nutrisi dan oksigen dari darah. Sehingga sistem peredaran darah akan menjadi terganggu dan mengakibatkan kerusakan pada jantung. Kerusakan pada jantung dapat menyebabkan kematian pada hewan bila tidak cepat ditangani. Salah satu keadaan yang dapat menyebabkan kehilangan darah dalam waktu yang singkat adalah pendarahan akibat syok atau biasa disebut syok hemoragik. Syok hemoragik dapat disebabkan oleh trauma maupun pada kondisi pembedahan. Syok dapat menyebabkan terjadinya gangguan sistem sirkulasi sehingga transport oksigen ke jaringan berkurang.

Pasien yang mengalami syok hemoragik harus segera diberikan penanganan. Salah satu penanganan yang dapat diberikan adalah dengan dilakukan transfusi darah. Akan tetapi, bank darah untuk hewan di Indonesia masih belum tersedia serta transfusi darah pada hewan masih jarang dilakukan. Selain itu, transfusi darah juga sulit dilakukan karena terdapat berbagai jenis hewan dengan ras dan golongan darah yang berbeda-beda dan terdapat berbagai efek samping dalam transfusi darah. Kelangkaan transfusi darah pada hewan menyebabkan diperlukannya alternatif lain yang dapat menangani kejadian syok hemoragik seperti dengan memberikan resusitasi cairan. Komponen resusitasi cairan yang dapat digunakan pada hewan adalah cairan kristaloid dan koloid. Cairan resusitasi yang digunakan dalam penanganan syok hemoragik harus dapat dimetabolisme dan diekskresi dengan baik oleh tubuh sehingga efek samping yang ditimbulkan dapat diminimalisir. Namun, penelitian mengenai pemberian resusitasi cairan terhadap hewan yang mengalami syok hemoragik masih jarang dilakukan di Indonesia, sehingga diperlukan penelitian lebih lanjut mengenai pengaruh resusitasi cairan terhadap hewan yang

mengalami syok hemoragik utamanya pada organ jantung karena resusitasi yang optimal masih menjadi perdebatan.

Penjelasan di atas menjadi latar belakang peneliti dalam melakukan penelitian mengenai pengaruh resusitasi cairan terhadap gambaran histopatologi jantung kelinci yang mengalami syok hemoragik.

## **1.2 Rumusan Masalah**

Bagaimana pengaruh resusitasi cairan (Ringer Laktat dan Gelatin) terhadap gambaran histopatologi jantung kelinci (*Oryctolagus cuniculus*) yang mengalami syok hemoragik

## **1.3 Tujuan Penelitian**

Untuk mengetahui pengaruh resusitasi cairan (Ringer Laktat dan Gelatin) terhadap gambaran histopatologi jantung kelinci (*Oryctolagus cuniculus*) yang mengalami syok hemoragik.

## **1.4 Manfaat Penelitian**

Penelitian ini diharapkan dapat memberikan manfaat sebagai berikut :

### **1. Manfaat Pengembangan Ilmu**

Manfaat pengembangan ilmu pada penelitian ini yaitu sebagai tambahan ilmu pengetahuan dan literatur untuk penelitian-penelitian selanjutnya mengenai pengaruh resusitasi cairan (Ringer Laktat dan Gelatin) terhadap gambaran histopatologi jantung kelinci (*Oryctolagus cuniculus*) yang mengalami syok hemoragik.

### **2. Manfaat Aplikasi**

Manfaat aplikasi pada penelitian ini yaitu pemberian resusitasi cairan menggunakan ringer laktat dan gelatin dapat diberikan kepada hewan yang mengalami syok hemoragik sebagai pengganti donor darah.

## **1.5 Hipotesis**

Terdapat perubahan pada gambaran histopatologi jantung setelah resusitasi cairan (Ringer Laktat dan gelatin) pada kelinci (*Oryctolagus cuniculus*) yang mengalami syok hemoragik.

## **1.6 Keaslian Penelitian**

Penelitian mengenai pengaruh resusitasi cairan (Ringer laktat dan gelatin) pada kelinci (*Oryctolagus cuniculus*) yang mengalami syok hemoragik dari aspek histopatologi jantung belum pernah dilakukan. Namun, penelitian sejenis yang pernah dilakukan adalah penelitian yang dilakukan oleh Xu *et al.* (2019) dengan judul "Higher Concentration of Hypertonic Saline Shows Better Recovery Effects on Rabbits with Uncontrolled Hemorrhagic Shock". Namun, pada penelitian tersebut dilakukan pemberian resusitasi cairan Ringer Laktat dan HES menggunakan hewan uji berupa kelinci untuk melihat perubahan histopatologi jantung.

## 2. TINJAUAN PUSTAKA

### 2.1 Kelinci (*Oryctolagus cuniculus*)

Kelinci adalah hewan yang lembut, jinak dan biasanya tidak agresif terhadap manusia. Saat merasa takut atau terancam, kelinci akan menjerit dengan kaki menghentak, menggeram, atau mendengus. Kelinci sangat jarang menggigit tetapi dapat melakukannya jika tersakiti atau terancam. Kelinci dewasa secara seksual bersifat teritorial dan dapat bertarung jika ditempatkan di tempat yang sama (Colby *et al.*, 2020). Menurut Edi dan Mardiani (2015), klasifikasi dari kelinci adalah sebagai berikut :

Kingdom	: Animalia
Filum	: Chordota
Kelas	: Mamalia
Ordo	: Lagomorpha
Famili	: Leporidae
Genus	: <i>Oryctolagus</i>
Spesies	: <i>Oryctolagus cuniculus</i>



Gambar 1. Kelinci (*Oryctolagus cuniculus*) (Edi dan Mardiani, 2015).

Kelinci merupakan mamalia yang dulunya merupakan hewan liar, tetapi sekarang telah di domestikasi menjadi hewan peliharaan seperti anjing dan kucing. Kelinci mempunyai bulu yang halus dan lebat dan warnanya bervariasi. Kelinci memiliki ciri yang khas yaitu telinga panjang, ekor pendek dan kebanyakan kelinci mempunyai mata berwarna merah yang berbentuk bulat dan agak lonjong. Kelinci mempunyai gigi seri yang cukup besar dan panjang (Aidah, 2020).

Tabel 1. Data fisiologis kelinci (*Oryctolagus cuniculus*) (Colby *et al.* 2020).

Parameter	Nilai normal
Masa hidup	5 - 6 tahun
Berat badan (jantan)	2 – 5 kg
Usia matang kelamin (jantan)	6 – 10 bulan
Suhu tubuh	38.5 – 40 °C
Detak jantung	130 – 325 x/menit
Frekuensi nafas	30 - 60 x/menit
Volume tidal	4 – 6 ml/kg

## 2.2 Syok Hemoragik

Syok merupakan sindroma akut yang timbul karena adanya disfungsi dari sistem kardiovaskuler dan sistem sirkulasi tidak mampu atau sulit memberikan oksigen dan nutrisi dalam memenuhi kebutuhan metabolisme organ vital. Syok menyebabkan terjadinya perfusi dari jaringan tidak adekuat/hipoksia selular, metabolisme selular menjadi abnormal, dan kerusakan homeostatis mikrosirkulasi (Rodiani *et al.*, 2017). Syok hemoragik merupakan suatu keadaan patologis yang menyebabkan volume intravaskuler dan pengiriman oksigen menjadi terganggu. Selama terjadi perdarahan yang tidak terkendali, pengiriman oksigen harus dipertahankan untuk membatasi terjadinya hipoksia jaringan, peradangan dan disfungsi organ. Prosedur ini melibatkan resusitasi cairan dan transfusi darah untuk mencegah atau memperbaiki terjadinya gangguan pendarahan (Bougle *et al.*, 2013).

Syok hemoragik dapat meningkatkan kematian pada kasus cedera. Pemantauan pasien dengan tanda-tanda vital seperti denyut jantung, tekanan arteri dan saturasi oksigen arteri tidak cukup untuk diagnosis dini dan akurat dari keparahan perdarahan dan syok. Respon kompensasi terhadap perdarahan traumatik didorong oleh sistem saraf otonom sehingga dapat membuat terjadinya peningkatan aktivitas peredaran darah simpatik sebagai respons terhadap kehilangan darah awal (Salomao *et al.*, 2015). Penurunan tekanan vaskuler arteri atau arteriol yang hebat akan menyebabkan ketidakseimbangan dari volume cairan intravaskuler sehingga dapat mengakibatkan tekanan darah menjadi sangat rendah. Gangguan pada vena akibat dilatasi yang berlebih menyebabkan pengisian darah pada jantung menjadi berkurang sehingga curah jantung akan menurun dan tidak mencukupi untuk oksigenasi dan perfusi ke jaringan (Hardisman, 2013).

Perdarahan dapat terbagi menjadi 4 stadium. Perdarahan stadium I merupakan kehilangan darah hingga 15% dari total volume darah, setara dengan telah menyumbangkan satu unit darah. Perdarahan stadium II menyebabkan kehilangan darah 15% - 30%, perdarahan tanpa komplikasi, pasien sedikit cemas dan pemberian terapi penggantian cairan kristaloid sederhana. Perdarahan stadium III merupakan kehilangan darah dari 30% - 40%, perdarahan rumit dan sangat penting untuk diberikan infus kristaloid, mungkin diperlukan infus darah. Perdarahan stadium IV merupakan kehilangan darah >40% dan dianggap sekarat. Tanpa tindakan yang sangat cepat, pasien diperkirakan akan meninggal dalam waktu beberapa menit (Potente *et al.*, 2020).

## 2.3 Resusitasi Cairan

Studi awal mengenai transfusi darah pada hewan menunjukkan efektivitas transfusi darah pada resusitasi dalam syok hemoragik tetapi dapat menyebabkan infeksi, pembekuan darah dan komplikasi lainnya. Kelangkaan produk darah akhirnya menyebabkan semakin banyak penggunaan komponen resusitasi yang efisien seperti dengan penggunaan kristaloid dan koloid buatan (Hall dan Drobatz, 2021). Tujuan utama dari terapi cairan untuk mengatasi dehidrasi, memulihkan



volume sirkulasi darah, mengembalikan dan mempertahankan elektrolit dan asam basa dalam tubuh ke arah batas normal (Suartha, 2010).

Cairan resusitasi yang digunakan harus dapat menaikkan volume dari intravaskuler dan dapat bertahan lama, komposisi kimia pada cairan mendekati cairan ekstraselular, dapat di metabolisme dan diekskresi dengan baik oleh tubuh tanpa menyebabkan adanya akumulasi di jaringan, tidak menimbulkan efek samping pada metabolisme dan peredaran darah sistemik (Supandji *et al.*, 2015). Defisit volume interstisial dan intraseluler (dehidrasi) diganti dengan pemberian kristaloid. Defisit volume (perfusi) intravaskuler juga dapat diganti dengan kristaloid saja. Namun, ketika sejumlah besar kristaloid isotonik diberikan secara IV dengan cepat, dapat menyebabkan tekanan hidrostatik intravaskuler, penurunan tekanan jantung, dan kebocoran sejumlah besar cairan ke dalam tubuh. Dengan pemberian koloid bersama dengan kristaloid selama resusitasi cairan defisit perfusi, diperlukan pengurangan volume cairan (kristaloid berkurang 40% -60%) dan waktu resusitasi lebih pendek (Linklater, 2021).

Terapi cairan dibagi menjadi 3 fase, yaitu fase emergensi (darurat), fase *replacement* (penggantian), dan fase *maintenance* (mempertahankan). Fase emergensi merupakan cairan yang harus diberikan karena tubuh kehilangan banyak cairan dalam waktu yang singkat. Fase penggantian merupakan pemberian cairan selama periode dehidrasi. Fase ini didasarkan atas kebutuhan cairan dalam tubuh untuk mengembalikan cairan menjadi normal dan penggantian cairan dalam tubuh yang hilang secara abnormal (Suartha, 2010). Cairan pada tubuh dapat dibagi menjadi cairan intraseluler (CIS) yaitu kompartemen utama, sekitar 55% dari cairan tubuh dan cairan ekstraseluler (CES) sekitar 45% dari cairan tubuh. Cairan ekstraseluler terbagi menjadi 3 kompartemen, yaitu cairan intravaskuler sekitar 15% dari CES, cairan interstitial 45% dari CES, dan cairan transeluler 40% dari cairan ekstraseluler (Suwarsa, 2018).

## **2.4 Jenis - Jenis Cairan**

### **2.4.1 Kristaloid**

Kristaloid adalah larutan yang mengandung zat elektrolit dan nonelektrolit yang mampu melewati membran sel, sehingga masuk ke semua kompartemen cairan tubuh. Pemberian larutan kristaloid menghasilkan keseimbangan yang cepat (dalam 1/2 sampai 1 jam) cairan antara ruang intravaskuler dan interstisial (Wanamaker dan Massey, 2015). Cairan kristaloid adalah cairan yang paling banyak digunakan untuk merawat pasien klinis yang menderita dehidrasi, syok kardiovaskuler dan ketidakseimbangan elektrolit (Silverstein dan Hart, 2018).

Larutan kristaloid digunakan secara rutin dalam kedokteran hewan karena keserbagunaannya dan biaya yang relatif rendah. Larutan kristaloid dapat diklasifikasikan lebih lanjut sebagai natrium tinggi isotonik (larutan pengganti), natrium rendah hipotonik (larutan pemeliharaan), atau larutan salin hipertonik.

Cairan ini serbaguna dan dapat digunakan untuk mengobati syok, muntah, diare, pankreatitis, dan kondisi lainnya (Wanamaker dan Massey, 2015).

Isotonik digunakan sebagai cairan yang pertama pada pasien yang membutuhkan resusitasi cairan intravena. Solusi ini di indikasikan untuk penggantian cepat volume intravaskuler dan elektrolit dan digunakan dalam kondisi klinis seperti syok hemoragik, berhubungan dengan perdarahan akut atau kehilangan volume yang berhubungan dengan muntah atau diare. Contoh cairan kristaloid isotonik seperti laktat Ringer Laktat (RL) atau *Plasma-Lyte* 148 (Silverstein dan Hart, 2018). Larutan kristaloid hipotonik digunakan untuk mempertahankan kebutuhan pemeliharaan cairan, pengobatan bebas zat terlarut defisit air dan pemberian obat. Hipotonik memiliki osmolalitas efektif yang jauh lebih rendah daripada pasien. Cairan hipertonik adalah cairan yang memiliki osmolalitas efektif (tonisitas) lebih besar dari pasien (Rudloff dan Hopper, 2021).

Ringer laktat (RL) adalah salah satu cairan yang paling serbaguna dan umum digunakan dalam kedokteran hewan. Ini adalah larutan pengganti elektrolit seimbang yang dapat diberikan melalui rute apa pun. RL mengandung 28 mEq/L laktat, yang diubah oleh hati menjadi bikarbonat untuk bertindak sebagai penyangga terhadap asidosis. Secara teoritis, RL tidak boleh diberikan dengan darah karena kandungan kalsiumnya dapat menyebabkan terjadinya pembekuan. RL saat ini tidak dianggap tepat untuk digunakan pada pasien kritis. Tidak tepat menggunakan RL pada penyakit hati karena laktat mungkin tidak dimetabolisme menjadi bikarbonat. RL tidak boleh digunakan pada pasien hiperkalsemia atau kanker (Wanamaker dan Massey, 2015). Larutan RL memiliki pH rata-rata 6,5 dan memiliki elektrolit (130 mM Na<sup>+</sup>, 109 mM Cl<sup>-</sup>, 28 mM laktat) yang serupa dengan plasma, sehingga RL dianggap sebagai cairan yang lebih kompatibel secara fisiologis untuk mengganti volume darah yang hilang (Martini *et al.*, 2013).

#### **2.4.2 Koloid**

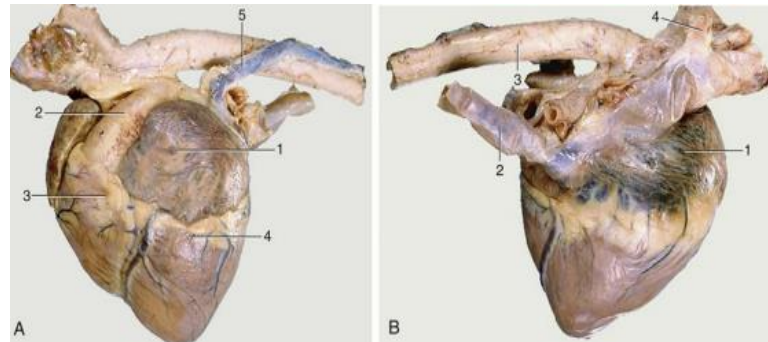
Larutan koloid mengandung partikel dengan berat molekul besar yang tidak dapat melewati membran sel. Tidak seperti zat terlarut kristaloid, partikel koloid ini mampu menahan cairan dalam ruang vaskuler dan menarik cairan dari ruang interstisial ke dalam ruang vaskuler (memperluas volume plasma). Larutan koloid digunakan untuk perluasan volume plasma dalam pengobatan pasien dengan hipovolemia bukan karena dehidrasi, syok septik, atau hipalbuminemia (Wanamaker dan Massey, 2015). Larutan koloid dapat dibagi menjadi koloid alami dan koloid sintetis. Koloid alami adalah produk yang mengandung protein, seperti darah, plasma, dan larutan albumin pekat. Koloid sintetis meliputi gelatin, pati, *dextran*, dan polisakarida kompleks (Rudloff dan Hopper, 2021).

Ada dua formulasi gelatin poligelin (gelatin dihubungkan oleh ikatan urea) dan gelatin suksinilasi. Dua formulasi ini berbeda tidak hanya dalam karakteristik kimianya tetapi juga dalam kapasitas ekspansinya, komposisi elektrolit dan efek samping. Secara tradisional, reaksi anafilaksis telah menjadi efek samping yang

paling ditakuti terkait dengan penggunaan gelatin, terjadi pada 1% kasus dengan poligelatin dan pada sekitar 0,1% kasus dengan suksinilasi gelatin. Berat molekul gelatin suksinilasi adalah sekitar 30 kDa (Montero *et al.*, 2015).

## 2.5 Jantung

### 2.5.1. Anatomi Jantung



Gambar 2. Anatomi jantung (Singh, 2017).

Jantung (*cor*) adalah organ pusat yang memompa darah secara terus menerus melalui pembuluh darah dengan cara kontraksi berirama. Jantung memiliki atrium kanan, atrium kiri, ventrikel kanan, dan ventrikel kiri. Atrium dan ventrikel masing-masing sisi berkomunikasi melalui lubang besar (Singh, 2017). Jantung terletak di tengah rongga dada, tepatnya pada bagian ruang antara dua paru-paru. Jantung terdapat dalam kantung fibrosa yang disebut perikardium. Kantung perikardial memiliki sifat yang agak longgar sehingga menyebabkan jantung dapat berdetak di dalam tubuh, tetapi kantung ini tidak memiliki sifat elastis sehingga tidak bisa meregang jika jantung menjadi membesar secara tidak normal (Colville dan Bassert, 2016).

Dinding jantung terdiri dari tiga lapisan *epicardium*, *myocardium*, dan *endocardium*. *Epicardium* adalah lapisan terluar, dan itu adalah lapisan pelindung dari perikardium. Lapisan tengah atau *myocardium*, adalah otot jantung dan membentuk sebagian besar jantung. *Endocardium* terdalam adalah lapisan tipis lapisan jaringan ikat yang memberikan lapisan halus untuk ruang jantung dan katup (Akers dan Denbow, 2013). Jantung kelinci relatif kecil 0,3% dari berat badan dan terletak di rongga dada antara tulang rusuk 3 dan 6. Atrium kanan hanya memiliki dua katup (Meredith dan Lord, 2014).

### 2.5.2. Fisiologi Jantung

Jantung memiliki fungsi memompa darah ke seluruh tubuh. Terdapat berbagai aktivitas di dalam jantung yang berkaitan dengan sistem peredaran darah dan disebut siklus jantung. Kontraksi antara atrium dan ventrikel menyebabkan sistole dan diastole. Sistole merupakan kontraksi dari kedua atrium atau kedua ventrikel yang bersamaan, sedangkan diastole adalah saat atrium maupun ventrikel relaksasi (Fikriani, 2018).

Atrium dan ventrikel merupakan ruang jantung yang memiliki fungsi menerima dan memompa darah. Ukuran jantung saat sistole dan diastole akan

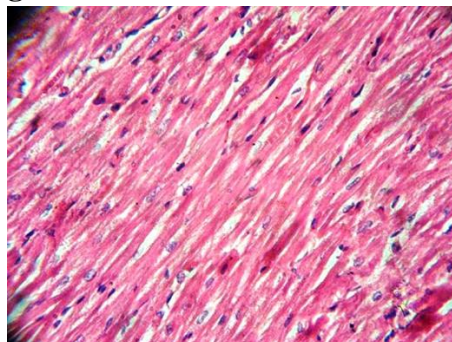
berubah dikarenakan saat sistole jantung berkontraksi menyebabkan otot lebih tebal dan ventrikel kiri menjadi sempit. Saat diastole, otot menipis dan ventrikel kiri melebar (Siallagan *et al.*, 2014). Darah terdeoksigenasi akan memasuki atrium kanan dan dikeluarkan ke paru-paru melalui *truncus pulmonalis*. Pompa kiri menerima darah teroksigenasi dari paru-paru melalui vena pulmonalis dan mengeluarkannya ke aorta untuk didistribusikan ke seluruh tubuh (Singh, 2017).

### 2.5.3. Hubungan Jantung dengan Syok Hemoragik

Syok hemoragik dihasilkan oleh terjadinya disfungsi jantung, volume darah, resistensi arteriol dan kapasitas vena. Tekanan darah arteri pada awalnya normal sebagai kompensasi peningkatan volume darah dan curah jantung, kemudian terjadi penurunan curah jantung dan penyempitan pembuluh darah. Saat terjadi pendarahan, tubuh akan meningkatkan laju kontraktilitas jantung dan penyempitan pembuluh darah untuk menjaga keseimbangan volume sirkulasi darah dan curah jantung. Akan tetapi, ketika darah yang keluar berlebihan dan terjadi dalam waktu lama, maka kompensasi autoregulasi tidak dapat dilakukan sehingga dapat menimbulkan kerusakan organ (Tafwid, 2015).

Selama terjadi syok hemoragik, mekanisme kompensasi fisiologis ditimbulkan untuk mempertahankan homeostasis. Sistem kardiovaskuler mengaktifkan respons fisiologis dengan tujuan mempertahankan oksigenasi jaringan dan suplai darah ke organ pusat. Mekanisme kompensasi berupa peningkatan denyut jantung dan kontraktilitas sel otot jantung untuk meningkatkan curah jantung. Syok hemoragik dapat menginduksi kerusakan sel otot jantung (Carrara *et al.*, 2018). Sel otot jantung memiliki konsumsi oksigen yang relatif tinggi dibandingkan dengan organ lain, dengan persentase sekitar 70%–80%. Kebutuhan oksigen yang meningkat membuat jantung bergantung pada pengiriman darah. Akibatnya, sel otot jantung mengalami perfusi selama diastol, yaitu saat ventrikel kiri menerima 80% volume darah. Tanpa gaya tekan, jantung akan mengalami perfusi selama semua kelas siklus jantung (Elansary *et al.*, 2022).

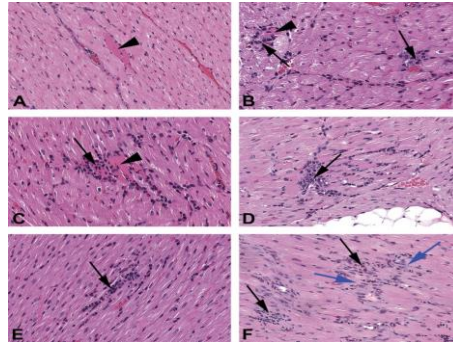
### 2.5.4. Histologi Jantung



Gambar 3. Gambaran histologi jantung kelinci normal (Avais *et al.*, 2018).

Analisa histologi dapat dijadikan sebagai parameter yang sangat sensitif dan penting dalam penentuan perubahan struktur sel yang terjadi di organ dalam seperti jantung. Pengamatan histologi organ tertentu secara mikroskopik dapat dilakukan

untuk mengetahui hubungan antara gejala yang terjadi dengan struktur organ yang mengalami paparan senyawa uji (Larasati *et al.*, 2020). Perubahan struktur histologi jantung dapat ditandai dengan perubahan inti sel piknotik yang berubah menjadi memadat dan lebih berwarna basa. Inti sel piknotik yang terlihat merupakan tahap awal terjadinya kerusakan sel (Rahayu *et al.*, 2021).



Gambar 4. Gambaran histopatologi jantung kelinci yang mengalami kerusakan (Sellers *et al.*, 2017).

Inflamasi adalah salah satu respons sistem imun akibat adanya sel-sel mati karena nekrosis sehingga sistem imun akan merespons benda asing yang kemudian akan dihancurkan dan sel-sel tubuh meregenerasinya dengan yang baru (Muhsi *et al.*, 2020). Nekrosis memiliki tingkatan seperti inti sel yang mati akan mengkerut, memadat, dan batas pinggirannya yang tidak teratur, kondisi ini disebut piknotik. Selanjutnya inti sel dapat hancur dan meninggalkan pecahan-pecahan kromatin yang tersebar didalam sel, proses ini disebut karioreksis. Akhirnya, pada beberapa keadaan kromatin inti sel menjadi lisis dan tampak memudar pada pewarnaan HE, kondisi ini disebut kariolisis. Akibat nekrosis yang paling nyata adalah hilangnya fungsi daerah yang mati tersebut (Larasati *et al.*, 2020).