

PENANGANAN KASUS PROLAPSUS UTERI PADA SAPI BALI (*Bos sondaicus*) DI DESA BOTOLEMPANGAN KECAMATAN SINJAI BARAT

TUGAS AKHIR

FEMMY GELIA

C024221004



PROGRAM PENDIDIKAN PROFESI DOKTER HEWAN

FAKULTAS KEDOKTERAN

UNIVERSITAS HASANUDDIN

MAKASSAR

2023

PENANGANAN KASUS PROLAPSUS UTERI PADA SAPI BALI (*Bos sondaicus*) DI DESA BOTOLEMPANGAN KECAMATAN SINJAI BARAT

Tugas Akhir Sebagai Salah Satu Syarat Untuk Mencapai Gelar Dokter Hewan

Disusun dan Diajukan oleh:

FEMMY GELIA

C024221004

PROGRAM PENDIDIKAN PROFESI DOKTER HEWAN

FAKULTAS KEDOKTERAN

UNIVERSITAS HASANUDDIN

MAKASSAR

2023

HALAMAN PENGESAHAN TUGAS AKHIR

**PENANGANAN KASUS PROLAPSUS UTERI
PADA SAPI BALI (*Bos sondaicus*) DI DESA BOTOLEMPANGAN,
KECAMATAN SINJAI BARAT**

Disusun dan diajukan oleh:

**Femmy Gelia
C024221004**

Telah dipertahankan di hadapan Panitia Ujian yang dibentuk dalam rangka Penyelesaian Studi Program Pendidikan Profesi Dokter Hewan Fakultas Kedokteran Universitas Hasanuddin pada tanggal 14 November 2023 dan dinyatakan telah memenuhi syarat kelulusan

Menyetujui,
Pembimbing,

drh. Muhammad Muflih Nur, M.Si

NIDK. 8979380023

a.n Dekan
Wakil Dekan Bidang Akademik dan Kemahasiswaan
Fakultas Kedokteran
Universitas Hasanuddin

dr. Agussalim Buhari, M.Clin.Med Ph.D., Sp. GK(K)
NIP. 19700821 199903 1 001

Ketua
Program Pendidikan Profesi Dokter Hewan
Fakultas Kedokteran
Universitas Hasanuddin

Dr. Agr. Drh. Fika Yuliza Purba, M.Sc
NIP. 19860720 201012 2 004

PERNYATAAN KEASLIAN

Yang bertanda tangan di bawah ini:

Nama : Femmy Gelia
NIM : C024221004
Program studi : Pendidikan Profesi Dokter Hewan
Fakultas : Kedokteran

Dengan ini, saya menyatakan bahwa tugas akhir yang saya susun dengan judul: **“PENANGANAN KASUS PROLAPSUS UTERI PADA SAPI BALI (*Bos sondaicus*) DI DESA BOTOLEMPANGAN KECAMATAN SINJAI BARAT”** adalah benar-benar hasil karya saya dan bukan merupakan plagiat dari karya orang lain. Apabila sebagian atau seluruhnya dari tugas akhir ini tidak asli atau plagiasi, maka saya bersedia dikenakan sanksi akademik yang berlaku.

Demikian pernyataan keaslian ini dibuat untuk digunakan seperlunya.

Makassar, 14 November 2023



Femmy Gelia

ABSTRAK

FEMMY GELIA. Penanganan Kasus Prolapsus Uteri pada Sapi Bali (*Bos sondaicus*) di Desa Botolempangan Kecamatan Sinjai Barat. Di bawah bimbingan MUHAMMAD MUFLI NUR.

Salah satu gangguan reproduksi pasca partus yaitu prolapsus uteri. Prolapsus uteri merupakan perubahan posisi uterus dimana keluaranya uterus dari vagina dan menggantung di vulva. Faktor predisposisi kejadian prolapsus uteri berasosiasi dengan atonia uterus, distokia, dan hipokalsemia dengan tingkat kejadian mencapai 0,5-1%. Penulisan studi kasus ini bertujuan untuk mengetahui penanganan dan pengobatan kasus prolapsus uteri pada sapi. Kasus prolapsus uteri terjadi pada peternakan masyarakat Desa Botolempangan dilakukan anamnesis, sinyalamen, pemeriksaan fisik dan temuan klinis. Hasil anamnesis dan pemeriksaan klinis dapat di diagnosis bahwa sapi Bali tersebut mengalami prolapsus uteri. Prolapsus uteri yang disebabkan oleh distokia dan retensi plasenta. Penanganan kasus prolapsus uteri yaitu pembersihan mukosa uterus dari plasenta dan kotoran, reposisi manual mukosa uterus, pemberian gula pada mukosa uterus dan pemberian antibiotik Sulfapros[®] *intra-uteri*, penjahitan vulva dengan pola jahitan *simple interrupted*, injeksi vitamin injektamin[®] secara *intramuscular*, penyemprotan Gusanex[®] pada bagian vulva.

Kata Kunci: *Prolapsus uteri, Reposisi manual, Sapi*

ABSTRACT

FEMMY GELIA. Treatment for Uterine Prolapse in Bali Cow (*Bos sondaicus*) At Botolempangan Village, West Sinjai District. Under the guidance of MUHAMMAD MUFLI NUR.

One of post-partum reproductive problems is uterine prolapse. Uterine prolapse is the change of uterus position where the release of uterus from vagina and hanging on the vulva. Predisposition factor of uterine prolapse is associated with uterine atony, dystocia, and hypocalcemia with case rate reaches 0,5-1%. Writing of this case study has purpose to know the treatment and medication for uterine prolapse in cow. Uterine prolapse case happened in people's farm at Botolempangan village so it was done anamnesis, signalement, physical examination and clinical findings. The result of anamnesis and clinical examination can be diagnosed that Bali Cow had uterine prolapse. Uterine prolapse which is caused by dystocia and retained placenta. Treatment for uterine prolapse case are cleansing of uterine mucosa from placenta and dirt, manual repositioning of uterine mucosa, giving sugar to uterine mucoda and giving antibiotic Sulfapros[®] *intra-uteri*, suturing vulva with *simple interrupted pattern*, injecting vitamin injektamin[®] *intramuscular*, spraying Gusonex[®] in vulva area.

Key Words: *Cow, Manual Reposition, Uterine Prolapse*

KATA PENGANTAR

Segala puji syukur kehadirat Tuhan Yang Maha Esa, Sang Pemilik Kekuasaan dan Kehidupan, yang telah memberikan Rahmat dan Hidayah-Nya sehingga penulis dapat menyelesaikan tugas akhir yang berjudul “Penanganan Kasus Prolapsus Uteri pada Sapi Bali (*Bos sondaicus*) di Desa Botolempangan Kecamatan Sinjai Barat” dengan tepat waktu. Penulis menaikkan syukur puji Tuhan untuk setiap kekuatan dan kesehatan selama menjalani proses Pendidikan profesi (Co-asistensi) sampai pada penyusunan tugas akhir ini boleh dilewati dalam penyertaan Tuhan. Penulis mengucapkan terimakasih yang tulus kepada pihak-pihak yang boleh berkontribusi membantu mulai dari tahap persiapan, pelaksanaan, hingga pembuatan tugas akhir ini.

Tugas akhir ini diajukan untuk memenuhi syarat dalam menempuh ujian dokter hewan. Penulis menyadari bahwa penyusunan tugas akhir ini masih jauh dari kata sempurna, tentunya terdapat kekurangan yang dikarenakan keterbatasan kemampuan yang di miliki penulis. Namun, adanya doa, restu, dan dorongan semangat dari keluarga besar secara khusus dari kedua orang tua yang tidak pernah putus untuk menyelesaikan skripsi ini. Untuk itu, dengan penuh rasa syukur penulis memberikan penghargaan dan ucapan terima kasih kepada keluarga terlebih orang tua penulis, Ayahanda **Petrus Umpa** dan Ibunda **Yohana Sambara** serta saudara penulis **Keempat Tim Brothers** kesayangan untuk setiap cinta, doa, dan dukungannya selama ini.

Penulis menyadari bahwa penyusunan skripsi ini tidak akan berhasil tanpa adanya bantuan dan kerjasama dari pihak lain. Oleh karena itu, pada kesempatan ini penulis ingin mengucapkan terima kasih yang sebesar-besarnya kepada semua pihak yang telah membantu dan mendukung penyelesaian skripsi ini. Dengan penuh rasa bangga dan kagum, penulis mengucapkan terima kasih khususnya kepada:

1. **Prof. Dr. Ir. Jamaluddin Jompa, M. Sc** selaku Rektor Universitas Hasanuddin.
2. **Prof. Dr. dr. Haerani Rasyid, M. Kes, Sp.PD-KGH, Sp. GK**, selaku dekan Fakultas Kedokteran.
3. **Dr. Drh. Fika Yuliza Purba, M.Sc** sebagai ketua program studi Pendidikan profesi dokter hewan untuk bimbingan dan arahannya selama menjalani co-asistensi.
4. **Drh. Muhammad Mufli Nur, M.Si** sebagai pembimbing tugas akhir yang tidak hanya sekedar memberikan bimbingan tugas akhir, namun mengayomi dengan arahan dan bimbingan kepada penulis dan dapat meminta saran bahkan tim diskusi dengan baik, menjadi pembimbing terbaik yang selalu mengerti.
5. **Drh. Alif Bahmid M.Si** dan **Drh. Rasdiyana, M.Si** sebagai dosen pembahas dan penguji dalam seminar tugas akhir profesi dokter hewan yang telah memberikan

masukannya berupa saran, kritik yang membangun, dan penjelasan untuk perbaikan tugas akhir ini.

6. **Drh. Zainal Abidin Kholilullah, M.Kes** selaku pembimbing akademik yang selalu memberikan motivasi untuk menyelesaikan perkuliahan tepat pada waktunya.
7. Dosen pengajar yang telah berbagi ilmu pengetahuan dan pengalaman kepada penulis selama mengikuti Pendidikan Profesi Dokter Hewan. Tim staf tata usaha yang membantu memenuhi kelengkapan berkas.
8. Kelompok belajar **Opi, Lia, Hayani, Nanda, Ainun, Zalsa, Ekmi, Qalbi, Noeva, dan Linda** yang selalu memberikan dukungan dan penyemangat dalam proses perkuliahan dan menyelesaikan Pendidikan profesi dengan baik.
9. Teman-teman seperjuangan angkatan 11 “**CEREBE11UM**” yang sama-sama berjuang dalam meraih gelar profesi dokter hewan dan sahabat berbagi suka duka serta cerita selama menjalani co-asistensi di Pendidikan Profesi Dokter Hewan, Universitas Hasanuddin.
10. Bapak dan Ibu kost, **Bapak Abdul Rahman Sutte** dan **Ibu Mardiana** yang telah menganggap saya sebagai anak selama di Makassar dan selalu memberikan semangat hingga saat ini.
11. Terimakasih kepada semua pihak yang tidak bisa penulis sebutkan satu persatu yang ikut menyumbangkan waktu, pikiran, dan tenaga untuk penulis.

Penulis menyadari bahwa laporan tugas akhir ini masih terdapat banyak kekurangan dan jauh dari kesempurnaan. Oleh karena itu, kritik dan saran yang sifatnya membangun penulis nantikan demi perbaikan dan penyusunan karya berikutnya yang lebih baik. Akhir kata, penulis mengucapkan terima kasih kepada semua pihak yang telah membagi sebagian pengetahuannya sehingga skripsi ini dapat selesai dan semoga karya ini dapat bermanfaat bagi setiap pembaca yang membutuhkan dan menerimanya.

Makassar, 25 Oktober 2023

Femmy Gelia

DAFTAR ISI

LEMBAR PENGESAHAN TUGAS AKHIR	iii
PERNYATAAN KEASLIAN	iv
ABSTRAK	v
ABSTRACT	vi
KATA PENGANTAR	vii
DAFTAR ISI	ix
DAFTAR TABEL	xi
DAFTAR GAMBAR	xiii
BAB I PENDAHULUAN	1
1.1 Latar Belakang.....	1
1.2 Rumusan Masalah	2
1.3 Tujuan Penulisan	2
1.4 Manfaat.....	2
1.5 Batasan Penulisan.....	2
BAB II TINJAUAN PUSTAKA	3
2.1 Anatomi Organ Reproduksi Sapi Betina	3
2.2 Tipe-Tipe Uterus	4
2.3 Prolapsus Uteri	7
2.3.1 Etiologi Prolapsus Uteri	7
2.3.2 Tanda Klinis Prolapsus Uteri	8
2.3.3 Diagnosis Prolapsus Uteri.....	9
2.3.4 Penanganan dan Pengobatan Prolapsus Uteri	9
BAB III MATERI METODE	11
3.1 Materi	11
3.1.1 Lokasi dan Waktu	11
3.1.2 Alat.....	11
3.1.3 Bahan.....	11
3.2 Metode.....	11
3.2.1 Sinyalamen dan Anamnesis.....	11

3.2.2	Pemeriksaan Fisik dan Temuan Klinis	11
3.2.3	Diagnosis	12
3.2.4	Penanganan Tindakan.....	12
BAB IV PEMBAHASAN.....		14
BAB V PENUTUP.....		17
5.1	Kesimpulan.....	17
5.2	Saran.....	17
DAFTAR PUSTAKA		18

DAFTAR TABEL

Tabel 1. Tata laksana terapi obat Sulfapros®	15
Tabel 2. Tata laksana terapi obat injektamin®	16
Tabel 3. Tata laksana terapi obat Gusanax®	16

DAFTAR GAMBAR

Gambar 1. Anatomi organ reproduksi sapi betina.....	4
Gambar 2. Tipe uterus <i>simplex</i>	4
Gambar 3. Tipe uterus <i>duplex</i>	5
Gambar 4. Tipe uterus <i>bipartite</i>	5
Gambar 5. Tipe uterus <i>bicornua</i>	6
Gambar 6. Tipe uterus <i>delphia</i>	6
Gambar 7. Bentuk uterus sapi bunting.....	7
Gambar 8. Prolapsus uteri pada sapi.....	9
Gambar 9. Proses penanganan prolapsus uteri.....	10
Gambar 10. Kasus prolapsus uteri di sertai retensi plasenta.....	12
Gambar 11. Penanganan kasus prolapsus uteri di lapangan.....	13

BAB I

PENDAHULUAN

1.1 Latar Belakang

Peternakan secara umum mencakup peternak tradisional dan komersial. Peternak daging sapi tradisional digolongkan sebagai peternak yang sebagian besar memelihara sapi lokal dan berkontribusi sekitar 84% ketersediaan daging sapi dan 16% sisanya berasal dari peternak komersial (Mumba *et al.*, 2018). Peternak merupakan subjek utama yang berperan besar dalam peningkatan produktivitas ternak. Inovasi teknologi pertanian tidak akan berguna jika peternak tidak memanfaatkannya (Aldillah *et al.*, 2023). Permintaan produk hewani meningkat di negara-negara berkembang akibat peningkatan populasi, urbanisasi, kemajuan ekonomi, dan pergeseran pola pikir konsumen. Di Indonesia, populasi manusia diperkirakan akan meningkat dari saat ini 251 juta menjadi 274 juta pada tahun 2020. Rata-rata konsumsi daging adalah 2,72 kg per kapita per tahun dan diperkirakan akan meningkat menjadi 3,36 kg per kapita per tahun pada tahun 2020 (Agus *and* Try, 2018). Hanya sekitar 45% kebutuhan daging sapi Indonesia yang dapat dipenuhi melalui produksi sehingga harga daging sapi masih mahal dan cenderung meningkat dari tahun ke tahun. Pemerintah Indonesia telah mengimpor daging, sapi potong, serta beberapa bibit ternak untuk memenuhi permintaan daging yang sangat bergantung pada daging sapi impor (Fauzie *and* Siallagan, 2023).

Kebutuhan sapi potong di Indonesia masih belum mampu memenuhi kebutuhan konsumsi daging nasional sehingga pemerintah membuat program manajemen produksi melalui inseminasi buatan (IB) atau intensifikasi perkawinan alami. Tujuannya adalah untuk memperoleh produksi optimal dan keuntungan yang maksimal. Namun terdapat kendala yaitu ketidakseimbangan antara permintaan pasar dan percepatan reproduksi. Keterbatasan produk hewani (daging) disebabkan oleh menurunnya *calving rate* sapi yang menyebabkan menurunnya populasi ternak di Indonesia. Faktor lain yang menyebabkan sapi tidak produktif adalah gangguan reproduksi yang disebabkan oleh penyakit dan kekurangan pakan. Kegagalan reproduksi dapat digolongkan menjadi tiga faktor utama, yaitu kegagalan karena faktor manajemen (yaitu teknis inseminasi, kekurangan pakan, kekurangan mineral), faktor internal (bibit atau genetik), dan faktor lainnya seperti kecelakaan dan kelainan (Nasution *et al.*, 2021). Timbulnya penyakit pada ternak merupakan proses yang berjalan secara dinamis dan merupakan hasil interaksi ternak, agen penyakit (patogen), dan lingkungan (Syarifuddin *and* Budi, 2019).

Gangguan reproduksi yang umum terjadi pada sapi diantaranya anestrus atau tidak menunjukkan gejala estrus, endometritis, abortus, distokia, dan retensi plasenta

(Kumar *et al.*, 2018). Salah satu gangguan reproduksi pasca melahirkan yaitu prolapsus uteri. Prolapsus uteri merupakan perubahan posisi uterus di mana keluarinya uterus dari vagina dan menggantung di vulva. Faktor predisposisi kejadian prolapsus uteri berasosiasi dengan atonia uterus, distokia, dan hipokalsemia. Tingkat kejadian prolapsus uteri di peternakan sapi mencapai 0,5-1% dan biasa terjadi sesudah melahirkan tepatnya pada fase ketiga. Kasus prolapsus uteri harus segera ditangani karena jika tidak ditangani akibatnya akan semakin memperparah kerusakan organ saluran reproduksi dan dapat menimbulkan kematian. Tingkat kesembuhan kasus ini sangat tinggi jika segera ditangani mencapai lebih dari 64,7% dengan persentasi konsepsi sesudah di terapi mencapai lebih dari 80,5%. Penanganan sapi yang mengalami prolapsus uteri ditujukan untuk mengembalikan posisi uterus ke tempat awalnya yaitu di dalam rongga *abdomen* (Prayoga *et al.*, 2023).

Prolapsus uteri yaitu salah satu gangguan reproduksi yang merugikan peternak dikarenakan dapat menyebabkan penurunan reproduksi, infertilitas, infeksi saluran reproduksi, anemia karena kehilangan banyak darah hingga kematian jika terlambat di tangani. Laporan kasus penanganan kasus prolapsus uteri pada sapi diharapkan kedepannya dapat menambah pengetahuan tindakan penanganan dan pengobatan kasus prolapsus uteri.

1.2 Rumusan Masalah

Berdasarkan latar belakang diatas, maka rumusan masalah yaitu bagaimana penanganan dan pengobatan kasus prolapsus uteri pada sapi?

1.3 Tujuan Penulisan

Tujuan dari penulisan ini adalah untuk mengetahui penanganan dan pengobatan kasus prolapsus uteri pada sapi.

1.4 Manfaat

Manfaat dari penulisan ini yaitu dapat mengetahui penanganan dan pengobatan kasus prolaps uteri pada sapi.

1.5 Batasan Penulisan

Batasan penulisan laporan kasus ini hanya seputar pengertian, etiologi, cara mendiagnosa, manajemen penanganan dan pengobatan pada kasus prolapsus uteri pada sapi.

BAB II

TINJAUAN PUSTAKA

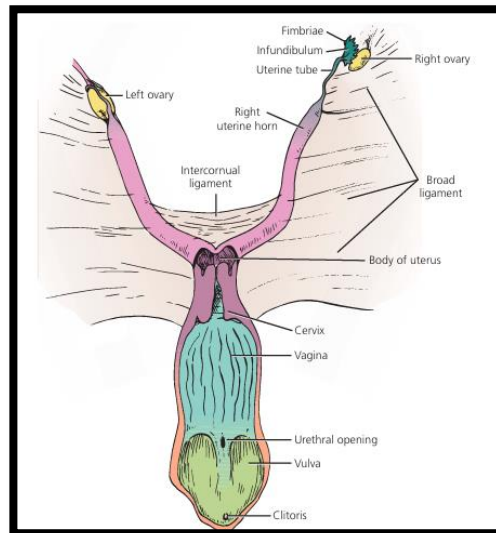
2.1 Anatomi Organ Reproduksi Sapi Betina

Secara umum, anatomi organ reproduksi sapi betina terdiri atas alat kelamin utama yaitu *gonad* atau ovarium, saluran reproduksi (tuba fallopi, uterus, *cervix*, dan vagina), dan alat kelamin luar yaitu vulva dan *clitoris*. Ovarium terdapat dua buah kanan dan kiri yang terletak di dalam *pelvis*. Bentuk dan ukuran ovarium berbeda-beda menurut spesies, umumnya berbentuk oval dengan ukuran sekitar panjang 1,3-5 cm, lebar 1,3-3,2 cm, dan tebal 0,6-1,9 cm. Ovarium memiliki dua fungsi utama yaitu fungsi reproduksi dalam hal menghasilkan ovum (sel telur) dan fungsi endokrinologis dalam menghasilkan hormon estrogen, progesteron, dan relaxin (Lestari and Ismudiono, 2014). Tuba fallopi merupakan saluran kelamin yang berfungsi sebagai tempat terjadinya fertilisasi atau pembuahan. Setiap hewan memiliki ukuran tuba fallopi yang berbeda, misalnya pada sapi dan kuda, panjang tuba fallopi mencapai 20-30 cm dengan diameter 1,5-3 mm, berbeda dengan tuba fallopi pada tikus dan kelinci (Susetyarini *et al.*, 2020).

Uterus merupakan bagian saluran reproduksi sebagai tempat tumbuh dan berkembangnya embrio (Adnan, 2021). Kelenjar uterus memiliki fungsi penting untuk pemberian makanan dalam bentuk susu uterus. Pada hewan pemamah biak, permukaan endometrium uterus terdapat penonjolan-penonjolan seperti cendawan dan tidak berkelenjar yang disebut sebagai *carunculae*. Pada *carunculae* ini nanti plasenta akan bertaut. Beberapa peneliti menyebutkan bahwa penonjolan tersebut sebagai *cotyledone*, sebagian peneliti lainnya menyatakan bila telah bertaut dengan plasenta disebut sebagai *cotyledone*. Uterus sapi memiliki 70-120 *carunculae* yang masing-masing berdiameter 15 cm. *Cervix* merupakan otot *sphincter* yang terletak diantara uterus dan vagina. Struktur *cervix* pada hewan mamalia berbeda-beda tetapi umumnya dicirikan adanya penonjolan-penonjolan pada dindingnya. Pada hewan ruminansia, penonjolan-penonjolan ini terdapat dalam bentuk lereng-lereng transversal dan saling menyilang yang disebut cincin-cincin *annuler*. Cincin *cervix* pada sapi biasanya ada 4 yang menutup secara sempurna. Fungsi utama *cervix* adalah menutup lumen uterus sehingga mencegah kemungkinan masuknya mikroorganisme kedalam uterus. *Cervix* selalu menutup kecuali pada waktu birahi dan partus. Pada waktu birahi hanya terbuka sedikit untuk memberi jalan masuk bagi semen (Lestari and Ismudiono, 2014).

Organ kelamin betina disebut dengan vagina. Bentuk dari organ tersebut memiliki struktur selubung muskular yang terletak di dalam rongga *pelvis*, bagian *dorsal* dari *vesica urinaria* dan berfungsi sebagai alat kopulatoris (tempat deposisi semen dan menerima penis), serta sebagai tempat jalannya kelahiran fetus. Celah paling luar dari alat kelamin betina yang dibatasi dengan sepasang bibir disebut vulva,

sedangkan kedua bibir ini disebut dengan *labium*. Kedalam vulva bermuara dua saluran, yaitu saluran urin dan saluran kelamin (vagina) (Muliana *et al.*, 2023).



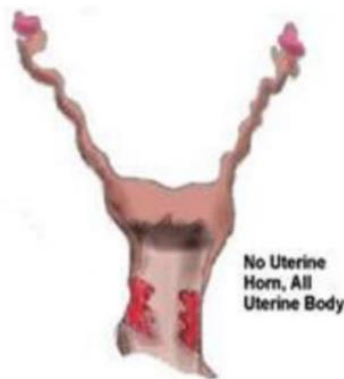Gambar 1. Anatomi organ reproduksi sapi betina (Reece *and* Eric, 2017).

2.2 Tipe-Tipe Uterus

Menurut Susetyarini *et al.* (2020), hewan memiliki beberapa macam uterus antara lain: *simplex*, *duplex*, *bipartite*, *bicornua*, dan *delphia*. Adapun penjelasan tipe tipe uterus adalah sebagai berikut:

a) *Simplex*

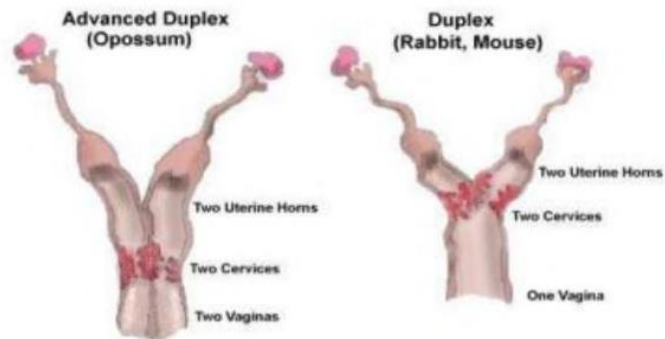
Uterus *simplex* tersusun atas *cervix*, *corpus uteri* yang jelas dan tidak memiliki *cornua uteri*. Uterus tipe *simplex* dimiliki oleh primata dan mamalia sejenis.



Gambar 2. Tipe uterus *simplex* (Susetyarini *et al.*, 2020).

b) *Duplex*

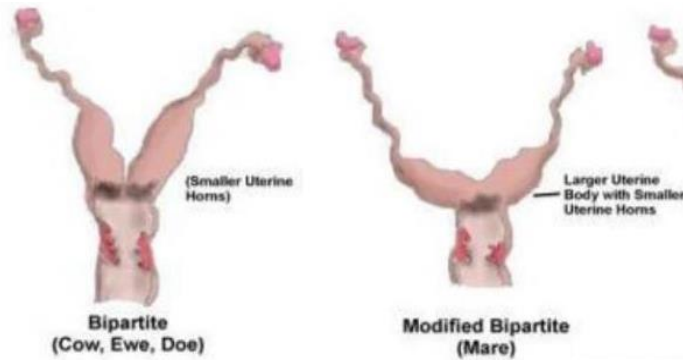
Uterus *Duplex* adalah jenis uterus yang terdapat dua buah *corpus uteris* pada satu hewan. Hewan-hewan yang memiliki uterus tipe ini adalah tikus, mencit, kelinci dan marmut.



Gambar 3. Tipe uterus *duplex* (Muliana *et al.*, 2023).

c) *Bipartite*

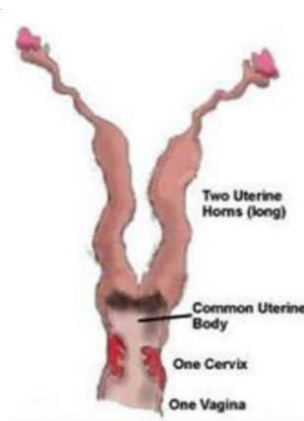
Uterus tipe ini mempunyai ciri struktur yaitu terdiri dari satu *cervix*, *corpus uteri* terlihat sangat jelas terutama pada kuda, mempunyai *cornua uteri* dan terdapat sebuah septum pemisah kedua *cornua uteri*. Uterus tipe *bipartite* ini dimiliki oleh beberapa hewan seperti sapi, domba, anjing, kucing dan kuda.



Gambar 4. Tipe uterus *bipartite* (Muliana *et al.*, 2023).

d) *Bicornua*

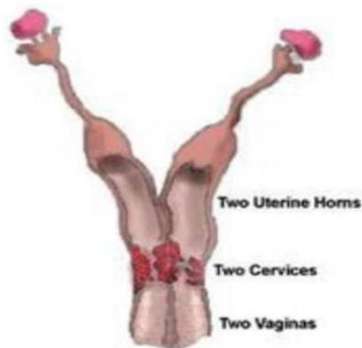
Uterus *Bicornua* memiliki ciri *corpus uteris* sangat pendek, satu *cervix* dan *cornua uteri* panjang serta berkelok-kelok. Hewan yang memiliki uterus jenis ini adalah babi.



Gambar 5. Tipe uterus *bicornua* (Susetyarini *et al.*, 2020).

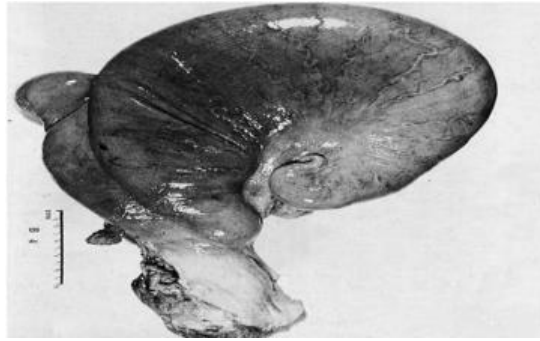
e) *Delphia*

Uterus tipe ini memiliki ciri semua saluran kelamin terbagi dua yaitu *cornua uteri*, dua *corpus uteri*, dua *cervix* dan dua vagina. Hewan-hewan yang memiliki uterus tipe ini adalah kelompok hewan berkantung seperti oposum, kanguru, dan *platypus*.



Gambar 6. Tipe uterus *delphia* (Susetyarini *et al.*, 2020)

Bentuk dan ukuran uterus hewan selama proses kebuntingan akan mengalami perubahan dimana ukuran uterus akan membesar disesuaikan dengan jumlah anak, ukuran fetus, dan spesies hewan. Pada hewan dengan tipe uterus *bipartite* seperti pada sapi akan terjadi perubahan bentuk dan ukuran uterus yang mengalami pembesaran hanya pada salah satu sisi dari uterus tersebut. Umumnya pembesaran ukuran hanya terjadi pada uterus sebelah *dexter* (kanan). Pada sapi lama kebuntingan pada beberapa ras sapi yang tergolong dalam *Bos indicus* dari berbagai negara, mendapatkan rata-rata lama kebuntingan 285 hari (9 bulan). Lama kebuntingan sapi perah *Holtstain Friesien* (*Bos taurus*) rata-rata 279 hari. Kisaran variasi lama kebuntingan yang ekstrem dari 240 hari sampai 335 hari dengan lama variasi 95 hari dari rata-rata 283 hari. Rataan lama kebuntingan pada sapi dewasa ini kisaran 284 hingga 285 hari atau 9 bulan (Firmawati *et al.*, 2021).



Gambar 7. Bentuk uterus sapi bunting (Firmawati *et al.*, 2021).

2.3 Prolapsus Uteri

Prolapsus uteri adalah penyumbulan mukosa uterus keluar dari tubuh melalui vagina. Penyumbulan ini ada yang total dan ada pula yang hanya sebagian saja. Prolapsus uteri umumnya terjadi pada sapi yang berumur tua, diatas 4 tahun yang minim pergerakan badan atau dikandangkan sepanjang tahun (Abdullah *et al.*, 2019). Prolapsus uteri telah tercatat terjadi pada semua spesies hewan, namun paling sering terjadi pada sapi pasca partus. Kejadian yang lebih tinggi tercatat pada sapi yang produksi susunya tinggi dibandingkan sapi pedaging. Literatur menekankan fakta bahwa prevalensi prolapsus uteri adalah sangat bervariasi tetapi umumnya rendah pada populasi sapi, berkisar antara 0,2% atau 0,3–0,5%. Pada sebagian besar kasus, prolapsus terjadi dalam beberapa kasus pasca partus yang normal, meskipun dalam beberapa kasus mungkin tertunda dalam beberapa hari (Carluccio *et al.*, 2020).

2.3.1 Etiologi Prolapsus Uteri

Prolapsus uteri suatu keadaan dinding uterus membalik keluar dari vulva dengan mukosa terbalik berada di bagian luar dari dinding uterus dimana yang disebut dengan prolapsus uteri yaitu suatu penonjolan mukosa uterus keluar dari bahan vagina, penonjolan ini ada yang total dan ada pula yang sebagian saja. Kasus ini terjadi setelah kelahiran yang tidak normal (Siswanto *and* Mudji, 2014). Prolapsus uteri telah tercatat pada semua spesies hewan, meskipun lebih sering terjadi pada sapi. Prolapsus uteri umumnya terjadi setelah partus. Prolapsus uteri adalah penonjolan uterus dari vulva dengan permukaan mukosa terbuka. Prolapsus uteri biasanya disebabkan distokia berkepanjangan, ukuran janin terlalu besar, traksi janin, selaput janin tertahan (retensi plasenta), penyakit kronis dan paresis (Dewry *et al.*, 2018).

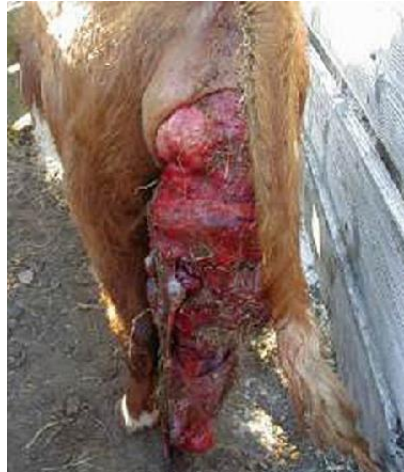Faktor yang dapat menyebabkan terjadinya prolapsus uteri adalah atonia uteri pasca melahirkan disertai kontraksi dinding perut yang kuat, mendorong dinding uterus membalik keluar sedangkan *cervix* dalam keadaan terbuka lebar atau *ligamentum lata uteri* kendor, serta posisi tubuh belakang lebih rendah dibandingkan dengan bagian tubuh depan sehingga memudahkan terjadinya prolapsus uteri. Faktor penyebab prolapsus uteri adalah *retensio sekundinarum*, karena berat *sekundinae* yang

menggantung di luar tubuh sehingga dapat menyebabkan dinding uterus ikut tertarik keluar dan membalik di luar tubuh, apalagi pada saat itu ada tekanan dinding *abdomen* yang cukup kuat. Demikian pula kontraksi uterus yang kuat disertai tekanan dinding *abdomen* yang berlebihan pada saat partus dapat menyebabkan keluarnya fetus bersama-sama selaput fetus dan dinding uterusnya. Selain itu faktor lain adalah induk hewan yang kurang bergerak dalam kandang, kelemahan alat penggantung uterus yaitu *ligamentum lata* serta terlalu sering melahirkan juga merupakan faktor predisposisi terjadinya prolapsus uteri. Prolapsus sering terjadi pada sapi perah yang sering melahirkan, selain itu sering terjadi pula pada hewan yang selalu di kandang dan melahirkan pada kondisi kandang dengan alas bagian belakang lebih rendah daripada bagian depan. Penarikan paksa memakai tenaga berlebihan menyebabkan ketegangan sesudah pertolongan distokia (Siswanto dan Mudji, 2014).

2.3.2 Tanda Klinis Prolapsus Uteri

Tanda yang terlihat setelah terjadi prolapsus yaitu jaringan tampak hampir normal tetapi dalam beberapa jam menjadi membesar dan membengkak. Kejadian prolapsus uteri merupakan hasil inseminasi buatan pada hampir semua anak sapi berakhir dengan prolapsus uterus pasca distokia. Hal ini paling sering terjadi pada partus ketiga sapi (Dey *et al.*, 2017).

Prolapsus uteri pada sapi biasanya berbaring tetapi dapat berdiri dengan uterus menggantung ke kaki belakang. Uterus akan membesar terutama bila kondisi ini telah berlangsung 4 sampai 6 jam atau lebih, pada vulva terlihat bagian-bagian *endometrium* yang menyembul keluar. Jika prolapsus itu hanya sebagian saja maka besarnya penonjolan mukosa uterus hanya sebesar kepalan tangan atau lebih besar lagi. Apabila dalam keadaan total maka sampai *cervix* pun ikut keluar oleh beratnya uterus yang telah keluar. Jika prolapsus uteri sudah lama terjadi, misalnya 6 jam maka mukosa uteri mulai menyerap udara dan menggebung. Lapisan mukosa terangkat ke atas hingga nampak seolah-olah uterus itu tidak keluar dari vulva karena vulva terlihat sempit. Hewan yang menderita prolapsus uteri ini akan menunjukkan gejala antara lain, hewan sering gelisah dan sering melihat kebelakang atau samping, serta menggesekkan vulvanya ke dinding kandang. Apabila gejala tersebut mengikuti partus, maka sebaiknya uterus diperbaiki dahulu. Gejala lokal mulai kelihatan mengelilingi sebagian kecil maka makin lama akan membesar, warnanya merah sampai kehitaman tertutup oleh lendir yang kental atau eksudat purulenta. Prognosa prolapsus uteri dari kasus ini tergantung ada tidaknya infeksi mikroorganisme, jika mukosa sudah berubah warna menjadi coklat dan tidak mengkilat apalagi sudah ada sepsis atau peritonitis maka prognosanya sangat buruk. Sebaiknya kasus prolapsus uteri yang tidak disertai infeksi prognosanya baik karena dapat sembuh dengan baik setelah diadakannya reposisi (Siswanto dan Mudji, 2014).



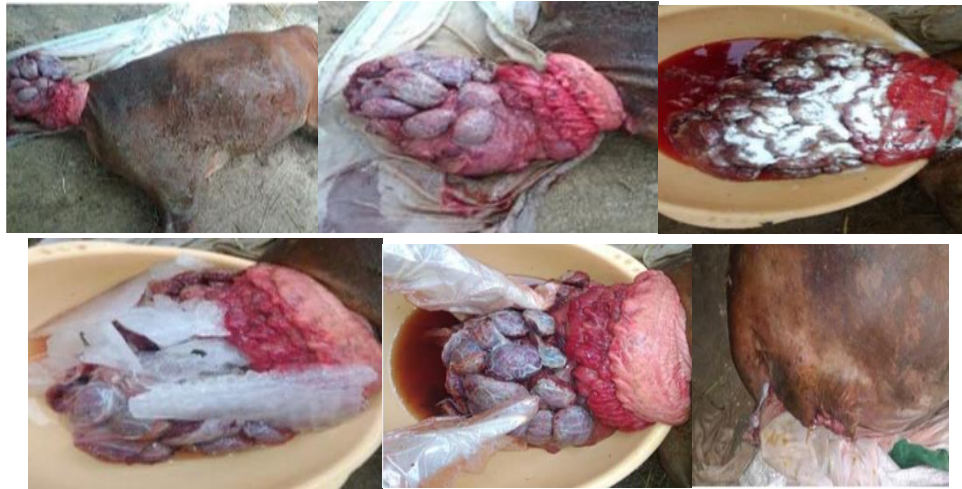Gambar 8. Prolapsus uteri pada sapi (Hopper, 2021).

2.3.3 Diagnosis Prolapsus Uteri

Diagnosis prolapsus uteri dapat dilakukan dengan inspeksi atau melihat secara langsung adanya organ uterus yang memerah dan membengkak yang menonjol keluar dari vulva. Massa yang mengalami prolapsus lebih besar dan lebih panjang. Pemeriksaan lanjutan dapat dilakukan pemeriksaan laboratorium darah untuk evaluasi hematologi dan biokimia, jika diperlukan. Hasil hematologi darah menunjukkan leukositosis, limfositosis, dan monositosis. Hasil biokimia menunjukkan uremia, hiperkreatinemia, dan hipernatremia. Diagnosis banding prolapsus uteri yaitu prolapsus vagina dan prolapsus rektal yang mirip karena menunjukkan penonjolan massa organ (Blate, 2023).

2.3.4 Penanganan dan Pengobatan Prolapsus Uteri

Pada sapi penanganan melibatkan pengangkatan plasenta (jika masih menempel) pembersihan permukaan *endometrium* secara menyeluruh dan perbaikan setiap laserasi. Menggosok permukaan uterus dengan gliserol membantu mengurangi edema dan memberikan pelumasan. Uterus kemudian dikembalikan ke posisi normalnya. Jahitan Buhner adalah cara yang paling efektif untuk mempertahankan posisi uterus dan diangkat setelah waktu seminggu ketika uterus sudah berada pada posisinya (Hasan *et al.*, 2017).



Gambar 9. Proses penanganan prolapsus uteri (Pathak *et al.*, 2020).

Pasca partus terjadi beberapa komplikasi yang ditandai dengan pendarahan masif, selanjutnya diikuti oleh prolapsus uteri hanya dua jam dari waktu partus. Uterus yang baru lahir itu sehat dan merespon semua tanda vital secara positif. Uterus kotor dan meradang, karunkula dan kotiledon terlihat jelas di permukaan uterus. Uterus dibersihkan dengan air dan semprotan antiseptik, KMNO_4 (1:1000) juga digunakan untuk menghilangkan segala jenis kotoran dan kuman dari uterus. Pemberian es dan larutan hipertonik dilakukan untuk mengurangi peradangan dan menyebabkan penyusutan uterus. Penurunan massa yang prolapsus setelah mengalami pembengkakan adalah salah satu tujuan untuk reposisi uterus lebih mudah. Anestesi blok *epidural caudal* dapat dilakukan pada *intervertebral sacrococcygeal*. Massa uterus disesuaikan posisinya pada vulva, reposisi manual ulang menggunakan tekanan kepalan tangan sambil mengangkatnya dengan telapak tangan lainnya. Setelah uterus didorong kembali keposisinya, jahitan *Buhner* diterapkan di sekitar vulva sebagai bentuk penopang uterus. Jahitan dilepas setelah 1 minggu. Perawatan pasca operasi diikuti selama 1 minggu untuk mencegah terjadinya infeksi. 500 ml laktat diinfuskan IV pada hari alternatif selama tiga kesempatan (Pathak *et al.*, 2010).

Penundaan pengobatan pada kasus prolaps uteri dapat mengakibatkan kematian hewan dalam hitungan jam. Kematian biasanya terjadi akibat dari pendarahan internal yang disebabkan oleh berat organ yang merobek *mesovarium* dan arteri. Keberhasilan kasus tergantung durasi kasus, umur hewan, status kesehatan hewan dan tingkat kontaminasi (Dey *et al.*, 2017).