# PENGARUH PERAWATAN ORTODONTI DENGAN DAN TANPA PENCABUTAN GIGI TERHADAP FUNGSI STOMATOGNATIK

TESIS

**Oleh:**

**MANSJUR NASIR**

**J055192005**

**PROGRAM PENDIDIKAN DOKTER GIGI SPESIALIS ORTODONTI**

**FAKULTAS KEDOKTERAN GIGI**

**UNIVERSITAS HASANUDDIN**

**MAKASSAR**

**2022**

# Pengaruh Perawatan Ortodonti dengan dan Tanpa Pencabutan Gigi terhadap Fungsi Stomatognatik

TESIS

**Sebagai Salah Satu Syarat Untuk Mencapai Gelar Profesi Spesialis Bidang Ortodonti**

**Disusun dan Diajukan Oleh:**


**MANSJUR NASIR**

**J055192005**


**PROGRAM PENDIDIKAN DOKTER GIGI SPESIALIS**

**PROGRAM STUDI ORTODONTI**

**FAKULTAS KEDOKTERAN GIGI**

**UNIVERSITAS HASANUDDIN**

**2022**

**Pengaruh Perawatan Ortodonti dengan dan Tanpa Pencabutan Gigi**

**terhadap Fungsi Stomatognatik**

Oleh:

**MANSJUR NASIR**

J055192005

Setelah membaca Tesis ini dengan seksama, menurut pertimbangan kami, Tesis ini telah memenuhi persyaratan ilmiah

Makassar, Desember 2022

| Pembimbing I | Pembimbing II |
|---|---|
| **DR. drg. Eka Erwansyah, M.Kes, Sp. Ort (K)** | **Prof. Dr. drg. Susilowati, SU** |
| NIP. 19701228 200012 1 002 | NIP. 19550415198010 001 |

Mengetahui

Ketua Program Studi (KPS)

PPDGS Ortodonti FKG UNHAS

**drg. Arifansyah S. Pawinru, Sp. Ort (K)**

NIP. 197908192006041001

**PENGESAHAN TESIS**

**Pengaruh Perawatan Ortodonti dengan dan Tanpa Pencabutan Gigi terhadap Fungsi Stomatognatik**

Disusun dan diajukan oleh:

**MANSJUR NASIR**

J055192005

Telah dipertahankan di depan Panitia Ujian Karya Tulis Akhir

Pada tanggal 14 Desember 2022

dan dinyatakan telah memenuhi persyaratan ilmiah

Menyetujui

Makassar, Desember 2022

| Pembimbing I | Pembimbing II |
|---|---|
| **DR. drg. Eka Erwansyah, M.Kes, Sp. Ort (K)** | **Prof. Dr. drg. Susilowati, SU** |
| NIP. 19701228 200012 1 002 | NIP. 19550415198010 001 |

Mengetahui

| Ketua Program Studi (KPS) PPDGS Ortodonti FKG UNHAS | Dekan Fakultas Kedokteran Gigi Universitas Hasanuddin |
|---|---|
| **drg. Ardhansyah S. Pawinru, Sp. Ort (K)** | **drg. Irfan Sugianto M.Med.Ed., Ph.D** |
| NIP. 19790819200604 1001 | NIP. 198102152008011009 |

TELAH DIUJI OLEH PANITIA PENGUJI TESIS

PADA TANGGAL, 14 DESEMBER 2022

PANITIA PENGUJI TESIS

| | |
|---|---|
| **Ketua** | **: drg. Ardiansyah S. Pawinru, Sp. Ort (K)** |
| **Anggota** | **: Dr. drg Eddy Heriyanto Habar, Sp.Ort (K)** |
| | **drg. Baharuddin M. Ranggang, Sp.Ort (K)** |

Mengetahui

Ketua Program Studi (KPS)

Program Ortodonti FKG UNHAS

**drg. Ardiansyah S. Pawinru, Sp. Ort (K)**

NIP. 197908192006041001

## PERNYATAAN KEASLIAN KARYA TULIS ILMIAH

Yang bertanda tangan dibawah ini:

Nama : Mansjur Nasir

NIM : J055192005

Program Studi : Pendidikan Dokter Gigi Spesialis Ortodonti Fakultas Kedokteran Gigi Universitas Hasanuddin

Menyatakan dengan sebenarnya bahwa tesis yang saya tulis ini benar-benar merupakan hasil karya sendiri, bukan merupakan pengambil alihan tulisan atau pemikiran orang lain. Adapun bagian-bagian tertentu dalam penulisan tesis yang kutip dari hasil karya orang lain telah dituliskan dengan sumbernya secara jelas sesuai dengan norma, kaidah, dan etika pedoman penulisan tesis.

Apabila dikemudian hari terbukti atau dapat dibuktikan bahwa Sebagian atau keseluruhan tesis ini hasil karya orang lain, saya bersedia menerima sanksi atas perbuatan tersebut.

Makassar, Desember 2022

METERAI TEMPEL

51AKX513738893

Mansjur Nasir

# KATA PENGANTAR

Puji dan syukur penulis panjatkan kehadirat Allah SWT atas segala limpahan rahmat dan karunia yang telah diberikan kepada hambanya, karena hanya berkat dan rahmat-Nya sehingga penulis dapat menyelesaikan tesis yang berjudul **Pengaruh Perawatan Ortodonti dengan dan Tanpa Pencabutan Gigi terhadap Fungsi Stomatognatik.**

Penulisan tesis ini dimaksudkan untuk memenuhi salah satu syarat mencapai gelar Spesialis Ortodonti-1 di Program Pendidikan Dokter Gigi Spesialis Fakultas Kedokteran Gigi Universitas Hasanuddin. Selain itu tesis ini diharapkan dapat memberikan manfaat bagi para pembaca dan peneliti lainnya untuk menambah pengetahuan dalam bidang ilmu kedokteran gigi maupun masyarakat umum lainnya.

Pada penulisan tesis ini, banyak sekali hambatan yang didapatkan, namun berkat bantuan dan bimbingan dari berbagai pihak sehingga akhirnya, penulisan tesis ini dapat terselesaikan dengan baik. Oleh karena itu, dengan segala kerendahan hati penulis ingin mengucapkan terima kasih kepada:

1. **Prof. Dr. Ir. Jamaluddin Jompa, M. Sc.,** selaku Rektor Universitas Hasanuddin,
2. **drg. Irfan Sugianto, M. Med. Ed., Ph.D.**, selaku Dekan Fakultas Kedokteran Gigi Universitas Hasanuddin,
3. **drg. Ardiansyah S. Pawinru, Sp. Ort (K),** selaku Ketua Program Studi (KPS) Program Pendidikan Dokter Gigi Spesialis Ortodonti, dosen PPDGS Ortodonti FKG Unhas dan pembimbing, yang telah meluangkan waktu, tenaga, dan pikirannya dengan penuh keikhlasan serta memberikan dukungan moril kepada penulis dalam menyelesaikan Pendididkan Spesialis di bidang Ortodonti,
4. **DR. drg. Eka Erwansyah, M. Kes, Sp. Ort (K)**, selaku pembimbing yang telah meluangkan waktu, tenaga, dan pikirannya dengan penuh keikhlasan untuk membantu, membimbing, dan memberikan dukungan moril kepada penulis dalam menyelesaikan karya tulis ini

5. **DR. drg. Eddy Heriyanto Habar, Sp.Ort (K), drg. Baharuddin M. Ranggang, Sp.Ort (K), drg. Nasyrah Hidayati, M.KG, Sp. Ort (K)** dan **drg. Zilal Islamy Paramma, Sp. Ort,** selaku dosen PPDGS Ortodonti FKG Unhas yang telah memberikan saran, kritik, masukan, arahan, dan bimbingan sehingga karya ilmiah ini dapat menjadi lebih baik,
6. Teman-teman angkatan **I** dan Junior angkatan **II, III, IV, V, VI** PPDGS Ortodonti FKG UNHAS atas bantuan, doa, dan dukungannya selama menempuh pendidikan PPDGS,
7. Staff dan Pegawai Laboratorium Penelitian Rumah Sakit Universitas Hasanuddin,
8. Serta semua pihak yang telah memberikan bantuan dalam segala hal kepada penulis sampai saat ini hingga selesainya penyusunan tesis ini,

Kiranya Allah SWT selalu melimpahkan rahmat dan hidayah-Nya kepada orang-orang yang telah disebutkan di atas, dan semoga tesis ini bermanfaat bagi banyak orang.

Makassar, Desember 2022

Mansjur Nasir

## Abstract

**Objective:** Extraction is a method commonly used in orthodontic treatment with crowding teeth. However, the total functional effect caused by extraction and orthodontic treatment remains unclear. The choice of orthodontic treatment with extraction and non-extraction of teeth is still controversial. The purpose of this study was to explain the effect of orthodontic treatment with and without extraction procedures on dental morphology and masticatory function.

**Method:** This study was conducted using a cross-sectional study design, consisting of pre- and post-treatment groups (25 cases of extraction and 22 cases of non-extraction); and the longitudinal study consisted of 23 extraction cases and 3 non-extraction cases. Morphological and functional recording was carried out with several assessments, including irregularity index values, masticatory efficiency, number of occlusal contacts, and EMG analysis.

**Results:** Cross sectional, irregularity index showed a significant decrease in malocclusion ($p<0.005$). There was no significant change in masticatory efficiency. The occlusal contacts of extraction cases (A and C) tend to increase. The activity of the temporal (T) muscle was greater than that of the masseter (M) on EMG analysis. Almost all the results from the longitudinal studies support the results from the cross-sectional studies. Results showed functional data immediately after extraction and amidst dynamic treatment decreased with occlusion instability.

**Conclusion:** Both extraction and non-extraction cases improved morphologically and functionally after orthodontic treatment. It can be concluded that extraction of 4 premolars is not always associated with a negative impact on stomatognathic function when proper orthodontic treatment is performed after extraction.


**Keywords:** Orthodontic treatment, tooth extraction, stomatognathic

## Abstrak

**Tujuan:** Ekstraksi merupakan metode yang umum digunakan pada perawatan ortodonti dengan kondisi gigi *crowding*. Namun, pengaruh fungsional total yang disebabkan oleh ekstraksi dan perawatan ortodonti masih belum jelas. Pilihan perawatan ortodonti dengan ekstraksi dan non-ekstraksi gigi sampai saat ini masih menjadi kontroversi. Tujuan penelitian ini ialah menjelaskan pengaruh perawatan ortodonti dengan dan tanpa tindakan ekstraksi terhadap morfologi dental dan fungsi mastikasi.

**Metode:** Penelitian ini dilakukan dengan desain penelitian studi *cross sectional*, terdiri dari kelompok sebelum dan setelah perawatan (25 kasus ekstraksi dan 22 kasus non-ekstraksi); dan studi longitudinal terdiri dari 23 kasus ekstraksi dan 3 kasus non-ekstraksi. Dilakukan pencatatan morfologi dan fungsional dengan beberapa penilaian, yakni nilai indeks irregularitas, efisiensi pengunyahan, jumlah kontak oklusal, dan analisis EMG.

**Hasil:** *Cross sectional,* indeks iregularitas menunjukkan penurunan maloklusi yang signifikan ($p<0,005$). Tidak ada perubahan signifikan pada efisiensi pengunyahan. Kontak oklusal kasus ekstraksi (A dan C) cenderung meningkat. Aktivitas dari otot temporal (T) lebih besar daripada masseter (M) pada analisis EMG. Hampir semua hasil dari studi longitudinal mendukung hasil dari studi *cross sectional*. Hasil menunjukkan data fungsional segera setelah ekstraksi dan di tengah perawatan yang dinamis menurun seiring dengan ketidakstabilan oklusi.

**Kesimpulan:** Pada kasus ekstraksi dan non-ekstraksi meningkat secara morfologi dan fungsional pada tahap setelah perawatan ortodonti. Dapat disimpulkan ekstraksi 4 premolar tidak selalu berhubungan dengan dampak negatif mengenai fungsi stomatognatik ketika perawatan ortodonti yang benar dilakukan setelah ekstraksi.


**Kata Kunci:** Perawatan ortodonti, ekstraksi gigi, stomatognatik

## DAFTAR ISI

HALAMAN JUDUL

HALAMAN PERSETUJUAN ..... i

HALAMAN PENGESAHAN ..... ii

PERNYATAAN KEASLIAN KARYA TULIS ..... iv

KATA PENGANTAR ..... v

*ABSTRACT* ..... vii

ABSTRAK ..... viii

DAFTAR ISI ..... ix

DAFTAR GAMBAR ..... xii

DAFTAR TABEL ..... xiv

BAB I PENDAHULUAN ..... 1

A. Latar Belakang ..... 1

B. Rumusan Masalah ..... 2

C. Tujuan Penelitian ..... 3

D. Manfaat Penelitian ..... 3

1. Manfaat Ilmiah ..... 3

2. Manfaat Aplikatif ..... 3

BAB II TINJAUAN PUSTAKA ..... 4

A. Perawatan Ortodonti ..... 4

1. Non Ekstraksi ..... 5

2. Ekstraksi ..... 18

B. Tujuan Perawatan Ortodonti ..... 19

1. Fonetik ..... 19

2. Mastikasi ..... 21

3. Estetik ..... 29

C. Stomatognatik ..... 30

1. Fungsi Stomatognatik ..... 31

BAB III KERANGKA TEORI DAN KERANGKA KONSEP ..... 34

A. Kerangka Teori ..... 34

B. Kerangka Konsep ..... 35

BAB IV METODE PENELITIAN ..... 36

A. Kriteria ..... 36

B. Definisi Operasional ..... 37

1. Catatan morfologi dan fungsional ..... 37

2. Indeks irregularitas ..... 37

3. Efisiensi pengunyahan ..... 38

4. Jumlah kontak oklusal ..... 39

5. Analisis EMG ..... 40

BAB V HASIL PENELITIAN ..... 43

A. Karakteristik Sampel ..... 43

1. Studi *cross sectional* ..... 43

2. Studi longitudinal ..... 43

B. Hasil Studi *Cross Sectional* ..... 44

1. Indeks Iregularitas ..... 44

2. Efisiensi mengunyah ..... 46

3. Kontak oklusal ..... 48

4. Analisis EMG ..... 49

B. Hasil Studi Longitudinal ..... 51

1. Efisiensi mengunyah ..... 51

2. Kontak Oklusal ..... 53

3. Analisis EMG ..... 55

BAB VI PEMBAHASAN ..... 58

BAB VII KESIMPULAN DAN SARAN ..... 64

DAFTAR PUSTAKA ..... 65

## DAFTAR GAMBAR

Gambar 1. Reduksi Interproksimal pada enamel menggunakan *Diamond Disk* ..... 10

Gambar 2. Bur dengan *deactivated point* ..... 11

Gambar 3. *"Ortho strip"* dengan holder..... 11

Gambar 4. *Slow Maxillary Expansion* ..... 14

Gambar 5. Tipe Isaacson ..... 15

Gambar 6. Hyrax ..... 16

Gambar 7. Derichsweiler ..... 17

Gambar 8. Tipe Hass ..... 17

Gambar 9. Penghitungan nilai indeks iregularitas ..... 37

Gambar 10. Pengukuran efisiensi pengunyahan ..... 38

Gambar 11. Sistem *Photocclusion* ..... 39

Gambar 12. Diagram blok catatan dan analisis EMG ..... 41

Gambar 13. Analisis EMG..... 42

Gambar 14. Nilai indeks iregularitas penelitian *cross sectional* ..... 46

Gambar 15. Efisiensi mengunyah studi *cross sectional*. ..... 48

Gambar 16. Nilai studi *cross sectional* dari kontak oklusi ..... 49

Gambar 17. Harmonisasi pada sisi anterior otot temporalis dan masseter ..... 50

Gambar 18. Data serial efisiensi mengunyah pada kelompok ekstraksi studi longitudinal ..... 51

Gambar 19. Data dari efisiensi pengunyahan dari kelompok nonekstraksi ..... 53

Gambar 20. Jumlah dari kontak oklusal kelompok ekstraksi dari penelitian longitudinal ..... 54

Gambar 21. Jumlah kontak oklusal kelompok nonekstraksi dari penelitian longitudinal ..... 55

Gambar 22. Perbedaan onset otot elevator kelompok ekstraksi ..... 56

Gambar 23. Perbedaan onset otot elevator kelompok nonekstraksi ..... 57

## DAFTAR TABEL

Tabel 1. Subjek studi *cross sectional* .....43

Tabel 2. Subjek Studi longitudinal .....44

Tabel 3. Nilai indeks iregularitas penelitian *cross sectional* .....45

Tabel 4. Efisiensi mengunyah studi *cross sectional* .....47

Tabel 5. Nilai studi *cross sectional* dari kontak oklusi .....48

Tabel 6. Hasil dari analisis EMG .....50

Tabel 7. Efisiensi mengunyah pada kelompok ekstraksi studi longitudinal.....51

Tabel 8. Waktu *registration*, jumlah dan nilai dari serial efisiensi pengunyahan .....52

Tabel 9. Jumlah kontak oklusal dari kelompok ekstraksi dari penelitian longitudinal ...54

Tabel 10. Jumlah kontak oklusal kelompok non-ekstraksi dari penelitian longitudinal .....54

Tabel 11. Perbedaan awal untuk kelompok ekstraksi dalam studi longitudinal .....56

Tabel 12. Perbedaan onset *clenching* kelompok studi longitudinal nonekstraksi .....57

# BAB I

# PENDAHULUAN

## A. Latar Belakang

Tindakan ekstraksi merupakan metode yang umum digunakan pada perawatan ortodonti dengan kondisi gigi yang *crowding*. Umumnya bentuk lengkung gigi dan fungsi mastikasi mengalami peningkatan selama perawatan ortodonti, tanpa melihat gigi mana yang akan dicabut. Tindakan ekstraksi dalam perawatan ortodonti seringkali hanya dilakukan berdasarkan perbaikan morfologi dentofasial. Banyak penelitian yang telah menunjukkan perbedaan dalam hal kemampuan adaptasi fungsional saat membandingkan antara oklusi normal dengan maloklusi, dan mejelaskan adanya perbaikan fungsional melalui perawatan ortodonti. Luke menunjukkan adanya reduksi efisiensi pengunyahan pada subjek dengan oklusi segmen bukal yang buruk (Luke DA dan Lucas PW, 1985). Lambrecht melaporkan mengenai penurunan performa mastikasi yang disebabkan oleh reduksi area kontak (Lambrecht JR,1965). Nakashima melaporkan adanya *recovery* pergerakan dan ritme mastikasi pasien klas II divisi 2 setelah perawatan ortodonti (Nakasima A,1981).

Tindakan ekstraksi empat gigi *bicuspid* tanpa perawatan ortodonti tidak akan memberikan hasil yang memuaskan secara morfologis atau fungsional. Namun, pengaruh fungsional total yang disebabkan oleh ekstraksi dan perawatan ortodonti masih belum jelas.

Dalam perawatan ortodonti, ekstraksi gigi merupakan hal yang umum. Studi yang dilakukan oleh Browman dkk dan Paquette dkk fokus terhadap perubahan profil lateral terkait dengan ekstraksi gigi menyimpulkan bahwa perawatan dengan ekstraksi gigi dapat menghasilkan profil lateral yang lebih baik pada pasien dengan beberapa kombinasi *crowding* dan protrusi. Hal ini berpengaruh terhadap estetik fasial sebagai salah satu tujuan utama dari perawatan ortodonti. Namun pilihan perawatan ortodonti dengan ekstraksi dan non-ekstraksi gigi sampai saat ini masih menjadi kontroversi. Oleh karena itu, peneliti tertarik untuk melakukan penelitian mengenai pengaruh perawatan ortodonti dengan ekstraksi dan non-ekstraksi gigi.

Tujuan dari penelitian ini adalah untuk menjelaskan pengaruh perawatan ortodonti dengan dan tanpa tindakan ekstraksi terhadap morfologi dental dan fungsi mastikasi menggunakan analisis *cross sectional* dan longitudinal, serta mencoba menjelaskan tingkat dan pola perubahan parameter fungsional.

## B. Rumusan Masalah

Berdasarkan latar belakang yang telah dipaparkan sebelumnya, rumusan masalah untuk penelitian ini adalah bagaimana pengaruh perawatan ortodonti dengan dan tanpa tindakan ekstraksi terhadap fungsi stomatognatik.

## C. Tujuan Penelitian

Tujuan penelitian ini yaitu untuk mengetahui adanya pengaruh perawatan ortodonti dengan dan tanpa tindakan ekstraksi terhadap morfologi dental dan fungsi mastikasi.

## D. Manfaat Penelitian

### 1. Manfaat Ilmiah

a. Dapat memberikan informasi ilmiah dan menjadi bahan ajar dalam rangka memperkaya khasanah Ilmu Kedokteran Gigi khususnya dalam pengetahuan tentang perawatan ortodonti terhadap fungsi stomatognati

b. Dapat digunakan sebagai bahan bacaan bagi mahasiswa Kedokteran Gigi yang akan melanjutkan penelitian mengenai pengaruh perawatan ortodonti dengan dan non-ekstraksi gigi terhadap fungsi stomatognatik yang dengan subjek dan waktu penelitian yang lebih bervariasi.

### 2. Manfaat Aplikatif

a. Sebagai pertimbangan bagi dokter gigi spesialis ortodonti dalam menyusun rencana perawatan.

b. Sebagai bahan edukasi kepada pasien dan masyarakat.

# BAB II

# TINJAUAN PUSTAKA

## A. Perawatan Ortodonti

Kontroversi mengenai apakah akan mengekstraksi atau tidak yang telah terjadi selama bertahun-tahun sering dikaitkan dengan pilihan personal daripada kriteria ilmiah. Ekstraksi dalam ortodonti diperkenalkan kembali secara ilmiah pada tahun 1930-an dan dengan munculnya teknik Begg, dan mencapai puncaknya pada tahun 1960-an. Tindakan keputusan ekstraksi yang yang tepat diperlukan untuk perawatan ortodonti yang sukses dan oleh karena itu penelitian ini meninjau tentang kebutuhan ekstraksi. Ekstraksi gigi tertentu diperlukan dalam berbagai jenis maloklusi, dan keputusan untuk mencabut tergantung pada riwayat kesehatan pasien, sikap terhadap perawatan, kebersihan mulut, tingkat karies, dan kondisi gigi. (Al-Ani, dkk, 2018)

Tujuan utama dari perawatan ortodonti adalah untuk menciptakan keseimbangan yang baik antara relasi oklusal, dental, estetik fasial, dan stabilitas perawatan jangka panjang. Untuk mencapai tujuan ini sangat sulit bagi kebanyakan pasien karena struktur gigi yang berlebih kadang menjadi halangan dalam koreksi *aligning* gigi dalam lengkung gigi. Gigi *crowding* merupakan salah satu kasus umum yang sering ditemui pada pasien ortodonti. Kasus gigi *crowding* menunjukkan prevalensi yang tinggi pada regio anterior. (Lopatioene K, 2014) (Harini R, dkk, 2020)(Meredith L, dkk, 2017)

Ada beberapa metode untuk merawat *crowding*; diantaranya ekspansi transversal rahang, proklinasi gigi anterior, distalisasi gigi dalam lengkung rahang, ekstraksi gigi, atau reduksi interproksimal email. Jumlah *crowding*, profil fasial, dan usia pasien akan menentukan strategi perawatan. Sejak 1944, ketika Ballard pertama kali melakukan reduksi interproksimal email untuk segmen anterior, ada beberapa teknik yang berbeda yang digunakan untuk memperoleh ruang dalam lengkung gigi, yakni metode Hudson (1956), Paskow (1971), Peck dan Peck (1972), Sheridan *air-rotor stripping* (1985), dan Zachrisson (1986). Reduksi interproksimal email merupakan prosedur klinis yang melibatkan reduksi, rekontur anatomi, dan proteksi permukaan email interproksimal dari gigi permanen. Untuk pasien dengan *crowding* ringan atau sedang (4-8 mm), tindakan ini merupakan alternatif dari ekstraksi gigi. Namun, hal ini bersifat *irreversible* dan oleh karena itu, pemeriksaan secara mendetail perlu dilakukan sebelum prosedur perawatan. (Lopatioene K, 2014) (Harini R, dkk, 2020)

**1. Non-Ekstraksi**

**a. Reduksi Interproksimal**

Reduksi interproksimal email merupakan tindakan pengambilan bagian dari email gigi khususnya bagian kontak interproksimal sehingga akan mengurangi lebar mesiodistal gigi. Reduksi interproksimal menjadi lebih populer karena semakin meningkatnya kesadaran pasien ortodonti terhadap kesukaran penutupan ruang pada pasien dewasa, termasuk pasien yang kurang

setuju terhadap tindakan ekstraksi. Penjelasan mengenai reduksi interproksimal akan diuraikan sebagai berikut. (Pindoria J, dkk, 2016)

**1) Indikasi dan kontraindikasi reduksi interproksimal**

Indikasi utama dari RIE (reduksi interproksimal) pada perawatan pasien dewasa adalah kasus *crowding* ketika kekurangan ruang pada lengkung gigi sekitar 4-8 mm, diskrepansi indeks Bolton, perubahan bentuk gigi, email, dan estetik gigi, kemampuan untuk memperoleh ruang yang kurang dengan aman untuk pergerakan gigi non-ekstraksi, makrodonsia, peningkatan retensi dan stabilitas *pasca* perawatan ortodonti, normalisasi kontur gingiva dan eliminasi *black triangle*, dan koreksi kurva Spee. RIE harus dilakukan hanya pada pasien dengan risiko karies rendah dan kebersihan mulut baik untuk menghindari peningkatan risiko terjadi karies. Setelah membuat kontak interdental yang benar, risiko kegoyangan gigi atau kehilangan tulang alveolar akan berkurang. Adapun keuntungan RIE ialah waktu pengerjaan yang singkat. (Harini R, dkk, 2020) (Meredith L, dkk, 2017) (Pindoria J, dkk, 2016)

RIE tidak boleh dilakukan pada pasien dengan risiko karies dan kebersihan mulut yang buruk untuk menghindari risiko perkembangan karies. Kontraindikasi utama adalah ketika *crowding* dengan kekurangan ruang terjadi lebih dari 8 mm per

rahang, penyakit periodontal aktif, hipoplasia email, hipersensitivitas terhadap dingin, terdapat banyak restorasi, gigi premolar berbentuk bulat, serta pasien anak dengan ruang pulpa yang besar. (Harini R, dkk, 2020) (Meredith L, dkk, 2017) (Pindoria J, dkk, 2016)

**2) Metode reduksi interproksimal**

Sangat penting untuk mengetahui berapa banyak email yang direduksi sebelum melakukan RIE. Hal ini dapat dilakukan dengan memproyeksikan garis khayal dari garis servikal gigi secara vertikal ke bidang oklusal karena dentin diproyeksikan dalam garis lurus dari garis servikal. Penelitian menunjukkan bahwa email sedikit lebih tipis pada bagian distal dibanding mesial. Cara lain untuk mengukur ketebalan email adalah menggunakan alat pengukur khusus, dengan akurasi di atas 1/10 mm. Setelah mengetahui ketebalan dari interdental email, klinisi dapat memutuskan berapa banyak email yang akan diambil. Fillion, dkk merekomendasikan untuk tidak mengambil lebih dari 0,3 mm email untuk insisivus rahang atas, 0,6 mm dari gigi posterior rahang atas, 0,2 mm dari insisivus rahang bawah, dan 0,6 mm dari permukaan mesial gigi posterior rahang bawah. Chudasama dan Sheridan mengklaim bahwa interdental email lebih tipis pada insisivus lateral rahang atas dan rahang bawah, sehingga hanya 0,5 mm harus diambil dari titik kontak ini.

Sheridan dan Ledoux menyatakan bahwa ruang 6,4 mm dapat diperoleh dari reduksi interproksimal email delapan permukaan proksimal premolar dan molar. Stroud, dkk memperkirakan bahwa mungkin untuk memperoleh 9,8 mm dengan mengaplikasikan prosedur yang sama. (Meredith L, dkk, 2017) (Choudhary A, dkk*,* 2015)

**3) Prosedur reduksi interproksimal**

Sebelum RIE dilakukan, semua gigi dalam rahang harus telah *level* dan *align*, karena setelah *level* dan *align*, sangat mudah untuk menilai apakah koreksi oklusi dapat dilakukan atau tidak. Setelah gigi *align*, separator digunakan untuk menciptakan ruang antar gigi, sehingga meningkatkan visibilitas dan akses ke titik kontak, semua gigi tidak boleh dikikis dalam satu kali pertemuan sekaligus. Anatomi gigi akan berubah selama RIE sehingga sangat penting untuk menempatkan titik kontak di antara gigi pada lokasi anatomis yang benar dan mengembalikan kontur gigi pada bentuk aslinya. (Choudhary A, dkk, 2015)

Ketika memilih bahan untuk RIE, sangat penting untuk menentukan instrumen yang tepat dan dapat melindungi jaringan lunak. Bahan RIE secara umum terbagi atas manual dan *rotary*. Masing-masing memiliki keuntungan dan kerugian. (Choudhary A, dkk*,* 2015)

Teknik RIE yang paling diterima secara klinis, yaitu: (Choudhary A, dkk,2015)

a) Teknik stripping *Air-rotor* dengan *fine tungsten-carbide* atau bur *diamond* dan *diamond coated strip*
b) *Handpiece* atau *contra-angle mounted diamond-coated disk*
c) *Handheld* atau *metal strip abrasive motor-driven*

Pilihan teknik RIE tergantung pada keparahan *crowding* dan posisi gigi dalam rahang. Bahan yang umum digunakan, yaitu:

a) *Metal abrasive strip*; instrumen manual untuk reduksi email gigi anterior. Strip dapat digunakan dengan tangan operator, hemostat Mathieu, atau dengan pegangan khusus strip. Alat ini dapat digunakan ketika gigi sangat rotasi dan saat *disk* tidak dapat digunakan dan untuk rekontur gigi setelah RIE. Namun kadang dapat sangat tidak praktis, tidak efisien dan membutuhkan waktu yang lama ketika digunakan pada gigi daerah bukal dan meninggalkan bagian dari strip tersangkut diantara gigi. (Choudhary A, dkk,2015)
b) *Diamond disk*; merupakan *abrasive diamond-coated disk* yang tersedia dengan berbagai macam ketebalan dan kekasaran seperti *metal abrasive strip*. Terdiri dari sisi *double/single* dan digunakan dengan *handpiece contra angle*. Bahan ini memberikan permukaan email yang paling halus dengan polish *pasca* RIE, namun bila tidak digunakan dengan

baik dapat meninggalkan *undercut* yang dalam pada email dan terkadang dapat berbahaya ketika berada dekat dengan lidah, pipi, atau bibir pasien. (Choudhary A, dkk, 2015)

Gambar 1. Reduksi Interproksimal pada email menggunakan *Diamond Disk*

c) *Air-rotor Stripping* (ARS); dijelaskan pertama kali oleh Sheridan sebagai alternatif dari ekstraksi atau ekspansi pada kasus *borderline*. Saat melakukan ARS, direkomendasikan untuk menggunakan bur dengan *non-cutting edge safety-tipped* untuk mencegah *undercut* dinding proksimal, hal ini dapat dilakukan dengan menggunakan bur konvensional dengan ujung kotak. Kerugian teknik ini adalah meninggalkan permukaan email yang paling kasar setelah RIE dibandingkan dengan *diamond disk* dan *metal strip*. (Choudhary A, dkk, 2015)

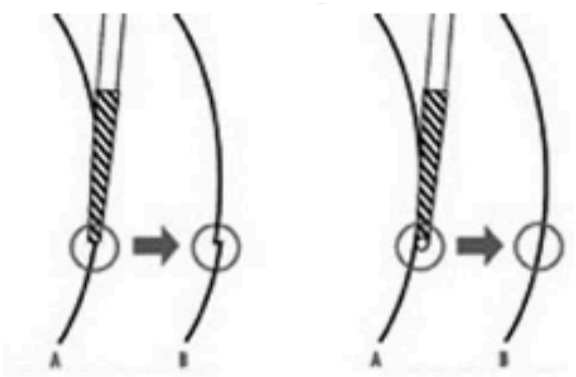

Gambar 2. Bur dengan *deactivated point*

d) *D-Ortho-strips*: Ini adalah strip tipis semi-fleksibel yang digunakan dengan gagang. Berbentuk *Proxo Intensif* dengan bilah tipis fleksibel yang menghilangkan sebagian kecil email intermolar untuk memberikan ruang *band* jika separasi tidak efektif. Teknik ini membutuhkan waktu yang lebih lama dibandingkan ARS, namun hasil yang diperoleh lebih dapat diprediksi, dan permukaan email yang diperoleh lebih halus dibandingkan dengan penggunaan bur. (Choudhary A, dkk, 2015)

Gambar 3. *"Ortho strip"* dengan *holder*

4) **Komplikasi Reduksi Interproksimal**

Penggunaan RIE yang tidak tepat dapat menyebabkan hipersensitivitas, kerusakan permanen pada pulpa gigi, peningkatan retensi plak dan risiko penyakit periodontal di area email yang diambil. Hipersensitivitas terhadap perubahan suhu tergantung pada berbagai faktor seperti usia pasien, tingkat keparahan gigi *crowding*, kerusakan gigi patologis, hipersensitivitas sebelum perawatan, dan jumlah email yang dihilangkan. Cedera iatrogenik pada permukaan email proksimal dapat menjadi faktor predisposisi penyakit periodontal dan karies karena email interdental menjadi lebih sensitif terhadap demineralisasi. Risiko kerusakan pulpa *irreversibel* paling tinggi ketika bur tungsten karbid digunakan untuk RIE untuk gigi insisivus bawah sehingga perlu disertai teknik pendinginan yang tepat. (Meredith L, dkk, 2017) (Choudhary A, dkk, 2015)

**b. Ekspansi**

Ekspansi rahang merupakan metode untuk memperoleh ruang. Ekspansi palatal adalah prosedur ortodonti yang relatif kompleks tapi sering dilakukan. Koreksi dari defisiensi maksila dalam arah transversal dapat menjadi komponen penting dalam rencana perawatan ortodonti. Ekspansi palatal pertama kali berhasil dilakukan oleh Emerson C. Angell pada tahun 1860. Ekspansi palatal digunakan untuk koreksi diskrepansi maksila. Ekspansi dibuat

dengan kombinasi ortopedi dan pergerakan ortodonti gigi. Ada 3 jenis ekspansi yang digunakan, yaitu: (Kannan MS, dkk, 2020)

1) ***Slow Maxillary Expansion* (SME)**

Prosedur SME menghasilkan resisten jaringan yang rendah pada bagian sekitar struktur *circummaxillary*, tetapi peningkatan formasi tulang pada sutura intermaksila secara teori dapat mengeliminasi atau mengurangi limitasi dari SME. SME dipercaya dapat memberikan stabilitas *pasca* ekspansi yang lebih baik bila diberikan periode retensi yang adekuat. Hal tersebut dipengaruhi oleh aplikasi gaya fisiologis konstan hingga ekspansi yang dibutuhkan telah tercapai. Piranti SME juga ringan dan cukup nyaman untuk diposisikan dalam waktu lama dengan tujuan retensi dari hasil ekspansi. Gaya yang diaplikasikan berkisar 10-20 N, dan pada regio maksila hanya 450-900 gr. Gaya tersebut tidak cukup kuat untuk memisahkan sutura yang sudah kompak. Peningkatan lebar lengkung rahang atas berkisar 3,8-8,7 mm menggunakan SME, dengan rata-rata pelebaran 1 mm per minggu menggunakan gaya 900 gram. (Kannan MS, dkk, 2020)

Piranti Coffin diperkenalkan oleh Walter Coffin (1875), merupakan piranti lepasan yang mampu mengekspansi alveolar dental secara perlahan. Piranti terdiri dari kawat berbentuk omega tebal 1,25, ditempatkan pada regio *mid-palatal*. *Free end*

dari kawat omega dipasang di dalam akrilik menutupi bagian palatum. Pegas diaktifkan dengan menarik dua sisi secara manual. (Kannan MS, dkk, 2020)

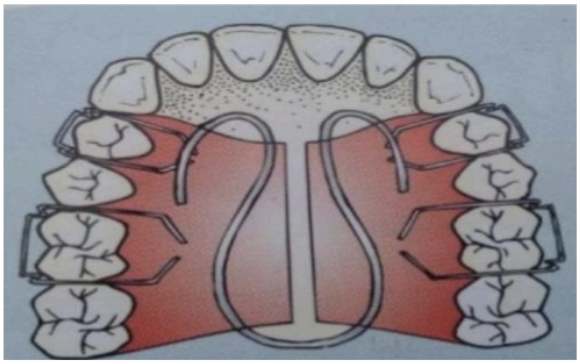

Gambar 4. *Slow Maxillary Expansion*

**2) *Rapid Maxillary Expansion* (RME)**

RME atau yang diketahui sebagai *Rapid Palatal Expansion* atau *split palatal*, merupakan tipe ekspansi skeletal yang melibatkan perpisahan dari sutura *mid palatal* dan pergerakan saling menjauhi dari palatal kiri dan kanan. Konsep ekspansi maksila juga meluas sampai kavitas nasal, piranti RME bersifat cekat dengan kekuatan gaya 3-10 pon. (Kannan MS, dkk, 2020)

a) Indikasi RME (Kannan MS, dkk, 2020)

(1) Kasus dengan diskrepansi transversal 4 mm

(2) Molar maksila inklinasi ke bukal

(3) Protraksi maksila pada kasus Klas III

(4) Celah bibir dan palatum pada pasien dengan kolaps maksila

(5) *Crowding* maksila sedang

b) Tipe dari piranti RME (Kannan MS, dkk, 2020)

(1) Piranti Lepasan

(2) Piranti Cekat

(a) *Tooth borne*:

i. Tipe Isaacson: Piranti ini memiliki *screw spring loaded* spesial disebut ekspander MINNE, terdiri dari koil spring yang memiliki mur yang dapat menekan pegas, ekspander diaktifkan dengan menutup mur sehingga pegas terkompresi. (Kannan MS, dkk, 2020)

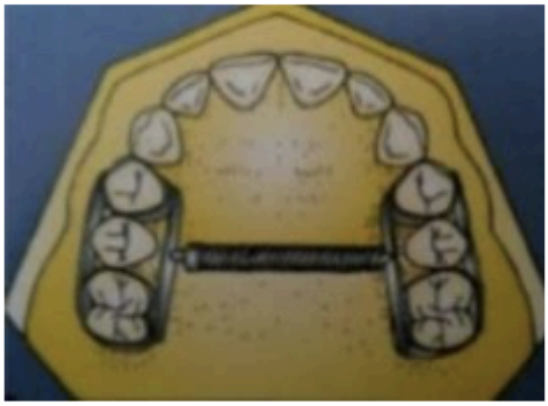

Gambar 5. Tipe Isaacson

ii. Tipe Hyrax: Terdiri dari *screw* yang disebut *HYRAX* (*Hygiene Rapid Expander*), *screw* memiliki ekstensi kawat pengukur berat yang

disesuaikan untuk mengikuti kontur palatal dan disolder ke *band* pada gigi premolar. (Kannan MS, dkk,2020)

Gambar 6**.** Hyrax

(b) *Tooth and tissue borne*:

i. Tipe Derichsweiler: Gigi premolar pertama hingga molar pertama dipasangkan *band*, *wire tag* disolder ke aspek palatal *band*, *wire tag* dimasukkan ke plat akrilik palatal split yang dilengkapi sekrup di tengahnya. (Kannan MS, dkk,2020)

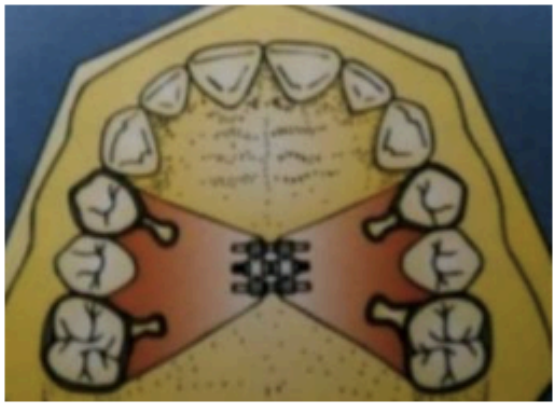

Gambar 7. Derichsweiler

ii. Tipe Hass: Gigi premolar pertama hingga molar pertama di kedua sisi dipasang *band*, kawat SS diameter 1,2 mm disolder pada aspek bukal dan lingual yang menghubungkan premolar dan molar, kawat palatal memanjang ke anterior dan posterior, bagian *free end* tertanam dalam akrilik dan sekrup dimasukkan. (Kannan MS, dkk, 2020)

Gambar 8. Tipe Hass

3) ***Surgically Assisted Rapid Palatal Expander*** **(SARPE)**

Ekspansi ini merupakan metode alternatif yang mengurangi resistensi penutupan dari sutura *mid-palatal* untuk memperbaiki konstriksi maksila yang terjadi pada pasien dewasa. Piranti ini membantu untuk mengekspansi maksila secara efektif pada aspek skeletal pada pasien dewasa. Komplikasi yang dapat terjadi pada penggunaan piranti ini yaitu iritasi jaringan daerah palatal. Iritasi terjadi karena kontak terus menerus antara palatal dengan piranti ekspansi. Komplikasi lainnya antara lain perdarahan, resesi gingiva, resorpsi akar, infeksi sinus, ekstrusi gigi, dan relaps. (Kannan MS, dkk,2020)

**2. Ekstraksi**

Ekstraksi gigi premolar dilakukan untuk mendapatkan ruang saat *alignment* gigi pada gigi yang *crowding* atau untuk mencapai profil jaringan lunak estetik setelah retraksi gigi anterior. Banyak penelitian telah menyelidiki perubahan parameter tulang dan jaringan lunak pada pasien ortodonti yang dirawat dengan ekstraksi premolar. Namun, hanya ada beberapa laporan yang mengevaluasi perubahan fungsi pengunyahan pada pasien ortodonti yang dirawat dengan ekstraksi premolar. Tome, dkk menyimpulkan dalam studi kinesiologi bahwa keterampilan dalam gerakan mandibula tidak berbeda antara kelompok ekstraksi dan non-ekstraksi. Yoon dkk. melaporkan bahwa area kontak gigi dan kekuatan

oklusal berkurang setelah perawatan ortodonti dengan ekstraksi gigi premolar. (Jang I, dkk, 2019)

## B. Tujuan Perawatan Ortodonti

Tujuan utama perawatan ortodonti adalah untuk mendapatkan hubungan yang normal antara gigi dengan struktur wajah. Angle menekankan bahwa *alignment* semua unit gigi diperlukan untuk mencapai keseimbangan wajah. Namun terdapat keterbatasan untuk memberikan perubahan jaringan lunak yang dapat dilakukan secara ortodonti, sehingga memerlukan ekstraksi. (Al-Ani dkk,2018)

### 1. Fonetik

Bicara adalah salah satu fungsi yang paling sering terpengaruh di antara pasien yang menjalani perawatan ortodonti. Meskipun memenuhi keinginan estetika, pasien mungkin akan sangat terganggu oleh potensi gangguan bicara yang terkait dengan perawatan. Selain itu, penggunaan alat ortodonti dapat menyebabkan gangguan artikulasi berbicara/ konsonan linguodental, labiodental, atau linguoalveoler. *Dentalised error* adalah posisi lidah yang menyimpang terhadap gigi yang mengakibatkan gangguan aliran udara. Baik kesalahan dental dan interdental adalah kesalahan posisi lidah yang mengganggu aliran udara yang mengakibatkan kesalahan artikulasi suara dan terganggunya fungsi fonetik. (Pogal-Sussman-Gandia, dkk, 2019) (Fraundorf E.C, dkk,2022) (Doshi UH, dkk,2011)

Penggunaan piranti ortodonti dapat mempengaruhi anatomi gigi, ruang di rongga mulut, pergerakan lidah, dan otot perioral sehingga mempengaruhi fonetik/berbicara. Untuk menghasilkan suara bicara tertentu yang benar, tidak boleh ada intervensi antara struktur keras dan lunak sistem stomatognatik. Terkait hubungan antara terapi ortodonti korektif dan gangguan fonetik, menurut Kessler terdapat perbaikan dalam fungsi fonetik setelah dilakukannya koreksi maloklusi. Pada penelitian *Rathbone dan Snidecore,* efek perawatan ortodonti menghasilkan bunyi *frikatif* /s/, /z/, dan /zh/ yang cenderung tidak berubah. Penelitian yang dilakukan Pahkala, dkk menunjukkan peningkatan fungsi fonetik. Berbeda dengan penelitian menurut Proffit dan Fields, kesulitan bicara tidak mungkin dirawat dengan perawatan ortodonti saja. Pada pasien dengan defek bicara dalam hubungannya dengan maloklusi, kombinasi terapi wicara dan ortodonti dapat membantu. (Doshi UH, dkk, 2011) (Melo PED, dkk,2021)

Gangguan bicara mungkin terjadi saat menutupi permukaan anatomis gigi dengan *aligner.* Waktu singkat yang dibutuhkan pasien untuk beradaptasi dengan *orthodontic aligners* dapat tergantung pada penyesuaian alat yang tepat pada permukaan gigi palatal/lingual. Perbandingan dengan literatur menunjukkan penurunan yang sama dari bunyi /s/ pada pasien yang menjalani perawatan lingual ortodonti. Kesamaan ini menunjukkan bahwa baik *aligner* dan peralatan lingual menciptakan mekanisme yang sama untuk mengubah bicara sebagai area

kontak dari pergeseran lidah, karena adanya alat pada permukaan lingual. Ahli ortodonti harus menginformasikan pasien bahwa potensi perubahan dalam bicara atau gangguan fonetik yang bersifat sementara dan adaptasi kemungkinan akan terjadi selama bulan pertama perawatan. (Pogal-Sussman-Gandia, dkk, 2019) (Fraundorf E.C, dkk, 2022) (Melo PED, dkk, 2021)

**2. Mastikasi**

Mastikasi adalah proses yang kompleks, yang dicirikan oleh pemecahan makanan menjadi partikel yang lebih kecil untuk memudahkan pencernaan. Hubungan maloklusi dan fungsi pengunyahan penting karena tidak ada kesepakatan apakah maloklusi adalah fisiologis atau kondisi patologis. Individu dengan tipe maloklusi parah kurang efisien dalam memecah makanan dibandingkan dengan yang memiliki oklusi normal. (Toro A, dkk, 2006)

Meskipun sejumlah peneli telah meneliti hubungan antara efisiensi mastikasi dan maloklusi pada anak-anak, penelitian tersebut masih terbatas dalam beberapa hal. Beberapa dari penelitian ini menggunakan makanan alami yang sifat mekaniknya sulit untuk distandarisasi pada sejumlah besar subjek. Sementara yang lain telah menggunakan sejumlah kecil kriteria untuk mengukur distribusi ukuran partikel yang dikunyah. Meskipun hubungan antara tingkat keparahan maloklusi dan efisiensi mastikasi telah diteliti pada orang dewasa, tidak ada penelitian yang sebanding pada anak-anak. (Toro A, dkk, 2006)

Performa mastikasi meningkat dengan usia kronologis, ukuran tubuh, kekuatan gigitan, dan peningkatan area kontak oklusal dan area dekat kontak. Seiring bertambahnya usia individu, ukuran tubuh, massa otot dan kemampuan untuk menghasilkan kekuatan gigitan meningkat. Oleh karena itu, efisiensi mastikasi seharusnya tidak diharapkan untuk meningkat pada tingkat yang konstan pada anak-anak yang sedang tumbuh, terutama selama perubahan dari gigi sulung ke gigi permanen. (Toro A, dkk*,* 2006)

Maloklusi telah dilaporkan berhubungan dengan penurunan fungsi mastikasi. Pada pasien *crossbite* atau *openbite*, kekuatan gigitan maksimum, area kontak oklusal, kemampuan mengunyah lebih rendah dari kelompok normal. Ukuran partikel rata-rata pada pasien yang menjalani bedah ortognati lebih besar dari kelompok kontrol. (Jang I, dkk, 2019)

Pada studi kinesiografi, jalur pergerakan gigi insisivus sentral diukur dan waktu mengunyah, kecepatan, dan pola mengunyah pasien maloklusi dianalisis. Beberapa penelitian melaporkan siklus mengunyah pada pasien dengan *crossbite*, atau maloklusi prognatik berbeda dengan kelompok normal. Anak-anak dengan gigitan terbuka anterior menunjukkan durasi penutupan yang lebih pendek serta defisiensi lebar siklus mengunyah dibandingkan kelompok oklusi normal. Di sisi lain, tidak ada perbedaan signifikan yang ditemukan pada pola mengunyah. (Jang I, dkk, 2019)

**a. Iregularitas**

Mengunyah adalah salah satu fungsi vital dari sistem stomatognatik dan bergantung dengan adanya gigi untuk mengunyah, memotong, menggiling, dan menghancurkan makanan dengan benar. Ketika ada perubahan susunan gigi di rongga mulut atau kehilangan gigi, individu tersebut mungkin mengalami pengunyahan yang tidak efisien. Hilangnya gigi cenderung menyebabkan ketidakseimbangan dalam hubungan oklusal antara gigi yang tersisa, menyebabkan efek buruk pada fungsi rongga mulut. Selain kehilangan gigi, ada hubungan dengan distribusi gigi yang ada: jika kehilangan gigi terjadi di regio posterior, dampak pada fungsi ini akan lebih besar, karena gigi di regio ini menggiling makanan, yang penting untuk pengunyahan yang efektif. (Rech, dkk*,* 2014)

Kehilangan satu gigi dapat mempengaruhi proses pengunyahan. Tidak adanya elemen gigi menyebabkan kesulitan dan rasa sakit selama proses mengunyah. Selain kerugian dalam proses pengunyahan, perubahan ini dapat berdampak pada hubungan sosial dan pribadi individu tersebut. Individu dengan gigi lengkap memiliki kemampuan mengunyah yang efektif, hampir 100% dalam kapasitas fungsionalnya; dalam kasus kehilangan gigi, kemampuan ini dapat dikurangi hingga 70%. (Rech, dkk*,* 2014)

Perubahan pengunyahan akibat kehilangan gigi dapat dijelaskan karena modifikasi oklusi gigi. Dampak utama kehilangan gigi terkait

dengan pengurangan area oklusi gigi, menyebabkan perubahan hubungan oklusal normal yang menghasilkan pengurangan kapasitas memotong dan menggiling makanan. Maloklusi menyebabkan hambatan dan menghasilkan malfungsi dan ketidakseimbangan pada elemen lain dalam sistem pengunyahan, yang dalam banyak kasus, hampir tidak dikompensasi. Maloklusi menyebabkan gerakan mengunyah yang tidak teratur, dengan pembatasan gerakan penutupan vertikal yang terjadi sebelum interkuspal maksimum. (Rech, dkk, 2014)

Mengunyah unilateral adalah mekanisme adaptasi untuk memastikan trauma minimal pada periodontal, gigi, dan sendi. Hanya struktur dari *working side* yang dirangsang, sehingga mencegah abrasi fisiologis dari *cups* gigi dari sisi *balancing side*, memungkinkan gangguan oklusal dan juga mendukung terbentuknya plak bakteri, karies, dan gangguan periodontal. Selama bertahun-tahun, mengunyah unilateral dapat menyebabkan pertumbuhan wajah yang tidak simetris. (Rech, dkk, 2014)

Adanya gangguan pada salah satu komponen dari sistem pengunyahan akan berdampak pada komponen lainnya sehingga perlu diketahui bagaimana fungsional dan pergerakan komponen-komponen tersebut dalam proses pengunyahan. (Suhartini S, 2015)

**b. *Chewing***

Sistem pengunyahan merupakan merupakan satu unit fungsional dari sistem stomatognatik. Pengunyahan dilakukan untuk mempersiapkan makanan menjadi partikel yang lebih kecil agar lebih mudah untuk ditelan. Pengunyahan terjadi karena interaksi yang kompleks antara otot-otot pengunyahan dan otot pendukungnya, gigi geligi, dan TMJ. Adanya makanan yang masuk kedalam rongga mulut memberikan stimulasi pada otot-otot untuk membuka mandibula. (Suhartini S, 2015)

Selanjutnya makanan masuk ke dalam rongga mulut dan digerakkan oleh lidah dan otot-otot pipi agar berada di permukaan kontak gigi. Proses ini terjadi bersamaan dengan gerakan menutupnya mandibula. Selama proses pengunyahan berlangsung, lidah dan pipi juga mempunyai peranan yang penting. Lidah akan melunakkan makanan, dibantu oleh palatum durum dan permukaan dorsal lidah (papilla) serta mencampur makanan dengan saliva dan mentransfer makanan dari satu sisi rongga mulut ke sisi lain serta memastikan bahwa semua bagian dari makanan sudah dikunyah. Bibir dan pipi juga berperan agar cairan tidak keluar dari rongga mulut. Pengunyahan yang sempurna akan menghasilkan partikel makanan yang siap untuk dicerna dan diserap dalam saluran pencernaan. Penyerapan makanan yang optimal akan berdampak pada terserapnya

zat-zat gizi yang penting bagi kesehatan rongga mulut dan kesehatan secara sistemik. (Suhartini S, 2015)

**c. Jumlah titik kontak oklusal**

Kontak gigi merupakan oklusi dari gigi geligi yang disebabkan oleh kontrol neuromuskular terhadap sistem pengunyahan. Oklusi gigi dibentuk dari susunan gigi geligi dalam rahang atas dan bawah. Secara fungsional, oklusi gigi seseorang yang normal tergantung dari fungsi dan dampaknya terhadap jaringan periodonsium, otot dan TMJ. (Suhartini S, 2015)

Susunan gigi yang lengkap pada oklusi sangat penting karena akan menghasilkan proses pencernaan makanan yang baik. Pemecahan makanan pada proses pengunyahan sebelum penelanan akan membantu pemeliharaan kesehatan gigi yang baik. (Suhartini S, 2015)

*Cups* gigi pada lengkung maksila dan mandibula yang terletak pada posisi normal dengan gigi antagonisnya akan menghasilkan kontak yang maksimal antara *cups* dan *fossa*. Oklusi gigi dapat bervariasi dari satu individu dengan individu lainnya. Oklusi ideal merupakan oklusi dimana terdapat hubungan yang tepat dari gigi pada bidang sagital. Selama proses pengunyahan gigi geligi cenderung berada pada posisi istirahat, dimana pada posisi ini semua otot yang mengontrol posisi mandibula berada dalam keadaan istirahat. Pada posisi ini terdapat celah antara gigi atas dan bawah yang disebut *free*

*way space*. Pada kondisi ini gigi akan memberikan efek mekanis yang maksimal terhadap makanan. (Suhartini S, 2015)

**d. Tingkat harmonisasi *closing muscle***

Dari perspektif anatomi, otot pengunyahan dibagi menjadi kelompok elevator dan depresor. Kelompok elevator terdiri dari otot masseter dan temporalis, yang terletak lebih superfisial, dan otot pterigoid medial, yang terletak lebih dalam. Otot-otot kelompok depresor terletak di dasar mulut. Kelompok ini terdiri (dari superior ke inferior) otot geniohyoid, mylohyoid, dan digastrik. Otot geniohyoid dan mylohyoid menghubungkan tulang hyoid dengan *corpus* mandibula. Otot digastrik menghubungkan prosesus mastoideus dengan *corpus* mandibula dan melekat pada tulang hyoid melalui lengkung fibrosa yang mengelilingi tendon intermedietnya. Otot pterigoid lateral melengkapi sistem otot. Otot ini terdiri dari caput superior dan inferior berjalan dari leher mandibula ke arah depan dan medial. Karena kedua caput dianggap memiliki aksi yang berbeda, otot ini tidak dapat dianggap secara eksklusif sebagai elevator atau depressor. (Koolstra JH, 2002)

Otot elevator bersifat *pennate* (simetris bilateral). Otot ini memiliki luas penampang fisiologis yang relatif besar dan cocok untuk menghasilkan gaya yang besar. Serat-seratnya pendek, yang membatasi kapasitasnya untuk pemendekan aktif selama kontraksi. Otot depresor dan pterigoid lateral memiliki serat yang kurang lebih

paralel dan oleh karena itu dapat berkontraksi pada jarak yang lebih jauh dengan kekuatan yang lebih kecil. (Koolstra JH, 2002)

Pergerakan dalam pengunyahan terjadi karena gerakan kompleks dari beberapa otot pengunyahan. Otot-otot utama yang terlibat langsung dalam pengunyahan adalah otot masseter, otot temporalis, otot pterygoideus lateralis, dan otot pterygoideus medialis. Selain itu juga ada otot-otot tambahan yang juga mendukung proses pengunyahan yaitu otot mylohyoideus, otot digastrikus, otot geniohyoideus, otot stylohioideus, otot infrahyoideus, otot buccinator dan labium oris. (Suhartini S, 2015)

Gerakan mandibula selama proses pengunyahan dimulai dari gerakan membuka mandibula yang dilakukan oleh kontraksi muskulus pterygoideus lateralis. Pada saat bersamaan muskulus temporalis, muskulus masseter dan muskulus pterygoideus medialis tidak mengalami aktivitas atau mengalami relaksasi. Makanan akan masuk ke rongga mulut dan disertai dengan proses menutupnya mandibula. Gerakan menutup mandibula disebabkan oleh kontraksi muskulus temporalis, muskulus masseter dan muskulus pterygoideus medialis, sedangkan muskulus pterygoideus lateralis mengalami relaksasi. Pada saat mandibula menutup perlahan, muskulus temporalis dan muskulus masseter juga berkontraksi membantu gigi geligi agar berkontak pada oklusi yang normal. Muskulus digastrikus juga mengalami potensial aksi dan berkontraksi pada saat mandibula bergerak dari posisi

istirahat ke posisi oklusi. Muskulus digastrikus berperan dalam mempertahankan kontak gigi geligi. (Suhartini S, 2015)

**3. Estetik**

Perawatan ortodonti tidak hanya dapat memperbaiki susunan gigi geligi, namun pada kasus tertentu dalam perawatannya dapat berdampak besar pada estetika seseorang. Estetika gigi merupakan faktor kunci dalam daya tarik fisik secara keseluruhan dan mempengaruhi ekspresi wajah seseorang. Estetika juga berperan penting dalam menentukan keputusan pasien untuk melakukan perawatan ortodonti. (Gazit-Rappaport T, dkk, 2010)

Dengan meningkatnya kebutuhan perawatan ortodonti, beberapa indeks epidemiologi telah dikembangkan. Indeks yang paling umum digunakan adalah *Dental Aesthetic Index* (DAI) yang telah direkomendasikan WHO dan *Index of Orthodontic Treatment Need* (IOTN). IOTN telah dikembangkan untuk memberikan standar penilaian kebutuhan perawatan dan menciptakan keseragaman yang lebih besar dalam menyediakan perawatan. IOTN menggunakan skala untuk menilai tingkat keparahan maloklusi dan kebutuhan perawatan. (Oliveira de Meira, dkk, 2020) (Borzabadi-Farahani A, 2012)

Selain itu, maloklusi tidak hanya mempengaruhi senyum, estetika dan fungsi, tetapi juga status sosial dan psikologis pasien. Dalam sebuah penelitian prospektif terhadap 40 pasien dewasa yang diikuti dengan sebelum dan sesudah perawatan ortodonti, dilaporkan adanya

peningkatan pada tampilan wajah dan tubuh secara keseluruhan yang signifikan. Penelitian ini mendukung pendapat bahwa perawatan ortodonti tidak hanya menghasilkan peningkatan estetika gigi tetapi juga memiliki dampak yang signifikan pada aspek psikososial kehidupan pasien. (Gazit-Rappaport T, dkk, 2010)

Oleh karena itu, semakin pentingnya pertimbangan estetik dan penampilan gigi seseorang, masyarakat semakin termotivasi untuk melakukan perawatan otodonti. Dengan demikian, perawatan ortodonti memberikan manfaat terutama dalam meningkatkan fungsi fisik, mencegah kerusakan jaringan, meningkatkan estetika dan kesejahteraan psikososial. (Gazit-Rappaport T, dkk, 2010)

## C. Stomatognatik

Sistem stomatognatik (SS) juga disebut alat pengunyah (MA), dan kata "stomatognatik" berasal dari bahasa Yunani "stoma" (mulut) dan "gnathos" (rahang). Sistem stomatognatik merupakan unit morfo-fungsional yang terintegrasi dan terkoordinasi yang terdiri dari struktur kerangka, otot, angiologis, saraf, kelenjar, dan gigi yang diatur di sekitar oksipito-atloidal, atlantoaksial, vertebra servikal, temporomandibular, dento-gigi dalam oklusi, dan sendi dentoalveolar, yang diikat secara organik dan secara fungsional terkait dengan sistem ekspresi estetika pencernaan, pernapasan, fonologis, dan wajah. (Gualdrón-Bobadilla GF, dkk, 2022)

## 1. Fungsi Stomatognatik

Stomatognatik merupakan pendekatan pada praktik kedokteran gigi yang mempertimbangkan tentang keadaan yang saling berhubungan antara bentuk dan fungsi gigi, hubungan antar rahang, TMJ, bentuk kraniofasial, dan oklusi dental. Menurut Shillingburg (1981) fungsi utama sistem stomatognatik adalah oklusi namun selain itu sistem stomatognatik juga berperan dalam mastikasi, menelan / deglutisi, bicara dan pernafasan. (Shillingburg, dkk, 1997)

### a. Fungsi mastikasi

Pengunyahan adalah suatu proses penghancuran partikel makanan di dalam mulut dengan bantuan dari saliva untuk mengubah ukuran dan konsistensi makanan yang pada akhirnya akan membentuk bolus sehingga mudah ditelan. Sturuktur yang berperan antara lain gigi geligi, lidah, glandula saliva, palatum. Ketika mengigit makanan, seseorang akan membuka mulutnya dengan nyaman dan memajukan sedikit mandibulanya sampai makanan tergigit dengan gigi anterior bertemu hampir dalam kondisi *edge to edge*. Kemudian makanan yang siap ditelan dibawa ke tengah-tengah mulut sementara mandibula kembali ke posisi awal dan posisi tepi insisal ke bagian lingual dari gigi anterior maksila. Selanjutnya mulut terbuka sedikit dan lidah mendorong makanan ke arah oklusal. Setelah itu, mandibula menutup hingga gigi berkontak. Siklus berakhir ketika mandibula kembali ke posisi awal.

Siklus ini diulang hingga partikel makanan menjadi cukup kecil untuk ditelan. (The Academy of Prosthodontic, 2015)

**b. Fungsi menelan / deglutisi**

Proses menelan adalah aktivitas terkoordinasi yang melibatkan beberapa macam otot dalam mulut, otot palatum lunak, otot faring, dan otot laring. Holinshead, loogmore (1985) menyatakan bahwa proses menelan adalah proses yang terjadi setelah proses pengunyahan selesai di dalam mulut, kemudian mulut menutup. (The Academy of Prosthodontic, 2015)

**c. Fungsi bicara**

Menurut Kamus Kedokeran Dorlan (1998) adalah ekspresi pikiran dan ide yang dikeluarkan melalui suara. (Dorland,2002) Kemampuan berbicara bergantung pada perkembangan fungsi normal daerah motorik pada cortex cerebri dan pemanfaatan mekanisme otot-otot kompleks pada laring, faring, dan cavum oris. Berbicara melibatkan rongga mulut, seperti saluran nafas, laring, faring, gigi, palatum, lidah, paru-paru, dan otot-otot. (The Academy of Prosthodontic, 2015) Berikut adalah beberapa proses yang berikaitan dengan proses bicara yaitu:

**1) Respirasi**

Merupakan proses inhalasi dan ekshalasi.

2) **Fonasi**

Suara yang dihasilkan dari aliran udara yang melalui laring.

3) **Artikulasi**

Proses penghasilan suara dalam berbicara oleh pergerakan bibir, mandibula, lidah, dan mekanisme palatopharingeal dalam koordinasi dengan respirasi dan phonasi. Organ yang terlibat antara lain bibir, pipi, palatum, gigi, lidah, dan dinding posterior laring.

4) **Resonansi**

Proses suara teramplifikasi atau terintensifikasi dan memberikan kualitas karakteristik pada bunyi gelombang suara yang ditimbulkan pita suara. Ketika berbicara, gigi biasanya tidak berkontak walaupun gigi anterior hampir berkontak saat mengeluarkan bunyi "c", "ch", "s", dan "z" dengan pelan. *Speaking space* adalah ruang yang muncul di antara permukaan insisal dan atau oklusal pada gigi maksila dan mandibula ketika berbicara.

**d. Fungsi pernafasan / respirasi**

Proses ventilasi atau pertukaran oksigen dengan karbondioksida.

# BAB III

# KERANGKA TEORI DAN KERANGKA KONSEP

## A. Kerangka Teori

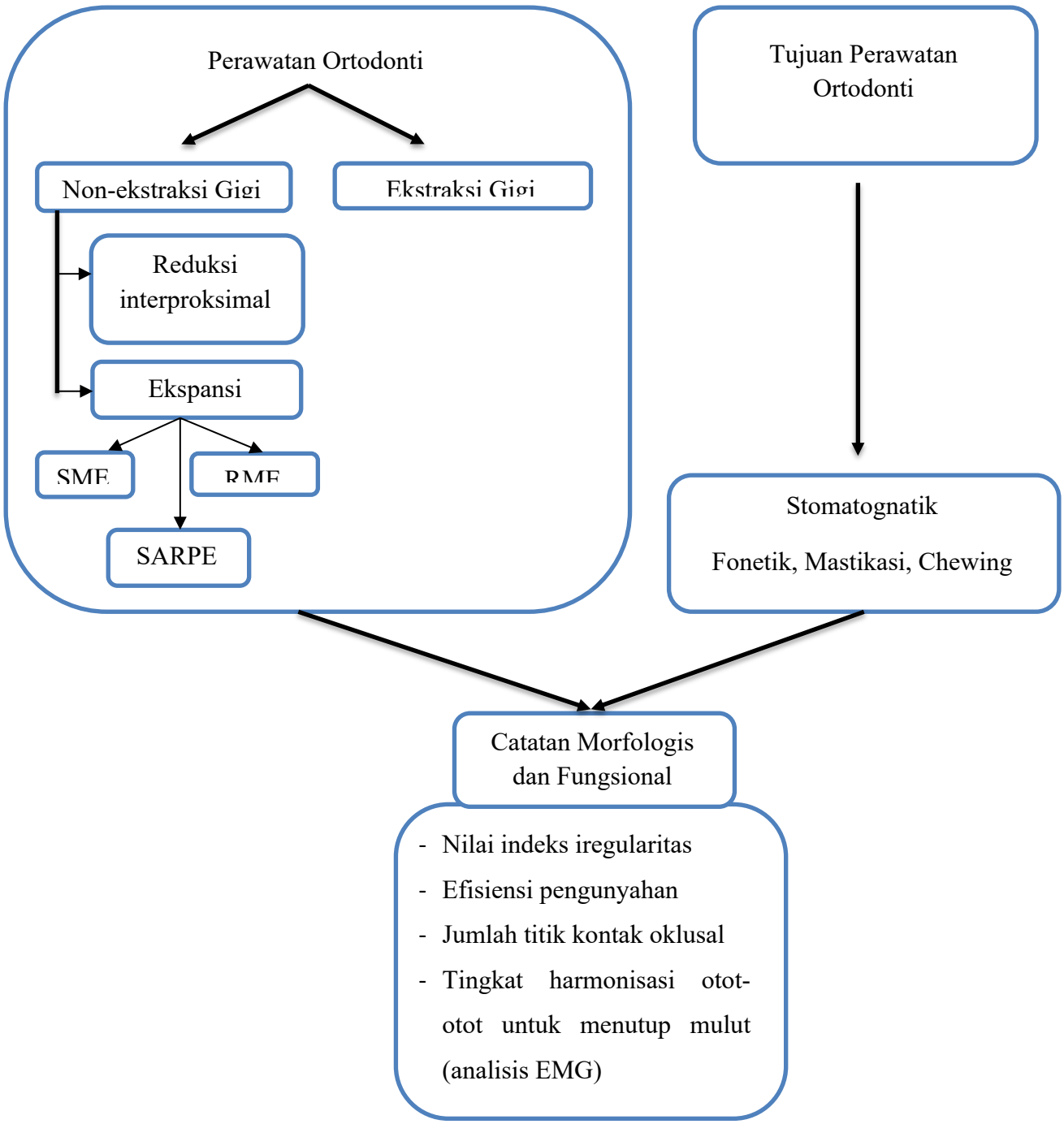

## B. Kerangka Konsep

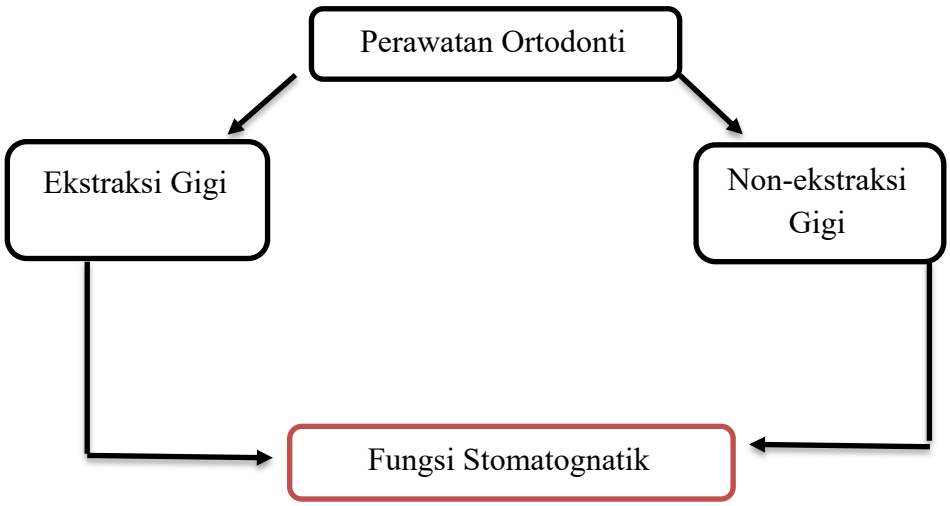


**Keterangan**

**: Variabel Independen**

**: Variabel Dependen**