

TESIS

**KORELASI NILAI ATENUASI EPICARDIAL ADIPOSE
TISSUE BERDASARKAN MSCT SCAN THORAKS DENGAN
NILAI TROPONIN PADA PASIEN COVID 19**

**(CORRELATION OF ATENUATION VALUE OF EPICARDIAL ADIPOSE
TISSUE BASED ON THORACIC MSCT SCAN WITH TROPONIN
VALUES IN COVID 19 PATIENTS)**



Oleh :

DANANG PAMORHADI BURHANUDIN

C125182003

PROGRAM PENDIDIKAN DOKTER SPESIALIS

PROGRAM STUDI RADIOLOGI

FAKULTAS KEDOKTERAN

UNIVERSITAS HASANUDDIN

MAKASSAR

2022

**KORELASI NILAI ATENUASI EPICARDIAL ADIPOSE
TISSUE BERDASARKAN MSCT SCAN THORAKS DENGAN
NILAI TROPONIN PADA PASIEN COVID 19
(CORRELATION OF ATENUATION VALUE OF EPICARDIAL ADIPOSE
TISSUE BASED ON THORACIC MSCT SCAN WITH TROPONIN
VALUES IN COVID 19 PATIENTS)**

Karya Akhir

Sebagai Salah Satu Syarat Untuk Mencapai Gelar Dokter Spesialis

Program Studi Ilmu Radiologi

Disusun dan Diajukan Oleh:

DANANG PAMORHADI BURHANUDIN

Kepada

PROGRAM PENDIDIKAN DOKTER SPESIALIS

PROGRAM STUDI ILMU RADIOLOGI

FAKULTAS KEDOKTERAN

UNIVERSITAS HASANUDDIN

MAKASSAR

2022

LEMBAR PENGESAHAN TUGAS AKHIR

**KORELASI NILAI ATENUASI EPICARDIAL ADIPOSE TISSUE
BERDASARKAN MSCT SCAN THORAKS DENGAN NILAI
TROPONIN PADA PASIEN COVID 19**

Disusun dan diajukan oleh :

DANANG PAMORHADI BURHANUDIN

Nomor Pokok : C125182003

Telah dipertahankan di depan Panitia Ujian yang dibentuk dalam rangka
Penyelesaian Studi Program Pendidikan Dokter Spesialis Program Studi
Pendidikan Radiologi Fakultas Kedokteran Universitas Hasanuddin
pada tanggal 02 November 2022
dan dinyatakan telah memenuhi syarat
kelulusan

Menyetujui :

Pembimbing Utama

dr. Sri Asriyani, Sp.Rad (K), M.Med.Ed
NIP. 19721223 200212 2 001

Pembimbing Pendamping

dr. Nikmatia Latief, Sp.Rad(K)
NIP.19680908 199903 2002



Ketua Program Studi Radiologi

Dr. dr. Mirna Muhs, Sp.Rad(K)
NIP. 19710908 200212 2 002



Dekan Fakultas Kedokteran

Prof. Dr. dr. Haerani Basyid, M.Kes, Sp.PD-KGH, Sp.GK(K)
NIP. 19680530 199903 2 001

PERNYATAAN KEASLIAN TESIS

Yang Bertanda Tangan Dibawah Ini :

Nama : dr. Danang Pamorhadi Burhanudin
Nomor mahasiswa : C125182003
Program Studi : Radiologi
Jenjang : Sp-1/PPDS-1

Menyatakan dengan sebenarnya bahwa tesis yang berjudul "**Korelasi Nilai Atenuasi Epicardial Adipose Tissue Berdasarkan Msct Scan Thoraks Dengan Nilai Troponin Pada Pasien Covid 19**" ini adalah karya saya sendiri dan tidak melanggar hak cipta pihak lain. Apabila dikemudian hari karya saya terbukti bahwa keseluruhannya adalah hasil karya orang lain yang saya pergunakan dengan cara melanggar hak cipta pihak lain, maka saya bersedia menerima sanksi atas perbuatan tersebut.

Makassar, November 2022

Yang menyatakan

A handwritten signature in black ink is written over a rectangular stamp. The stamp is a 10,000 Rupiah Indonesian postage stamp, featuring the Garuda Pancasila emblem and the text 'METERAI C. TERPAJIL' and '10000'. The stamp number '1CA00140005715' is visible at the bottom of the stamp.

Dr. Danang PB

KATA PENGANTAR

Bismillahirrahmanirrahim

Assalamualaikum warahmatullahi wabarakatuh

Puji syukur saya panjatkan kehadirat Allah SWT atas berkah, rahmat dan hidayah-Nya sehingga saya dapat menyelesaikan karya akhir ini yang berjudul "**KORELASI NILAI ATENUASI EPICARDIAL ADIPOSE TISSUE BERDASARKAN MSCT SCAN THORAKS DENGAN NILAI TROPONIN PADA PASIEN COVID 19**". Karya akhir ini disusun sebagai tugas akhir dalam program studi Dokter Spesialis Fakultas Kedokteran Universitas Hasanuddin Makassar.

Banyak kendala yang dihadapi dalam rangka penyusunan karya akhir ini, namun berkat bantuan sebagai pihak, maka karya akhir ini akhirnya dapat selesai pada waktunya. Pada kesempatan ini saya ingin menyampaikan terima kasih dan penghargaan yang sebesar-besarnya kepada :

1. **dr. Sri Asriyani, Sp.Rad(K) M.Med.Ed)**, selaku Ketua Komisi Penasihat
2. **dr. Nikmatia Latief, Sp.Rad (K)**, selaku Sekretaris Komisi Penasihat
3. **Dr. dr. Andi Alfian Zainuddin, M.KM**, selaku anggota Komisi Penasihat
4. **Dr. dr. Muzakkir Amir, Sp.JP (K)**, selaku anggota Komisi Penasihat

5. **dr. Nurlaily Idris, Sp.Rad (K)**, selaku anggota Komisi Penasihat.

Atas segala arahan, bimbingan, dan bantuan yang telah diberikan mulai dari pengembangan minat terhadap permasalahan, pelaksanaan selama penelitian, hingga penyusunan dan penulisan sampai dengan selesainya karya akhir ini. Serta ucapan terima kasih atas segala arahan, nasehat, dan bimbingan yang telah diberikan selama saya menjalani pendidikan di Departemen Radiologi FK-Unhas ini.

Pada kesempatan ini pula saya ingin menyampaikan terima kasih dan penghargaan saya kepada :

1. Rektor Universitas Hasanuddin, Dekan Fakultas Kedokteran Universitas Hasanuddin, Ketua TKP-PPDS FK UNHAS, Ketua Konsentrasi PPDS Terpadu FK UNHAS dan Direktur Program Pasca Sarjana Universitas Hasanuddin yang telah memberikan kesempatan kepada saya untuk mengikuti Program Pendidikan Dokter Spesialis Terpadu di Bagian Radiologi Fakultas Kedokteran Universitas Hasanuddin Makasar.
2. **dr. Sri Asriyani, Sp.Rad(K) M.Med.Ed** selaku Kepala Bagian Departemen Radiologi Universitas Hasanuddin, **Dr. dr. Mirna Muis, Sp.Rad (K)** selaku Ketua Program Studi Ilmu Radiologi Universitas Hasanuddin. **dr. Rafika Rauf, Sp.Rad** selaku Sekretaris Program Studi Ilmu Radiologi Universitas Hasanuddin., **dr. Sri Asriyani, Sp.Rad(K)**

M.Med.Ed selaku Penasehat Akademik saya, dan **dr. Eny Sanre, Sp.Rad(K)** selaku Kepala Instalasi Radiologi RS. Dr. Wahidin Sudirohusodo.

3. Seluruh konsulen dan staf dosen bagian Radiologi; Prof. Dr. dr. Bachtiar Murtala, Sp.Rad(K), Prof. Dr. dr. Muhammad Ilyas, Sp.Rad(K), dr. Nurlaily Idris, Sp.Rad(K), dr. Dario Nelwan, Sp.Rad (K), dr. Isdiana Kaelan, Sp.Rad, dr. Amir Sp.Rad, dr. Rosdiana, Sp.Rad, dr. Sri Mulyati, Sp.Rad, dr. Taufiqulhidayat, Sp.Rad, serta seluruh pembimbing dan dosen luar biasa dalam lingkup Bagian Radiologi FK-UNHAS atas arahan dan bimbingan selama saya menjalani pendidikan.
4. Direksi beserta seluruh staf RS Dr. Wahidin Sudirohusodo Makasar dan RSUPTN Hasanuddin Makasar atas kesempatan yang diberikan kepada kami untuk menjalani pendidikan di rumah sakit ini.
5. Para staf Fakultas Kedokteran Universitas Hasanuddin, staf Administrasi Bagian Radiologi FK UNHAS, dan Radiografer Bagian Radiologi RSUP dr. Wahidin Sudirohusodo Makasar atas bantuan dan kerja samanya
6. Teman terbaik angkatan Januari 2019 "*Hakuna Matata*" serta seluruh teman PPDS Radiologi lainnya yang telah banyak memberikan bantuan, motivasi dan dukungan kepada saya selama masa pendidikan dan penyelesaian karya akhir ini.
7. Ucapan terimakasih yang tak terhingga secara khusus kepada:

- a. Istri saya tercinta **dr. Mutia Zahrah**, beserta anak-anak saya tercinta **Nadia Alya Zunaira** dan **Tsamara Aqilla Ailani**, terima kasih atas segala cinta, pengorbanan, kesabaran, pengertian, dukungan dan dorongan semangat serta doa tulus selama ini yang telah mengiringi perjalanan panjang saya dalam menjalani pendidikan.
 - b. Kedua orang tua saya Ayahanda **M.Najib** dan Ibunda **G. Handayani**, semoga Allah SWT merahmati keduanya.
 - c. Kedua mertua saya Bapak **M.Saleh** dan Ibu **Yusniati** atas segala doa dan dukungannya.
 - d. Kepada adik saya Dimas Akbar Pambudi.
8. Kepada semua pihak yang tidak dapat saya sebutkan satu persatu, yang telah memberikan bantuan baik moril maupun materil secara langsung maupun tidak langsung, saya ucapkan terima kasih.

Saya menyadari bahwa penyusunan karya akhir ini masih sangat jauh dari sempurna, sehingga dengan segala kerendahan hati, saya mengharapkan kritik, saran, dan koreksi dari semua pihak.

Saya berharap semoga karya akhir ini bermanfaat bagi kita semua dan dapat memberikan manfaat dan kontribusi dalam menambah khasanah ilmu pengetahuan khususnya bagi perkembangan bidang ilmu Radiologi di masa yang akan datang. Semoga Allah SWT senantiasa

melimpahkan Rahmat dan karunia-Nya serta membalas budi baik kepada semua pihak yang telah memberikan dukungannya.

Wabillahi Taufiq wal Hidayah

Wassalamualaikum Warahmatullahi Wabarakatuh.

DAFTAR ISI

HALAMAN SAMPUL DEPAN.....	i
HALAMAN JUDUL KARYA AKHIR	ii
LEMBAR PENGESAHAN (TUGAS AKHIR).....	iii
PERNYATAAN KEASLIAN	iv
KATA PENGANTAR	v
DAFTAR ISI	x
DAFTAR TABEL	xii
DAFTAR GAMBAR	xiii
DAFTAR SINGKATAN	xiv
ABSTRAK	xv
ABSTRACT	xvi
BAB I PENDAHULUAN.....	1
A. Latar Belakang	1
B. Rumusan Masalah	4
C. Tujuan Penelitian	4
D. Manfaat Penelitian	4
E. Hipotesis Penelitian.....	5
BAB II TINJAUAN PUSTAKA.....	6
A. Anatomi & Fisiologi Epicardial Adipose Tissue	6
B. Definisi EAT	14
C. Definisi Covid 19	15
D. Definisi Troponin	15
E. Epidemiologi.....	16
F. Etiologi	16
G. Faktor Resiko	20
H. Patogenesis	20
I. CT scan Thorax.....	24
BAB III KERANGKA PENELITIAN	29
A. KERANGKA TEORI	29
B. KERANGKA KONSEP	30
BAB IV METODOLOGI PENELITIAN	31

A. Desain Penelitian	31
B. Tempat dan Waktu Penelitian	31
C. Populasi Penelitian.....	31
D. Sampel dan Cara Pengambilan Sampel	31
E. Kriteria Inklusi dan Eksklusi.....	33
F. Izin Penelitian dan <i>Ethical Clearance</i>	33
G. Cara Kerja	33
H. Identifikasi dan Klasifikasi Variabel	34
I. Definisi Operasional dan Kriteria Objektif.....	34
J. Pengolaan dan Analisa data	35
K. Alur Penelitian	37
BAB V HASIL PENELITIAN DAN PEMBAHASAN.....	38
BAB VI KESIMPULAN	46
BAB VII SARAN.....	47
DAFTAR PUSTAKA.....	48
LAMPIRAN.....	52

DAFTAR TABEL

Nomor	Halaman
1. Molekul bioaktif jaringan lemak epicardial	12
2. Karakteristik responden berdasarkan jenis kelamin dan usia	38
3. Variabel nilai atenuasi pada 3 lokasi	39
4. Variabel atenuasi	40
5. Variabel troponin	41
6. Uji normalitas	42
7. Analisis	43

DAFTAR GAMBAR

Nomor	Halaman
1. Skema anatomi jantung	7
2. Anatomi EAT	9
3. Lokasi lemak epicardial	14
4. Peningkatan troponin dalam covid	19
5. Mekanisme cardiac injury	20
6. Skema replikasi virus	21
7. Mekanisme cardiac injury	22
8. Myocardial stress	24
9. CT epicardial	26
10. CT attenuation EAT	27

DAFTAR SINGKATAN

EAT	= Epicardial Adipose Tissue
MSCT	= Multi Slice Computed Tomography
HU	= Hounsfield Unit
CT	= Computed Tomography
DEX	= Dextra
SIN	= Sinistra

ABSTRAK

DANANG. *Korelasi Nilai Atenuasi Epicardial Adipose Tissue Berdasarkan Msct Scan Thoraks dengan Nilai Troponin pada Pasien Covid-19* (dibimbing oleh Sri Asriyani dan Nikmatia Latief).

Infeksi Coronavirus Disease 19 (Covid-19) dilaporkan menimbulkan komplikasi kardiovaskuler. *Epicardial adipose tissue* (EAT) merupakan komponen dinding luar miokardium yang dapat diukur dengan *CT-scan thorax* untuk menilai atenuasi. Begitu pun dengan troponin I yang dapat mengalami peningkatan pada pasien dengan penyakit kardiovaskuler. Modalitas *CT-scan thorax* tersebut dilaporkan dapat menjadi modalitas penunjang noninvasif untuk mengevaluasi keterlibatan kardiovaskuler pada pasien dengan Covid-19. Penelitian ini bertujuan mengetahui korelasi nilai atenuasi EAT pada MSCT *thorax* dengan nilai troponin pada pasien Covid-19. Penelitian dilakukan di Instalasi Radiologi RSUP Dr. Wahidin Sudirohusodo pada periode waktu Juli hingga Desember 2021 dengan jumlah sampel 33 orang. Terdapat 25 pasien laki-laki (75%) dan 8 pasien perempuan (25%) dari rentang usia 32 hingga 77 tahun. Analisis data menggunakan uji korelasi Spearman. Hasil penelitian menunjukkan terdapat hubungan signifikan antara *average atrioventricular sinistra* (AVG AV sinistra) dan nilai troponin ($p < 0,032$). Begitu pun MIN Hounsfield Unit dengan nilai troponin ($p < 0,027$) karena peningkatan AVG AV sinistra dan MIN Hounsfield berbanding lurus dengan peningkatan nilai troponin.

Kata kunci: *epicardial adipose tissue*, nilai troponin, Covid-19; atenuasi *thoraks*



ABSTRACT

DANANG. *Correlation Between Attenuation Value of Epicardial Adipose Tissue Based on Thoracic Msct Scan and Troponin Values in Covid-19 Patients* (supervised by Sri Asriyani and Nikmatia Latief)

Coronavirus disease-19 (COVID-19) is reported to cause cardiovascular complications. Epicardial adipose tissue (EAT) is a component of the outer wall of the myocardium that can be measured by CT scan of the thorax to assess attenuation as well as troponin I which can increase in patients with cardiovascular disease. The thoracic CT scan modality is reported to be a non-invasive modality to evaluate cardiovascular involvement in patients with COVID-19. The aim of this study is to determine the correlation between EAT attenuation on thoracic MSCT and troponin values in COVID-19 patients. The research was conducted at the Radiology Installation of Regional Public Hospital Dr. Wahidin Sudirohusodo from July 2021 to December 2021 with a total sample of 33 people. There were 25 male patients (75%) and 8 female patients (25%) from the age ranging from 32 to 77 years. Data analysis used Spearman correlation test. The results show that there is a significant correlation between the left average atrioventricular (left AVG AV) and troponin values ($p < 0.032$). Likewise, the MIN Hounsfield Unit with troponin values ($p < 0.027$) where the increase in left AVG AV and MIN Hounsfield is directly proportional to the increase in troponin values.

Keywords: epicardial adipose tissue, troponin value, COVID-19, attenuation



BAB I

PENDAHULUAN

A. Latar Belakang

Coronavirus Disease 2019 (COVID-19) adalah penyakit menular jenis baru yang belum pernah diidentifikasi sebelumnya pada manusia. Virus penyebab COVID-19 ini dinamakan *Severe Acute Respiratory Syndrome corona virus 2* (SARS-CoV-2). Virus corona adalah zoonosis (ditularkan antara hewan dan manusia). (WHO, 2020a)

Virus covid 19 sudah menyebar ke 229 negara dan menyebabkan lebih dari 6 juta kematian disertai 400 juta manusia yang sudah terinfeksi dan menyebabkan gangguan kesehatan utama pada manusia(Covid19.Go.Id,2022)

CT scan thorax berperan dalam mendeteksi dan menilai progresifitas COVID-19 juga dapat mengevaluasi respon terhadap terapi yang diberikan. Dalam diagnosis, manifestasi CT scan thorax dapat melengkapi keterbatasan dari RT-PCR. Beberapa penelitian terbaru membahas pentingnya pemeriksaan CT scan pada pasien COVID-19 dengan hasil RT-PCR negatif palsu. Dilaporkan sensitivitas CT scan thorax dalam diagnosis COVID-19 sekitar 98%. CT scan thoraks pada COVID-19 dapat menunjukkan gambaran yang berbeda tergantung onset dan tingkat keparahan penyakit. (Zheng Y *et al*, 2020)

. Paru-paru adalah organ utama yang terlibat dalam COVID-19, dan angiotensin-converting enzyme 2 (ACE2) adalah jalur SARS-CoV-2 untuk menyerang jaringan paru. ACE2 tidak hanya terletak di paru-paru, tetapi juga pada Epicardial Adipose Tissues. Sebelumnya ditemukan bahwa 12% sampai 15% pasien dengan COVID-19 memiliki peningkatan sensitivitas tinggi troponin jantung I (hs-cTnI) selama periode dirawat di rumah sakit, yang menunjukkan cedera miokard, dan keterlibatan jantung pasien yang parah mencapai 31%. maka penting untuk mengidentifikasi

keterlibatan tersebut pada tahap awal untuk perawatan yang tepat.(Lu huang et all,2020)

Infeksi SARS-Cov-2 sendiri dapat menimbulkan komplikasi kardiovaskular. Yang umum terjadi ialah hipotensi, injuri miokard akut, miokarditis, aritmia, sindrom koroner akut hingga syok kardiogenik (Xiong et al.,2020).

Dalam beberapa tahun terakhir perhatian khusus telah diberikan pada jaringan lemak epikardial (epicardial adipose tissue, EAT), yang dapat diukur dengan teknik pencitraan jantung non-invasif. Lemak epikardial adalah kompartemen lemak unik yang berada diantara dinding luar miokardium dan lapisan dalam perikardium visceral (Nagy & Jermendy, 2017)

Jaringan adiposa epikardial adalah depot lemak visceral yang tidak biasa dengan hubungan anatomis dan fungsional dengan miokardium dan arteri koroner. Dalam kondisi fisiologis, jaringan adiposa epikardial menampilkan sifat kardioprotektif biokimia, mekanis dan termogenik. Dalam keadaan patologis, lemak epikardial dapat mempengaruhi jantung dan arteri koroner secara lokal melalui sekresi vasokrin atau parakrin sitokin proinflamasi(Timothy et all)

Dengan penyakit coronavirus 2019 (COVID-19), cedera jantung telah menarik perhatian karena risiko mortalitas dan morbiditas. Insiden cedera jantung yang terkait dengan COVID-19 mencapai 7–31%, tergantung populasi dan definisinya. Mekanisme yang mungkin dari cedera jantung adalah angiotensin-converting enzyme 2- (ACE2) yang dimediasi oleh cedera miokard langsung, cedera akibat hipoksia, kerusakan mikrovaskuler, dan sindrom respons inflamasi sistemik.

Ada kasus miokarditis akut sebagai manifestasi jantung pada COVID-19. Di antara kemungkinan mekanisme cedera jantung, cedera dan peradangan miokard langsung yang dimediasi ACE2 secara khusus

disarankan sebagai kontributor signifikan untuk miokarditis yang terkait dengan infeksi Coronavirus 2 (SARS-CoV-2) sindrom pernapasan akut yang parah. Pasien dengan COVID tingkat parah memiliki atenuasi EAT yang lebih besar (Iacobellis et al.), hal tersebut juga ditemukan pada pasien covid oleh peneliti yang lain (Abrishmai et al., Deng et al.)

Studi biomolekular pada manusia menunjukkan bahwa EAT bersifat metabolic aktif dan merupakan sumber berbagai adipokin baik pro-inflamasi seperti *Tumor Necrosis Factor- α* (TNF- α), *Interleukin-1* (IL-1), *Interleukin-6* (IL-6), *high sensitivity C-Reactive protein (hs-CRP)*, *nerve growth factor* maupun anti inflamasi seperti adiponektin yang secara signifikan mempengaruhi fungsi dan morfologi jantung (Mazurek et al., 2003; Iacobellis et al., 2005; Baker et al., 2009).

Beberapa penelitian juga menunjukkan bahwa EAT berhubungan dengan kelainan kardiovaskular seperti hipertrofi ventrikel kiri (Iacobellis et al., 2004)

Terdapat juga hubungan antara densitas dari EAT dengan tingkat troponin T, saturasi oksigen dan temperatur dimana tidak terdapat korelasi signifikan dengan interleukin -6 (Iacobellis, et al., 2020)

EAT disimpulkan merupakan faktor risiko independen untuk terjadinya infeksi berat dan kematian COVID-19 dan independen terhadap obesitas. EAT sebagian memediasi efek usia dan BMI dan meningkatkan troponin jantung pada luaran COVID-19 yang buruk (Mehta dkk., 2001)

Hubungan EAT diukur pada CT dengan tingkat keparahan pneumonia dan hasil yang merugikan di antara pasien dengan COVID-19. Hasil utama adalah perburukan klinis (penerimaan unit perawatan intensif, ventilasi mekanis invasif, atau terapi vasopresor) atau kematian di rumah sakit. Di antara 109 pasien, hasil utama terjadi pada 21,1% pasien, dan baik EATV maupun atenuasi merupakan prediktor independen dari

perburukan klinis atau kematian ($p = 0,011$ dan $p = 0,003$, masing-masing).(Grodecki et all)

Peneliti mengambil penelitian ini dikarenakan masih kurangnya informasi tentang EAT, disertai dengan kondisi pandemi, penelitian secara non invasive dikarenakan dengan menggunakan CT scan sebagai modalitas untuk pemeriksaan covid.

B. Rumusan Masalah:

Apakah terdapat korelasi antara epicardial adipose tissue attenuation pada MSCT thorax dengan nilai troponin pada pasien COVID 19

C. Tujuan Penelitian

1. Tujuan Umum:

Diketahuinya Korelasi antara Nilai Atenuasi EAT pada MSCT Thorax Dengan Nilai Troponin Pada Pasien Covid

2. Tujuan Khusus:

- a. Menentukan nilai Atenuasi EAT dari MSCT Thorax pada pasien covid 19
- b. Menentukan nilai enzym troponin pada pasien Covid
- c. Membandingkan hasil penilaian Atenuasi EAT pada MSCT Scan thorax pasien Covid 19 dengan nilai troponin pasien covid

D. Manfaat Penelitian:

1 Manfaat teoritik

- Penelitian ini diharapkan dapat memberikan informasi ilmiah mengenai hubungan antara atenuasi EAT dengan nilai troponin pada pasien Covid 19
- Apabila terbukti ada hubungan antara atenuasi EAT dengan nilai troponin pada pasien Covid 19, maka dapat membantu untuk

mendeteksi secara dini cardiac injury sehingga dapat mengurangi tingkat morbiditas dan mortalitas

2 Manfaat metodologik

- Hasil penelitian diharapkan dapat menjadi acuan bagi penelitian selanjutnya

3 Manfaat aplikatif

- Memberikan informasi baru tentang peranan EAT attenuation di MSCT Scan thorax pada pasien covid 19
- Memberikan informasi ilmiah tentang peranan EAT di MSCT Scan thorax untuk memprediksi resiko cardiac injury

E. Hipotesis Penelitian

Apabila nilai epicardial adipose tissue attenuation pada MSCT thorax meningkat maka akan terjadi peningkatan nilai troponin pada pasien COVID 19

BAB II

TINJAUAN PUSTAKA

A. ANATOMI & FISILOGI EPICARDIAL ADIPOSE TISSUE

Jantung merupakan suatu organ muskular berbentuk conus, berukuran kira-kira sebesar kepalan tangan, yang bertumpu pada diaphragma thoracis, dibungkus oleh suatu selaput yang disebut perikardium dan menempati mediastinum medius. Letak jantung sedemikian rupa sehingga puncaknya (apex cordis) menghadap ke arah anteroinferior kiri dengan 2/3 bagian jantung berada di sebelah kiri linea mediana. Pada orang dewasa ukuran jantung adalah panjang 12 cm, lebar 8-9 cm dengan tebal 6 cm. Pada pria, berat jantung sekitar 280-340 gram dan pada wanita sekitar 230-280 gram. Dalam keadaan patologis ukuran jantung bisa melampaui ukuran normal. (White, 2020)

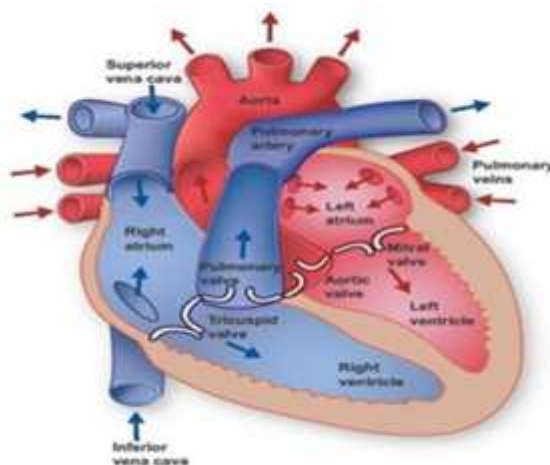
Proyeksi jantung pada cavum thoracic adalah sebagai berikut:
(White, 2020)

- Batas superior sisi kiri jantung, berada pada tepi caudal pars cartilaginis costa II sinistra, yaitu 1 cm di sebelah lateral tepi sternum
- Batas inferior sisi kiri jantung, berada pada ruang intercostalis V, yaitu kira-kira 9 cm di sebelah kiri linea mediana atau 2 cm di sebelah medial linea medioclavicularis kiri
- Batas superior sisi kanan jantung, berada pada tepi cranialis pars cartilaginis costa III kanan, kira-kira 1 cm dari tepi lateral sternum
- Batas inferior sisi kanan jantung, berada pada pars cartilaginis costa VI kanan, kira-kira 1 cm di lateral sternum

Dalam orientasi anatominya yang khas, jantung memiliki 5 permukaan, dibentuk oleh divisi internal jantung yang berbeda: (White, 2020)

- Anterior (atau fascies sternokostal): ventrikel kanan
- Posterior (atau basis): atrium kiri
- Inferior (atau facies diafragma): ventrikel kiri dan kanan
- Fascies pulmonalis dexter: atrium kanan
- Fascies pulmonalis sinister: ventrikel kiri

Jantung terdiri dari empat ruang; dua atrium dan dua ventrikel. Darah kembali ke jantung memasuki atrium, dan kemudian dipompa ke ventrikel. Atrium kanan menerima darah terdeoksigenasi dari vena cava superior dan inferior, dan dari vena koroner. Atrium kanan memompa darah melalui katup tricuspid ke ventrikel kanan. Dari ventrikel kanan, darah memasuki sirkulasi pulmonal melalui arteri pulmonalis. Atrium kiri menerima darah beroksigen dari empat vena pulmonalis, memompanya melalui katup mitral ke ventrikel kiri. Dari ventrikel kiri, darah masuk ke aorta dan memasuki sirkulasi sistemik. Pada posisi anatomis, ventrikel kiri membentuk puncak jantung, serta batas kiri dan diafragma. (Fitzgerald, 2020)



Gambar 1. Skema anatomi Jantung Normal (Fitzgerald, 2020)

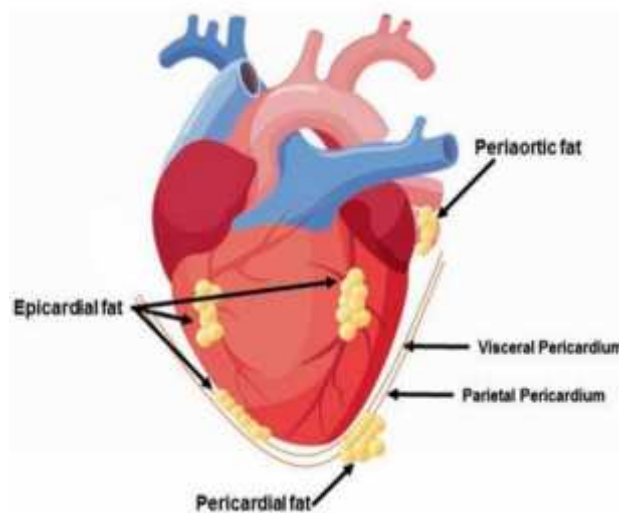
Ketebalan dinding jantung bervariasi pada berbagai bagian jantung. Atrium bertindak sebagai ruang penerima darah, terhubung dengan pembuluh darah besar yang membawa darah ke jantung. Sehingga atrium memiliki miokardium yang tipis karena atrium hanya memompa darah ke ventrikel dekatnya. Sedangkan ventrikel, memiliki miokardium yang tebal untuk memompa darah ke paru-paru atau seluruh tubuh. Ventrikel kanan memiliki ketebalan miokardium lebih tipis dibandingkan ventrikel kiri karena ventrikel kiri harus memompa darah ke seluruh tubuh sedangkan sisi kanan hanya untuk memompa ke paru-paru. (Fitzgerald, 2020)

Identifikasi perikardium sangat mudah dilakukan pada permukaan anterior jantung di mana struktur ini dibatasi oleh lemak epikardial. Ketebalan normal dari lemak epikardial adalah kurang dari 3.8-4.0 mm. (White, 2020) (Cena, 2014)

Jaringan lemak terbagi dalam dua tipe utama, yaitu jaringan lemak putih (WAT/white adipose tissue) dan jaringan lemak coklat (BAT/brown adipose tissue). WAT berasal dari sel punca mesodermal, bertanggung jawab atas penyimpanan lemak dan cadangan energi. WAT merupakan depot penyimpanan utama trigliserida, selain itu juga dikenal sebagai organ kompleks yang mampu memproduksi dan mensekresikan adipokin. Melalui sekresi adipokin, jaringan adipose dapat mengatur sendiri metabolismenya dengan mekanisme autokrin, dan juga berinteraksi dengan jaringan lain pada level lokal dan sistemik melalui mekanisme parakrin dan endokrin. (Vaskovi , 2021)

Menurut distribusi anatomi, WAT disubkategorisasikan sebagai jaringan lemak viseral (VAT/visceral adipose tissue) dan lemak subkutan (SAT/subcutan adipose tissue). VAT mengelilingi organ internal pada cavum abdominopelvika dan mediastinum, sedangkan SAT terletak di bawah kulit, khususnya di hipodermis. Pada VAT, lemak intraabdominopelvika meliputi lemak intraperitoneal (dibagi lagi menjadi lemak omental dan mesenterika) dan extraperitoneal (dibagi lagi menjadi

lemak retroperitoneal, preperitoneal dan intrapelvika). Selain itu, VAT juga terlokalisasi dalam jumlah kecil pada mediastinum (lemak intrathorakik atau parakardial) dan di sekitar organ spesifik seperti jantung (lemak epikardial, lemak perikardium), gaster (lemak epigastrik) dan pembuluh darah (lemak perivaskuler, lemak periaotik). Dikarenakan karakteristik dan posisi anatomisnya, VAT dianggap memiliki keterlibatan pada onset hiperglikemia, hiperinsulinemia dan juga resistensi insulin. Sedangkan SAT, meskipun kurang aktif secara metabolik dibandingkan VAT, SAT merupakan organ penyimpanan penting yang terlibat dalam akumulasi trigliserida selama periode asupan energi berlebih, dan pasokan asam lemak bebas selama periode puasa, keadaan lapar, atau berolahraga. SAT terdiri dari lemak abdominal dan gluteofemoral. (Shen et al., 2003) (Vaskovi , 2021) (Berg & Miksztowicz, 2020)



Gambar 2

Jaringan adiposa jantung terdiri dari lemak epikardial, terletak di antara miokardium dan perikardium viseral, dan lemak perikardial, terletak di luar perikardium viseral dan di permukaan luar perikardium parietal. Lemak epikardial dan perikardial secara embriologis berbeda. Epikardium terdiri dari populasi sel mesothelial yang bermigrasi ke permukaan jantung

dari area septum transversum. Lemak epikardial berasal dari mesoderm splanchnopleuric, sedangkan lemak perikardial berasal dari mesenkim toraks primitif. Vaskularisasi juga berbeda antara lemak epikardial dan lemak perikardial karena vaskularisasi untuk lemak epikardial disuplai oleh cabang arteri koroner sedangkan lemak perikardial vaskularisasi dari sumber non-koroner.

Dalam kondisi fisiologis, jaringan adiposa epikardial mewakili sekitar 20% dari massa jantung. Di jantung manusia dewasa, lemak epikard umumnya ditemukan di alur atrioventrikular dan interventrikular. Akumulasi lemak juga dapat meluas dari permukaan epikardial ke miokardium. Menariknya, tidak ada fascia otot yang membagi lemak epikardial dan miokardium, dan oleh karena itu kedua jaringan berbagi mikrosirkulasi yang sama. Karena kedekatan anatomisnya dengan jantung, dan tidak adanya batas fascia, jaringan adiposa epikardial dapat berinteraksi secara lokal dengan miokardium melalui parakrin atau sekresi vasokrin dari adipokin proinflamasi. Apakah interaksi ini melalui mekanisme parakrin atau vasokrin tidak jelas. (Iacobellis et al, 2005)

Karena elastisitas dan kompresibilitasnya, EAT memiliki fungsi mekanis melindungi arteri koroner dari lengkungan yang berlebihan disebabkan oleh denyut nadi arteri dan kontraksi miokard. Menariknya, EAT dan miokardium tidak dipisahkan oleh jaringan ikat atau aponeurotik, menunjukkan interaksi yang erat dan kuat antara keduanya. Sebagaimana diketahui secara luas, jaringan adiposa bukan hanya unit penyimpanan lipid sederhana. Namun juga berfungsi sebagai organ parakrin / endokrin, dengan peran kunci dalam homeostasis lipid dan glukosa.

Secara khusus, EAT berfungsi sebagai penyimpanan lokal untuk kelebihan Free Fatty Acid (FFA), sehingga menjaga suplai energi miokard dan mencegah efek toksik dari FFA yang bersirkulasi tinggi di arteri miokardium dan arteri koroner. Sebaliknya, dalam kondisi stres metabolik,

EAT dapat melepaskan asam lemak bebas (FFA) dengan laju yang lebih tinggi daripada depot jaringan adiposa lainnya. EAT menangani homeostasis FFA melalui sirkulasi koroner, melalui fluks dua arah melalui cairan interstisial dan ekspresi transporter asam lemak (misalnya Fatty Acid Binding Protein-4 [FABP-4]) (Ansaldo dkk,2018).

Secara fisiologis, EAT memiliki peran kardioprotektif dengan memberikan perlindungan mekanis, berfungsi sebagai sumber energi untuk miokardium, mengatur homeostasis dengan menghasilkan panas dalam menanggapi suhu dingin, mengaktifkan sistem saraf otonom serta memproduksi adipokin anti-inflamasi dan antiaterosklerotik, seperti adiponektin dan adrenomedulin. Adiponektin hanya diproduksi oleh sel lemak visceral dan memiliki efek antidiabetik, antiaterogenik, antioksidatif, dan antiinflamasi. Adiponektin mengaktifasi jalur adenosine monophosphate-activated protein kinase (AMPK), menyebabkan peningkatan oksidasi asam lemak dan mengurangi deposit lemak pada kardiomyosit. Berbeda dengan adiponektin, adrenomedulin diproduksi oleh berbagai organ yaitu ginjal, paru, dan jantung. Adrenomedulin mempunyai banyak efek kardioprotektif termasuk vasodilatasi, natriuresis, antiapoptosis, dan menstimulasi produksi nitric oxide. Namun pada kondisi patologis, jaringan lemak dapat mensekresikan sitokin proinflamasi.

Proinflamatorik, proaterogenik	Antiinflamatorik, antiaterogenik
TNF- MCP-1	Adiponektin, Adrenomedulin
IL1, IL1 , IL-1Ra, IL6, IL8, IL10 CRP, PAI-1 Prostaglandin D. haptoglobin, 1- glycoprotein, JNK sPLA2-IIA, fatty acid binding protein 4 RANTES	
Insulin-mimetic, penanda lemak visceral	Termogenik
Resistin, Visfatin, Omentin	UCP-1
Growth Factors	Faktor transkripsi diferensiasi lemak coklat
NGF FLT1	PRDM16 PGC-1
Remodeling vascular, kontrol tekanan darah, hipertrofi miokardial, adipogenesis	
Angiotensin, angiotensinogen, leptin	
Reseptor : Angiotensin II type 1, TLRs, PPAR , GLUT 4	

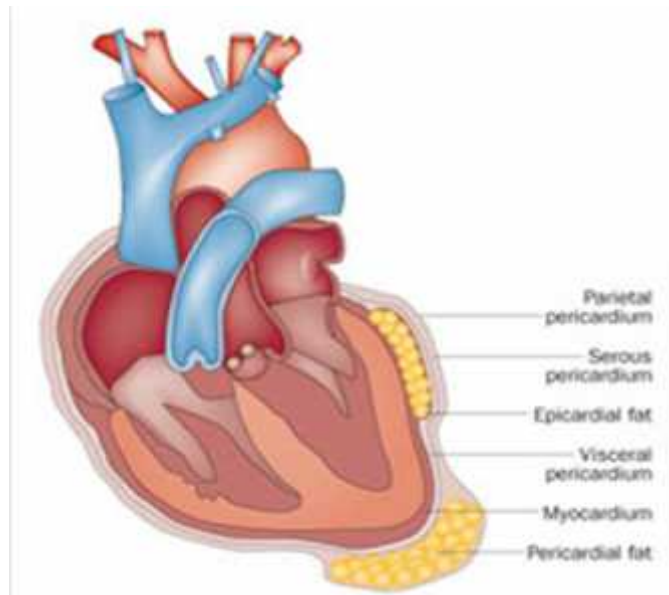
Tabel 1. Molekul bioaktif jaringan lemak epicardial (*Iacobellis G L. E., 201*

Dalam kondisi patologis, EAT mempengaruhi jantung dan arteri koroner melalui dua mekanisme utama yakni pertama; sitokin yang dilepaskan secara parakrin dari EAT dapat berdifusi dari luar ke dalam arteri koroner dan berinteraksi dengan sel-sel pada tiap lapisnya (Adeventisia, media dan intima). kedua; kerja vasokrin dari adipokin dan asam lemak yang dilepaskan dari jaringan adipose langsung masuk ke vasa vasorum dan ditransportasikan secara downstream ke dinding arteri (Iabecolis dan Bianco., 2011)

Jumlah lemak epikardial yang menutupi ventrikel kanan tiga kali lebih banyak daripada yang menutupi ventrikel kiri. Oleh karena itu ketebalan lemak epikardial (mm) dapat diukur pada area anterior ventrikel kanan. Pengukuran dilakukan pada parasternal kiri, level basal ventrikel pada irisan sagittal CT workstation. Level basal didefinisikan sebagai level basis ventrikel. Tiga pengukuran ketebalan lemak epikardial dilakukan pada superior, media, dan inferior dinding anterior ventrikel kanan (RV) dari perikardium viseral (epikardium) ke miokardium dan tegak lurus terhadap permukaan jantung. Rerata dari ketiga pengukuran digunakan untuk analisis. Standar nilai untuk evaluasi lemak dengan CT Scan adalah antara -30 sampai -200 Hounsfield unit. (Nagy & Jermendy, 2017) (Demirceli MB, 2014) (Bertaso & Bertol, 2018)

Gambar 3

Lokasi lemak epikardial (Iacobellis dan Bianco., 2011)



B. Definisi

Definisi EAT

EAT density dihipotesiskan sebagai penanda aktivitas jaringan adiposa, dan bahkan mungkin merupakan penanda inflamasi vaskular. Karena EAT terdapat dan didistribusikan secara berbeda di sekitar miokardium, ada kemungkinan bahwa aktivitas EAT dapat memiliki efek yang lebih besar pada disfungsi jantung dan koroner. Atenuasi jaringan adiposa yang lebih tinggi (HU antara -30 sampai -140) menunjukkan inflamasi karena terhentinya pematangan lipid. Oleh karena itu, nilai atenuasi yang lebih rendah dapat mewakili stabilitas vaskular dan ada beberapa penelitian yang menunjukkan respons dinamis dalam atenuasi jaringan adiposa. (Nitesh Et All, 2020)

Definisi Covid 19

Coronavirus Disease 2019 (COVID-19) oleh WHO digunakan sebagai sebuah penyakit yang disebabkan oleh infeksi virus *Severe Acute Respiratory Syndrome Coronavirus 2* (SARS-CoV-2). COVID-19 saat ini sudah menjadi pandemi yang awalnya berasal dari wuhan, cina dan menyebar keseluruh dunia. Hal ini erat hubungannya dengan angka penularannya yang sangat tinggi, diwakili dengan angka reproduktif (*Basic Reproductive Number / R0*) yang mencapai 3.0. (Liu Y et al., 2020) Hal ini berimplikasi bahwa untuk setiap kasus COVID-19, akan dapat mengakibatkan penularan ke 3 subjek lain dan menimbulkan 3 kasus baru COVID-19. Angka ini melebihi R0 pada *coronavirus* sebelumnya, salah satunya yaitu *Middle East Respiratory Syndrome Coronavirus 2* (MERS-CoV-2) yang hanya memiliki angka R0 1.0. (Cowling BJ et al., 2020)

Definisi Troponin

Troponin adalah biomarker pilihan untuk mendeteksi cedera jantung. Untuk menggunakannya dengan benar, seseorang harus memahami seberapa sensitif pengujian spesifik yang digunakan untuk mendeteksi cedera jantung, fakta bahwa peningkatan kadar troponin sangat spesifik untuk cedera jantung dan beberapa masalah kritis terkait dengan ilmu dasar protein dan pengukurannya.(Babuin et all,2005)

Troponin adalah protein pengatur dan bagian dari mekanisme kontraktile otot jantung. Troponin terikat di dalam filamen aparatus kontraktile. Ketika miosin jantung rusak, troponin dilepaskan ke dalam sirkulasi. Mula-mula kolom sitosol dilepaskan, dan kemudian troponin yang terikat secara struktural memasuki sirkulasi. Peningkatan kadar menunjukkan kerusakan miokard. Kadar troponin I jantung 1,0 g/L atau lebih tinggi atau kadar troponin T jantung 0,1 g/L atau lebih tinggi dianggap meningkat(Peacock et al., 2008).

Troponin adalah kompleks dari tiga protein pengatur, troponin C (TnC), troponin T (TnT), dan troponin I (TnI), yang merupakan bagian integral dari kontraksi otot tidak polos pada otot jantung.

Mereka terletak di antara filamen aktin jaringan otot. TnC mengikat ion kalsium dan menghasilkan perubahan konformasi pada TnI. TnT berikatan dengan tropomiosin dan TnI berikatan dengan aktin. Troponin sulit dideteksi pada otot yang tidak terkena, tetapi kadar troponin meningkat beberapa jam setelah onset cedera miokard, seperti MI. Hal ini dapat dideteksi hingga sepuluh hari setelah timbulnya cedera. Derajat elevasi troponin juga memberikan informasi prognostik pada hasil selanjutnya (Csaba, 2014.)

Troponin dalam miosit hadir dalam dua kompartemen, sebagai kumpulan sitosol bebas fungsional (TnI bebas) dan kumpulan sarkomer struktural utama (TnT). Setelah cedera miosit, troponin dari kedua kompartemen dapat dideteksi dalam darah, menunjukkan kinetika yang berbeda. Karena cTnT mewakili kumpulan yang lebih besar, ia dilepaskan perlahan selama beberapa hari hingga bahkan 2 minggu setelah timbulnya cedera. Di sisi lain, cTnI dilepaskan relatif cepat, dalam 1-2 jam setelah cedera miosit. (A Savic 2017)

C. Epidemiologi

Sebanyak 12% kasus terjadi pada pasien covid pertama di Wuhan (Huang et al). Kasus paling banyak terjadi lebih kurang 8 % dari 1527 pasien yang diteliti dari 6 penelitian (Li et al)

D. Etiologi

Penyebab COVID-19 adalah virus yang tergolong dalam family coronavirus. Coronavirus merupakan virus RNA strain tunggal positif, berkapsul dan tidak bersegmen. Terdapat 4 struktur protein utama pada Coronavirus yaitu: protein N (nukleokapsid), glikoprotein M (membran),

glikoproteinspike S (spike), proteinE (selubung). Coronavirus tergolong ordo Nidovirales, keluarga Coronaviridae.

Coronavirus ini dapat menyebabkan penyakit pada hewan atau manusia. Terdapat 4 genus yaitu alpha coronavirus, beta coronavirus, gamma coronavirus, dan delta coronavirus. Sebelum adanya COVID-19, ada 6 jenis coronavirus yang dapat menginfeksi manusia, yaitu HCoV-229E (alpha coronavirus), HCoV-OC43 (beta coronavirus), HCoV-NL63 (alpha coronavirus) HCoV-HKU1 (beta coronavirus), SARS-CoV (beta coronavirus), dan MERS-CoV (beta coronavirus).

Coronavirus yang menjadi etiologi COVID-19 termasuk dalam genus beta coronavirus, umumnya berbentuk bundar dengan beberapa pleomorfik, dan berdiameter 60-140 nm. Hasil analisis filogenetik menunjukkan bahwa virus ini masuk dalam subgenus yang sama dengan coronavirus yang menyebabkan wabah SARS pada 2002-2004 silam, yaitu Sarbecovirus. Atas dasar ini, *International Committee on Taxonomy of Viruses* (ICTV) memberikan nama penyebab COVID-19 sebagai SARS-CoV-2. (Kementerian Kesehatan RI, 2020c)

Studi biomolekular pada manusia menunjukkan bahwa EAT bersifat metabolic aktif dan merupakan sumber berbagai adipokin baik pro-inflamasi seperti *Tumor Necrosis Factor- α* (TNF- α), *Interleukin-1* (IL-1), *Interleukin-6* (IL-6), *high sensitivity C-Reactive protein (hs-CRP)*, *nerve growth factor* maupun anti inflamasi seperti adiponektin yang secara signifikan mempengaruhi fungsi dan morfologi jantung (Mazurek dkk., 2003; Iacobellis dkk., 2005; Baker dkk., 2009).

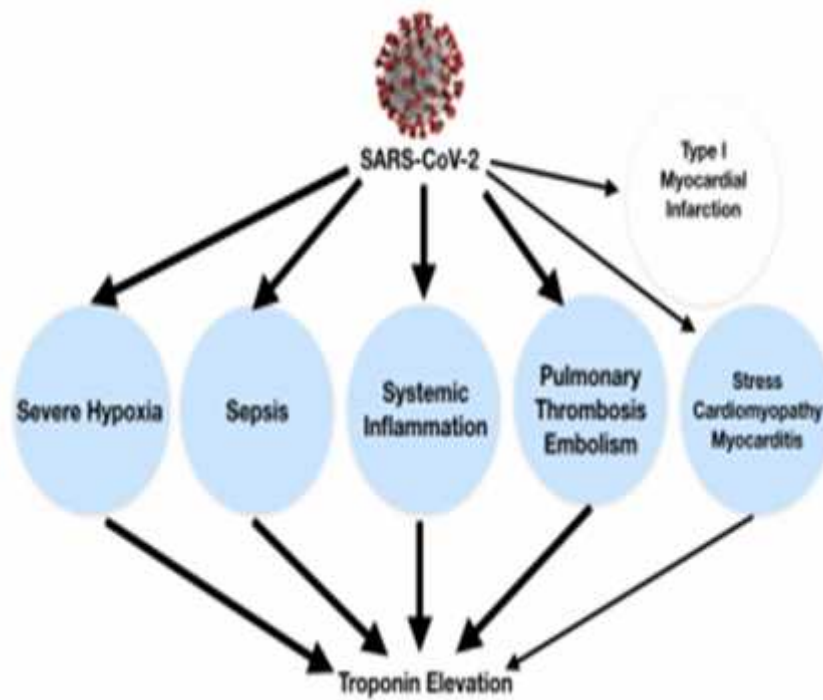
Beberapa penelitian juga menunjukkan bahwa EAT berhubungan dengan kelainan kardiovaskular seperti hipertrofi ventrikel kiri, gagal jantung, kardiomiopati, stenosis koroner dan infark miokard. aritmia (Iacobellis dkk., 2014)

COVID-19 dapat menyebabkan keterlibatan jantung dan cedera melalui mekanisme berikut yang mungkin terjadi, cedera tidak langsung karena peningkatan sitokin dan respons imun inflamasi, invasi langsung

kardiomyosit oleh SARS-CoV-2, dan kerusakan pernapasan dari virus yang menyebabkan hipoksia yang mengarah ke stres oksidatif dan cedera kardiomyosit, Terlepas dari beberapa laporan miokarditis terkait COVID-19, hingga saat ini, tidak ada kasus yang menunjukkan genom COVID-19 di jaringan jantung pada biopsi atau otopsi disertai dengan peningkatan troponin yang konsisten dengan kriteria yang digunakan untuk mendiagnosis miokarditis. Mekanisme lain yang diduga COVID-19 menyebabkan morbiditas kardiovaskular termasuk cedera miokard langsung sebagai akibat dari kaskade inflamasi atau pelepasan sitokin, kerusakan mikrovaskular karena koagulasi dan trombotik intravaskular diseminata, masuknya langsung SARS-CoV-2 ke dalam sel miokard melalui pengikatan pada reseptor ACE2, hipoksemia dikombinasikan dengan peningkatan kebutuhan metabolik penyakit akut yang menyebabkan cedera miokard mirip dengan infark miokard tipe 2, dan akhirnya, sindrom koroner akut dari destabilisasi ateroma yang dipicu oleh peradangan akut.

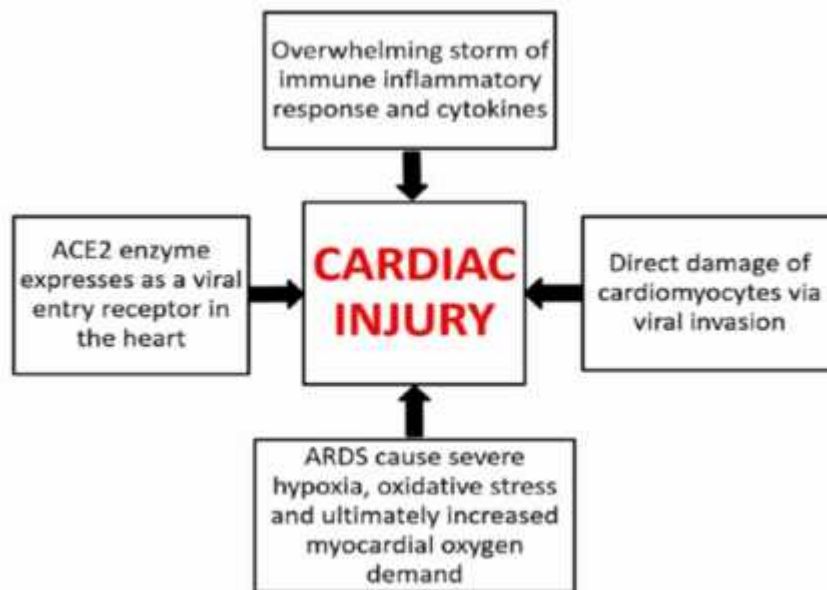
Dalam serangkaian kasus baru-baru ini dari 18 pasien dengan infeksi COVID-19 dan elevasi segmen ST pada elektrokardiogram, 10 dianggap memiliki cedera miokard non koroner berdasarkan penyakit nonobstruktif pada angiografi koroner dan/atau gerakan dinding normal pada ekokardiografi. (Lala et al, 2020)

Dalam pengaturan COVID-19, cedera miokard, yang didefinisikan oleh peningkatan kadar troponin, terjadi terutama karena proses miokard non-iskemik, termasuk infeksi saluran pernapasan berat dengan hipoksia, sepsis, inflamasi sistemik, trombotik dan emboli paru, hiperstimulasi adrenergik jantung selama badai sitokin sindrom, dan mungkin miokarditis. Secara sistematis, tinjauan dari empat penelitian termasuk 374 pasien, kadar troponin I jantung secara signifikan lebih tinggi pada mereka dengan COVID-19 yang parah infeksi dibandingkan dengan mereka dengan penyakit yang tidak parah.



Gambar 4

Peningkatan troponin dalam pengaturan COVID-19 dapat menjadi terkait dengan cedera miokard non-iskemik (lingkaran biru). (Imazio et al,2020)



Gambar 5. Mekanisme cardiac injury (Tahir et al,2020)

E. Faktor Resiko

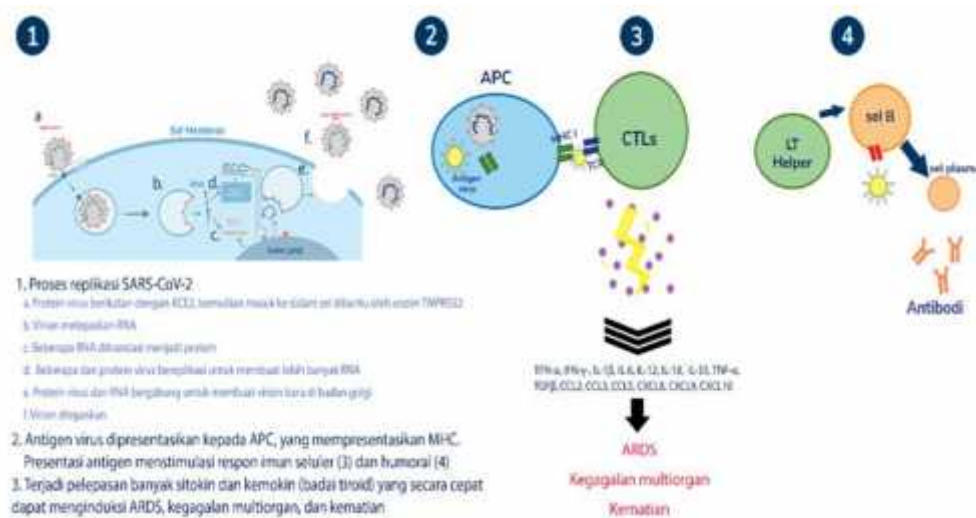
Berdasarkan data yang sudah ada, obesitas, penyakit komorbid hipertensi dan diabetes melitus, jenis kelamin laki-laki, dan perokok aktif merupakan faktor risiko dari infeksi covid. Distribusi jenis kelamin yang lebih banyak pada laki-laki diduga terkait dengan prevalensi perokok aktif yang lebih tinggi. Pada perokok, hipertensi, dan diabetes melitus, diduga ada peningkatan ekspresi reseptor ACE2. (Susilo A, 2020)

F. Patogenesis

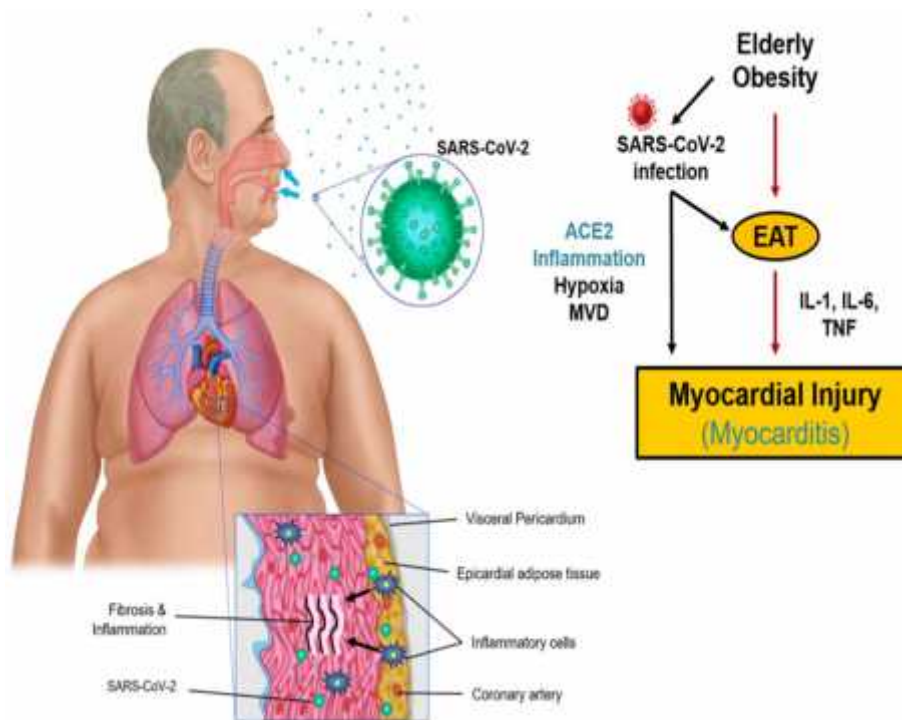
Pasien dengan COVID-19 menunjukkan manifestasi klinis termasuk demam, batuk non produktif, dispnea, mialgia, kelelahan, jumlah leukosit normal yang meningkat, dan bukti radiografi pneumonia yang mirip dengan gejala infeksi SARS-CoV dan MR-CoV. Oleh karena itu, walaupun patogenesis COVID-19 belum diketahui secara pasti, mekanisme yang sama dari SARS-CoV dan MERS-CoV dapat memberi informasi tentang patogenesis infeksi SARS-CoV-2. (Li X et al, 2020)

Protein Coronavirus S telah dilaporkan sebagai penentu masuknya virus ke dalam sel inang. *Envelope spike glycoprotein* berikatan dengan

reseptor selulernya, ACE2 untuk SARS-CoV dan SARS-CoV-2, CD209L (*lektin tipe-C*, juga disebut L-SIGN) untuk SARS-CoV, DPP4 untuk MERS-CoV. Masuknya SARS-CoV ke dalam sel diawali dengan fusi membran secara langsung antara virus dan membran plasma. Proteolitik pada protein SARS-CoV S pada posisi (S20) memediasi fusi membran dan infektivitas virus. Setelah virus masuk ke dalam sel, genom RNA virus dilepaskan ke dalam sitoplasma dan diterjemahkan ke dalam dua poliprotein dan protrotein struktural, setelah itu genom virus mulai bereplikasi. *Glikoprotein envelope* yang baru terbentuk masuk ke dalam membran dari retikulum endoplasma atau Golgi, dan *nukleokapsid* dibentuk oleh kombinasi genom RNA dan *nukleokapsid protein*. Akhirnya, gelembung partikel virus bergabung dengan membran plasma untuk melepaskan virus. (Li X *et al*, 2020)



Gambar 6 Skema replikasi dan patogenesis virus (Susilo A, 2020)



. Gambar 7. Mekanisme cardiac injury pada pasien covid (Cheol kim et all,2020)

Terdapat beberapa mekanisme yang dapat menjelaskan timbulnya *acute myocardial injury* terkait dengan iskemia miokard pada infeksi SARS-CoV-2. Beberapa mekanisme terkait dengan dengan keadaan pro-inflamasi dan badai sitokin (yang dapat menyebabkan ketidakstabilan plak), atau keadaan prothrombotik dan kerusakan terkait hipoksemia karena terjadinya gagal nafas akut. Peningkatan jejak cTn dengan biomarker inflamasi lainnya, seperti D-dimer, interleukin-6, dan *laktat dehidrogenase*, meningkatkan kemungkinan bahwa hal ini terkait dengan badai sitokin dibandingkan cedera pada miokard (Clerkin dkk.,2020)

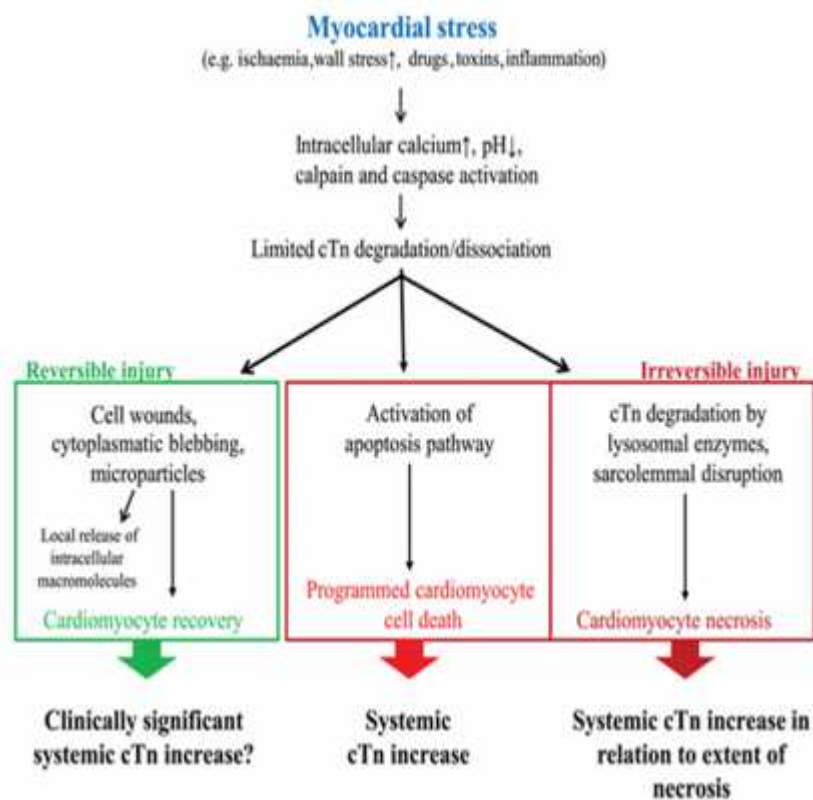
Huang dkk pertama kali melaporkan prevalensi *acute myocardial injury* sebesar 12% sebagai komplikasi utama dari 41 pasien rawat inap yang terinfeksi SARS-CoV-2 (Huang et al., 2020). Dari penelitian lain yang dilakukan oleh Wang dkk pada 138 pasien rawat inap dengan Covid-19, *cardiac injury* ditemukan pada 7,2% pasien secara

keseluruhan dan pada 22,2% pasien yang dirawat di unit perawatan intensif (ICU) (Wang et al., 2020).

Sedangkan penelitian yang dilakukan oleh Zhou dkk dalam pada 191 pasien yang dirawat dengan pneumonia SARSCOV- 2, mendapatkan adanya *acute myocardial injury* sebanyak 33 dari 191 pasien. Menariknya, mereka mendapatkan bahwa pasien yang meninggal lebih mungkin untuk terjadinya *acute myocardial injury* dibandingkan yang selamat ($n = 32, 59\%$ vs $n = 1, 1\%$; $p < 0,0001$). (Zhou et al., 2020)

Cedera miokard akut umum terjadi pada pasien dengan penyakit coronavirus baru 2019. Kerusakan miokard dapat disebabkan oleh miokarditis, kardiomiopati stres, iskemia miokard, atau kardi toksisitas dari beberapa obat yang digunakan untuk mengobati infeksi virus corona. Kerusakan ini dapat mengakibatkan aritmia, gagal jantung, atau syok jantung. Infeksi virus corona juga dapat menyebabkan memburuknya penyakit kardiovaskular yang sudah ada sebelumnya. Peningkatan konsentrasi cTn dalam darah pasien dengan penyakit coronavirus 2019 dikaitkan dengan tingkat keparahan infeksi dan kematian yang lebih tinggi. Pengaruh jangka panjang dari infeksi virus corona baru pada sistem kardiovaskular masih harus diselidiki. Isoform jantung dari troponin I dan T adalah biomarker yang mapan dari cedera kardiomiopati. Pengukuran troponin I jantung (cTnI) atau cTnT dalam darah adalah metode pedoman yang direkomendasikan untuk diagnosis infark miokard akut (MI). Sistem diagnostik imunokimia modern memiliki analitik yang memungkinkan pengukuran konsentrasi cTn dalam darah >50% orang sehat dan deteksi perubahan kecil konsentrasi biomarker ini; tes ini ditetapkan sebagai tes cTn sensitivitas tinggi dan melaporkan konsentrasi dalam nanogram per liter. Pada saat yang sama, konsentrasi troponin dapat meningkat tidak hanya karena infark miokard tetapi juga karena kondisi lain yang melukai miokardium..(ivan A et al.,2021)

Apoptosis dapat dianggap sebagai mekanisme pelepasan cTn dari miokardium yang cedera. Pergantian sel miokard normal yang rendah oleh apoptosis intrinsik dapat berkontribusi pada pengamatan bahwa subjek sehat memiliki hs-cTn yang dapat dideteksi dalam darah vena perifer. Menanggapi cedera miokard oleh iskemia miokard dan / atau peningkatan tekanan dinding miokard, tampaknya masuk akal untuk mengasumsikan bahwa cTn dapat dilepaskan ke dalam sirkulasi tanpa adanya nekrosis miokard dari tingkat apoptosis yang ditingkatkan secara ekstrinsik di miokard juga. (Mair et al, 2018)



Gambar 8 (Mair et al 2018)

G. CT scan Thorax

Lemak epikardial dapat diukur dengan berbagai beberapa pemeriksaan yaitu ekokardiografi, multislice CT Scan (MSCT), Magnetic

Resonance Imaging (MRI) dan melalui autopsi. Pemeriksaan Ekokardiografi trans-toraks dua dimensi (TTE) adalah prosedur yang paling mudah diakses dan aman untuk pengukuran EAT. Meskipun terbatas pada EAT di sekitar ventrikel kanan, hasil pemeriksaan TTE sangat terkait dengan hasil yang dicapai oleh magnetic resonance imaging (MRI). Dikatakan bahwa nilai > 5 mm merupakan batas untuk mendefinisikan “peningkatan” ketebalan EAT pada populasi berisiko rendah. Namun penentuan ketebalan EAT secara ekokardiografi dikatakan masih bias. Sehingga MSCT dan MRI menjadi modalitas yang lebih dipilih karena resolusi spasial yang tinggi dan kuantifikasi volumetrik yang lebih baik. Cardiac Magnetic Resonance (CMR) saat ini dianggap sebagai standar emas untuk penghitungan EAT. MSCT memberikan penilaian EAT sensitif dan akurat terbaik karena resolusi spasial yang lebih tinggi dibandingkan dengan USG dan CMR.

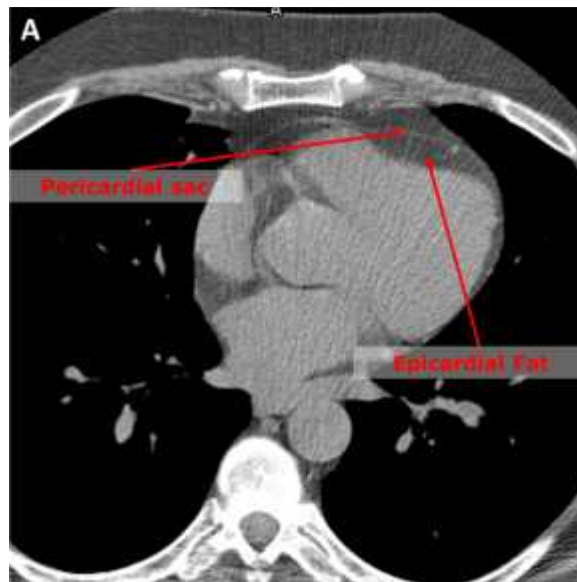
Pengukuran lemak epikardial menggunakan MSCT dilakukan dengan mengukur ketebalan jaringan adiposa berdasarkan multiplanar reformation (MPR), sumbu pendek ventrikel kiri, dan level ruang tengah (Gac P dkk, 2020). Ketebalan EAT diukur pada 3 titik (fossa atrioventrikular kanan, fossa atrioventrikular kiri, dan fossa interventrikular anterior) dalam tampilan 4 ruang menggunakan alat rekonstruksi multiplanar (MPR). Maksimal ketebalan EAT dicatat, dari permukaan miokardium hingga perikardium (diukur tegak lurus perikardium). Pengukuran dilakukan pada 2 kesempatan yang berbeda, memperoleh total 6 pengukuran; rata-rata digunakan dalam analisis statistik (Mehta dk., 2020).

Penurunan epicardial adipose tissue 2020 (EAT) density terlihat pada CT scans dari kondisi pasien yang berat (-96.08 HU) dan kritikal (-98.77 HU), yang menandakan cardiac inflammation. Peneliti mengkonfirmasi bahwa pasien dalam kondisi ringan dan sedang jarang mengalami cardiac injury, dimana hal ini lebih sering ditemukan pada pasien dengan kondisi berat and critical , dimana tachycardia,

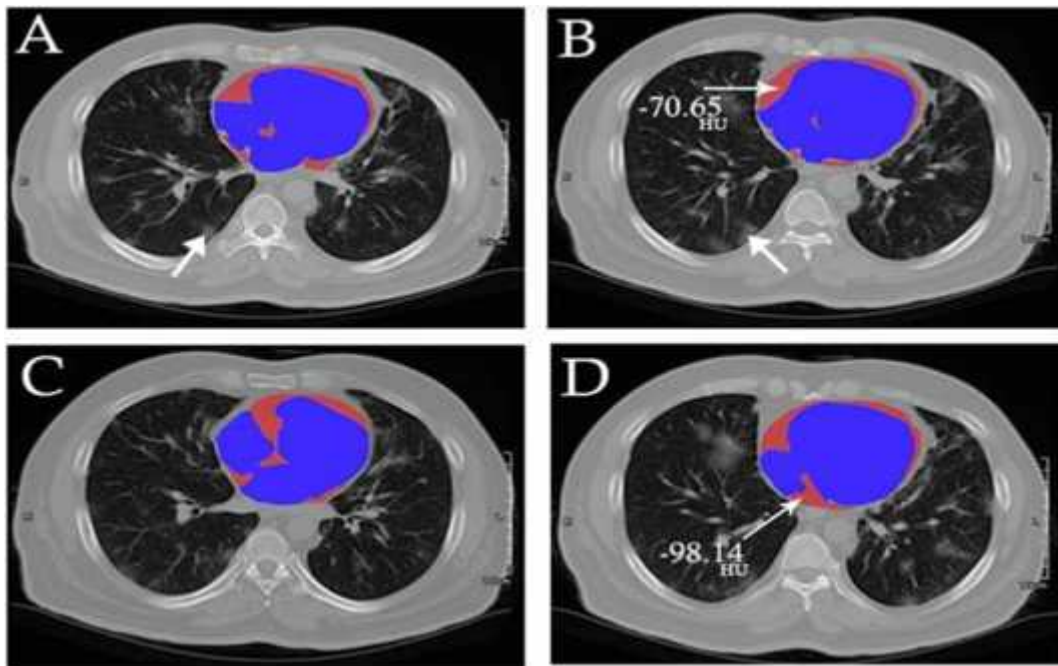
peningkatan level TnI, dan densitas EAT dianggap sebagai faktor resiko utama.(Tahir et all,2020)

Pemeriksaan tomografi komputer (CT) dada memungkinkan kuantifikasi jaringan adiposa dan penilaian aktivitas metaboliknya dengan mengukur radiodensitas atau atenuasinya dengan skala kuantitatif: unit Hounsfield (HU). Telah terbukti bahwa atenuasi CT yang diukur dalam HU dapat membedakan aktivitas metabolisme jaringan adiposa; jaringan adiposa yang sangat aktif ditandai dengan HU yang lebih positif, dan karenanya kepadatan jaringan yang lebih besar (HU et all)

Penggunaan CT non kontras untuk mengukur densitas EAT dengan menggunakan bifurkasio arteri pulmonary sebagai batas superior hingga apex jantung.EAT atenuasi diukur sebagai rata-rata Hounsfield Unit dari area tersebut.Batasan atenuasi berkisar antara -195 sampai -45 HU yang disebut sebagai area yang mengandung lemak(Markus et all),(Amir et all),(Hui et all)



Gambar 9 (Amir et all,2017)



Gambar 10 (Alireza et al,2020)

Atenuasi CT yang lebih tinggi dapat menunjukkan adanya perubahan inflamasi dan neovaskularisasi dalam konteks EAT atau jenis jaringan adiposa yang berbeda di ruang perikoronar. Jika peradangan adalah sumber perbedaan radiodensitas tersebut, pembalikannya mungkin diinginkan. Statin telah terbukti menginduksi pengurangan volumetrik EAT, dan penurunan kolesterol low-density lipoprotein (LDL-C) yang lebih agresif menginduksi pengurangan volume EAT yang lebih nyata. Statin menginduksi penurunan EAT HU dari waktu ke waktu, terlepas dari intensitas penurunan kolesterol lipoprotein densitas rendah. Efek positif pada EAT dan efek netral pada SubQ menunjukkan bahwa statin menginduksi penurunan aktivitas metabolisme pada EAT dengan pengurangan seluleritas, vaskularisasi, atau peradangan. Pengobatan sedang hingga agresif dengan statin mengurangi atenuasi EAT sebesar 6% setelah 1 tahun pengobatan dalam kohort wanita pascamenopause

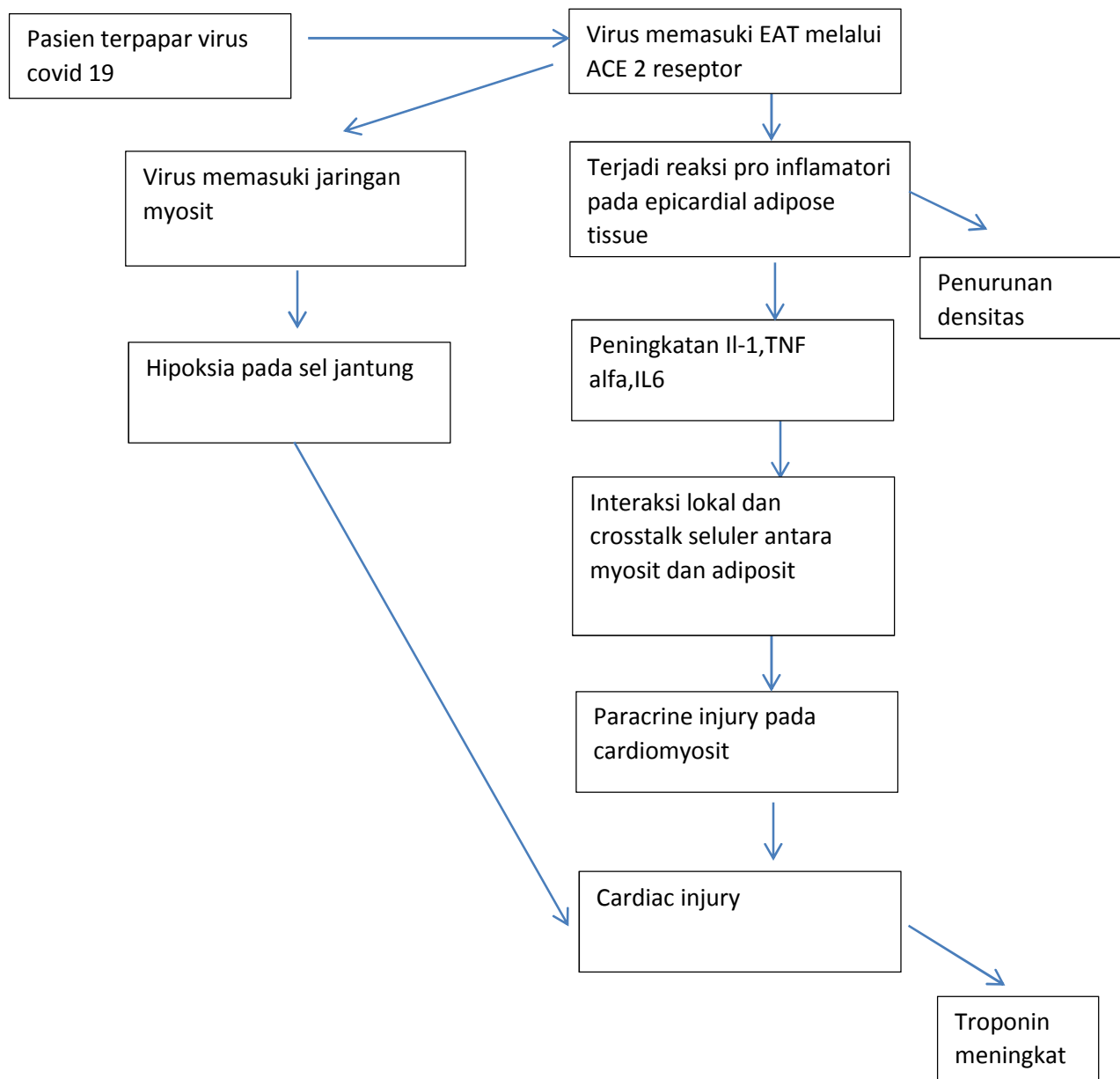
dengan aterosklerosis subklinis dan hiperkolesterolemia. (Raggi et al,2019)

Pada penelitian yang lain, sinyal yang dilepaskan dari arteri koroner yang meradang berdifusi ke jaringan adiposa perivaskular, menghambat adipogenesis lokal. Hal ini mengubah komposisi lemak perivaskular di sekitar arteri yang meradang, menggeser atenuasinya pada CTA koroner dari lipid (nilai unit Hounsfield [HU] yang lebih negatif [misalnya, lebih dekat ke 190 HU]) ke fase berair (nilai HU kurang negatif [misalnya, lebih dekat ke -30 HU]). Indeks atenuasi lemak perivaskular (FAI), yang menangkap perubahan yang diinduksi peradangan ini dalam atenuasi lemak perivaskular, memungkinkan deteksi dini peradangan koroner menggunakan CTA koroner rutin. (Oikonomu et al,2018)


BAB III

KERANGKA PENELITIAN

A. Kerangka Teori



B. Kerangka Konsep



Variable dependen
yang diteliti

Variabel independen
Yang diteliti