

**SKRIPSI**

NOVEMBER 2022

**KARAKTERISTIK KELAINAN KULIT PADA PASIEN COVID-19 :  
SEBUAH KAJIAN SISTEMATIS**



**Disusun oleh :**

**Aqilah Luthfiah Mutmainah Tohopi**

**C011191006**

**Pembimbing:**

**Dr. dr. Siswanto Wahab, Sp.KK(K), FINDSV., FAADV**

**PROGRAM STUDI PENDIDIKAN DOKTER**

**FAKULTAS KEDOKTERAN**

**UNIVERSITAS HASANUDDIN MAKASSAR**

**2022**

**KARAKTERISTIK KELAINAN KULIT PADA PASIEN COVID-19 :**  
**KAJIAN SISTEMATIS**

Diajukan Kepada Universitas Hasanuddin  
Untuk Melengkapi Salah Satu Syarat  
Mencapai Gelar Sarjana Kedokteran

Aqilah Luthfiah Mutmainah Tohopi

C011191006

Dosen Pembimbing:

Dr. dr. Siswanto Wahab, Sp.KK(K)., FINDSV., FAADV

PROGRAM STUDI PENDIDIKAN DOKTER

FAKULTAS KEDOKTERAN UNIVERSITAS

HASANUDDIN

2022

## HALAMAN PENGESAHAN

Telah disetujui untuk dibacakan pada seminar hasil di bagian Ilmu Kesehatan Kulit dan Kelamin Fakultas Kedokteran Universitas Hasanuddin dengan judul :

**“KARAKTERISTIK KELAINAN KULIT PADA PASIEN COVID-19 :  
KAJIAN SISTEMATIS”**


Hari/tanggal : Rabu, 7 Desember 2022

Waktu : 08.30 WITA

Tempat : RS Unhas Gedung A lt.4

Makassar, 7 Desember 2022

Pembimbing



Dr. dr. Siswanto Wahab Sp.KK(K), FINDSV., FAADV

NIP. 196505271999031002

HALAMAN PENGESAHAN

SKRIPSI

“KARAKTERISTIK KELAINAN KULIT PADA PASIEN COVID-19 :

KAJIAN SISTEMATIS”

Disusun dan Diajukan Oleh

Aqilah Luthfiah Mutmainah Tohopi

C011191006

Menyetujui

Panitia Penguji

No	Nama Penguji	Jabatan	Tanda Tangan
1	Dr. dr. Siswanto Wahab, Sp.KK(K), FINSV., FAADV	Pembimbing	
2	Dr. dr. Safruddin Amin, Sp.KK(K), MARS., FINSV., FAADV	Penguji 1  Mengetahui	


Wakil Dekan  
Bidang Akademik dan Kemahasiswaan  
Fakultas Kedokteran  
Universitas Hasanuddin

Ketua Program Studi  
Sarjana Kedokteran  
Fakultas Kedokteran  
Universitas Hasanuddin



Dr. dr. Agussalim Bukhari, M.Clin.Med., Ph.D.,  
Sp.GK(K)

NIP 196700821 199903 1 001

  
dr. Ririn Nislawati, M.Kes., Sp. M

NIP 19810118 200912 2 003

**HALAMAN PENGESAHAN**

**SKRIPSI**

**“KARAKTERISTIK KELAINAN KULIT PADA PASIEN COVID-19 :**

**SEBUAH KAJIAN SISTEMATIS”**

Disusun dan Diajukan Oleh

Aqilah Luthfiah Mutmainah Tohope

C011191006

Menyetujui

Panitia Penguji

No	Nama Penguji	Jabatan	Tanda Tangan
1	Dr. dr. Siswanto Wahab, Sp.KK(K), FINDSV., FAADV	Pembimbing	
2	Dr. dr. Safruddin Amin, Sp.KK(K), MARS., FINDSV., FAADV	Penguji 1	

Mengetahui

**Wakil Dekan**

**Bidang Akademik dan Kemahasiswaan**

**Fakultas Kedokteran**

**Universitas Hasanuddin**

Dr. dr. Agus Salim Bukhari, M.Clin.Med., Ph.D.,  
Sp.GK(K)

NIP. 196700821 199903 1 001

**Ketua Program Studi**

**Sarjana Kedokteran**

**Fakultas Kedokteran**

**Universitas Hasanuddin**

dr. Ririn Nislawati, M.Kes., Sp.M

NIP. 19810118 200912 2 0003

**BAGIAN ILMU KESEHATAN KULIT DAN KELAMIN**  
**FAKULTAS KEDOKTERAN UNIVERSITAS HASANUDDIN**

**MAKASSAR**

**TELAH DISETUJUI UNTUK DICETAK DAN DIPERBANYAK**

**Judul Skripsi :**

**“KARAKTERISTIK KELAINAN KULIT PADA PASIEN COVID-19 :**

**SEBUAH KAJIAN SISTEMATIS”**

**UNIVERSITAS HASANUDDIN**

**Makassar, 7 Desember 2022**

**Rembimbing**

**Dr. dr. Siswanto Wahab, Sp.KK(K), FINDSV., FAADV**

**NIP. 196505271999031002**

## PERNYATAAN KEASLIAN

Yang bertanda tangan dibawah ini:

Nama : Aqilah Luthfiah Mutmainah Tohopi

NIM : C011191006

Program Studi : Pendidikan Dokter Umum Fakultas Kedokteran

Jenjang : S1

Menyatakan dengan ini bahwa karya saya berjudul :

**“KARAKTERISTIK KELAINAN KULIT PADA PASIEN COVID-19  
: KAJIAN SISTEMATIS”**

Adalah karya saya sendiri dan bukan merupakan pengambilan alih tulisan orang lain bahwa skripsi yang saya tulis ini benar-benar merupakan hasil saya sendiri.

Apabila di kemudian hari terbukti atau dapat dibuktikan bahwa sebagian atau keseluruhan skripsi ini hasil karya orang lain, maka saya bersedia menerima sanksi atas perbuatan tersebut.

Makassar, 7 Desember 2022

Yang menyatakan,



Aqilah Luthfiah Mutmainah Tohopi

NIM C011191006

## KATA PENGANTAR

Puji syukur kepada Tuhan Yang Maha Esa, karena atas limpahan berkat dan rahmat-Nya sehingga penyusunan skripsi yang berjudul **“Karakteristik Kelainan Kulit pada Pasien COVID-19 : Sebuah Kajian Sistematis”** dapat diselesaikan oleh penulis dengan baik dan tepat waktu. Adapun tujuan dari penulisan kajian sistematis ini adalah untuk memenuhi tugas akhir pada mata kuliah Skripsi dan sebagai syarat untuk memperoleh gelar sarjana kedokteran di Fakultas Kedokteran Universitas Hasanuddin.

Pada kesempatan ini, penulis ingin mengucapkan terima kasih dan penghargaan setinggi-tingginya kepada Dr. dr. Siswanto Wahab, Sp.KK(K)., FINDSV., FADDV yang telah memberikan bimbingan dan arahan kepada penulis. Semoga Tuhan selalu melimpahkan anugerah dan kesehatan.

Penyusunan proposal ini juga tidak terlepas dari bantuan berbagai pihak. Oleh karena itu, penulis juga mengucapkan terima kasih kepada:

1. Tuhan Yang Maha Esa yang telah memberikan kesempatan kepada penulis untuk mengenyam pendidikan di Fakultas Kedokteran Universitas Hasanuddin, memberikan kesehatan, kekuatan serta ilmu dan akal untuk menyelesaikan penulisan skripsi ini.
2. Orang tua dan saudara serta keluarga penulis atas segala pengorbanan dan dukungan baik secara moral maupun materil.
3. Dosen Fakultas Kedokteran Universitas Hasanuddin, *staff* pengajar, dan seluruh karyawan yang telah memberikan bantuan dan memfasilitasi penulis dalam mengenyam pendidikan dan selama penulisan kajian sistematis ini.
4. Teman-teman Asisten Dosen Bagian Gizi Fakultas Kedokteran Universitas Hasanuddin yang telah memberikan dukungan, semangat dan bimbingan selama ini.
5. Sahabat-sahabat dekat penulis yang memberikan banyak masukan dan buah optimisme sebagai *support system* selama penulisan kajian sistematis ini.



6. Teman-teman seperjuangan penulis di Departemen Kesehatan Kulit dan Kelamin, teman-teman sejawat penulis angkatan “F1LA9GRIN” atas segala ilmu dan informasi dan bantuan yang tak terhingga kepada penulis.
7. Pihak-pihak lain yang tidak dapat disebutkan satu per satu yang telah ikut membantu penulis selama penyusunan kajian sistematis dan skripsi ini.

Penulis menyadari masih ada kekurangan dalam kajian sistematis ini sehingga penulis memohon maaf apabila ada kata-kata yang kurang berkenan. Oleh karena itu, saran dan kritik yang bersifat membangun sangat penulis harapkan. Semoga kajian sistematis ini dapat memberikan wawasan dan sumbangsih terhadap ilmu pengetahuan di masa yang akan datang.

Makassar, 14 November 2022

Aqilah Luthfiah Mutmainah

AQILAH LUTHFIAH MUTMAINAH C011191006  
Dr. dr. Siswanto Wahab, Sp.KK(K)., FINDSV., FAADV

### **Karakteristik Kelainan Kulit pada Pasien COVID-19 : Sebuah Kajian Sistematis**

#### **ABSTRAK**

**Latar Belakang :** *Severe Acute Respiratory Syndrome-CoV-2* merupakan penyakit infeksi yang menyerang saluran pernapasan atas. Penularan penyakit ini sangat cepat khususnya melalui *droplet* dari manusia ke manusia sehingga menimbulkan masalah yang sangat spesifik. Pada awal April, ditemukan kelainan kulit pertama kali di Italia pada saat COVID-19 sedang meningkat. Disusul negara bagian eropa lainnya dengan laporan lesi kulit yang terus meningkat. Dengan adanya gejala kelainan kulit yang timbul sebelum gejala respirasi, manifestasi kulit ini dapat berguna untuk mengidentifikasi orang tanpa gejala COVID-19, dan dapat meningkatkan kewaspadaan dengan isolasi mandiri dan pemeriksaan segera, sehingga akan membantu untuk menghambat laju transmisi dari virus yang sangat infeksius ini.

**Metode :** Pada kajian sistematis ini dilakukan pencarian studi secara sistematis dengan menggunakan kata kunci yang sesuai dengan topik yang dibahas. Selanjutnya, dilakukan penyaringan studi berdasarkan kriteria inklusi dan eksklusi yang telah ditentukan. Studi yang terinklusi akan dinilai kualitasnya dengan menggunakan *checklist Newcastle Ottawa Scale* dan dilaporkan sesuai kaidah *Preferred Reporting Items for Systematic Reviews and Meta analyses (PRISMA)*.

**Hasil :** Dari 1.324 studi yang didapatkan dari pencarian kata kunci, terdapat 6 studi yang terinklusi dengan semuanya merupakan *cross sectional study* yang dipublikasikan dari Pubmed. Berdasarkan studi yang terinklusi, didapatkan bahwa proporsi wanita yang menderita penyakit kulit akibat COVID-19 lebih banyak dibandingkan pasien pria. Selain itu, manifestasi kulit terbanyak yang diderita oleh pasien COVID-19 adalah *Chilblain-Like (Covid Toes)*. Terakhir, lokasi predileksi terbanyak didapatkan di daerah tangan atau kaki atau kedua-duanya.

**Kesimpulan :** Kajian sistematis ini menunjukkan bahwa kejadian penyakit kulit akibat COVID-19 banyak dialami oleh wanita, serta lokasi predileksi terbanyak adalah kaki, dengan jenis manifestasi *Chilblain-Like Acral Pattern*.

**Kata kunci :** COVID-19, Cutaneous Manifestation, Skin Manifestation

AQILAH LUTHFIAH MUTMAINAH C011191006  
Dr. dr. Siswanto Wahab, Sp.KK(K)., FINDSV., FAADV

### **Characteristics of Skin Disorders in COVID-19 Patients: A Systematic Review**

#### **ABSTRACT**

**Background** : Severe Acute Respiratory Syndrome-CoV-2 is an infectious disease that affects the upper respiratory tract. The transmission of this disease is very fast, especially through droplets from human to human, causing very specific problems. In early April, skin disorders were discovered for the first time in Italy when COVID-19 was rising. Followed by other European countries with reports of skin lesions that continue to increase. With skin disorders that appear before respiratory symptoms, these skin manifestations can be useful for identifying people without symptoms of COVID-19 and can increase alertness with self-isolation and immediate examination. It will help to slow the transmission rate of this highly infectious virus.

**Method** : In this systematic review, a systematic search study was conducted using keywords that matched the topic. Furthermore, a study was conducted based on the inclusion and exclusion criteria that previously had been determined. The quality of included studies will be assessed using the Newcastle Ottawa Scale checklist and reported according to the Preferred Reporting Items for Systematic Review and Meta-analyses (PRISMA) guideline.

**Result** : Counted as many as 1,324 studies obtained from keyword searches, only 6 studies were included, all of which were cross-sectional studies published by Pubmed. The included studies found that the proportion of women suffering from skin diseases due to COVID-19 was higher than male patients. In addition, the most common skin manifestations suffered by COVID-19 patients are Chilblain-Like Acral Pattern (Covid Toes). Finally, most predilection sites are found in the hands, feet, or both.

**Conclusion** : This systematic review shows that skin disease primarily experienced by women due to COVID-19. The most predilected location is the feet, with the type of manifestation of the Chilblain-Like Acral Pattern.

**Keywords : COVID-19, Cutaneous Manifestation, Skin Manifestation**

## DAFTAR ISI

HALAMAN SAMPUL .....	ii
HALAMAN SAMPUL .....	iii
PERNYATAAN KEASLIAN .....	vii
KATA PENGANTAR.....	iii
ABSTRAK .....	v
ABSTRACT .....	vi
DAFTAR ISI .....	vii
DAFTAR GAMBAR .....	ix
DAFTAR TABEL .....	x
BAB 1 PENDAHULUAN.....	1
1.1 Latar Belakang .....	1
1.2 Rumusan Masalah.....	4
1.3 Tujuan Penulisan .....	5
1.3.1 Tujuan Umum.....	5
1.3.2 Tujuan Khusus.....	5
1.4 Manfaat Penulisan .....	5
1.4.1 Manfaat Teoritis .....	5
1.4.2 Manfaat Praktis.....	5
BAB 2 TINJAUAN PUSTAKA.....	6
2.1 COVID-19 .....	6
2.1.1 Definisi COVID-19 .....	6
2.1.2. Tanda dan Gejala COVID-19.....	6
2.1.3 Diagnosis Klinis COVID-19 .....	6
2.1.3.1 Presentasi Klinis .....	7
2.1.3.2 Rapid Antigen Test .....	8

2.1.3.3 RT-PCR .....	10
2.1.4 Patogenesis COVID-19 .....	11
2.2 Manifestasi Kelainan Kulit pada COVID-19 .....	14
2.2.1 Epidemiologi Manifestasi Kelainan Kulit pada COVID-19.....	14
2.2.2 Patogenesis .....	15
2.2.3 Kelainan Kulit pada Pasien COVID-19.....	18
2.2.3.1 Ruam Makulopapular .....	18
2.2.3.2 Urtikaria .....	20
2.2.3.3 Chilblain-like (Covid Toes).....	23
2.2.3.4 Lesi Livedoid .....	24
2.2.3.5 Erupsi Vesikular .....	25
2.2.3.6 Ruam petechiae/purpura .....	26
<b>BAB 3 KERANGKA TEORI DAN KONSEP .....</b>	<b>28</b>
3.1 Kerangka Teori .....	28
3.2 Kerangka Konsep .....	29
<b>BAB 4 METODE PENULISAN.....</b>	<b>30</b>
4.1 Pencarian Studi Literatur .....	30
4.2 Kriteria Eligibilitas dan Penyaringan Studi .....	30
4.3 Pengumpulan Data.....	31
4.4 <i>Publication Assesment</i> .....	31
<b>BAB 5 HASIL PENELITIAN.....</b>	<b>32</b>
5.1 Hasil Pencarian dan Penyaringan Studi Literatur .....	32
5.2 Karakteristik Studi Inklusi.....	33
5.3 Hasil <i>Assesment</i> Studi Inklusi.....	37
<b>BAB 6 PEMBAHASAN .....</b>	<b>41</b>
6.1 Distribusi Pasien Penyakit Kulit Akibat COVID-19 Berdasarkan Jenis Kelamin .....	41

6.2 Distribusi Pasien Penyakit Kulit Akibat COVID-19 Berdasarkan Manifestasi Kulitnya	42
6.3 Distribusi Pasien Penyakit Kulit Akibat COVID-19 Berdasarkan Lokasi Predileksi .....	40
BAB 7 KESIMPULAN DAN SARAN.....	45
7.1 Kesimpulan.....	45
7.2 Saran .....	45
DAFTAR PUSTAKA.....	46
LAMPIRAN .....	50



## DAFTAR GAMBAR

<b>Gambar 2.1</b> Ruam Makulopapular.....	19
<b>Gambar 2.2</b> Ruam Morbiliform.....	20
<b>Gambar 2.3</b> Urtikaria .....	21
<b>Gambar 2.4</b> Covid-toes .....	23
<b>Gambar 2.5</b> Ruam Vesikular .....	26
<b>Gambar 5.1</b> <i>Preferred Reporting Items for Systematic Reviews and Meta analyses (PRISMA)/</i> Alur Pencarian dan Penyeleksian Studi.....	32



## DAFTAR TABEL

**Tabel 5.1** Karakteristik Studi Inklusi..... 34

**Tabel 5.2** Hasil Assesment Studi Inklusi..... 37

# BAB 1

## PENDAHULUAN

### 1.1 Latar Belakang

Per November 2019, sejumlah kasus Pneumonia berat dilaporkan telah terjadi di daerah Wuhan, China dan pada tanggal 31 Desember 2019, kasus yang diidentifikasi telah terjadi di sejumlah provinsi di China mengalami eskalasi dan menyebar ke sejumlah negara di dunia. (Ferliyani, 2021). Dalam kurun waktu kurang dari sebulan, tepatnya pada tanggal 10 Januari 2020, materi genetik virus, MN908947, yang diidentifikasi memiliki kemiripan dengan virus penyebab *Severe Acute Respiratory Syndrome* (SARS) yang pernah merebak di Hongkong pada tahun 2003, telah ditemukan. *World Health Organization* (WHO) menamai virus ini sebagai SARS-CoV-2, atau yang dikenal sebagai virus korona baru (nCoV-19). Tak lama sejak materi genetik virus ditemukan pada tanggal 10 Januari 2020, ditemukan sejumlah laporan kasus dari orang yang diketahui memiliki riwayat perjalanan ke Wuhan seperti dari Jepang, Thailand, Hongkong, Macau, Korea Selatan, Singapura, dan 25 negara lain. Ancaman yang ditimbulkan oleh virus ini semakin konkret ketika penularan virus ini tidak hanya terjadi pada para perawat, melainkan menular dari orang ke orang, termasuk dokter dan staf medis yang tidak memiliki riwayat perjalanan dari/dan ke Wuhan. Akibatnya, terjadi peningkatan kasus secara besar-besaran di berbagai belahan dunia (Himayani et al., 2021).

Organisasi Kesehatan Dunia, *World Health Organization* (WHO) pertama kali menetapkan pandemi *Coronavirus Disease* (COVID-19) pada tanggal 11 Maret 2020. Berdasarkan laporan dari *World Health Organization* (WHO), lebih dari 183 juta kasus COVID-19 dan kematian 4.010.834 jiwa di dunia telah terkonfirmasi sampai dengan tanggal 4 Juli 2021. *Coronavirus Disease* (COVID-19) ditularkan melalui saluran pernapasan, yaitu secara droplet, kontak secara langsung dengan benda yang telah terkontaminasi virus, dan kontak dengan hewan yang berisiko sebagai penular COVID-19. *Coronavirus* adalah penyakit

yang tergolong zoonosis, yakni penyakit yang ditransmisikan dari hewan ke manusia (*animal to human*). Dibandingkan jenis hewan yang lain, hewan liar memiliki kecenderungan untuk dijadikan inang (*host*) oleh virus ini. Beberapa inang *Coronavirus* yang biasa ditemukan antara lain kelelawar, tikus bambu, musang, dan unta. Sebagai contoh, perebakan *Severe Acute Respiratory Syndrome* (SARS) dan *Middle East Respiratory Syndrome* (MERS) bersumber dari *Coronavirus* yang ditularkan kelelawar. Pada awal penyebarannya, kasus ini dikategorikan sebagai *zoonotic*. Akan tetapi, penemuan 15 petugas medis yang terinfeksi COVID-19 dari salah satu pasien “*super spreader*” telah menjadikan transmisi virus ini berubah menjadi *human to human*, dan mengakibatkan penyebaran terjadi semakin masif (Ferliyani, 2021). Indonesia menuliskan kasus pertamanya pada tanggal 2 maret 2020 (Ahmad, 2021). Berdasarkan data kasus yang terjadi di Indonesia, per 11 Juli 2021, sekitar 2.527.203 jiwa terkonfirmasi positif corona dan 66.464 jiwa mengalami kematian, dengan DKI Jakarta, Jawa Barat, dan Jawa Tengah sebagai daerah dengan kasus terkonfirmasi terbanyak di Indonesia.

*Severe Acute Respiratory Syndrome Coronavirus 2* (SARS-CoV-2) merupakan penyakit infeksi yang menyerang saluran pernapasan dan disebabkan oleh *coronavirus*. Target utama dari *coronavirus* adalah mukosa pada saluran pernapasan atas (Ananda et al., n.d.). Patofisiologi infeksi SARS-CoV-2 ini dapat dikatakan cukup kompleks, melibatkan tumor necrosis (TNF- $\alpha$ ) dan endotoksin. Interleukin-6 dan IL-8 yang menginduksi produksi dan badai sitokin dipicu oleh tumor necrosis (TNF- $\alpha$ ) dan endotoksin. Selain itu, reseptor *angiotensin-converting-enzyme-2* (ACE2) yang diedarkan secara luas, tidak hanya di mukosa nasofaring dan mulut dan sel epitel alveolar paru, tetapi juga di endotelium dan sel otot polos pembuluh darah, di otak, usus, dan di organ perifer seperti hati dan ginjal juga berkaitan dengan SARS-CoV-2. Ini menjadi bukti bahwa spektrum klinis COVID-19 tidak hanya terbatas pada pneumonia lokal, melainkan merupakan sebuah penyakit multisistem yang melibatkan berbagai organ dan memiliki potensi komplikasi sistemik (Himayani et al., 2021). Selain itu, lonjakan virus dapat terjadi karena *angiotensin-converting-enzyme-2* (ACE2) ikut serta

diserang. Organ tubuh paling utama yang diserang oleh virus ini adalah paru-paru. Fibrosis paru yang bergerak cepat dapat mengakibatkan kondisi pasien mengalami penurunan drastis bahkan menimbulkan kematian. Pada mulanya, konkretisasi klinis yang nampak pada pasien COVID-19 memiliki kemiripan dengan infeksi virus yang menyerang pernapasan lainnya, seperti batuk kering dan demam tinggi. Akan tetapi, seiring berjalannya waktu, muncul berbagai konkretisasi lainnya seperti tanpa gejala, demam, batuk kering, diare, sesak napas (dyspnea), anosmia, ageusia, dan timbulnya konkretisasi pada kulit, dengan masa inkubasi selama 14 hari. Maculopapular rash merupakan konkretisasi kulit yang paling sering muncul pada pasien COVID-19. Demi penegakan diagnosis dan nilai prognosis dari suatu penyakit, konkretisasi kulit adalah salah satu faktor yang sangat penting. Ruam makulopapular, ruam morbiliformis, urtikaria, lesi viscular, lesi akral (covid toes), erupsi liveloid, dan erupsi lainnya merupakan konkretisasi kulit yang banyak ditemukan pada pasien COVID-19 (Ananda et al., n.d.).

Pada awal april 2020, konkretisasi kelainan kulit pertama kali diidentifikasi oleh dermatologis Perancis. Ketika angka penyebaran COVID-19 di Italia meningkat, dermatologis Italia menyadari lesi kulit ini. Disusul laporan dari berbagai negara di benua Eropa dan Amerika. Sejak pertama kali dilaporkan oleh Recalcati, laporan mengenai lesi kulit ini semakin meningkat. Penelitian prospektif cepat telah dilakukan terhadap 375 kasus kelainan kulit pada pasien COVID-19 di Spanyol oleh Galvan Casas et al. Tiga kasus konkretisasi kelainan kulit juga ditemukan pada pasien COVID-19 di Milan, Italia mengacu pada laporan yang diberikan oleh Sachdeva et al. Bagi penderita COVID-19 yang tidak memiliki gejala, konkretisasi kelainan kulit dapat membantu menghambat laju transmisi virus yang sangat infeksius ini. Dengan adanya gejala kelainan kulit yang timbul sebelum gejala respirasi, para dokter dan staf medis dapat mengidentifikasi adanya virus sejak dini, sehingga kewaspadaan pasien dapat ditingkatkan melalui isolasi mandiri dan pemeriksaan segera . (Fadhila & Trijayanthi, 2021a). Namun info terbaru dari WHO, gejala penyerta juga termasuk ruam kulit dan perubahan

warna jari tangan atau kaki. Publikasi temuan ruam kulit pada pasien COVID-19 yang awalnya ditulis oleh Recalcati akhirnya diikuti dengan temuan-temuan berikutnya dari berbagai negara yang mengkonfirmasi adanya manifestasi kulit pada COVID-19. Terdapat 6 penggolongan berdasarkan bentuk lesi yaitu ruam makulopapular morbiliformis (tersering), urtikaria, erupsi vesikuler menyerupai cacar air, pseudo-chilblain (COVID toes), livedoid atau lesi nekrotik dan ruam makulopapular lainnya. Manifestasi kulit pada COVID-19 dapat dikelompokkan berdasarkan etiopatofisiologinya yaitu primer oleh karena eksantema virus, sekunder oleh sebab vasculitis dan vaskulopati trombotik dan juga adanya kemungkinan reaksi efek samping/interaksi obat. Manifestasi kulit dapat muncul sebelum, pada awal dan sesudah muncul gejala COVID-19. Pengenalan gejala kulit dini disertai tanda lainnya dapat meningkatkan kewaspadaan untuk deteksi dini COVID-19.

Manifestasi kelainan kulit ini dapat berguna untuk mengidentifikasi orang tanpa gejala COVID-19. Gejala kulit yang mungkin timbul sebelum gejala respirasi pada pasien COVID-19, dapat meningkatkan kewaspadaan dengan isolasi mandiri dan pemeriksaan segera, sehingga akan membantu untuk menghambat laju transmisi dari virus yang sangat infeksius ini. Pengaruh COVID-19 terhadap manifestasi kelainan kulit memiliki karakteristik yang buruk dan penelitian tentang pengaruh dari COVID-19 terhadap manifestasi kelainan kulit di rumah sakit masih belum banyak dilakukan khususnya di Kota Makassar. Oleh karena itu, penulis tertarik melakukan penelitian mengenai karakteristik kelainan kulit pada pasien COVID-19.

## **1.2 Rumusan Masalah**

Berdasarkan penjelasan pada latar belakang, maka yang menjadi rumusan masalah pada penelitian ini adalah :

Bagaimana karakteristik kelainan kulit pada pasien COVID-19

### **1.3 Tujuan Penelitian**

#### **1.3.1 Tujuan Umum**

Untuk mengetahui karakteristik kelainan kulit pada pasien COVID-19

#### **1.3.2 Tujuan Khusus**

1. Untuk mengetahui karakteristik kelainan kulit pada pasien COVID-19 berdasarkan manifestasi kulitnya.
2. Untuk mengetahui karakteristik kelainan kulit pada pasien COVID-19 berdasarkan jenis kelamin.
3. Untuk mengetahui karakteristik kelainan kulit pada pasien COVID-19 berdasarkan lokasi predileksi.

### **1.4 Manfaat Penulisan**

#### **1.4.1 Teoritis**

1. Menambah wawasan pengetahuan tentang karakteristik kelainan kulit pada pasien COVID-19.
2. Memberikan informasi yang diharapkan dapat bermanfaat bagi instansi kesehatan dalam menyusun program yang optimal dalam menangani kasus seperti ini
3. Dapat digunakan sebagai bahan rujukan untuk mengembangkan penelitian sejenis terkait dengan manifestasi kulit pada pasien COVID-19 yang ada di masyarakat.

#### **1.4.2 Praktis**

Informasi yang diperoleh dari penelitian ini diharapkan dapat menjadi referensi bagi bagi para praktisi kesehatan mengenai gambaran karakteristik kelainan kulit pada pasien COVID-19.

## **BAB 2**

### **TINJAUAN PUSTAKA**

#### **2.1 COVID-19**

##### **2.1.1 Definisi COVID-19**

Severe Acute Respiratory Syndrome-Coronavirus-2 (SARS-CoV-2), virus golongan coronavirus terbaru, diketahui merupakan penyebab penyakit infeksius Coronavirus Disease 2019 atau yang lebih dikenal sebagai COVID-19. Dalam penularannya, penyakit ini dapat menular secara langsung maupun tidak langsung. Secara langsung, penularan dapat terjadi melalui percikan air liur (*droplet*). Sedangkan secara tidak langsung, penularan dapat terjadi melalui benda yang telah terkontaminasi virus. Selain itu, penularan dapat terjadi melalui udara (Lotfi et al., 2020). Penularan secara langsung melalui droplet merupakan cara penularan yang paling sering terjadi. Keseharian manusia yang erat kaitannya dengan kegiatan sosial menjadikan penularan dapat terjadi ketika orang yang telah terinfeksi berbicara, bersin, atau batuk (Esakandari et al., n.d.). Pada sebagian besar kasus, menurut WHO, orang yang terinfeksi virus COVID-19 berpotensi mengalami penyakit pernapasan ringan hingga sedang yang akan sembuh tanpa memerlukan perawatan khusus. Pada orang yang lebih tua, dan mereka yang memiliki riwayat penyakit kardiovaskular, diabetes, penyakit pernapasan kronis, dan kanker memiliki kecenderungan mengalami komplikasi yang serius.

##### **2.1.2 Tanda dan Gejala COVID-19**

Menurut Organisasi Kesehatan Dunia, WHO, tanda dan gejala yang timbul pada penderita COVID-19 tidak selalu sama. Dalam banyak kasus, kondisi tubuh penderita dapat mempengaruhi perkembangan penyakit tersebut di dalam tubuh. Berdasarkan kondisi dan kekuatan tubuh, penyakit ini dapat berkembang dan mengakibatkan penyakit ringan sampai berat, atau bahkan sembuh sama sekali tanpa rawat inap di rumah sakit. Diantara gejala khas Coronavirus 2019 (COVID-19) yaitu batuk kering, demam, dan kelelahan. Dalam kasus yang

lebih parah, penderita juga dapat mengalami dispnea. Anak-anak dan dewasa muda yang terinfeksi virus biasanya tidak menunjukkan gejala, sedangkan orang tua dan/atau orang yang memiliki riwayat penyakit penyerta memiliki probabilitas yang lebih tinggi terhadap komplikasi, gagal napas, bahkan kematian (Hu et al., 2021). Selain beberapa gejala di atas, gejala-gejala lain yang dilaporkan antara lain kelemahan, malaise, nyeri otot, sakit tenggorokan, gangguan pernapasan, dan menurunnya kemampuan membau dan merasa (Esakandari et al., n.d.).

### **2.1.3 Diagnosis Klinis COVID-19**

#### **2.1.3.1 Presentasi Klinis**

Dalam kurun waktu lima hari setelah inkubasi, gejala penularan COVID-19 baru dapat diamati. Rata-rata, waktu timbulnya gejala dari inkubasi virus adalah 5,1 hari, dengan kondisi gejala tersebut bertahan selama 11,5 hari. Durasi bertahannya gejala COVID-19 pada pasien terbukti memiliki kaitan erat dengan sistem kekebalan tubuh dan usia pasien. Pada hampir 40% nampak gejala gastrointestinal seperti diare, muntah, dan anoreksia, dengan 10% diantaranya tidak menunjukkan gejala demam atau infeksi saluran pernapasan. Penyakit hiperkoagulasi yang meningkatkan risiko trombosis vena juga berkaitan dengan COVID-19. Selain itu, gejala neurologis (seperti kelelahan, kesadaran terganggu, dan pusing), stroke iskemik dan hemoragik, serta kerusakan otot juga tercatat pada sebagian penderita. Banyak pula gejala ekstrapulmonal pada manifestasi kulit dan mata. Sebanyak 20% pasien teridentifikasi memiliki manifestasi kulit, mengacu pada peneliti Italia. Pada kasus yang parah, sebagai akibat dari kegagalan pernapasan, spektrum klinis pada anak-anak dapat semakin memburuk, dan tidak lagi terbantu dengan oksigen tradisional (kateter hidung) dalam 1-3 hari. Tanda-tanda yang dapat timbul bila kondisi pasien mulai membusuk adalah syok skeptis, sepsis, dan pendarahan yang ekstrem dan kontinu, sebagai akibat dari kelainan koagulasi dan asidosis metabolik yang terjadi (Mohamadian et al., 2021).



### 2.1.3.2 Rapid Antigen Test

Antigen merupakan partikel/fragmen/molekul yang dapat memicu sistem kekebalan tubuh dalam menginduksi protein antibodi untuk membunuh patogen serta melindungi tubuh. Tidak seperti metode berbasis PCR, tes antigen mampu mendeteksi komponen virus berupa glikoprotein S, protein M, atau protein N yang dilepaskan, atau bahkan virus secara langsung tanpa langkah amplifikasi termal. Meskipun memiliki perbedaan dalam pendeteksiannya, tes antigen, sama seperti metode berbasis PCR, hanya mengungkapkan infeksi aktif, bukan situasi pemulihan. Tes antigen dapat dikatakan lebih andal daripada tes antibodi karena antigen mendahului antibodi dan spesifik target. Dalam rangka mendapatkan deteksi cepat atau dalam format ELSA, untuk sensitivitas yang lebih baik, tes antigen dapat dioperasikan pada strip LFA, dengan penggunaan throughput yang tinggi (berdasarkan pengukuran simultan pada 96 sampel). Sebuah uji LFA imunokromatografi fluoresen dikembangkan oleh Diao dkk. Dalam rangka mendeteksi protein nukleokapsid (N) dan SARS-CoV 2. Dalam pengujian ini, pengujian mengumpulkan antibodi IgG anti-kelinci kambing dan antibodi anti-N tikus agar masing-masing dapat membuat kontrol dan garis uji. Tidak seperti nanopartikel emas konvensional, pengujian menggunakan IgG kelinci anti-N sebagai partikel sinyal. IgG kelinci antiN ini ditandai dengan mikropartikel kelat polistirena Europium (III) yang dimodifikasi karboksilat. Sampel yang digunakan berupa usap nasofaring dan urin. Pengujian ini, dibandingkan dengan pengujian asam nukleat, terbukti memiliki spesifisitas 100% dan sensitivitas 68%. Meskipun demikian, dibutuhkan waktu bertahun-tahun sampai penelitian seperti ini, pada penelitian awal, dapat dipasarkan bahkan jika peneliti mencapai sensitivitas dan selektivitas yang sangat baik sekalipun. Tes antigen sangat dibutuhkan. Meskipun teknik ELISA dan ELFA sudah mapan, tes antigen yang sejauh ini dipasarkan oleh EUA dalam rangka pendeteksian SARS-CoV 2 yaitu “Sofia 2 SARS Antigen Test Kit”, sebuah tes antigen yang dikembangkan oleh KUIDEL. Kit Tes antigen Sofia 2 difungsikan untuk mendeteksi protein N dari SARS-CoV dan SARS-CoV 2. Kit tes antigen ini menggunakan teknologi strip imunofluoresensi tipe sandwich.

Artinya, kita ini tidak dapat membedakan dua virus yang berkaitan erat ini. Selain itu, terlepas dari penggunaannya yang cepat, kita ini hanya diperuntukkan untuk dioperasikan oleh profesional medis. Kit ini menggunakan sampel hidung dan nasofaring. Dalam hal sensitivitas, kit ini mampu mencapai sensitivitas sebesar 80% dengan spesifisitas sebesar 100%, sebuah hasil yang diperoleh dari 47 sampel klinis positif dan 96 negatif. Mengenai penggunaan tes komersial cepat untuk pendeteksian SARS-CoV 2, WHO dan FDA telah memperingatkan komunitas ilmiah dan medis, setelah kegagalan pada beberapa kit antibodi. Tes antibodi/antigen yang cepat dan selektif akan mampu mengubah penyebaran virus ke seluruh dunia secara dramatis, karena pada dasarnya bisa dioperasikan oleh siapa saja. Berangkat dari hal tersebut, dua perusahaan ini sedang mengembangkan tes antigen yang andal dengan sensitivitas dan spesifisitas yang lebih baik (Yüce et al., 2021).RT-PCR Dalam proses diagnostiknya, pemeriksaan menggunakan spesimen nasal swab, tracheal aspirate atau bronchoalveolar lavage (BAL) yang dikenal sebagai RT-PCR merupakan jenis pemeriksaan yang utama dan sering digunakan. Biasanya, metode yang digunakan untuk diagnosis adalah pengumpulan sampel pernapasan bagian atas melalui swab nasofaring dan orofaringeal. Dikarenakan aerosol yang dihasilkan dapat menimbulkan risiko yang cukup besar bagi pasien dan staf medis, penggunaan bronkoskopi sebagai metode diagnostik COVID-19 tidak direkomendasikan. RNA SARS-CoV 2 yang telah diekstraksi dari spesimen saluran pernapasan atas dan bawah kemudian diisolasi dalam kultur sel ekskresi saluran pernapasan atas dan spesimen BAL, namun data RNA memiliki keterbatasan. Tingkat ketersediaan RNA SARS-CoV 2 yang dikumpulkan dari saluran pernapasan atas jauh lebih tinggi, menurut sebuah seri kasus yang dilakukan oleh Zou et al. Tak hanya itu, tingkat SARS-CoV 2 yang tinggi RNA juga ditemukan dalam sampel yang dikumpulkan dari saluran pernapasan bagian atas pasien yang tidak bergejala, dalam pengumpulan yang dilakukan kurun waktu tiga hari pertama sejak timbulnya gejala. RNA SARS-CoV 2 juga dapat diidentifikasi dari spesimen darah dan tinja, berdasarkan beberapa penelitian yang telah dilakukan. Meskipun demikian, durasi adanya

RNA SARS-CoV 2 dalam saluran pernapasan atas dan bawah dan dalam spesimen ekstrapulmoner masih belum dapat ditentukan. Oleh karena itu, tidak salah jika dikatakan bahwa RNA virus akan terdeteksi selama berminggu-minggu, seperti yang didapati pada beberapa kasus infeksi SARS-CoV atau MERS-CoV. Baik sampel pernapasan, darah, urin, dan tinja telah dikumpulkan sebagai upaya mendiagnosis SARS-CoV. Terlepas dari probabilitas adanya hasil positif palsu dikarenakan kontaminasi swab, terutama pada pasien tanpa gejala, spesifisitas tes RT-PCR tampaknya sangat tinggi. Tingkat sensitivitasnya diperkirakan sekitar 66-80%, dengan tingkat positif mencapai 50% (tanpa bukti gejala atau infeksi terbukti) terhadap pengujian yang dilakukan pada individu tanpa gejala yang telah melakukan kontak dengan orang yang bergejala bahkan kurang jelas. Jika tes menggunakan spesimen usap nasofaring pada awal infeksi dilakukan pada orang yang sangat terpapar, tes negatif tunggal tidak cukup untuk mengecualikan infeksi SARS-CoV 2. Dalam kasus ini, disarankan untuk melakukan tes ulang atau mengumpulkan sampel saluran pernapasan yang lebih dalam, seperti BAL (Pascarella et al., 2020).

### **2.1.3.3 RT-PCR**

Dalam proses diagnostiknya, pemeriksaan menggunakan spesimen nasal swab, tracheal aspirate atau bronchoalveolar lavage (BAL) yang dikenal sebagai RT-PCR merupakan jenis pemeriksaan yang utama dan sering digunakan. Biasanya, metode yang digunakan untuk diagnosis adalah pengumpulan sampel pernapasan bagian atas melalui swab nasofaring dan orofaringeal. Dikarenakan aerosol yang dihasilkan dapat menimbulkan risiko yang cukup besar bagi pasien dan staf medis, penggunaan bronkoskopi sebagai metode diagnostik COVID-19 tidak direkomendasikan. RNA SARS-CoV 2 yang telah diekstraksi dari spesimen saluran pernapasan atas dan bawah kemudian diisolasi dalam kultur sel ekskresi saluran pernapasan atas dan spesimen BAL, namun data RNA memiliki keterbatasan. Tingkat ketersediaan RNA SARS-CoV 2 yang dikumpulkan dari saluran pernapasan atas jauh lebih tinggi, menurut sebuah seri kasus yang dilakukan oleh Zou et al. Tak hanya itu, tingkat SARS-CoV 2 yang tinggi RNA

juga ditemukan dalam sampel yang dikumpulkan dari saluran pernapasan bagian atas pasien yang tidak bergejala, dalam pengumpulan yang dilakukan kurun waktu tiga hari pertama sejak timbulnya gejala. RNA SARS-CoV 2 juga dapat diidentifikasi dari spesimen darah dan tinja, berdasarkan beberapa penelitian yang telah dilakukan. Meskipun demikian, durasi adanya RNA SARS-CoV 2 dalam saluran pernapasan atas dan bawah dan dalam spesimen ekstrapulmoner masih belum dapat ditentukan. Oleh karena itu, tidak salah jika dikatakan bahwa RNA virus akan terdeteksi selama berminggu-minggu, seperti yang didapati pada beberapa kasus infeksi SARS-CoV atau MERS-CoV. Baik sampel pernapasan, darah, urin, dan tinja telah dikumpulkan sebagai upaya mendiagnosis SARS-CoV. Terlepas dari probabilitas adanya hasil positif palsu dikarenakan kontaminasi swab, terutama pada pasien tanpa gejala, spesifitas tes RT-PCR tampaknya sangat tinggi. Tingkat sensitivitasnya diperkirakan sekitar 66-80% dengan tingkat positif mencapai 50% (tanpa bukti gejala atau infeksi terbukti) terhadap pengujian yang dilakukan pada individu tanpa gejala yang telah melakukan kontak dengan orang yang bergejala bahkan kurang jelas. Jika tes menggunakan spesimen usap nasofaring pada awal infeksi dilakukan pada orang yang sangat terpapar, tes negatif tunggal tidak cukup untuk mengecualikan infeksi SARS-CoV 2. Dalam kasus ini, disarankan untuk melakukan tes ulang atau mengumpulkan sampel saluran pernapasan yang lebih dalam, seperti BAL (Pascarella et al., 2020).

#### **2.1.4 Patogenesis COVID-19**

Coronavirus adalah virus yang memiliki kemampuan untuk menginfeksi berbagai spesies inang. Dengan RNA untai tunggal yang terselubung, positif-tense, dan berukuran ~30 kb, Coronavirus mampu dan hanya menginfeksi mamalia. Virus ini sebagian besar dibagi menjadi empat generasi, yakni  $\alpha$ ,  $\beta$ ,  $\gamma$ , dan  $\delta$ . Virus penyebab flu biasa dan croup merupakan bagian dari coronavirus, dan dipengaruhi oleh coronavirus manusia seperti 229E dan NL63. Di sisi lain, MERS-CoV dan SARS-CoV diklasifikasikan ke coronavirus. Virus, secara umum,

memiliki lima langkah dalam siklusnya dengan inang; perlekatan, penetrasi, sintesis, pematangan, dan pelepasan. Pada awalnya, virus mengikat reseptor inang, atau yang disebut dengan attachment. Virus memasuki sel inang melalui proses endositosis atau fusi membran (penetrasi), dan setelah konten dari virus dilepaskan di dalam sel inang, RNA virus mereplikasi mRNA virus agar dapat membuat protein virus (biosintesis) dengan terlebih dahulu memasuki nukleus sel inang. Setelah partikel virus yang baru selesai dibuat (maturasi), virus kemudian dilepaskan. Coronavirus tersusun atas empat protein struktural. Spike (S), merupakan protein struktural yang terdiri dari glikoprotein trimetri transmembran yang menentukan keragaman corona virus, tropisme inang, dan menonjol dari permukaan virus. Spike memiliki dua sub unit fungsional, yaitu S1 yang berfungsi untuk mengikat reseptor sel inang dan subunit S2 yang berfungsi untuk fusi membran virus dan seluler. Tiga protein struktural lainnya yaitu membran (M), amplop (E), dan nukleokapsid (N) (Yuki et al., 2020). COVID-19 memiliki patogenesis yang kompleks, dengan asumsi bahwa replikasi virus primer berkembang di epitel mukosa saluran pernapasan bagian atas (rongga hidung dan faring) dan multiplikasi lebih lanjut terjadi di saluran pernapasan bagian bawah dan gastrointestinal, yang menghasilkan viremia ringan. Perjalanan tanpa gejala, menurut sejumlah penelitian terbaru, memungkinkan tingkat yang lebih tinggi, dan pada titik ini, sejumlah kecil infeksi diperiksa dan bisa tetap menghasilkan tanpa gejala. Beberapa pasien memiliki kemungkinan untuk menunjukkan implikasi yang tidak berhubungan dengan sistem pernapasan, seperti cedera hati, jantung akut, gagal ginjal, dan diare, yang merupakan indikasi keterlibatan banyak organ, meskipun pada dasarnya patogenesis digambarkan sebagai pengikatan SARS-CoV 2 ke reseptor (ACE-2) pada sel pneumosit tipe II di paru-paru, dan memicu kaskade peradangan di saluran pernapasan bagian bawah. Beberapa organ manusia, seperti mukosa hidung, bronkus, paru-paru, jantung, ginjal, kerongkongan, asam lambung, kantung kemih, dan ileum, tempat dimana ACE-2 diekspresikan, merupakan organ yang rentan terhadap SARS-CoV2 (Öztürk et al., 2020). Glikoprotein lonjakan virus (S) pada permukaan virus yang berikatan dengan reseptor

angiotensin-converting-enzyme-2 (ACE 2) merupakan awal dari replikasi SARS-CoV 2, dengan sel epitel dalam berbagai organ termasuk paru-paru, ginjal, dan pembuluh darah mengekspresikan reseptor ACE 2. Di antara SARS-CoV dan SARS-CoV 2, tersimpan sebagian besar residu asam amino yang penting untuk pengikatan reseptor, hal ini mengacu pada analisis receptor binding domain (RBD) dari protein S, yang berarti bahwa strain SARS-CoV 2 menggunakan inang yang sama dengan reseptor tempat masuknya sel. Penghalang spesies untuk penularan SARS-CoV 2 terbatas, hal ini disebabkan oleh sedikitnya pertukaran asam amino dari reseptor ACE2 pada hewan ternak dan kucing dibandingkan dengan reseptor manusia. Akan tetapi, virus tetap dimungkinkan untuk masuk ke dalam sel melalui endositosis setelah mengaktifkan protein lonjakan terikat reseptor dan fusi membran antara virus dan sel inang, serta terbelahnya protease sel inang yang terjadi setelah mengikat. Genom RNA, diasumsikan memasuki sitoplasma sel, memiliki kemungkinan untuk menempelkan RNA-nya pada ribosom sel inang untuk diterjemahkan, hal ini terlihat dari genom RNA SARS-CoV 2 yang memiliki tutup termetilasi 5' dan ekor poliadenilasi 3'. Dengan bantuan RNA-dependent RNA polymerase (RdRp), genom virus mampu direplikasi. Sintesis DNA genomik sense negatif dari RNA sense positif dimediasi oleh RdRp, yang diikuti dengan replikasi DNA genomik sense positif dan RNA genomik sense negatif. Selain memediasi RNA genomik sense positif dan RNA genomik sense negatif, transkripsi mRNA sub-genomik negatif dan RNA positive sub- genomik yang sesuai juga dimediasi oleh RdRp, menghasilkan RNA genomik positif menjadi keturunan. Di retikulum endoplasma (RE), ribosom inang menerjemahkan RNA ini menjadi protein membran dan protein aksesori. Dari empat protein struktural virus, yaitu Spike (S), Envelope (E), Membran (M), dan Nukleokapsid (N), protein S merupakan protein yang digunakan oleh SARS-CoV 2 untuk mengikat molekul permukaan sel. Selain itu, pengambilan virus juga diatur oleh protein S dan protease serin protease 2 transmembran yang berhubungan dengan permukaan sel (TMPRSS2), sebuah enzim yang menjadi kunci pembelahan dan priming protein S. Seperti protein amplop S, protein M diintegrasikan ke

dalam membran retikulum endoplasma dan protein N mengikat RNA genomik. Interaksi antar protein yang diperlukan untuk kumpulan virus kemudian diarahkan oleh protein M yang mengandung tiga domain transmembran. Virus turunan terakhir kemudian diangkut oleh vesikel Golgi ke membran sel setelah berikatan dengan nukleokapsid, lalu dilepaskan melalui eksositosis ke ruang ekstraseluler (Abbas et al., 2020)

## **2.2. Manifestasi Kelainan Kulit pada COVID-19**

### **2.2.1 Epidemiologi Manifestasi Kelainan Kulit pada COVID-19**

Pada 19 Maret 2020, Lu dkk melaporkan kasus COVID-19 dengan urtikaria sebagai manifestasi kulit pertama. Selanjutnya Zhang dkk dari China merangkum 7 kasus, recalcati et al. dari Italia merangkum 18 kasus, dan Bouaziz et al. dari Perancis merangkum 14 kasus. Sebanyak 19 dan 375 kasus COVID-19 dengan manifestasi kulit dilaporkan oleh Fernandez-Nieto dkk dan Galvan dkk di Spanyol. Akan tetapi, 17 dan 141 diantaranya dikonfirmasi secara klinis daripada diagnosis tanpa bukti etiologi. Selain itu, 73 kasus sporadis juga telah dilaporkan. Per 30 Mei 2020, terdapat total 507 kasus COVID-19 dengan manifestasi kulit telah dilaporkan. Berdasarkan data tersebut, 488 dari 507 (96,25%) pasien berasal dari Eropa (Zhao et al., 2020).

Pada awalnya, manifestasi kulit dianggap sebagai tanda kecil yang tidak spesifik, mengacu pada artikel yang diterbitkan di China pada awal pandemi, dengan ruam dilaporkan pada 0,2% pasien. Akan tetapi, kurangnya dokter kulit yang merawat pasien COVID-19 pada awal pandemi diduga sebagai penyebab dari pengamatan ini. Mengacu pada Recalcati yang merupakan seorang dokter kulit, ditemukan bahwa dalam beberapa kasus, manifestasi ini muncul sejak awal, dengan pada kasus lain muncul selama atau setelah dirujuk ke rumah sakit. Ia mengamati manifestasi kulit pada 20,4% dari 88 pasien dengan COVID-19. Berdasarkan artikel yang disebutkan sebelumnya, dilaporkan bahwa lesi kulit yang disebabkan oleh COVID-19 terjadi pada 4,9% pasien dengan hasil tes *polymerase chain reaction* (PCR) positif dari 103 pasien. Namun, mengingat fokus pemeriksaan pasien COVID-19 pada awal pandemi adalah pasien dengan gejala atau tanda yang parah, dan diagnosis diberikan pada banyak pasien dengan

atau tanpa gejala setelah panggilan telepon diterima staf medis, tanpa kunjungan tatap muka, maka pemeriksaan kulit pun tidak dapat dilakukan. Sehingga, kejadian di lapangan mengenai manifestasi kulit pada pasien COVID-19 tidak dapat ditentukan. Dalam artikel lain disebutkan, sulitnya proses pengambilan sampel kulit oleh dokter dan kondisi klinis dalam pandemi yang memerlukan tindakan isolasi yang ketat menjadi penghalang bagi para epidemiolog untuk melakukan studi yang dapat diandalkan. Dalam melakukan proses ini saja, diperlukan tas transparan untuk mengangkut peralatan fotografi dan peralatan yang diperlukan untuk melakukan biopsi. Bagi dokter kulit sendiri, situasi pandemi COVID-19 merupakan skenario yang sama sekali baru, dan situasi ini dapat bertahan lama, tergantung perkembangan pandemi. Galván et al., didukung oleh Spanish Academy of Dermatology and Venereology (AEDV), mengeluarkan sebuah artikel yang melaporkan manifestasi kulit yang heterogen dan kompleks, terkait dengan COVID-19. Para penulis meneliti 375 pasien yang terdaftar secara prospektif di beberapa rumah sakit di Spanyol selama 2 minggu pada puncak pandemi. Terdapat 5 pola klinis yang berhasil diidentifikasi oleh penulis terkait COVID-19: area akral eritema dengan vesikel atau pustula (pola pseudo chilblain) (19%), ruam vesikular (9%), lesi urtikaria (19%), lesi makulopapular (47%), dan livedo atau nekrosis (6%) (Carrascosa et al., 2020).

### **2.2.2 Patogenesis**

Korona atau mahkota dari virus ini memiliki bentuk yang menonjol dari glikoprotein yang berbentuk seperti paku. Dengan struktur seperti ini, virus dimungkinkan untuk menetap di dalam inang. Pengikatan virus dengan reseptor angiotensin converting enzyme 2 (ACE 2), protein membran yang diekspresikan dalam sistem kardiovaskular, ginjal, paru-paru, dan sistem gastrointestinal merupakan proses infeksi SARS-CoV 2. Enzim ini terlibat dalam proses aktivasi renin-angiotensin-aldosteron (RAAS). Dengan mengurangi jumlah angiotensin II (vasokonstriktor) dan meningkatkan metabolit vasodilator dari RAAS, ACE 2 dapat melawan aktivasi ACE pada kondisi normal. Ketika SARS-CoV 2 terjadi, ACE2 menurunkan



regulasinya dan proses ini mempengaruhi perkembangan lesi paru-paru akut, berdasarkan data awal yang ditemukan. Penambatan melalui enzim protease transmembran serin 2 (TMPRSS2), yang menggerakkan kaskade molekuler dimana virus dapat memasuki sel dapat terjadi jika terdapat kontak antara 2 protein ini (paku pada virus dan ACE 2). Saluran pernapasan, utamanya alveoli, merupakan target utama virus, dimana pengikatan reseptor ACE 2 pada pneumosit dapat terjadi. Sitokin proinflamasi yang menarik neutrofil dan makrofag kemudian dilepaskan oleh sel epitel alveolar dan makrofag. Hal ini merupakan komponen penting dalam perlindungan kekebalan, jika terjadi pada kondisi normal. Namun, pada sebagian pasien, ditandai dengan pelepasan IL-1, IL-6, dan IFN- yang berlebihan, apoptosis sel epitel, dan peningkatan permeabilitas vaskuler, hal ini mengindikasikan bahwa respon imun pasien justru bersifat patogen atau disregulasi. Perkembangan SARS merupakan akibat dari peristiwa ini, setelah obliterasi alveoli, pembentukan membran hialin yang khas, dan hiperplasia pneumosit tipe II diamati. Badai atau sitokin sindrom pelepasan sitokin adalah istilah yang diciptakan untuk menyebut peristiwa peradangan berlebihan ini. Limfopenia dengan peningkatan nilai indikator inflamasi (protein C-reaktif, feritin, d-dimer, IL-6, dan prokalsitonin) sering terlihat dari pemeriksaan darah yang dilakukan. Selain itu, kerusakan mikrovaskular oklusif yang dimediasi oleh aktivasi komplemen dari jalur alternatif dan jalur terkait lektin ditunjukkan dari sampel paru-paru dan beberapa sampel kulit yang diambil dari pasien dengan COVID-19 parah, yang juga mengindikasikan adanya pola kerusakan jaringan. Di paru-paru, kerusakan kapiler dengan deposisi ekstensif kompleks serangan membran C5b-9, C4d, dan mannose-binding lectin-associated serine protease 2 (SP2) telah ditemukan. Penyakit trombotik kardiovaskuler yang diperantarai oleh komplemen pada kulit pasien yang serupa dengan yang terlihat pada lesi livedo racemosa dan purpura retiform, dengan deposisi C5b-9 dan C4d juga ditemukan dalam sebuah laporan. Peningkatan angiotensin II terkait dengan peradangan yang lebih besar dan stres oksidatif merupakan akibat dari aktivasi mekanisme dan gangguan pada fungsi ACE 2 di jaringan target karena aksi virus. Aktivasi komplemen dalam aktivitas

antioksidan dapat ditingkatkan dengan pelepasan spesies oksigen reaktif ini (Carrascosa et al., 2020). Penelitian mengenai mekanisme evolusi ruam kulit pada pasien COVID-19 belum ditemukan, mengacu pada referensi lain. Literatur tersebut hanya mengangkat studi yang terkait dengan ekspresi ACE 2 di jaringan kulit. Dalam literatur tersebut dituliskan bahwa dalam jaringan kulit, ekskresi ACE 2 tidak terdeteksi dalam set data scRNA-seq. Namun, menurut database ARCHS4 (<https://amp.pharm.mssm.edu/archs4/gene/ACE2>), dikatakan bahwa ACE2 diekspresikan terutama dalam sel basal dan keratinosit di jaringan kulit. Lebih lanjut, dengan sampel massal kulit manusia dan dalam sel induk epidermis, ekspresi ACE2 telah diselidiki. Pada sel-sel lapisan basal epidermis ke lapisan sel basal folikel rambut, sel kelenjar sebacea serta sel otot polos yang mengelilingi kelenjar sebacea, dan sel-sel kelenjar ektrin pada kulit normal, terdeteksi adanya imunoreaktivitas ACE 2 dengan imunohistokimia (IHC). Untuk menganalisis ekspresi mRNA ACE2 dalam berbagai jenis jaringan kulit, baru-baru scRNA-seq telah diterapkan. Dibandingkan dengan sel lain dalam jaringan kulit, keratinosit dan sel basal dibedakan melalui ekspresi ACE2 yang lebih tinggi dalam keratinosit. Hasilnya, ditemukan bahwa keratinosit ACE 2-positif di stratum basale, stratum spinosum dan stratum granulosum epidermis, mengacu pada hasil yang telah dikonfirmasi oleh IHC. Selain itu, CD8+ pengayaan sel T memiliki korelasi positif yang signifikan dengan ekspresi ACE2 di kulit, berdasarkan temuan dari Li et al. (Zhao et al., 2020).

Penelitian mengenai mekanisme evolusi ruam kulit pada pasien COVID-19 belum ditemukan, mengacu pada referensi lain. Literatur tersebut hanya mengangkat studi yang terkait dengan ekspresi ACE2 di jaringan kulit. Dalam literatur tersebut dituliskan bahwa dalam jaringan kulit, ekskresi ACE2 tidak terdeteksi dalam set data scRNA-seq. Namun, menurut database ARCHS4 (<https://amp.pharm.mssm.edu/archs4/gene/ACE2>), dikatakan bahwa ACE2 diekspresikan terutama dalam sel basal dan keratinosit di jaringan kulit. Lebih lanjut, dengan sampel massal kulit manusia dan dalam sel induk epidermis, ekspresi ACE2 telah diselidiki.

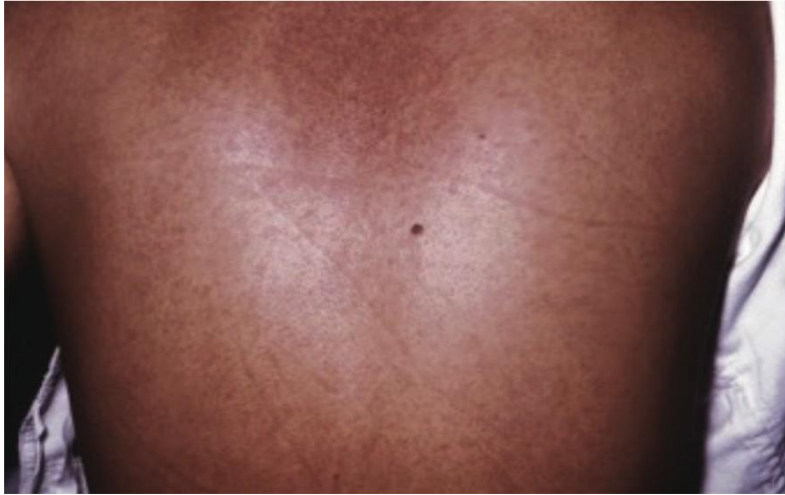Pada sel-sel lapisan basal epidermis ke lapisan sel basal folikel rambut, sel kelenjar sebacea serta sel otot polos yang mengelilingi kelenjar sebacea, dan sel-sel kelenjar ekrin pada kulit normal, terdeteksi adanya imunoreaktivitas ACE 2 dengan imunohistokimia (IHC). Untuk menganalisis ekspresi mRNA ACE2 dalam berbagai jenis jaringan kulit, baru-baru scRNA-seq telah diterapkan. Dibandingkan dengan sel lain dalam jaringan kulit, keratinosit dan sel basal dibedakan melalui ekspresi ACE2 yang lebih tinggi dalam keratinosit. Hasilnya, ditemukan bahwa keratinosit ACE 2-positif di stratum basale, stratum spinosum dan stratum granulosum epidermis, mengacu pada hasil yang telah dikonfirmasi oleh IHC. Selain itu, CD8+ pengayaan sel T memiliki korelasi positif yang signifikan dengan ekspresi ACE2 di kulit, berdasarkan temuan dari Li et al. (Zhao et al., 2020).

### **2.2.3 Kelainan Kulit pada pasien COVID-19**

Berikut manifestasi kelainan kulit terbanyak yang dilaporkan pada pasien COVID-19

#### **2.2.3.1 Ruam Makulopapular**

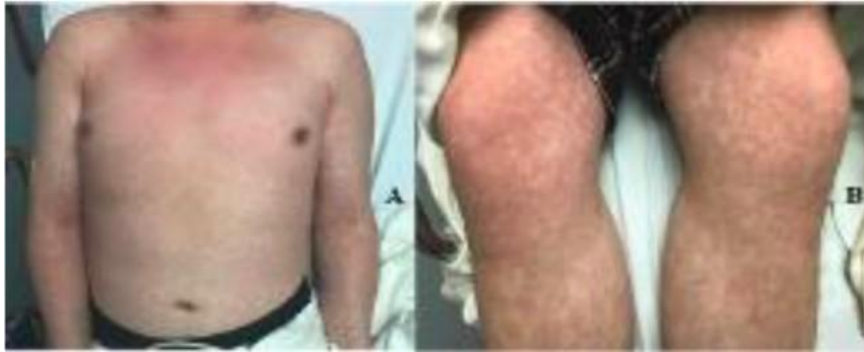Pada pasien COVID-19, lesi ini adalah lesi yang paling sering muncul sebagai manifestasi kulit. Terdapat 200 pasien (44,4%) yang mengalami maculopapular rash, berdasarkan penelitian Rahmi dan Tehranchinia. Penelitian tersebut mengambil sampel dengan rata-rata usia 60,4 tahun. Hasilnya, wanita lebih cenderung berisiko daripada pria, dengan 54% diantaranya asimtomatik dan lainnya mengalami gejala gatal-gatal. Saat kondisi COVID-19 sedang berat, ruam makulopapular cenderung muncul. Ruam ini biasanya muncul pada bagian batang tubuh, ekstremitas, dan mukosa (Fadhila & Trijyanthi, 2021b)



Gambar 2.1. Ruam makulopapular

(Amalia, Irma)

Ruam makulopapular ditemukan pada 36,1% kasus, berdasarkan penelitian yang dilakukan oleh Sachdeva, dkk, dan pada 47% kasus berdasarkan penelitian Casas, dkk. Adanya vaskulitis mikrovaskular difus karena aktivasi komplemen merupakan sebab timbulnya ruam. Teori lain menyebutkan adanya jumlah limfosit yang tinggi tanpa eosinofil, edema pada stratum papilaris dermis, spongiosis epidermis, serta infiltrat limfohistiositik. Ruam ini banyak ditemukan pada pasien COVID-19 dengan gejala berat. Selain banyak ditemukan pada batang tubuh, ekstremitas, dan mukosa, ruam dapat timbul disertai dengan pruritus atau nyeri. Pruritus ini biasanya berlangsung selama 8 hari, dan muncul pada hari ketiga. Di Indonesia sendiri, terdapat laporan kasus ruam makulopapular pada ekstremitas pasien yang disertai dengan nyeri. Setelah demam hilang, keluhan tersebut muncul pada hari ke-4 dan 5. Ruam, pada dasarnya dapat timbul karena alergi obat. Namun, pada kasus ini, pasien yang mengalami ruam tidak memiliki riwayat konsumsi obat sejak 15 hari sebelumnya (Amalia, 2020)



Gambar 2.2. Ruam Morbiliform di Daerah Badan dan Ekstremitas Bawah pada Pasien Laki-Laki di New York

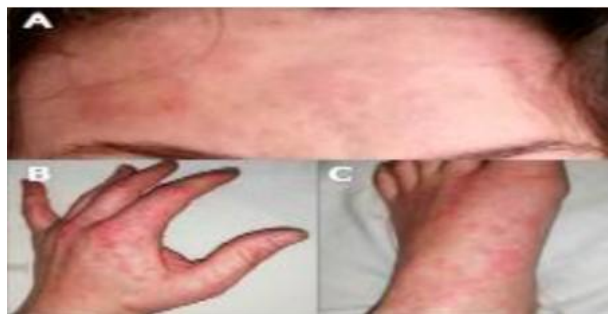(Dewi, Mega)

Selain itu, terdapat sebuah laporan dari Hunt et al. di New York yang melaporkan adanya morbiliform pada seorang laki-laki yang memiliki ruam morbiliform di daerah badan dan ekstremitas bawah (Dewi, 2020), dimana ruam makulopapular pada kulit pasien COVID-19 dan mukosa palmoplantar dewasa jarang terjadi. Umumnya, hasil ini dapat dikaitkan dengan perjalanan penyakit yang lebih parah, yang meliputi diagnosis campak, infeksi virus Epstein-Barr, penyakit graft vs host, dan eksantema yang diinduksi obat (Wollina et al., 2020).

#### 2.2.3.2 Urtikaria

Berdasarkan penelitian di Spanyol, urtikaria ditemukan pada 19% kasus. Lesi tersebut banyak ditemukan pada pasien COVID-19 yang sudah berusia lanjut. Lesi biasanya diiringi dengan rasa gatal dan dikaitkan dengan penyakit berat dengan tingkat kematian 2%. Kepala, batang tubuh, ekstremitas, serta telapak tangan dan kaki merupakan titik munculnya urtikaria. Dari hasil biopsi ditemukan infiltrat limfosit perivaskular, eosinofil, edema pada lapisan dermis atas. Di Indonesia sendiri, terdapat laporan dari seorang pasien COVID-19 berusia 51 tahun yang mengeluhkan batuk, demam, sesak napas, dan diare. Setelah 3 hari menjalani rawat inap di

rumah sakit, muncul urtikaria di wajah pasien. Keluhan tersebut berangsur membaik dengan pemberian antihistamin. Masih pada kasus yang sama, di Perancis ditemukan laporan mengenai pasien COVID-19 dengan urtikaria gatal di wajah dan akral yang diikuti keluhan nyeri sendi. 48 jam kemudian pasien mengeluhkan nyeri pada bagian dada. Urtikaria yang dialami pasien tersebut muncul sebelum gejala umum pasien COVID-19 muncul, seperti demam atau keluhan sistem respirasi. Kedua pasien tersebut diketahui memiliki kondisi yang stabil, tidak seperti penelitian Wollina, dkk. dan Casas, dkk. yang menemukan keterkaitan antara munculnya lesi urtikaria dengan derajat keparahan penyakit. Urtikaria dapat menjadi manifestasi klinis dari berbagai penyakit lainnya, seperti reaksi alergi, angioedema, reaksi anafilaksis, hingga penyakit autoimun seperti lupus eritematosus. Apabila urtikaria muncul disertai dengan demam, gejala tersebut perlu diperhatikan karena dapat menjadi indikasi infeksi COVID-19 (Amalia, 2020).



Gambar 2.3 Urtikaria di Dahi, Akral Tangan dan Kaki pada Pasien Perempuan di Prancis (Dewi, Mega)

Urtikaria merupakan salah satu manifestasi kulit yang dilaporkan pada pasien COVID-19. Munculnya urtikaria dapat ditandai dengan perasaan gatal atau terbakar, dikelilingi oleh eritema atau peninggian kulit. Di Prancis sendiri, berdasarkan laporan dari Henry et al., terdapat laporan mengenai urtikaria yang dialami pasien COVID-19. Terdapat 1 pasien yang mengalami urtikaria pada bagian dahi dan bagian akral dan kakinya, dengan gejala ini muncul sebelum terjadinya demam maupun gejala respiratori. Lu et al. di China dan Fernandez et al. di Spanyol juga melaporkan 1 kasus urtikaria pada pasien COVID-19 (Dewi, 2020). Pada 92%

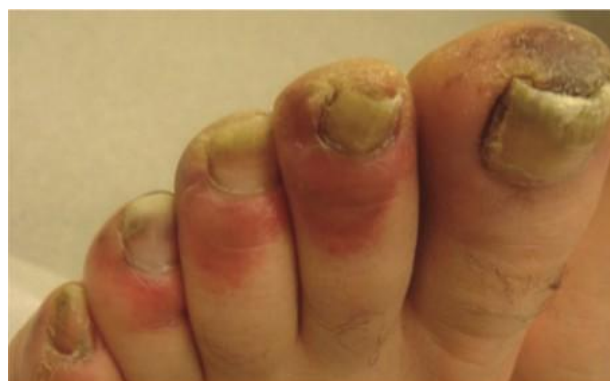pasien dengan lesi urtikaria ditemukan pruritus dan mengaitkan lesi ini dengan infeksi COVID-19 yang lebih parah, berdasarkan laporan dari Galvan dkk dan Casas dkk. Terlepas pada fakta bahwa pemeriksaan histopatologi untuk lesi urtikaria jarang dilakukan, pada satu kasus ruam urtikaria wanita yang berusia 32 tahun ditemukan adanya infiltrat limfosit perivaskular, dengan sedikit eosinofil dan edema dermal bagian atas. Etiologi lesi urtikaria dapat melibatkan eksantema yang diinduksi obat dikarenakan banyak kasus urtikaria yang berhubungan dengan terapi. Dalam banyak obat anti-COVID-19 potensial seperti klorokuin, hidroksiklorokuin, lopinavir/ritonavir, nitazoxanide, kortikosteroid, baricitinib, perawatan IVIG, dan inhibitor pos pemeriksaan, urtikaria telah masuk dalam jajaran efek samping kulit dari pengonsumsi obat-obat tersebut. Aktivitas berlebihan dari sistem kekebalan yang mengakibatkan potensi “badai sitokin” yang melibatkan kulit adalah mekanisme patofisiologis yang mengarah ke urtikaria, selain menjadi efek obat (Singh et al., 2021). Diagnosis banding utama urtikaria adalah urtikaria idiopatik akut dan ruam akibat obat urtikaria (Wollina et al., 2020). Terlepas dari fakta bahwa ruam urtikaria adalah manifestasi kulit yang paling sering diderita pasien COVID-19, kasus dapat diklasifikasikan menjadi dua kelompok, yaitu kasus yang terkait dengan virus dan yang terkait dengan komplikasi dan manajemen (Recalcati, 2020).

Urtikaria sangat mungkin muncul sebagai manifestasi kulit dari COVID-19. 19% dari penelitian yang dilakukan pada 375 kasus di Spanyol memberikan gambaran urtikaria. 7 Urtikaria ini menempati urutan kedua sebagai gambaran lesi tersering yang muncul. Dari 18 pasien penelitian yang dilakukan di Italia, 3 diantaranya mengalami urtikaria.5 Fernandez-Nieto et al 16 menemukan seorang pasien di Madrid dengan ruam urtikaria yang muncul 6 hari setelah gejala awal COVID-19 muncul. Lesi ini menyerang orang dewasa dan usia lanjut. Lesi kadang disertai dengan rasa gatal dan dikaitkan dengan beratnya penyakit. Urtikaria biasa muncul di kepala, batang tubuh, ekstremitas, telapak tangan dan kaki. Umumnya urtikaria muncul bersamaan dengan manifestasi COVID-19. Ditemukan infiltrat limfosit perivaskular, eosinofil dan edema pada lapisan dermis bagian superfisial Henry D et al melaporkan kasus

COVID-19 dengan urtikaria yang mengalami gatal pada wajah dan akral serta mengalami nyeri sendi setelahnya. 48 jam kemudian baru muncul demam dan nyeri dada. Pada kasus ini, urtikaria muncul sebelum demam dan gejala respirasi yang biasa timbul pada pasien COVID-19.

#### 2.2.3.3 Chilblain-like (Covid toes)

Lesi Chilblain-like adalah manifestasi kulit yang paling sering dalam kasus yang dikonfirmasi atau dicurigai, berdasarkan sebuah studi retrospektif di Perancis yang dilakukan pada 277 pasien COVID-19 (Andina et al., 2021). Pada pasien COVID-19 dengan gejala yang sedikit beratlah Covid toes biasanya ditemukan, dengan gejala Covid toes ini muncul di akhir perjalanan penyakit. Lesi tersebut paling sering ditemui pada pasien anak dan dewasa muda. Pada awalnya, lesi akan ditandai dengan munculnya papul eritema dan edema, vesikel dan pustul dengan area purpura, disertai dengan rasa nyeri dan gatal. Gejala ini pada dasarnya serupa dengan lesi pada penyakit Chilblains yang disebabkan oleh respons terhadap suhu dingin, sehingga covid toes sering disebut dengan istilah “pseudo-chilblains”. Gambaran histologi menunjukkan vaskulitis, trombus, atau keduanya.



Gambar 2.4. Covid toes

(Amalia, Annisa)



Berdasarkan laporan dari Casas, dkk. ditemukan bahwa terdapat 19% kasus COVID-19 yang disertai dengan covid toes. Pada 32% kasus ditemukan gejala nyeri dan pada 30% kasus ditemukan pruritus. Lesi tersebut biasanya ditemukan pada tangan dan kaki pasien. Di Italia, terdapat tiga serial kasus yang melaporkan kasus COVID-19 dengan covid toes pada pasien yang berusia muda dengan predileksi yang serupa, yaitu jari kaki. Awalnya, keluhan tersebut berupa ruam eritema keunguan. Lambat laun, keluhan tersebut berubah menjadi lesi purpura. Lesi tersebut kemudian menjadi ulkus dengan jaringan nekrotik. Pasien juga merasakan sensasi nyeri seperti terbakar dan gatal. Pada pasien asimtomatik, covid toes dapat menjadi salah satu indikasi adanya infeksi COVID-19. Oleh karena itu, pemeriksaan COVID-19 pada pasien dengan keluhan tersebut penting dipertimbangkan (Amalia, 2020). Pada pasien yang lebih muda, erupsi seperti chilblain pada jari tangan dan kaki adalah tanda-tanda infeksi COVID-19 yang lebih ringan. Perniones dan chilblain lupus adalah diagnosis banding yang paling penting (Wollina et al., 2020).

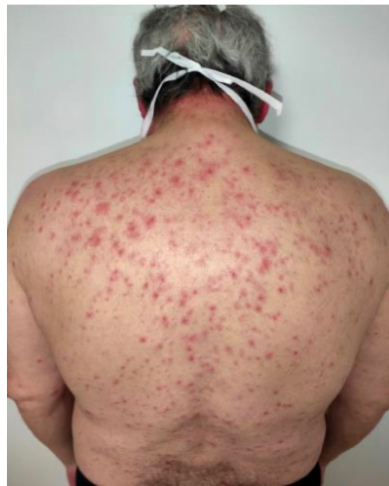#### 2.2.3.4 Lesi Livedoid

Gambaran erupsi livedoid berupa pola seperti jaring keunguan, yang terjadi pada 21 kasus atau 6 kasus penelitian ditemukan oleh Galvan Casas et al. Hiperkoagulasi dan Disseminated Intravascular Coagulation (DIC) dengan hasil pemeriksaan laboratorium berupa peningkatan D-dimer, fibrinogen dan produk degradasi fibrinogen dan pemanjangan prothrombin time dapat disebabkan oleh COVID-19 bergejala berat. Hal ini dapat mengakibatkan acro iskemia dengan sianosis jari tangan dan kaki, bula kutaneus, dan gangren kering. Lesi ini patut dipertimbangkan sebab bisa menjadi secondary COVID-19 induced vaskulopati thrombosis. Lesi livedoid ini penting untuk dikenali tandanya, karena lesi ini bisa terjadi pada pasien COVID-19 dengan vaskulopati trombosis sistemik. Selain itu, Lesi ini memiliki nilai prognostik bagi pasien (Ananda et al., n.d.).

### 2.2.3.5 Erupsi vesikular

Berdasarkan data yang terdapat dalam laporan Sachdeva et al, sebanyak 34,7% kasus COVID-19 terindikasi menunjukkan gambaran erupsi vasikular. Beberapa penelitian yang telah dilakukan sebelumnya menyatakan bahwa salah satu manifestasi kulit yang ditemukan pada pasien COVID-19 adalah varicella-like vesicular eruption. Akan tetapi, berdasarkan sebuah penelitian terbaru, ditemukan bahwa erupsi papulovesikular (varicella-like) merupakan manifestasi kulit yang spesifik bagi penderita COVID-19 tetapi jarang ditemukan (Ananda et al., n.d.). Rata-rata, lesi vasikular ditemukan pada pasien dewasa hingga usia senja. Lesi ini biasanya muncul pasca munculnya manifestasi COVID-19 ekstrakutan, lain halnya dengan urtikaria (Ananda et al., n.d.). Dalam sebuah data klinis yang terdapat di Italia, ditemukan pasien COVID-19 dengan konfirmasi mikrobiologis yang dilakukan melalui RT-PCR dari usap nasofaring serta tanpa riwayat pengobatan yang dapat memicu lesi. Pada umumnya, lesi vesikular tampak pada batang tubuh, ekstremitas, atau pada tingkatan yang lebih jauh, pada seluruh tubuh. Lesi vesikular memiliki bentuk monomorf dan ukuran yang kecil. Di dalam lesi vesikular ditemukan cairan dengan dasar eirtema. Dalam beberapa kasus, beberapa lesi vesikel juga dapat mengalami pendaragan. Dalam gambaran histopatologi, ditunjukkan adanya indikasi edema pada dinding pembuluh darah, infiltrat limfosit perivaskular, dan ekstrasvasi sel darah merah (Amalia, 2020). Pada dasarnya, lesi vesikular ini hampir tidak menunjukkan gejala yang berarti. Akan tetapi, ketika menimbulkan gejala, pasien akan merasakan sensasi terbakar atau rasa sakit pada bagian tubuh yang terdapat lesi. Pada tingkat yang lebih jauh, pasien akan merasakan gatal ringan pada kulit. Pada 15% dari 22 pasien yang diujikan, lesi vesikular, khususnya monorifik timbul mendahului gejala lainnya dan muncul lebih awal. Berdasarkan data yang didapatkan oleh Fernandez-Nieto et al, sebanyak 75% penyebaran luas terjadi pada pasien dengan lesi vesikular (Carrascosa et al., 2020). Berdasarkan hasil analisis yang dilakukan oleh Conforti et al, erupsi vesikular ini memiliki dua jenis morfologi, yaitu

*Diffuse pattern* dan *Localized Pattern*. Hal ini disimpulkan dari sebuah penelitian yang dilakukan oleh Fernandez-Nieto et al pada 99 pasien dengan manifestasi kulit ini. Terdapat 18 pasien (75%) mengalami ruam vesikular jenis ini. Pada lebih dari satu area tubuh, ditemukan adanya ruam dengan berbagai ukuran, berupa vesikel, papul, dan pustule. Pola penyebaran inilah yang diidentifikasi sebagai *Diffuse Pattern*. Telapak tangan dan kaki adalah area yang paling rentan munculnya lesi kulit ini. Sedangkan pada *Localized Pattern*, ruam yang muncul pada kulit terpusat pada satu area saja. Lesi vesikular yang timbul berupa lesi monomorfik. Dalam penelitian yang sama, sebanyak 8 pasien (25%) ditemukan mengalami lesi vesikular jenis ini (Fadhila & Trijyanthi, 2021a).



Gambar 2.5 Ruam Vesikular pada pasien COVID-19

(Fadhila & Trijyanthi, 2021a)

#### 2.2.3.6 Ruam petechiae/purpura

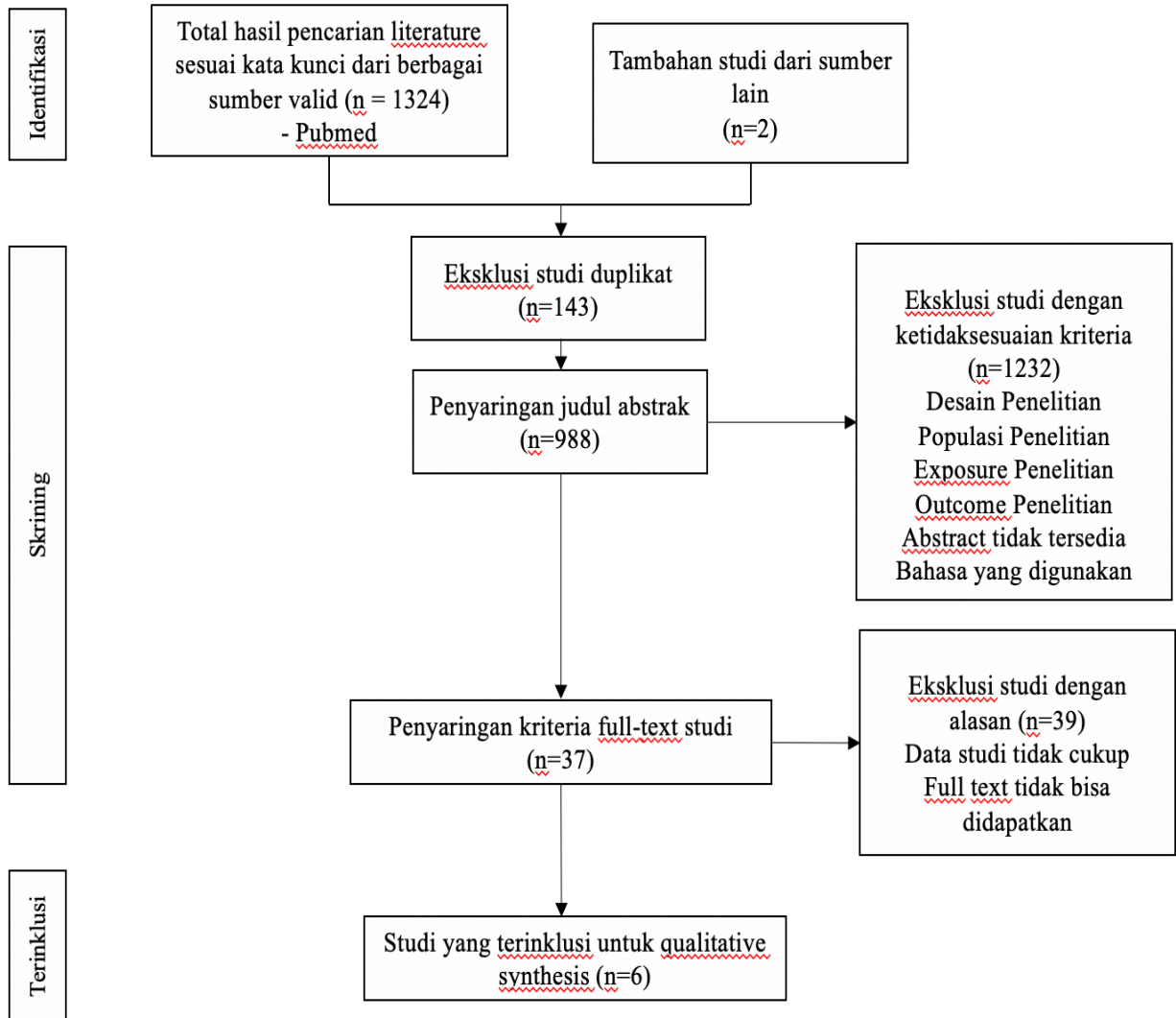
Seorang pasien COVID-19 yang mengalami ruam kulit petechiae merupakan kasus pertama yang dilaporkan di Thailand. Dikarenakan masih tingginya angka dengue di negara Thailand, gejala ruam kulit pada pasien ini mengalami misdiagnosis sebagai dengue. Akan tetapi, pasien terkonfirmasi COVID-19 setelah dilakukan RT-PCR pada pasien tersebut. Seorang pria berusia 48 tahun dari Spanyol yang terindikasi gejala COVID-19 juga menunjukkan manifestasi kulit berupa macula erimatous, papul, dan petechiae yang tersebar secara asimetris di perifleksural.

Berdasarkan kasus-kasus yang terjadi, dapat disimpulkan bahwa ruam dengan petechiae/ruam purpura merupakan gejala COVID-19 yang lebih ringan. Pada umumnya, mukosa dan kulit palmoplantar tidak termasuk dalam kategori ini (Wollina et al., 2020).

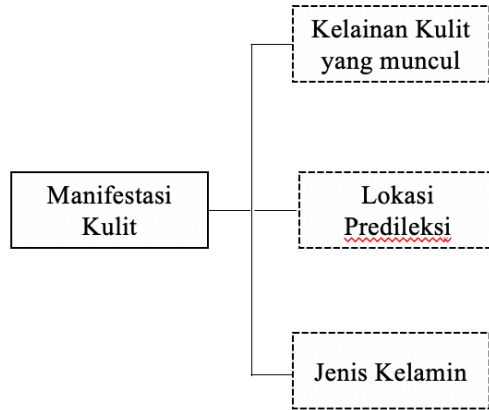
# BAB 3

## KERANGKA TEORI DAN KONSEP

### 3.1 Kerangka Teori



### 3.2 Kerangka Konsep



————— : Variabel Dependen

----- : Variabel Independen