

TESIS

**PERUBAHAN PARAMETER ELEKTROKARDIOGRAM PADA
PENDERITA DEFEK SEPTUM ATRIUM SEKUNDUM PASCA
INTERVENSI DI RSUP DR. WAHIDIN SUDIROHUSODO**

***POST-INTERVENTIONAL CHANGES OF ELECTROCARDIOGRAM
PARAMETERS IN PATIENT WITH SECUNDUM ATRIAL SEPTAL
DEFECT AT RSUP DR. WAHIDIN SUDIROHUSODO***

Disusun dan diajukan oleh

ANDI RENATA BASTARIO S

C165171007



**PROGRAM STUDI ILMU PENYAKIT JANTUNG DAN
PEMBULUH DARAH
FAKULTAS KEDOKTERAN
UNIVERSITAS HASANUDDIN
MAKASSAR
2022**

**PERUBAHAN PARAMETER ELEKTROKARDIOGRAM PADA
PENDERITA DEFEK SEPTUM ATRIUM SEKUNDUM PASCA
INTERVENSI DI RSUP DR. WAHIDIN SUDIROHUSODO**

***POST-INTERVENTIONAL CHANGES OF ELECTROCARDIOGRAM
PARAMETERS IN PATIENT WITH SECUNDUM ATRIAL SEPTAL
DEFECT AT RSUP DR. WAHIDIN SUDIROHUSODO***

TESIS

Sebagai salah satu syarat untuk mencapai gelar spesialis
Program Studi Ilmu Penyakit Jantung dan Pembuluh Darah
Fakultas Kedokteran Universitas Hasanuddin

Disusun dan diajukan oleh

ANDI RENATA BASTARIO S

C165171007

**PROGRAM STUDI ILMU PENYAKIT JANTUNG DAN
PEMBULUH DARAH
FAKULTAS KEDOKTERAN
UNIVERSITAS HASANUDDIN
MAKASSAR**

2022

TESIS

**PERUBAHAN PARAMETER ELEKTROKARDIOGRAM PADA
PENDERITA DEFEK SEPTUM ATRIUM SEKUNDUM PASCA
INTERVENSI DI RSUP DR. WAHIDIN SUDIROHUSODO**

Disusun dan diajukan oleh :

ANDI RENATA BASTARIO S

Nomor Pokok : C165 171 007

Telah dipertahankan didepan Panitia Ujian Akhir
pada tanggal 22 Desember 2021


dan dinyatakan telah memenuhi syarat


Menyetujui

Komisi Penasihat,

Pembimbing Utama


Pembimbing Pendamping



Dr. dr. Abdul Hakim Alkatiri, Sp.JP(K)
NIP. 19680708 199903 1 002


dr. Yulius Patimang, Sp.A, Sp.JP(K)
NIP. 19670729 200003 1 001

Ketua Program Studi,

Dekan Fakultas Kedokteran,


Dr. dr. Muzakir Amir, Sp.JP(K)
NIP. 19710810 200012 1 003


Prof. Dr. dr. Haerani Rasyid, Sp.PD-KGH, Sp.GK, FINASIM
NIP. 19680530 199603 2 001

TESIS

**PERUBAHAN PARAMETER ELEKTROKARDIOGRAM PADA
PENDERITA DEFEK SEPTUM ATRIUM SEKUNDUM PASCA
INTERVENSI DI RSUP DR. WAHIDIN SUDIROHUSODO**

Disusun dan diajukan oleh :

ANDI RENATA BASTARIO S

Nomor Pokok : C165 171 007

Telah dipertahankan didepan Panitia Ujian Akhir

pada tanggal 22 Desember 2021

dan dinyatakan telah memenuhi syarat

Menyetujui

Komisi Penasihat,

Pembimbing Utama

Dr. dr. Abdul Hakim Alkatiri, Sp.JP(K)
NIP. 19680708 199903 1 002

Pembimbing Pendamping

dr. Yulius Ratimang, Sp.A, Sp.JP(K)
NIP. 19670729 200003 1 001

Ketua Program Studi Jantung dan
Pembuluh Darah,
Universitas Hasanuddin

Dr. dr. Muzakkir Amir, Sp.JP(K)
NIP. 19710810 200012 1 003

Ketua Departemen Kardiologi dan
Kedokteran Vaskular,
Universitas Hasanuddin

Dr. dr. Idar Mappangara, Sp.PD, Sp.JP(K)
NIP. 19660721 199603 1 004

PERNYATAAN KEASLIAN KARYA AKHIR

Yang bertanda tangan di bawah ini:

Nama : Andi Renata Bastario S

Nomor Induk Mahasiswa : C 165 171 007

Program Studi : Ilmu Jantung dan Pembuluh Darah

Menyatakan dengan sebenarnya bahwa karya akhir ini benar-benar merupakan hasil karya sendiri, bukan merupakan pengambilalihan tulisan atau pemikiran orang lain. Apabila di kemudian hari terbukti atau dapat dibuktikan bahwa keseluruhan karya akhir ini merupakan hasil karya orang lain, maka saya bersedia menerima sanksi atas perbuatan tersebut.

Makassar, 22 Desember 2021

Yang menyatakan,

ANDI RENATA BASTARIO S

PENETAPAN PANITIA PENGUJI

Tesis ini telah diuji dan dinilai oleh panitia penguji pada

Tanggal 22 Desember 2021

Panitia penguji Tesis berdasarkan SK Dekan Fakultas Kedokteran

Universitas Hasanuddin

No.252/UN4.6.1/KEP/2022, tanggal 12 Januari 2022

Ketua : Dr. dr. Abdul Hakim Alkatiri, Sp.JP(K)

Anggota : 1. dr. Yulius Patimang, Sp.A, Sp.JP(K)
2. Prof. Dr. dr. Ali Aspar Mappahya, Sp.PD, Sp.JP(K)
3. Dr. dr. Ilham Jaya Patellongi, M.Kes
4. Dr. dr. Idar Mappangara, Sp.PD, Sp.JP (K)
5. Dr. dr. Muzakkir Amir, Sp.JP(K)

KATA PENGANTAR

Segala puji dan syukur penulis panjatkan Kehadirat Allah SWT yang telah melimpahkan berkat dan rahmat-Nya, serta shalawat dan salam untuk junjungan kita Nabi Muhammad SAW, sehingga penulis dapat menyelesaikan Tesis yang berjudul “Perubahan Parameter Elektrokardiogram pada Penderita Defek Septum Atrium Sekundum Pasca Intervensi di RSUP Dr. Wahidin Sudirohusodo”. Tesis ini disusun untuk melengkapi persyaratan penyelesaian Program Pendidikan Dokter Spesialis pada Program Studi Ilmu Penyakit Jantung dan Pembuluh Darah Fakultas Kedokteran Universitas Hasanuddin, Makassar. Penulis berharap tesis ini dapat memberikan manfaat wawasan dan pengetahuan bagi pembaca. Penulis menyadari bahwa tanpa bimbingan dan kontribusi dari berbagai pihak, maka penulisan tesis ini tidak dapat diselesaikan dengan baik. Oleh karena itu, pada kesempatan ini penulis ingin menghaturkan penghargaan dan ucapan terima kasih yang sebesar-besarnya kepada:

1. **Prof. Dr. Ir. Jamaluddin Jompa, M.Sc**, Rektor Universitas Hasanuddin, atas kesempatan yang diberikan kepada saya untuk mengikuti Pendidikan Dokter Spesialis di Universitas Hasanuddin Makassar.
2. **Prof. Dr. dr. Haerani Rasyid, Sp.PD-KGH, Sp.GK, FINASIM**, Dekan Fakultas Kedokteran Universitas Hasanuddin, atas kesempatan dan bimbingan yang diberikan kepada saya untuk mengikuti Pendidikan Dokter Spesialis di bidang Ilmu Penyakit Jantung dan Pembuluh Darah.
3. **dr. Uleng Bahrun, Sp.PK (K), Ph.D**, Koordinator PPDS-1 Fakultas Kedokteran Universitas Hasanuddin bersama staf, yang senantiasa memantau kelancaran Program Pendidikan Dokter Spesialis Bidang Ilmu Penyakit Jantung dan Pembuluh Darah.

4. **Dr. dr. Abdul Hakim Alkatiri, Sp.JP(K)** sebagai pembimbing utama atas kesediaannya membimbing penulis dengan kegigihan dan kesabaran sejak perencanaan hingga selesainya karya akhir ini, serta atas kesediaan beliau untuk mendidik, dan memberi nasihat yang sangat berharga kepada penulis selama mengikuti Program Pendidikan Dokter Spesialis Bidang Ilmu Penyakit Jantung dan Pembuluh Darah.
5. **dr. Yulius Patimang, Sp.A, Sp.JP(K)** sebagai pembimbing kedua yang telah banyak memberikan bimbingan baik selama penyusunan tesis ini dan juga selama proses pendidikan di Program Pendidikan Dokter Spesialis Bidang Ilmu Penyakit Jantung dan Pembuluh Darah.
6. **Prof. Dr. dr. Ali Aspar Mappahya, Sp.PD, Sp.JP(K)** sebagai pembimbing ketiga dan juga sebagai guru besar Ilmu Penyakit Jantung dan Pembuluh Darah Fakultas Kedokteran Universitas Hasanuddin Makassar yang selalu memberikan dukungan penuh, motivasi, dan ilmu yang sangat bermanfaat selama proses penyelesaian tesis dan pendidikan di Program Pendidikan Dokter Spesialis Bidang Ilmu Penyakit Jantung dan Pembuluh Darah.
7. **Dr. dr. Ilham Jaya Patellongi, M.Kes** sebagai pembimbing metodologi penelitian yang senantiasa menyempatkan waktu untuk membantu penulis dalam menyelesaikan analisis statistik tesis ini.
8. **Dr. dr. Muzakkir Amir, Sp.JP (K)** sebagai Ketua Program Studi Ilmu Penyakit Jantung dan Pembuluh Darah Fakultas Kedokteran Universitas Hasanuddin Makassar yang senantiasa memberikannya selama saya menempuh pendidikan di Program Pendidikan Dokter Spesialis Bidang Ilmu Penyakit Jantung dan Pembuluh Darah.
9. **Dr. dr. Idar Mappangara, SpPD, SpJP (K)** sebagai Ketua Departemen Kardiologi dan Kedokteran Vaskular Universitas Hasanuddin yang senantiasa

memberikan motivasi selama saya menempuh pendidikan di Program Pendidikan Dokter Spesialis Bidang Ilmu Penyakit Jantung dan Pembuluh Darah.

10. Para Penguji, seluruh Guru Besar, Konsultan, dan Staf Pengajar Departemen Kardiologi dan Kedokteran Vaskular Fakultas Kedokteran Universitas Hasanuddin, Makassar: **Prof. dr. Junus Alkatiri, SpPD-KKV, SpJP (K), Prof. dr. Peter Kabo, PhD, SpFK, Sp.JP, dr. Pendrik Tandean, SpPD-KKV, dr. Muh. Nuralim Mallapasi, Sp.B, Sp.BTKV, dr. Akhtar Fajar Muzakkir, SpJP (K), dr. Almudai, Sp.PD, Sp.JP, dr. Zaenab Djafar, Sp.PD, Sp.JP, M.Kes, dr. Andi Alief Utama Armyn, M.Kes, Sp.JP (K), dr. Aussie Fitriani Ghaznawie, Sp.JP (K), dr. Az Hafid Nashar, SpJP (K)** yang senantiasa penuh kesabaran dan keikhlasan memberikan ilmu, wawasan, pengalaman, bimbingan serta motivasi bagi penulis selama menempuh pendidikan di Program Pendidikan Dokter Spesialis Bidang Ilmu Penyakit Jantung dan Pembuluh Darah.
11. Direktur Rumah Sakit Dr. Wahidin Sudirohusodo atas kesediaannya memberikan kesempatan kepada penulis untuk menimba ilmu dan menjalani pendidikan di rumah sakit tersebut.
12. Para pegawai Departemen Kardiologi dan Kedokteran Vaskular Fakultas Kedokteran Universitas Hasanuddin: **Ibu Ida, Kak Hikmah, Kak Bara, Kak Rahmat, Kak Enal, Kak Wiwi**, paramedis, *cleaning service, security*, dan pekerja pada masing-masing rumah sakit, atas segala bantuan dan kerjasamanya selama ini.
13. Teman-teman Angkatan **Ranger Kuning: dr. La Ode Muhammadin, dr. Lia Susanti, dr. Fidya Mayastri, dr. Dervin Ariansyah, dr. Zulkarnain Muin dan dr. Levina Tri Ratna** yang telah menjadi bagian dari pengalaman hidup saya

yang paling berharga. Terimakasih atas dukungan teman – teman dalam suka dan duka selama menempuh pendidikan di Program Pendidikan Dokter Spesialis Bidang Ilmu Penyakit Jantung dan Pembuluh Darah.

14. Seluruh teman sejawat PPDS-1 Ilmu Penyakit Jantung dan Pembuluh Darah Fakultas Kedokteran Universitas Hasanuddin Makassar: mulai dari senior hingga teman-teman junior yang telah banyak memberikan kontribusi selama proses pendidikan ini. Terima kasih atas bantuan, kebersamaan dan kerjasama yang baik selama penulis menjalani pendidikan.
15. Teman-teman perawat, tenaga administrasi dan staf Program Studi Ilmu Penyakit Jantung dan Pembuluh Darah dan teman-teman semua yang tidak dapat disebutkan namanya satu persatu, terima kasih telah banyak membantu penulis dalam menjalani pendidikan.

Terima kasih yang tak terhingga penulis sampaikan kepada kedua orang tua saya: Ayahanda Ahmad Tavip Sitorus dan Ibunda Sisna Supiani, istri tercinta saya Aslamia Irpa, anak saya Aiko dan Aleena yang dengan tanpa henti terus percaya, mendukung dan menguatkan perjuangan saya dalam menjalani pendidikan. Tanpa kalian penulis tidak akan mampu menyelesaikan pendidikan ini. Semoga Allah SWT membalas segala kebaikan yang telah kalian berikan.

Akhir kata dengan segala kerendahan hati, penulis berharap semoga tulisan ini dapat memberikan manfaat yang sebesar-besarnya bagi perkembangan Ilmu Penyakit Jantung dan Pembuluh Darah, serta memohon maaf atas segala kekurangan dari tesis ini.

Makassar, 22 Desember 2021

Andi Renata Bastario S

ABSTRAK

Andi Renata Bastario S: **Perubahan Parameter Elektrokardiogram pada Penderita Defek Septum Atrium Sekundum Pasca Intervensi di RSUP Dr. Wahidin Sudirohusodo**

(Dibimbing oleh : Abdul Hakim Alkatiri, Yulius Patimang, Ilham Jaya Patellongi dan Ali Aspar Mappahya)

Latar belakang : Defek Septum Atrium (DSA) Sekundum merupakan salah satu bentuk defek jantung kongenital pintasan kiri ke kanan paling sering ditemukan yang menyebabkan aliran darah berlebih pada jantung kanan dan menginduksi perubahan geometri dan kelistrikan ruang jantung kanan. Elektrokardiogram (EKG) merupakan alat pemeriksaan non-invasif yang dapat diandalkan dalam mendeteksi berbagai pola kelistrikan yang dihasilkan DSA Sekundum yang dapat memberikan petunjuk penting dalam prosedur diagnostik. Setelah dilakukan penutupan pintasan, baik secara perkutan atau pembedahan, normalisasi rasio aliran akan menginduksi *reverse remodelling* yang merupakan salah satu faktor prognostik penting pasca penutupan defek. Studi ini bertujuan untuk melihat adanya *reverse remodelling* dalam aspek kelistrikan menggunakan EKG dalam jangka singkat (< 24 jam) dan panjang (> 6 bulan) setelah penutupan defek.

Metode : Kami melakukan skrining pada penderita DSA Sekundum yang datang ke RSUP Dr. Wahidin Sudirohusodo untuk dilakukan intervensi penutupan secara perkutan dan pembedahan. Setelah proses skrining, 54 subjek yang memenuhi syarat dimasukkan dalam studi ini. Data karakteristik dasar diambil dari rekam medis. Pengukuran EKG dilakukan saat penderita masuk rawat inap untuk data dasar pra-penutupan, dalam 24 jam dan 6 bulan pasca penutupan untuk data tindak lanjut. Setiap parameter EKG secara statistik dilakukan perbandingan antara pengukuran pra-penutupan vs. < 24 jam pasca penutupan, dan pengukuran < 24 jam vs. > 6 bulan pasca penutupan menggunakan uji T berpasangan atau uji peringkat bertanda Wilcoxon.

Hasil : Dalam analisis data pra-penutupan vs. < 24 jam pasca penutupan. Terdapat penurunan signifikan pada semua parameter EKG (amplitudo gelombang P 0.19 ± 0.04 vs. 0.11 ± 0.03 mv ($p < 0.001$), durasi gelombang P 97.78 ± 11.94 vs. 75.35 ± 13.36 ms ($p < 0.001$), interval PR 182.89 ± 26.47 vs. 156.83 ± 21.81 ms ($p < 0.001$), durasi QRS 112.97 ± 14.84 vs. 88.31 ± 14.43 ms ($p < 0.001$), aksis QRS 107.94 ± 23.00 vs. 95.25 ± 24.62 ° ($p < 0.001$), interval QTc 403.84 ± 30.85 vs. 396.80 ± 33.76 ms ($p = 0.017$), amplitudo gelombang R V1 0.74 ± 0.35 vs. 0.53 ± 0.24 mv ($p < 0.001$), tanda Crochetage 37 vs. 21 subjek ($p < 0.001$)) kecuali gelombang T defektif (28 vs. 27 subjek ($p = 1.000$)).

Dalam analisis data < 24 jam vs. > 6 bulan pasca penutupan. Terdapat juga penurunan signifikan pada semua parameter EKG (durasi gelombang P 75.05 ± 13.82 vs. 69.46 ± 11.84 ms ($p < 0.001$), interval PR 155.53 ± 22.82 vs. 148.30 ± 19.34 ms ($p < 0.001$), durasi QRS 89.74 ± 14.02 vs. 85.38 ± 14.22 ms ($p < 0.001$), aksis QRS 94.80 ± 23.57 vs. 81.26 ± 22.96 ° ($p < 0.001$), interval QTc 396.22 ± 33.70 vs. 384.40 ± 37.87 ms ($p = 0.020$), amplitudo gelombang R V1 0.51 ± 0.24 vs. 0.32 ± 0.21 mv ($p < 0.001$), tanda Crochetage 16 vs. 9 subjek ($p < 0.001$)) kecuali amplitudo gelombang P (0.121 ± 0.03 vs. 0.119 ± 0.03 ms ($p = 0.321$)) dan gelombang T defektif (26 vs. 27 subjek ($p = 1.000$)).

Kesimpulan : Studi kami menunjukkan adanya *reverse remodelling* pada sebagian besar parameter EKG pasca penutupan DSA Sekundum kecuali gelombang T defektif pada periode jangka singkat dan amplitudo gelombang P pada periode jangka panjang.

ABSTRACT

Andi Renata Bastario S: **Post-Interventional Changes of Electrocardiogram Parameters in Patient with Secundum Atrial Septal Defect at RSUP Dr. Wahidin Sudirohusodo**

(Supervised by : Abdul Hakim Alkatiri, Yulius Patimang, Ilham Jaya Patellongi dan Ali Aspar Mappahya)

Background : Secundum Atrial Septal Defect (ASD) is one of the most common forms of left-to-right shunt congenital heart defect that leads to right-sided overflow inducing geometrical and electrical changes in the right chambers. Electrocardiograms (ECGs) are reliable non-invasive tools to detect various electrical patterns produced by Secundum ASD that can give important clues in diagnostic procedures. After shunt closure, either percutaneously or surgically, normalization of flow ratio will induce reverse remodelling, which is one of the most important prognostic factors after defect closure. Our study aims to detect reverse remodelling in electrical aspects using ECGs in short (< 24 hour) and long term (> 6 months) follow-up after defect closure.

Method : We screened Secundum ASD patients that were admitted to undergo interventional closure percutaneously and surgically at RSUP Dr. Wahidin Sudirohusodo. After the screening process, 54 eligible subjects were enrolled in this study. Baseline characteristic data were obtained from medical record. ECGs measurements were taken at the time of admission for pre-closure baseline data, within 24 hours of closure and beyond 6 months after closure for follow-up data. Each ECGs parameter statistically was compared for pre-closure versus < 24 hour measurement after closure, and < 24 hour versus 6 months measurement after closure using paired T test or Wilcoxon signed-rank test.

Result : In analysis of pre-closure vs. < 24 hour after closure data. There was significant reduction in all of the ECGs parameters (P wave amplitude 0.19 ± 0.04 vs. 0.11 ± 0.03 mv ($p < 0.001$), P wave duration 97.78 ± 11.94 vs. 75.35 ± 13.36 ms ($p < 0.001$), PR interval 182.89 ± 26.47 vs. 156.83 ± 21.81 ms ($p < 0.001$), QRS duration 112.97 ± 14.84 vs. 88.31 ± 14.43 ms ($p < 0.001$), QRS axis 107.94 ± 23.00 vs. 95.25 ± 24.62 ° ($p < 0.001$), QTc interval 403.84 ± 30.85 vs. 396.80 ± 33.76 ms ($p = 0.017$), R wave V1 amplitude 0.74 ± 0.35 vs. 0.53 ± 0.24 mv ($p < 0.001$), Crochetage sign 37 vs. 21 subjects ($p < 0.001$)) except defective T wave (28 vs. 27 subjects ($p = 1.000$)).

In analysis of < 24 hour vs. > 6 months after closure data. There was also significant reduction in all of the ECGs parameters (P wave duration 75.05 ± 13.82 vs. 69.46 ± 11.84 ms ($p < 0.001$), PR interval 155.53 ± 22.82 vs. 148.30 ± 19.34 ms ($p < 0.001$), QRS duration 89.74 ± 14.02 vs. 85.38 ± 14.22 ms ($p < 0.001$), QRS axis 94.80 ± 23.57 vs. 81.26 ± 22.96 ° ($p < 0.001$), QTc interval 396.22 ± 33.70 vs. 384.40 ± 37.87 ms ($p = 0.020$), R wave V1 amplitude 0.51 ± 0.24 vs. 0.32 ± 0.21 mv ($p < 0.001$), Crochetage sign 16 vs. 9 subjects ($p < 0.001$)) except P wave amplitude (0.121 ± 0.03 vs. 0.119 ± 0.03 ms ($p = 0.321$)) and defective T wave (26 vs. 27 subjects ($p = 1.000$)).

Conclusion : Our study showed electrical reverse remodelling in the most of the ECGs parameters after Secundum ASD closure except defective T wave in short term period and P wave amplitude in long term period.

DAFTAR ISI

HALAMAN JUDUL.....	i
PERNYATAAN PENGAJUAN.....	ii
HALAMAN PENGESAHAN.....	iii
PERNYATAAN KEASLIAN	v
PENETAPAN PANITIA PENGUJI.....	vi
KATA PENGANTAR	vii
ABSTRAK.....	xi
ABSTRACT	xii
DAFTAR ISI.....	xii
DAFTAR SINGKATAN.....	vi
DAFTAR GAMBAR.....	vii
DAFTAR TABEL.....	viii
BAB I PENDAHULUAN	1
1.1 Latar Belakang Masalah	1
1.2 Rumusan Masalah.....	4
1.3 Hipotesis Penelitian	4
1.4 Tujuan Penelitian	4
1.4.1 Tujuan Umum	4
1.4.2 Tujuan Khusus.....	4
1.5 Manfaat Penelitian	5
BAB II TINJAUAN PUSTAKA	6
2.1 Defek Septum Atrium	6
2.2 Embriologi dan Patogenesis Defek Septum Atrium	8
2.3 Klasifikasi Defek Septum Atrium	11

2.4 Patofisiologi dan Perjalanan Alamiah DSA Sekundum.....	14
2.5 Diagnosis Defek Septum Atrium Sekundum.....	17
2.6 Intervensi Defek Septum Atrium Sekundum.....	21
2.7 Luaran Pasca Intervensi Defek Septum Atrium Sekundum	25
2.8 <i>Remodeling</i> Pasca Intervensi Defek Septum Atrium Sekundum	26
BAB III KERANGKA TEORI DAN KERANGKA KONSEP	39
3.1 Kerangka Teori	39
3.2 Kerangka Konsep	40
BAB IV METODE PENELITIAN	41
4.1 Desain Penelitian.....	41
4.2 Tempat dan Waktu Penelitian	41
4.3 Populasi dan Sampel Penelitian	41
4.3.1 Populasi Penelitian.....	41
4.3.2 Sampel Penelitian	41
4.4 Kriteria Inklusi dan Eksklusi	46
4.4.1 Kriteria Inklusi	46
4.4.2 Kriteria Eksklusi	46
4.5 Cara Kerja	47
4.5.1 Subjek Penelitian	47
4.5.2 Cara Penelitian	47
4.6 Identifikasi Variabel.....	47
4.7 Izin Penelitian dan <i>Ethical Clearance</i>	48
4.8 Definisi Operasional dan Kriteria Objektif.....	48
4.8.1 Definisi Operasional.....	48
4.8.2 Kriteria Objektif	49
4.9 Pengolahan dan Analisis Data	51

4.10 Skema Alur Penelitian.....	53
BAB V HASIL PENELITIAN.....	54
5.1 Karakteristik Sampel.....	54
5.2 Perubahan Parameter EKG Pasca Intervensi Penutupan	57
5.2.1 Amplitudo Gelombang P	58
5.2.2 Durasi Gelombang P.....	61
5.2.3 Interval PR	63
5.2.4 Durasi Kompleks QRS	65
5.2.5 Aksis Kompleks QRS	67
5.2.6 Interval QT Terkoreksi.....	69
5.2.7 Amplitudo Gelombang R V1.....	71
5.2.8 Tanda Crochetage	74
5.2.9 Gelombang T Defektif	77
BAB VI PEMBAHASAN	80
6.1 Perubahan EKG Pasca Intervensi Penutupan DSA Sekundum	80
6.2 Perubahan Gelombang P Pasca Intervensi Penutupan DSA Sekundum ..	81
6.2.1 Perubahan Amplitudo Gelombang P	82
6.2.2 Perubahan Durasi Gelombang P.....	84
6.3 Perubahan Interval PR Pasca Intervensi Penutupan DSA Sekundum	86
6.4 Perubahan Kompleks QRS Pasca Intervensi Penutupan DSA Sekundum	88
6.4.1 Perubahan Durasi Kompleks QRS.....	88
6.4.2 Perubahan Aksis Kompleks QRS.....	90
6.5 Perubahan Interval QT Terkoreksi Pasca Intervensi Penutupan DSA Sekundum	92
6.6 Perubahan Amplitudo Gelombang R V1 Pasca Intervensi Penutupan DSA Sekundum	94

6.7 Perubahan Tanda Crochetage Pasca Intervensi Penutupan DSA Sekundum	96
6.8 Perubahan Gelombang T Defektif Pasca Intervensi Penutupan DSA Sekundum	97
6.9 Keterbatasan Penelitian.....	99
BAB VII KESIMPULAN DAN SARAN	100
7.1 Kesimpulan.....	100
7.2 Saran	100
DAFTAR PUSTAKA.....	101
LAMPIRAN	107

DAFTAR SINGKATAN

ACE	= <i>Angiotensin Converting Enzyme</i>
AHA	= <i>American Heart Association</i>
AO	= <i>Aortae</i>
APTT	= <i>Activated Partial Thromboplastin Time</i>
ARB	= <i>Angiotensin Receptor Blocker</i>
ASA	= <i>Acetylsalicylid Acid</i>
ASO	= <i>Amplatzer Septal Occluder</i>
BSA	= <i>Body Surface Area</i>
CT	= <i>Computed Tomography</i>
DSA	= <i>Defek Septum Atrium</i>
DSV	= <i>Defek Septum Ventrikel</i>
EKG	= <i>Elektrokardiogram</i>
ESC	= <i>European Society Cardiology</i>
FDA	= <i>Food and Drug Administration</i>
IBM	= <i>International Business Machines</i>
IMT	= <i>Indeks Massa Tubuh</i>
INR	= <i>International Normalized Ratio</i>
LAP	= <i>Left Atrial Pressure</i>
MRA	= <i>Mineralcorticoid Receptor Antagonist</i>
MRI	= <i>Magnetic Resonance Image</i>
PA	= <i>Pulmonary Artery</i>
PAP	= <i>Pulmonary Arterial Pressure</i>
PARI	= <i>Pulmonary Arteriolar Resistance Index</i>
PDE-5	= <i>Phosphodiesterase 5</i>
PFO	= <i>Patent Foramen Ovale</i>
PJB	= <i>Penyakit Jantung Bawaan</i>
PT	= <i>Prothrombin Time</i>
PV	= <i>Pulmonary Vein</i>
PVR	= <i>Pulmonary Vascular Resistance</i>
QTC	= <i>QT Corrected</i>
RAD	= <i>Right Axis Deviation</i>
RAE	= <i>Right Atrial Enlargement</i>
RBBB	= <i>Right Bundle Branch Block</i>
RSUP	= <i>Rumah Sakit Umum Pusat</i>
RVH	= <i>Right Ventricle Hypertrophy</i>
SGOT	= <i>Serum Glutamic Oxaloacetic Transaminase</i>
SGPT	= <i>Serum Glutamic Pyruvate Transaminase</i>
SPSS	= <i>Statistical Package for Social Science</i>
SVR	= <i>Systemic Vascular Resistance</i>
TEE	= <i>Trans Esophageal Echocardiography</i>
TTE	= <i>Trans Thoracal Echocardiography</i>

DAFTAR GAMBAR

Gambar 2.1. Defek Septum Atrium.....	7
Gambar 2.2. Perkembangan Embriologi Jantung	9
Gambar 2.3. Tahapan Embriologi Septasi Atrium.....	10
Gambar 2.4. Klasifikasi Lokasi Defek Septum Atrium	12
Gambar 2.5. Algoritme Tatalaksana DSA Sekundum	21
Gambar 2.6. Penutupan DSA Sekundum Secara Pembedahan	23
Gambar 2.7. Ilustrasi Implantasi Amplatzer Septal Occluder	24
Gambar 3.1. Kerangka Teori Penelitian	39
Gambar 3.2. Kerangka Konsep Penelitian	40
Gambar 4.1. Skema uji hipotesis berdasarkan jenis data	52
Gambar 4.2. Skema Alur Penelitian.....	53
Gambar 6.1. Grafik Perubahan Amplitudo Gelombang P.....	82
Gambar 6.2. Grafik Perubahan Durasi Gelombang P	85
Gambar 6.3. Grafik Perubahan Interval PR	87
Gambar 6.4. Grafik Perubahan Durasi Kompleks QRS.....	89
Gambar 6.5. Grafik Perubahan Aksis Kompleks QRS	91
Gambar 6.6. Grafik Perubahan Interval QT Terkoreksi	93
Gambar 6.7. Grafik Perubahan Amplitudo Gelombang R V1	95
Gambar 6.8. Grafik Perubahan Tanda Crochetage Sadapan Inferior.....	96
Gambar 6.9. Grafik Perubahan Gelombang T Defektif.....	98

DAFTAR TABEL

Tabel 5.1. Karakteristik Dasar Variabel Kategorik.....	55
Tabel 5.2. Karakteristik Dasar Variabel Numerik.....	56
Tabel 5.3. Hasil Uji Normalitas Variabel Data Numerik	57
Tabel 5.4. Amplitudo Gelombang P Pra & < 24 Jam Pasca Intervensi.....	58
Tabel 5.5. Perubahan Amplitudo Gelombang P < 24 Jam Pasca Intervensi ...	59
Tabel 5.6. Amplitudo Gelombang P < 24 Jam & > 6 Bulan Pasca Intervensi ..	60
Tabel 5.7. Perubahan Amplitudo Gelombang P > 6 Bulan Pasca Intervensi...	60
Tabel 5.8. Durasi Gelombang P Pra dan < 24 Jam Pasca Intervensi.....	61
Tabel 5.9. Perubahan Durasi Gelombang P < 24 Jam Pasca Intervensi.....	61
Tabel 5.10. Durasi Gelombang P < 24 Jam dan > 6 Bulan Pasca Intervensi ..	62
Tabel 5.11. Perubahan Durasi Gelombang P > 6 Bulan Pasca Intervensi	62
Tabel 5.12. Interval PR Pra dan < 24 Jam Pasca Intervensi.....	63
Tabel 5.13. Perubahan Interval PR < 24 Jam Pasca Intervensi	63
Tabel 5.14. Interval PR < 24 Jam dan > 6 Bulan Pasca Intervensi	64
Tabel 5.15. Perubahan Interval PR > 6 Bulan Pasca Intervensi.....	64
Tabel 5.16. Durasi Kompleks QRS Pra dan < 24 Jam Pasca Intervensi	65
Tabel 5.17. Perubahan Durasi Kompleks QRS < 24 Jam Pasca Intervensi	65
Tabel 5.18. Durasi Kompleks QRS < 24 Jam dan > 6 Bulan Pasca Intervensi	66
Tabel 5.19. Perubahan Durasi Kompleks QRS > 6 Bulan Pasca Intervensi....	66
Tabel 5.20. Aksis Kompleks QRS Pra dan < 24 Jam Pasca Intervensi.....	67
Tabel 5.21. Perubahan Aksis Kompleks QRS < 24 Jam Pasca Intervensi	68
Tabel 5.22. Aksis Kompleks QRS < 24 Jam dan > 6 Bulan Pasca Intervensi .	68
Tabel 5.23. Perubahan Aksis Kompleks QRS > 6 Bulan Pasca Intervensi.....	69
Tabel 5.24. Interval QT Terkoreksi Pra dan < 24 Jam Pasca Intervensi.....	69

Tabel 5.25. Perubahan Interval QT Terkoreksi < 24 Jam Pasca Intervensi.....	70
Tabel 5.26. Interval QT Terkoreksi < 24 Jam dan > 6 Bulan Pasca Intervensi	70
Tabel 5.27. Perubahan Interval QT Terkoreksi > 6 Bulan Pasca Intervensi	71
Tabel 5.28. Amplitudo Gelombang R V1 Pra dan < 24 Jam Pasca Intervensi.	71
Tabel 5.29. Perubahan Amplitudo Gelombang RV1<24 Jam Pasca Intervensi ...	72
Tabel 5.30. Amplitudo Gelombang RV1<24 Jam dan >6 Bulan Pasca Intervensi	73
Tabel 5.31. Perubahan Amplitudo Gelombang RV1 >6 Bulan Pasca Intervensi ..	73
Tabel 5.32. Tanda Crochetage Pra dan < 24 Jam Pasca Intervensi	74
Tabel 5.33. Perubahan Tanda Crochetage < 24 Jam Pasca Intervensi	75
Tabel 5.34. Tanda Crochetage < 24 Jam dan > 6 Bulan Pasca Intervensi.....	76
Tabel 5.35. Perubahan Tanda Crochetage > 6 Bulan Pasca Intervensi	76
Tabel 5.36. Gelombang T Defektif Pra dan < 24 Jam Pasca Intervensi	77
Tabel 5.37. Perubahan Gelombang T Defektif < 24 Jam Pasca Intervensi	77
Tabel 5.38. Gelombang T Defektif < 24 Jam dan > 6 Bulan Pasca Intervensi.	78
Tabel 5.39. Perubahan Gelombang T Defektif > 6 Bulan Pasca Intervensi.....	78

BAB I

PENDAHULUAN

1.1 Latar Belakang Masalah

Penyakit jantung bawaan (PJB) merupakan suatu kondisi kelainan struktur dan fungsi jantung yang ditemukan pada saat kelahiran akibat adanya gangguan pada proses perkembangan organ selama kehamilan dan terjadi pada sekitar 0,5-0,8% kelahiran hidup. Etiologi sebagian besar PJB masih belum diketahui dengan pasti, namun diperkirakan dipengaruhi oleh berbagai faktor predisposisi genetik dan pengaruh lingkungan. Secara garis besar, PJB dapat dibagi menjadi dua, yaitu PJB sianotik dan PJB non-sianotik. Pada PJB non-sianotik, kelainan yang paling sering ditemukan adalah adanya defek pada struktur jantung yang menyebabkan terjadinya pintasan dari jantung kiri ke jantung kanan dan salah satu diantaranya adalah Defek Septum Atrium (DSA). (Bernstein, 2007)

DSA merupakan salah satu bentuk PJB non-sianotik terbanyak kedua setelah Defek Septum Ventrikel (DSV) dengan prevalensi mencapai 7-10 %. Pada DSA, adanya defek sekat jantung yang memisahkan atrium kanan dan kiri akan menyebabkan terjadinya pintasan dari atrium kiri ke atrium kanan yang pada akhirnya akan menyebabkan peningkatan beban volume pada jantung kanan dan dapat menimbulkan berbagai manifestasi klinis. Berdasarkan kelainan anatomi dan embriologinya, DSA terbagi menjadi 4 tipe utama yaitu DSA primum, DSA sekundum, defek sinus venosus dan defek sinus koronarius. Di antara tipe tersebut, 80% DSA merupakan DSA sekundum dengan lokasi defek terletak pada regio fossa ovalis dan sekitarnya. (Baumgartner et al., 2010)

Sekitar 50% kasus DSA sekundum dapat mengalami penutupan secara spontan sehingga tidak membutuhkan intervensi dini terutama pada balita yang asimtomatik dengan ukuran defek < 5 mm. Sementara itu, penderita DSA sekundum dengan ukuran defek > 5 mm sebagian besar tidak mengalami penutupan spontan sehingga membutuhkan intervensi baik menggunakan metode pembedahan atau penutupan secara perkutan menggunakan *Amplatzer Septal Occluder (ASO)* atau alat lainnya di laboratorium kateterisasi. Penutupan DSA sekundum dengan pembedahan secara umum merupakan metode yang aman dan efektif dengan angka komplikasi kematian <1%. Meski demikian, morbiditas terkait prosedur sternotomi dan resiko komplikasi akibat penggunaan mesin pintas kardiopulmoner tidak dapat dihindari. Oleh karena itu, saat ini pembedahan hanya menjadi pilihan alternatif pada kasus DSA sekundum yang tidak memenuhi kriteria penutupan secara perkutan atau pada kasus kegagalan percobaan pemasangan alat secara perkutan. (Rao & Haris, 2017)

Berdasarkan perjalanan alamiahnya, pada umumnya penderita DSA sekundum sering kali akan tetap asimtomatik hingga usia dewasa dan akan mulai bergejala pada usia dekade ke empat. Dengan demikian, maka DSA sekundum sering kali secara tidak sengaja ditemukan pada saat skrining pemeriksaan jantung. Salah satu modalitas pemeriksaan penunjang yang mempunyai peranan penting dalam deteksi DSA sekundum adalah Elektrokardiogram (EKG). Pada penderita DSA sekundum, hasil pemeriksaan EKG pada umumnya akan menunjukkan temuan kelainan berupa *Right Bundle Branch Block (RBBB)*, *Right Ventricle Hypertrophy (RVH)*, *Right Atrial Enlargement (RAE)*, *Right Axis Deviation (RAD)*, tanda Crochetage dan bahkan strain ventrikel kanan dengan gelombang T defektif akibat *remodeling* dari jantung sebelah kanan. (Bayar et al., 2015)

Selain sebagai modalitas diagnostik pada DSA sekundum, berdasarkan penelitian yang dilakukan Bernardo et al. (2005) dan Davies et al. (1960), beberapa parameter EKG juga dapat digunakan dalam memprediksi severitas DSA sekundum dan normalisasi dari parameter EKG tersebut telah terbukti berhubungan dengan reversabilitas *remodeling* jantung kanan pasca penutupan defek, baik itu melalui metode intervensi perkutan maupun dengan metode pembedahan. Dengan demikian, maka perubahan parameter EKG dapat dijadikan salah satu panduan dalam melihat reversabilitas *remodeling* jantung sebelah kanan dalam aspek geometri anatomi maupun kelistrikan. (Bernardo et al., 2005; Davies et al., 1960).

Sampai saat ini, penelitian terhadap DSA sekundum di Indonesia masih cukup terbatas dan belum terdapat data penelitian yang melibatkan modalitas EKG baik sebagai pedoman diagnostik maupun sebagai alat bantu pemantauan reversabilitas *remodeling* setelah intervensi penutupan. Oleh karena itu, berdasarkan uraian diatas maka dipandang perlu dilakukannya sebuah penelitian untuk mengetahui perubahan reversabilitas parameter EKG pada penderita DSA sekundum yang telah menjalani intervensi penutupan defek secara perkutan dan pembedahan pada populasi Indonesia sehingga dapat dijadikan pedoman dalam penilaian reversabilitas *remodeling* kelistrikan.

1.2. Rumusan Masalah

Apakah terdapat penurunan parameter elektrokardiogram pada penderita defek septum atrium sekundum pasca intervensi penutupan?

1.3 Hipotesis

- H_0 → Tidak terdapat penurunan parameter elektrokardiogram pada penderita defek septum atrium sekundum pasca intervensi penutupan.
- H_a → Terdapat penurunan parameter elektrokardiogram pada penderita defek septum atrium sekundum pasca intervensi penutupan.

1.4 Tujuan Penelitian:

1.4.1 Tujuan Umum:

Mengetahui perubahan parameter elektrokardiogram pada penderita defek septum atrium sekundum yang telah menjalani intervensi penutupan.

1.4.2 Tujuan Khusus:

1. Mengetahui penurunan parameter elektrokardiogram yang meliputi amplitudo & durasi gelombang P, interval PR, durasi & aksis kompleks QRS, interval QT terkoreksi, amplitudo gelombang R V1, tanda Crochetage dan gelombang T defektif penderita defek septum sekundum yang telah menjalani intervensi penutupan.
2. Mengetahui penurunan parameter elektrokardiogram penderita defek septum sekundum pada periode < 24 jam dan > 6 bulan pasca intervensi penutupan.

1.5 Manfaat Penelitian

- **Pengembangan Ilmu Pengetahuan**

Penelitian ini dapat menambah khasanah ilmu pengetahuan dan referensi tentang perubahan parameter EKG pada penderita DSA sekundum yang menjalani intervensi penutupan defek baik secara perkutan maupun pembedahan.

- **Manfaat Implikasi Klinik**

Hasil dari penelitian ini diharapkan mampu untuk meningkatkan peran EKG dalam tatalaksana DSA sekundum, tidak hanya terbatas dalam skrining diagnostik namun juga sebagai salah satu parameter penting dalam penilaian luaran pada populasi yang telah menjalani intervensi.

- **Eksistensi Telemedicine EKG**

Program Telemedicine EKG yang berjalan di Makassar telah banyak membantu dalam skrining penderita dengan gangguan penyakit jantung. Dengan adanya penelitian mengenai peran EKG pada penderita DSA sekundum pasca intervensi, maka hasil dari penelitian ini diharapkan dapat menjadi salah satu acuan dalam penilaian luaran pada populasi tersebut yang tentu saja dapat dilakukan secara Tele-elektrokardiogram.

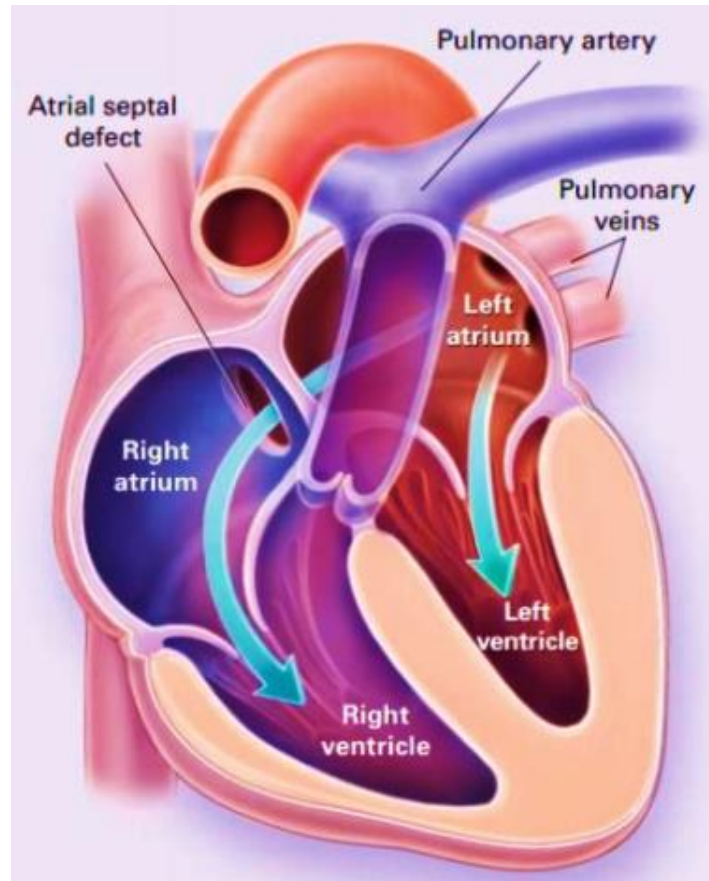
BAB II

TINJAUAN PUSTAKA

2.1 Defek Septum Atrium

Defek Septum Atrium (DSA) merupakan suatu kondisi kelainan jantung bawaan dimana terdapat defek pada septum interatrial yang menyebabkan terjadinya komunikasi antara atrium kiri dan kanan jantung sehingga memungkinkan adanya pintasan antara sirkulasi sistemik dan sirkulasi pulmonal. Kondisi ini menyebabkan terjadinya beban volume yang berlebihan pada jantung sebelah kanan karena tekanan pada atrium kiri relatif lebih tinggi dibandingkan tekanan pada atrium kanan. Pada umumnya, DSA dapat ditoleransi dengan baik selama masa awal kehidupan. Namun seiring bertambahnya usia, kondisi ini akan menimbulkan gejala intoleransi aktivitas fisik dan dapat menyebabkan terjadinya penyakit obstruktif vaskuler paru sehingga deteksi dan penanganan penyakit ini menjadi sangat penting. (Geva et al. 2014; Rao, 2012)

DSA merupakan salah satu penyakit jantung bawaan yang paling sering ditemukan dengan prevalensi 7 % sampai 10 % dari semua penyakit jantung bawaan dan estimasi insidensi mencapai 56 dari 100.000 kelahiran hidup. Seiring dengan meningkatnya deteksi dini terhadap penyakit jantung bawaan menggunakan ekokardiografi, estimasi insidensi terbaru dari DSA diperkirakan mencapai 100 dari 100.000 kelahiran hidup. Berdasarkan penelitian Hermawan et al. (2018), DSA berkontribusi sebanyak 18.8% dari total penderita penyakit jantung bawaan yang menjalani rawat inap di salah satu rumah sakit di Indonesia. (Geva et al., 2014; Hermawan et al., 2018)



Gambar 2.1 Defek Septum Atrium (Helmy, 2013)

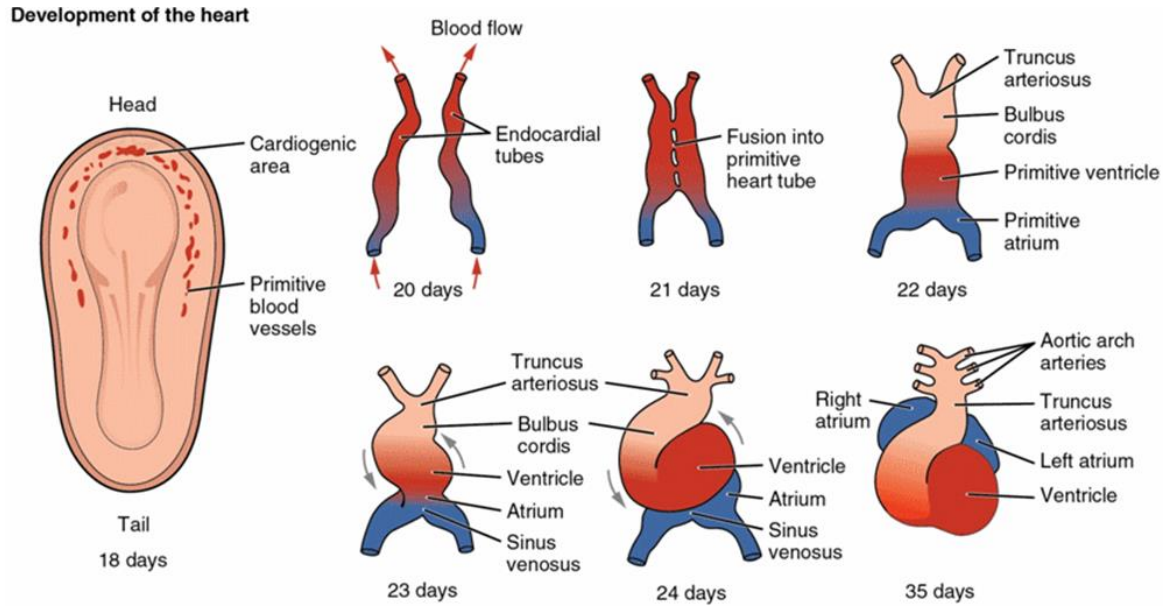
Sebagian besar DSA terjadi secara sporadis tanpa adanya penyebab yang dapat teridentifikasi. Meski demikian, terdapat beberapa studi yang melaporkan adanya peranan faktor genetik yang diwariskan secara autosomal dominan sebagai penyebab terjadinya DSA. Abnormalitas pada gen yang berhubungan dengan proses septasi jantung diperkirakan juga bertanggung jawab terhadap berkembangnya DSA termasuk di dalamnya mutasi gen *NKX2-4*, *GATA4*, *TBX5* dan *MYH6* yang terletak pada kromosom 14q12. Resiko berkembangnya DSA meningkat pada keluarga dengan riwayat penyakit jantung bawaan terutama ketika ditemukan DSA pada saudara kandung. Paparan terhadap beberapa zat selama kehamilan saat ini diperkirakan berhubungan dengan DSA, termasuk

diantaranya Sindrom Fetal Alkohol, kebiasaan merokok dan konsumsi obat anti depresan. (Geva et al., 2014)

2.2 Embriologi dan Patogenesis Defek Septum Atrium

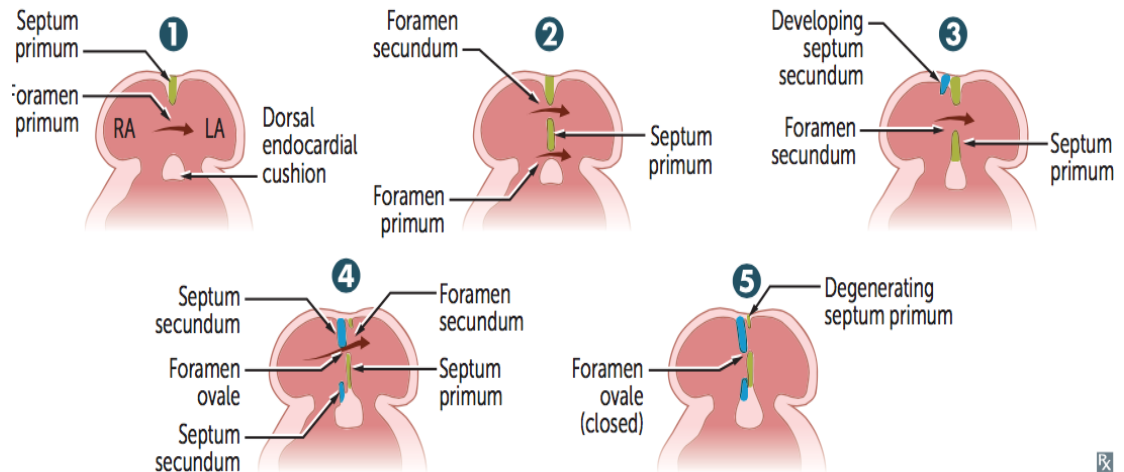
Perkembangan awal jantung dimulai terutama pada minggu ketiga masa embriologi yang diawali dengan proses pembentukan dua tabung endokard yang kemudian melakukan fusi membentuk tabung jantung primitif. Pada jantung primitif akan terbentuk lima regio dari superior ke inferior yang terdiri dari trunkus arteriosus, bulbus cordis, ventrikel primitif, atrium primitif dan sinus venosus. (Anderson et al., 2002)

Pada awalnya, semua aliran darah vena akan bermuara pada sinus venosus dan kontraksi jantung primitif akan memompa darah ke arah trunkus arteriosus. Kelima regio tersebut akan berkembang menjadi struktur utama pada jantung dewasa termasuk diantaranya yaitu atrium primitif yang akan membentuk bagian anterior dari atrium kiri dan kanan, serta kedua aurikula atrium. Sementara itu, sinus venosus akan berkembang menjadi struktur utama pada dinding posterior atrium kanan, nodus sinus dan sinus koronarius. (Naqvi et al., 2018)



Gambar 2.2 Perkembangan Embriologi Jantung (Hosseini et al., 2017)

Pada minggu ke empat masa embriologi, belum terdapat pembatas diantara atrium primitif dan sinus venosus. Kedua tanduk dari sinus venosus berkembang secara asimetris dimana tanduk sebelah kanan akan membesar dengan cepat sementara tanduk sebelah kiri yang merupakan prekursor sinus koronarius menjadi lebih kecil dan akan bersatu dengan *atrioventricular junction* yang sedang berkembang. Perkembangan tanduk sebelah kanan sinus venosus pada akhirnya akan membuat semua sirkulasi sistemik bermuara pada atrium kanan. Sementara itu, seiring dengan perkembangan dari paru-paru maka akan terbentuk suatu pleksus vena pulmonalis dimana proses kanalisasinya akan membawa sistem ini bermuara pada atrium kiri yang sedang berkembang. (Naqvi et al., 2018; Anderson et al., 2002)



Gambar 2.3 Tahapan Embriologi Septasi Atrium (Anderson et al., 2002)

Semua perubahan pada atrium primitif dan sinus venosus diatas berkontribusi terhadap dimulainya proses septasi atrium selanjutnya yaitu pembentukan septum primum. Indikasi pertama terbentuknya septum primum, dimulai saat terlihatnya bubungan jaringan muskular dengan tepi mesenkimal pada atap atrium. Septum primum akan terus berkembang ke arah *atrioventricular junction* dimana terjadinya fusi antara bantalan endokard pada kanal atrioventrikuler. Jarak di antara septum primum dan *atrioventricular junction* disebut sebagai ostium primum. Seiring dengan perkembangan dari septum primum, maka ostium primum secara bertahap akan mengalami obliterasi dan menghilang pada minggu keenam. Sementara itu pada bagian atap atrium, bagian superior septum primum akan mengalami disintegrasi untuk membentuk ostium sekundum. (Naqvi et al., 2018; Anderson et al., 2002)

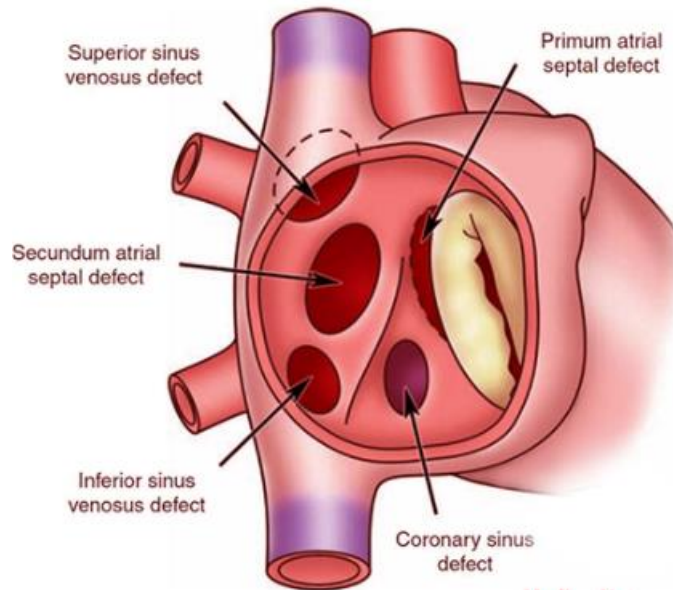
Pada tahapan berikutnya, septum sekundum mulai terbentuk seperti lipatan ke sisi dalam dari dinding atrium tepat di sebelah kanan septum primum. Perkembangan septum sekundum secara anterior, superior dan posterior akan membentuk batas tepi dari foramen ovale. Susunan tumpang tindih antara septum

primum dan septum sekundum akan memungkinkan aliran darah mengalir dari atrium kanan ke atrium kiri namun tidak sebaliknya yang berperan sangat penting dalam sirkulasi janin. (Naqvi et al., 2018; Anderson et al., 2002)

Patogenesis terjadinya defek pada septum atrium sangat tergantung pada tahapan perkembangan diatas. Gangguan fusi septum primum dan bantalan endokard akan menyebabkan kegagalan penutupan ostium primum yang akan berakhir pada terbentuknya DSA primum, sementara itu kegagalan penutupan ostium sekundum oleh sistem tumpang tindih kedua septum akan menyebabkan terbentuknya DSA sekundum dan gangguan pada perkembangan sinus venosus akan menyebabkan defek sinus venosus dan defek sinus koronarius. (Rojas et al. 2010)

2.3 Klasifikasi Defek Septum Atrium

Berdasarkan perbedaan lokasi dan morfologi defek, DSA diklasifikasikan menjadi 4 tipe utama yaitu DSA primum, DSA sekundum, defek sinus venosus dan defek sinus koronarius. Patent Foramen Ovale (PFO) pada dasarnya memungkinkan adanya komunikasi antara kedua atrium jantung. Namun pada kondisi fisiologis, kelainan ini tidak menyebabkan terjadinya pintasan di antara kedua atrium sehingga kelainan ini dipertimbangkan sebagai varian normal populasi. (Baumgartner et al., 2010)



Gambar 2.4 Klasifikasi Lokasi Defek Septum Atrium (Sridharan et al., 2010)

- **Defek Septum Atrium Primum**

DSA primum secara umum dipertimbangkan sebagai salah satu bentuk dari defek bantalan endokard yang paling ringan. Defek ini terjadi akibat adanya kegagalan fusi antara tepi dari septum primum dan bantalan endokard pada *atrioventricular junction* (ostium primum). Tipe DSA ini bertanggung jawab atas sekitar 15 % dari total DSA dan terbukti mempunyai korelasi dengan kejadian Sindrom Down. Pada masa embriologi, patogenesis dari DSA primum terutama melibatkan adanya gangguan perkembangan bantalan endokard pada *atrioventricular junction* sehingga pada umumnya akan terdapat konkomitan malformasi pada katup atrioventrikuler yang menyebabkan terbentuknya aliran regurgitasi pada katup tersebut. Selain itu, tipe DSA ini dipertimbangkan sebagai bagian dari spektrum Defek Septum Atrioventrikuler parsial dimana jika terdapat keterlibatan defek septum interventrikuler maka akan terbentuk

suatu Defek Septum Atrioventrikuler yang komplit. (Baumgartner et al., 2010; Rojas et al., 2010)

- **Defek Septum Atrium Sekundum**

DSA sekundum merupakan tipe DSA yang paling sering ditemukan dan bertanggung jawab pada sekitar 80% dari semua total kasus DSA. Defek ini terjadi akibat adanya kegagalan dari penutupan ostium sekundum pada septum primum oleh jaringan di sekitar fossa ovalis septum sekundum sehingga beberapa literatur menyebut kelainan ini sebagai defek fossa ovalis. Ukuran pada DSA sekundum dapat bervariasi mulai dari defek dengan perforasi minimal sampai hilangnya jaringan pembatas pada fossa ovalis. Pada sebagian besar kasus DSA sekundum, biasanya hanya akan terdapat defek simpel dengan satu lubang pada fossa ovalis namun pada varian lainnya dapat juga ditemui DSA sekundum dengan lubang fenestrasi yang menyebabkan terdapat lebih dari satu defek pada fossa ovalis. (Baumgartner et al., 2010; Rojas et al., 2010)

- **Defek Sinus Venosus**

Defek sinus venosus berdasarkan lokasinya terbagi menjadi dua tipe yaitu defek sinus venosus superior (5%) dan defek sinus venosus inferior (<1%). Lokasi defek sinus venosus superior terletak pada bagian superior dari pembatas fossa ovalis yang menyebabkan adanya komunikasi interatrial dan memungkinkan aliran darah balik vena cava superior dapat bermuara pada kedua atrium. Berdasarkan perkembangan embriologinya defek sinus venosus superior sangat berhubungan dengan abnormalitas septasi vena pulmonalis sebelah kanan. Sehingga pada sebagian besar kasus akan ditemukan adanya anomali muara dari cabang vena pulmonalis kanan atas. Lokasi defek sinus venosus inferior terletak

pada muara vena cava inferior atrium kanan. Defek ini jauh lebih jarang dijumpai dibandingkan defek sinus venosus superior tetapi secara umum mempunyai karakteristik yang sama dan dapat juga disertai dengan anomali muara dari vena pulmonalis kanan bawah. (Baumgartner et al., 2010; Rojas et al., 2010)

- **Defek Sinus Koronarius**

Defek sinus koronarius secara umum merupakan kelainan yang jarang ditemukan dengan kontribusi <1% dari total kasus DSA. Defek ini terjadi akibat adanya abnormalitas separasi antara sinus koronarius dan atrium kiri baik secara parsial maupun komplit yang menyebabkan adanya komunikasi interatrial melalui kanal sinus koronarius. Lokasi defek ini pada umumnya terletak pada dinding posteroinferior dari atrium kiri. (Baumgartner et al., 2010; Rojas et al., 2010)

2.4 Patofisiologi dan Perjalanan Alami Defek Septum Atrium Sekundum

Selama masa *intrauterine*, pemenuhan kebutuhan oksigen janin sangat tergantung pada sirkulasi plasenta karena pada masa ini paru-paru belum dapat menjalankan fungsinya untuk melakukan pertukaran gas. Darah yang teroksigenasi dari sirkulasi plasenta akan dialirkan menuju atrium kanan. Dengan belum berfungsinya paru-paru, maka terdapat resistensi yang tinggi pada sirkulasi pulmonal sehingga hampir sebagian besar darah akan dialirkan melalui foramen ovale menuju atrium kiri. Oleh karena itu, meskipun terdapat defek pada septum atrium, secara umum janin dapat menoleransi dengan baik kondisi ini karena tidak terdapat gangguan yang signifikan pada sirkulasi janin. (Kiserud, 2005)

Sesaat pasca kelahiran, sistem kardiovaskuler akan melakukan adaptasi dimana terjadi perubahan sumber oksigenasi dari sirkulasi plasenta ke sirkulasi

pulmonal. Hal tersebut akan menyebabkan terjadinya penurunan resistensi sirkulasi pulmonal dan peningkatan komplians ventrikel kanan, hal ini akan menyebabkan tekanan pada atrium kanan menjadi relatif lebih rendah dibandingkan tekanan pada atrium kiri. Pada kondisi normal perubahan tersebut akan menyebabkan penutupan dari foramen ovale. Sementara itu, pada DSA sekundum dimana terdapat ostium sekundum yang persisten, kondisi tersebut akan menyebabkan terjadinya pintasan aliran dari atrium kiri ke atrium kanan yang menjadi awal dimulainya proses patologi pada DSA sekundum. (Kiserud, 2005; Gloan et al., 2018)

Pada DSA sekundum, besarnya pintasan yang terjadi pada septum atrium sangat tergantung pada ukuran defek dan perbedaan tekanan di antara kedua atrium yang sangat dipengaruhi oleh kemampuan komplians kedua ventrikel. Pada defek yang relatif besar, akan terjadi equalisasi tekanan pada kedua atrium sehingga arah dari pintasan sepenuhnya tergantung pada komplians masing-masing ventrikel. Semua kondisi yang menyebabkan penurunan komplians ventrikel kiri akan meningkatkan pintasan dari atrium kiri ke kanan dan sebaliknya penurunan komplians ventrikel kanan akan menyebabkan terjadinya penurunan pintasan dari atrium kiri ke kanan dan bahkan dapat menyebabkan pintasan berbalik arah yang akan berakhir pada kondisi sianosis. (Gloan et al., 2018)

Dengan adanya pintasan dari atrium kiri ke atrium kanan, maka akan terjadi peningkatan beban volume pada ventrikel kanan dan sirkulasi pulmonal. Hal ini akan menyebabkan terjadinya kompensasi hipertrofi pada ventrikel kanan. Proses adaptasi pada ventrikel kanan akan meningkatkan tekanan pengisian ventrikel kanan yang pada akhirnya akan menyebabkan pembesaran pada atrium kanan. Kondisi peningkatan beban volume yang berlangsung lama akan menyebabkan

terjadinya cedera miokard pada ventrikel kanan dan berpotensi menurunkan performa ventrikel kanan lebih lanjut dan penurunan curah jantung secara keseluruhan. (Sugimoto et al., 2011)

Selain itu, kondisi beban volume yang berlebihan pada jantung kanan akan menyebabkan peningkatan sirkulasi pada arteri pulmonalis. Kondisi ini akan menyebabkan terjadinya disfungsi endotel dan *remodeling* pada sistem vaskularisasi pulmonal. Pada kondisi yang berlangsung lama, proses tersebut akan meningkatkan resistensi dari sirkulasi pulmonal dan akan berakhir pada peningkatan tekanan arteri pulmonal yang lebih sering disebut sebagai hipertensi pulmonal. Pada hipertensi pulmonal, secara bertahap akan terjadi peningkatan tekanan pada ventrikel kanan kemudian atrium kanan yang akan menyebabkan perubahan arah pintasan dari atrium kanan ke atrium kiri. Kondisi ini akan menyebabkan darah yang belum teroksigenasi masuk ke dalam sirkulasi sistemik dan berakhir pada sianosis atau Sindrom Eisenmenger. (Post, 2013)

Perjalanan alamiah DSA sekundum secara umum tergantung pada ukuran defek, komplians ventrikel dan resistensi sirkulasi pulmonal. Penutupan secara spontan umumnya dapat diamati pada DSA sekundum ukuran kecil yang ditemukan pada usia dini. Studi Hanslik et al. pada 200 penderita DSA sekundum dengan usia 5 bulan saat presentasi dengan median waktu observasi 4 sampai 5 tahun menunjukkan penutupan spontan terjadi pada 56 % penderita dengan ukuran defek awal 4-5 mm, 30 % untuk ukuran 6-7 mm dan 12 % untuk ukuran 8-10 mm. (Hanslik et al., 2006; Helgason & Jonsdottir, 1999)

Pada penderita DSA sekundum yang tidak terjadi penutupan secara spontan, maka perubahan ukuran defek dapat bervariasi seiring bertambahnya usia. Sebagian besar penderita DSA sekundum akan tetap asimtomatik selama

masa anak-anak meskipun terdapat pintasan yang cukup signifikan. Oleh karena itu, sebagian besar kasus DSA sekundum pada usia anak merupakan temuan insidental pada saat skrining pemeriksaan kesehatan. Pada dekade kedua kehidupan, penderita DSA sekundum pada umumnya akan mengalami gejala intoleransi aktivitas fisik yang ringan. Sementara itu, penderita DSA sekundum yang tidak menjalani intervensi hingga usia dewasa, sebagian besar akan mengalami gejala sesak napas, intoleransi aktivitas fisik berat, kelelahan, sinkop, palpitasi, manifestasi tromboembolisme dan gagal jantung. Selain itu, penderita DSA sekundum pada usia dewasa juga memiliki resiko untuk terjadinya aritmia yang pada umumnya merupakan suatu takiaritmia supraventrikel. Komplikasi penyakit obstruktif vaskuler paru yang menyebabkan terjadinya Sindrom Eisenmenger pada umumnya terdiagnosis pada dekade ke lima kehidupan. (Geva et al., 2014; Post, 2013)

Sejak dilakukannya prosedur pembedahan sebagai terapi definitif DSA sekundum pada tahun 1952, evaluasi perjalanan alamiah pada era moderen menjadi sulit untuk dilakukan. Namun demikian, bukti pada literatur menunjukkan bahwa DSA sekundum yang tidak tertangani akan menurunkan harapan hidup penderita. Data mortalitas DSA sekundum berkisar antara 0.6-0.7 % per tahun pada dua dekade pertama kehidupan, meningkat 4.5 % per tahun pada dekade keempat dan 7.5 % per tahun pada dekade keenam. (Campbell, 1970)

2.5 Diagnosis Defek Septum Atrium Sekundum

- **Klinis**

Secara klinis, penderita DSA sekundum usia muda pada umumnya akan dijumpai dalam keadaan asiansosis. Pada pemeriksaan fisik terdapat beberapa temuan klinis yang dapat menjadi petunjuk diagnosis DSA

sekundum dan salah satu diantaranya adalah temuan auskultasi jantung dengan karakteristik *wide split* S2 tanpa variasi respirasi dan disertai dengan peningkatan intensitas P2 akibat hipertensi pulmonal. Temuan auskultasi lainnya pada DSA sekundum adalah adanya gemuruh diastolik akibat peningkatan aliran darah melalui katup trikuspid. Pada penderita dengan aritmia, dapat ditemukan hiperdinamik prekordium akibat palpitasi dan terkadang juga ditemukan tanda gagal jantung kanan pada penderita dengan hipertensi pulmonal berat. (Geva et al., 2014)

- **Elektrokardiogram (EKG)**

Peningkatan beban volume jantung sebelah kanan akan menyebabkan dilatasi dari atrium dan ventrikel kanan sebagai konsekuensi dari perubahan hemodinamik. Adaptasi tersebut akan membentuk karakteristik temuan gambaran EKG pada penderita DSA sekundum. Secara klasik, hasil pemeriksaan EKG akan menunjukkan adanya pemanjangan interval PR, pemanjangan durasi kompleks QRS dengan gambaran blok cabang berkas kanan inkomplit dan deviasi aksis jantung ke kanan. Pada beberapa literatur juga disebutkan adanya tanda Crochetage pada sadapan inferior dan gelombang T defektif yang mempunyai akurasi diagnostik cukup tinggi pada penderita DSA sekundum. (Bayar et al., 2015; Bernardo et al., 2005)

- **Rontgen Toraks**

Temuan utama pada pemeriksaan rontgen toraks yang mengindikasikan adanya suatu DSA sekundum meliputi kardiomegali ringan dengan gambaran pembesaran ventrikel kanan disertai dilatasi atrium kanan dan konus pulmonalis yang prominen. Selain itu, adanya temuan dilatasi arteri pulmonalis dan menurunnya gambaran vaskularisasi

perifer pulmonal mengindikasikan adanya hipertensi pulmonal pada penderita DSA sekundum. (Geva et al., 2014; Rao, 2012)

- **Ekokardiografi**

Ekokardiografi transtorakal merupakan modalitas diagnostik utama dalam deteksi, penentuan lokasi, ukuran dan karakteristik hemodinamik pada DSA sekundum. Pencitraan ekokardiografi 2 dimensi menggunakan Doppler warna dapat menentukan lokasi dan ukuran defek septum atrium dengan baik dan pemeriksaan spektral Doppler dapat mendokumentasikan arah dan kecepatan dari aliran pintasan. Pencitraan ekokardiografi 3 dimensi dapat memperlihatkan gambaran yang lebih terperinci dari bentuk defek melalui perspektif atrium kiri dan kanan serta perubahan ukuran defek selama siklus kontraksi jantung. (Bosch et al., 2006; Silvestry et al., 2015)

Beban hemodinamik yang berkaitan dengan defek dapat ditentukan melalui penilaian ukuran dari atrium kanan, ventrikel kanan dan arteri pulmonalis. Tekanan pada ventrikel kanan dan arteri pulmonalis dapat diestimasi melalui pengukuran kecepatan pirau regurgitasi katup trikuspid dan pulmonal. Pencitraan geometri dari septum interventrikuler dapat membantu penilaian terhadap beban volume dan tekanan yang berlebihan pada ventrikel kanan. (Silvestry et al., 2015; Rana, 2018)

Sensitivitas diagnostik ekokardiografi transtorakal dapat dikatakan sangat baik pada penderita usia muda namun menurun pada penderita dengan restriksi jendela akustik karena obesitas, ukuran tubuh dan operasi dinding dada sebelumnya. Pada kondisi ini, maka pemeriksaan transesofageal ekokardiografi dapat menjadi alternatif untuk mendapatkan visualisasi yang lebih baik terhadap defek septum atrium. Selain itu,

pemeriksaan transesofageal ekokardiografi mempunyai kemampuan yang lebih baik dalam menentukan ukuran dari batas-batas fossa ovalis yang sangat penting dalam menentukan intervensi lanjutan pada DSA sekundum. (Silvestry et al., 2015)

- ***Magnetic Resonance Image (MRI) dan Computed Tomography (CT)***

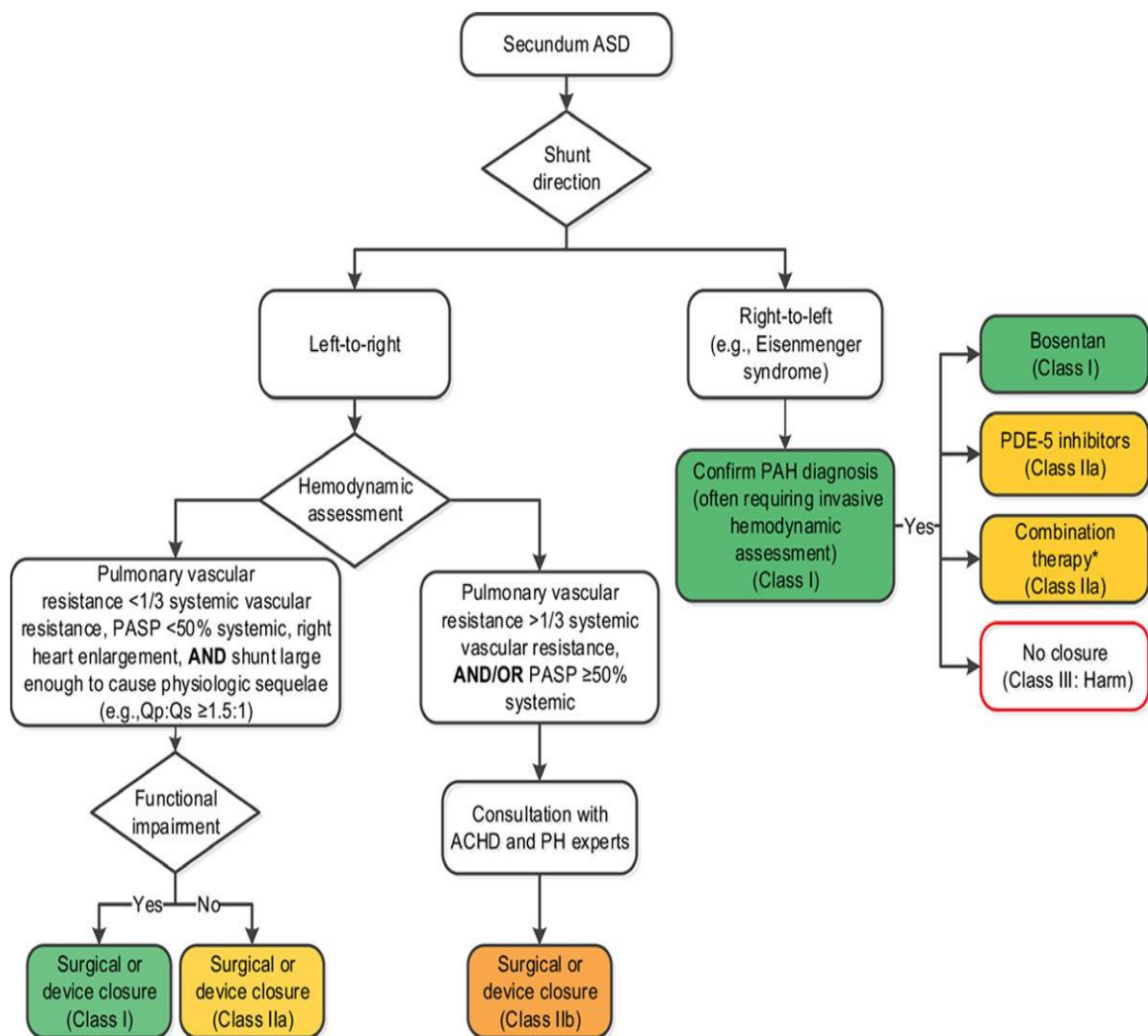
Perkembangan pada teknik MRI jantung saat ini telah memungkinkan pencitraan yang lebih baik pada struktur anatomis defek septum atrium dan penilaian kuantitatif konsekuensi hemodinamik, khususnya pada pengukuran fungsi dan volume ventrikel serta kuantifikasi rasio aliran sirkulasi pulmonal dan sirkulasi sistemik. Pada DSA sekundum, pemeriksaan ini pada umumnya jarang dilakukan dan hanya menjadi modalitas alternatif pada kondisi dimana lokasi defek dan beban hemodinamik belum dapat ditentukan melalui modalitas ekokardiografi. Modalitas pemindaian CT dengan kontras resolusi tinggi, seperti halnya pencitraan MRI, saat ini juga dapat menjadi modalitas alternatif pada kondisi dimana pemeriksaan modalitas lainnya belum memberikan informasi yang memadai terkait defek septum atrium. (Teo et al., 2010; Nicolay et al., 2016)

- ***Kateterisasi diagnostik***

Kateterisasi jantung secara umum jarang dilakukan untuk tujuan diagnostik. Hampir sebagian besar prosedur kateterisasi jantung dilakukan dengan tujuan untuk melakukan penutupan defek secara perkutan. Prosedur diagnostik pada umumnya dilakukan sebelum pemasangan ASO atau alat lainnya, termasuk di dalamnya pengukuran terhadap tekanan ruang-ruang jantung dan arteri pulmonal untuk menentukan rasio aliran sirkulasi pulmonal dan sirkulasi sistemik. Pada penderita dengan defek

septum atrium yang tidak tervisualisasi dengan baik melalui modalitas non invasif, pencitraan defek dapat dilakukan dengan prosedur angiografi menggunakan kontras selama prosedur kateterisasi jantung. (Gervasi et al., 2009)

2.6 Intervensi Defek Septum Atrium Sekundum



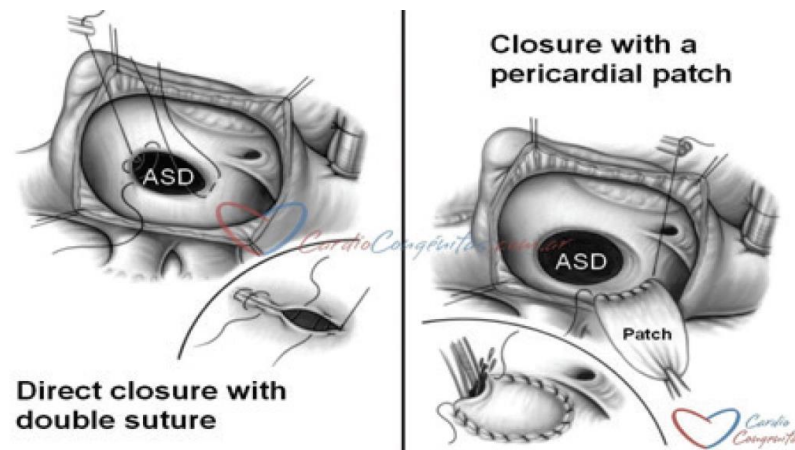
Gambar 2.5 Algoritme Tatalaksana DSA Sekundum (Stout et al., 2018)

Manajemen intervensi pada DSA sekundum secara umum didasarkan pada presentasi klinis, ukuran defek dan beban hemodinamik sirkulasi pulmonal. Berdasarkan rekomendasi pedoman tatalaksana *European Society Cardiology (ESC) 2010* dan *American Heart Association (AHA) 2018* tentang penyakit jantung bawaan, indikasi dilakukannya intervensi penutupan DSA sekundum meliputi penderita dengan pintasan defek yang signifikan ($Qp/Qs > 1.5$) dan *Pulmonary Vascular Resistance (PVR) < 5 Wood Unit*, DSA sekundum dengan kecurigaan embolisme paradoks dan dapat dipertimbangkan pada penderita dengan $PVR > 5 Wood Unit$ dengan *Systemic Vascular Resistance (SVR)* atau *Pumonary Arterial Pressure (PAP) < 2/3* tekanan darah sistemik dengan bukti pintasan dari kiri ke kanan ($Qp/Qs > 1.5$). Penutupan DSA sekundum harus dihindari pada kondisi Sindrom Eisenmenger. Saat ini terdapat dua metode intervensi utama pada penutupan DSA sekundum yaitu penutupan secara pembedahan dan penutupan secara perkutan menggunakan ASO atau alat lainnya. (Baumgartner et al., 2010; Stout et al., 2018)

- **Intervensi pembedahan**

Sejak diperkenalkannya teknik operasi jantung menggunakan mesin pintas kardiopulmoner pada tahun 1952, intervensi pembedahan sudah menjadi metode pilihan utama dalam penutupan DSA sekundum. Dengan prosedur anestesi umum, operasi dilakukan dengan melakukan sternotomi atau insisi submamaria kanan lalu kemudian dilakukan kanulasi dari aorta dan vena cava yang kemudian dihubungkan dengan mesin pintas kardiopulmoner. Setelah itu, prosedur dilanjutkan dengan insisi atrium kanan untuk memvisualisasi defek septum. Prosedur penutupan dapat dilakukan dengan menjahit tepi-tepi dari defek atau menggunakan tambalan perikardium dan sintesis tergantung

pada ukuran defek dan preferensi operator. Pada umumnya, defek dengan ukuran kecil dapat dilakukan penutupan primer sementara defek yang lebih besar disarankan menggunakan tambalan. (Doll et al., 2003; Rao, 2012)



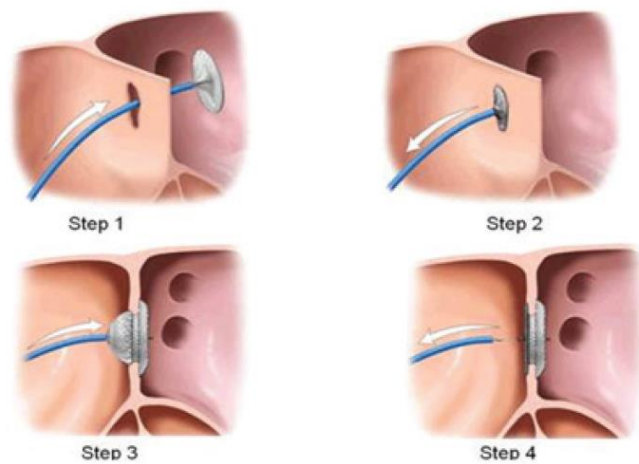
Gambar 2.6 Penutupan DSA Sekundum secara Pembedahan (Nagree, 2017)

Prosedur pembedahan pada penutupan DSA sekundum secara umum merupakan metode yang aman dan efektif dengan angka mortalitas yang dapat diabaikan < 1%. Meski demikian, kejadian morbiditas akibat prosedur sternotomi / torakotomi dan penggunaan mesin pintas kardiopulmoner yang berpotensi menyebabkan komplikasi post operasi tidak dapat dihindari. Kekurangan lainnya dari prosedur ini adalah adanya skar residual dan trauma psikologis penderita. Oleh karena itu, pada saat ini prosedur intervensi pembedahan sebagian besar hanya dilakukan pada penderita DSA sekundum yang tidak memenuhi kriteria intervensi transkateter atau pada kasus terjadi kegagalan dalam pemasangan alat dalam prosedur intervensi perkutan. (Doll et al., 2003; Rao, 2012)

- **Intervensi perkutan**

Pada tahun 1976, Mills dan King pertama kali memperkenalkan suatu teknik penutupan DSA sekundum secara perkutan dan sejak saat itu telah banyak dilakukan pengembangan terhadap alat penutup defek septum atrium

hingga akhirnya prosedur intervensi perkutan menjadi pilihan utama dalam tatalaksana DSA sekundum. Saat ini terdapat tiga jenis alat dalam intervensi perkutan yang mendapatkan izin dari *Food and Drug Administration (FDA)* yaitu diantaranya adalah *Amplatzer Septal Occluder (ASO)*, *Amplatzer Cribiform Device* dan *Gore HELEX*. (Mills & King, 1976; Rao, 2000)



Gambar 2.7 Ilustrasi implantasi Amplatzer Septal Occluder (Nagree, 2017)

Amplatzer Septal Occluder (ASO) adalah suatu alat khusus yang terdiri dari dua cakram kawat Nitinol dengan ukuran 0.004” hingga 0.007” dengan kemampuan mengingat bentuk dan tambalan *polyester* Dacron pada setiap cakrahnya. Ukuran cakram pada sisi atrium kiri secara umum lebih besar dibandingkan pada sisi atrium kanan. Ukuran ASO yang dipilih untuk impantasi biasanya 1 hingga 2 mm lebih besar dari diameter defek DSA sekundum. Dalam prosedur impantasi, ASO pertama-tama akan diluncurkan ke dalam atrium kiri. Kemudian setelah memastikan alat tersebut tidak menekan struktur lainnya, prosedur dilanjutkan dengan menarik cakram yang telah dikembangkan di atrium kiri ke arah septum atrium. Pinggang dari ASO akan menutup defek pada septum dan kemudian cakram di sisi atrium kanan

dikembangkan. Setelah memastikan alat terpasang pada tempatnya melalui evaluasi ekokardiografi maka ASO dapat dilepaskan dari kateter pemandu. (Rao et al., 2018)

Saat ini intervensi perkutan menggunakan ASO merupakan pilihan utama penutupan DSA sekundum dengan ukuran <38 mm dengan ukuran batas tepi fossa ovalis paling kecil 5 mm. Secara umum prosedur intervensi perkutan mempunyai angka keberhasilan yang tinggi dengan angka komplikasi < 1 %. Komplikasi terkait alat yang dapat terjadi dalam prosedur ini meliputi embolisasi alat, malposisi, pintasan residual dan komplikasi lainnya terkait prosedur katetrisasi. (Turner et al., 2017)

2.7 Luaran Pasca Intervensi Defek Septum Atrium Sekundum

Intervensi penutupan secara perkutan telah menjadi pilihan utama saat ini dibandingkan dengan pembedahan karena dianggap mempunyai beberapa kelebihan. Berbagai penelitian telah membandingkan efikasi dan keamanan antara intervensi perkutan dan pembedahan. Berdasarkan hasil dari beberapa penelitian didapatkan kesimpulan bahwa tidak terdapat perbedaan efikasi yang signifikan antara intervensi perkutan menggunakan ASO dan pembedahan. Kedua prosedur ini mempunyai angka efikasi mencapai 90% hingga 100% dalam pemantauan ekokardiografi selama 12 bulan pasca intervensi. (Berger et al., 1999; Du et al., 2002)

Keamanan prosedur intervensi dinilai dari angka mortalitas dan komplikasi. Pada sebagian besar penelitian saat ini hampir tidak ditemukan adanya kasus kematian pada kedua prosedur tersebut. Meskipun demikian, beberapa komplikasi tetap dapat ditemukan baik pada prosedur pembedahan maupun intervensi

perkutan. Komplikasi prosedur pembedahan mayor yang paling sering terjadi adalah efusi perikard dengan tamponade jantung yang membutuhkan perikardiosintesis atau drainase kateter untuk mengatasi efusi. Sementara itu, angka komplikasi minor mencapai 17.8 % pada prosedur pembedahan yang terutama disebabkan oleh aritmia dan perdarahan. (Berger et al., 1999; Du et al., 2002)

Pada prosedur intervensi perkutan, komplikasi mayor yang dapat terjadi adalah embolisasi dari alat pasca implantasi. Secara umum, kejadian embolisasi cukup jarang terjadi dengan angka kejadian sekitar 1% dan pengambilan kembali alat pada umumnya dapat dilakukan secara perkutan maupun dengan pembedahan. Kejadian komplikasi minor lainnya yang dapat terjadi pada intervensi perkutan meliputi aritmia, emboli serebral dan komplikasi terkait prosedur kateterisasi. Berdasarkan penelitian Du et al. (2002), secara umum angka komplikasi intervensi perkutan lebih rendah dibandingkan dengan pembedahan. (Berger et al., 1999; Du et al., 2002)

2.8 *Remodeling* Jantung Pasca Intervensi Defek Septum Atrium Sekundum

Telah disebutkan sebelumnya, DSA sekundum menyebabkan terjadinya beban volume yang berlebihan pada sisi kanan jantung yang menyebabkan adaptasi pembesaran ruang jantung baik atrium maupun ventrikel. Intervensi penutupan defek pada dasarnya mengembalikan beban volume pada kondisi normal sehingga menginisiasi *remodeling* atrium dan ventrikel kanan baik secara geometri maupun kelistrikan. Tingkat *remodeling* ini dapat dipengaruhi beberapa faktor, termasuk di dalamnya ukuran defek, usia saat presentasi, tekanan arteri

pulmonal, metode penutupan dan karakteristik dari penderita. (Thilen & Persson, 2006)

Data penelitian observasi hasil evaluasi perubahan geometri jantung pasca intervensi secara konsisten menunjukkan reduksi dimensi atrium dan ventrikel kanan. Kort et al. (2001) melaporkan penurunan indeks volume ventrikel kanan yang signifikan pada populasi pediatri 2 tahun pasca intervensi perkutan. Sementara itu, Veldtman et al. (2001) melaporkan reduksi yang signifikan pada ukuran atrium dan ventrikel kanan pada populasi dewasa pasca intervensi perkutan. *Remodeling* geometri jantung kanan juga telah dilaporkan Shaheen et al. (2000) pada populasi intervensi penutupan pembedahan dengan hasil reduksi signifikan pada diameter, area serta volume atrium dan ventrikel kanan. Perubahan geometri pada jantung kanan mempunyai manfaat yang signifikan secara mekanik dan diperkirakan berhubungan dengan prognosis jangka panjang. (Kort et al., 2001; Veldtman et al., 2001; Shaheen et al., 2000)

Sementara itu, adaptasi geometri pada atrium dan ventrikel kanan telah terbukti mempunyai implikasi terhadap sistem kelistrikan yang tergambar pada parameter EKG penderita DSA sekundum. Berdasarkan laporan beberapa penelitian, *remodeling* tidak hanya terbatas pada geometri dan dimensi namun juga pada sistem kelistrikan. Kamphuis et al. (2019) melaporkan perubahan parameter EKG yang signifikan pada penderita DSA sekundum pasca intervensi perkutan. Perubahan parameter EKG meliputi reduksi amplitudo gelombang P, durasi PQ, durasi kompleks QRS dan interval QT. Temuan serupa juga telah dilaporkan sebelumnya oleh Bernardo et al. (2005) pada populasi anak dengan hasil reduksi durasi kompleks QRS dan interval PR. Untuk populasi dengan intervensi pembedahan, Davies et al. (1960) telah mengobservasi perubahan

parameter EKG pada penderita DSA sekundum pasca pembedahan dengan temuan reduksi pada amplitudo R V1 yang diperkirakan berhubungan dengan reduksi dimensi ventrikel kanan. (Kamphuis et al., 2019; Bernardo et al., 2005; Davies et al., 1960)

- **Amplitudo dan durasi gelombang P**

Gelombang P pada sadapan EKG merepresentasikan depolarisasi kelistrikan pada atrium. Pada sadapan EKG, inisiasi defleksi gelombang P secara normal dimulai dengan waktu 120 sampai 200 milidetik sebelum defleksi pertama dari kompleks QRS. Berdasarkan morfologinya, depolarisasi atrium kanan bertanggung jawab atas pembentukan bagian awal dari gelombang P dan depolarisasi atrium kiri bertanggung jawab terhadap pembentukan bagian tengah hingga akhir dari gelombang P. (Doudei et al., 2021)

Telah disebutkan sebelumnya, pembentukan morfologi gelombang P sangat dipengaruhi oleh depolarisasi atrium kanan dan atrium kiri. Oleh karena itu, adanya kondisi patologis yang menyebabkan terjadinya perubahan ukuran dari kedua atrium akan sangat mempengaruhi pembentukan gelombang P. Hal ini merupakan dasar pembentukan kriteria adanya indikasi peningkatan ukuran ruangan atrium dalam pemeriksaan EKG. Pembesaran ruang atrium kanan akan menyebabkan peningkatan amplitudo dari gelombang P sementara itu pembesaran ruang atrium kiri akan menyebabkan pemanjangan durasi akhir gelombang P. (Doudei et al., 2021)

Pada DSA sekundum, beban volumenya yang berlebihan pada atrium kanan akan menyebabkan terjadinya pembesaran ruangan atrium

kanan. Hal ini akan menyebabkan gelombang P pada sadapan EKG akan mengalami perubahan morfologi pada bagian proksimalnya sehingga akan terbentuk gelombang P dengan durasi dan amplitudo yang lebih besar dibandingkan dengan kondisi normal. Pada sadapan EKG, temuan ini dapat menjadi salah satu petunjuk diagnosis awal penderita dengan pembesaran atrium kanan yang salah satunya dapat disebabkan oleh suatu defek septum atrium. (Webb et al., 2006)

Dengan adanya intervensi penutupan defek pada penderita DSA sekundum, maka akan terjadi normalisasi beban volume pada atrium kanan yang pada akhirnya akan menyebabkan terjadinya *remodeling* pada ruang atrium kanan. Hal ini ditandai dengan adanya reduksi ukuran atrium kanan yang akan disertai dengan perubahan morfologi gelombang P pada sadapan EKG. Perubahan morfologi gelombang P pasca penutupan dengan reduksi durasi dan amplitudo yang signifikan telah dilaporkan oleh Kamphuis et al. (2019) pada fase akut dan Mansour et al. (2021) baik pada penutupan secara perkutan maupun pembedahan. (Kamphuis et al., 2019; Mansour et al., 2021)

- **Interval PR**

Pada sadapan EKG, interval PR merupakan jarak waktu antara depolarisasi atrium dan depolarisasi ventrikel yang terbentuk dari durasi gelombang P dan durasi segmen PR. Durasi normal interval PR adalah 120 sampai 200 milidetik. Interval PR secara umum merepresentasikan kecepatan impuls listrik dari atrium menuju ke ventrikel. Interval PR dengan durasi kurang dari 120 milidetik mengindikasikan impuls yang terlalu cepat menuju ventrikel. Sementara itu, interval PR dengan durasi lebih dari 200

milidetik mengindikasikan impuls terlalu lambat menuju ventrikel. (Doudei et al., 2021)

Telah disebutkan sebelumnya, interval PR merepresentasikan kecepatan impuls dari atrium menuju ventrikel. Kecepatan ini dipengaruhi oleh sistem konduksi di atrium dan nodus atrioventrikuler. Pada DSA sekundum, pembesaran ruangan atrium kanan dapat menyebabkan perlambatan kecepatan impuls menuju nodus atrioventrikuler yang akan menyebabkan pemanjangan durasi interval PR meskipun sangat jarang melebihi durasi 200 milidetik. (Doudei et al., 2021)

Dengan adanya intervensi penutupan, reduksi atrium kanan akan menyebabkan durasi interval PR berkurang. Hal ini telah dilaporkan oleh Kamphuis et al. (2019) pada penderita DSA sekundum pasca intervensi penutupan, dimana durasi PQ atau interval PR mengalami penurunan signifikan pada periode peri-operatif (139 vs. 134 (ms); p 0,007) dan selama pengamatan 4 sampai 14 minggu pasca penutupan defek (139 vs. 132 (ms); p<0,001). Hal yang sama telah dilaporkan oleh Bernardo et al. (2005) pada pasien penderita DSA sekundum pasca penutupan secara perkutan, dalam laporannya disebutkan bahwa interval PR mengalami reduksi secara signifikan (139 vs. 132 (ms)) setelah 1 tahun pasca penutupan defek. (Kamphuis et al., 2019; Bernardo et al., 2005)

- **Durasi kompleks QRS**

Kompleks QRS merepresentasikan depolarisasi ventrikel setelah impuls aliran listrik melewati nodus atrioventrikuler. Durasi normal kompleks QRS pada umumnya kurang dari 120 milidetik (60 milidetik sampai 100 milidetik). Durasi kompleks QRS dari 100 milidetik hingga 120

milidetik dipertimbangkan sebagai pemanjangan durasi *intermediate* dan durasi lebih dari 120 milidetik dapat dipertimbangkan sebagai durasi abnormal. (Sattar et al., 2021)

Durasi kompleks QRS akan mengalami pemanjangan ketika aktivitas listrik membutuhkan waktu yang lebih lama untuk mencapai semua miokardium ventrikel. Sistem konduksi His-Purkinje ventrikel terdiri dari sel khusus yang dapat mentransmisikan impuls dengan cepat. Pada kondisi dimana impuls aliran listrik tidak melewati sistem konduksi normal atau pada kondisi terjadi pemanjangan waktu untuk mendepolarisasi semua miokardium ventrikel maka durasi kompleks QRS akan mengalami pemanjangan. Pemanjangan durasi kompleks QRS ini dapat terjadi pada kondisi blok cabang berkas kiri dan kanan, perlambatan konduksi intraventrikuler non spesifik ataupun pada aritmia ventrikuler. (Kashani et al., 2005)

Pada kondisi pemanjangan durasi kompleks QRS yang disebabkan perlambatan konduksi intraventrikuler. Pemanjangan durasi kompleks QRS tidak disebabkan oleh adanya blok pada salah satu cabang berkas sistem konduksi melainkan perlambatan kecepatan impuls untuk mendepolarisasi semua miokard ventrikel. Salah satu penyebab perlambatan ini adalah dilatasi ruang ventrikel yang menyebabkan depolarisasi membutuhkan waktu yang lebih lama. Pemanjangan durasi kompleks QRS pada dilatasi ruang ventrikel dapat terlihat pada sadapan EKG penderita dengan kardiomiopati dilatasi ventrikel kiri dan pada dilatasi ventrikel kanan dari berbagai etiologi. (Aro et al., 2011)

Pada DSA sekundum, beban volume jantung kanan yang berlebihan akan menyebabkan dilatasi dan hipertrofi ventrikel kanan. Pada

sadapan EKG, durasi QRS akan mengalami pemanjangan yang menyebabkan terbentuknya morfologi QRS dengan gambaran blok cabang berkas kanan inkomplit. Hal ini merupakan salah satu petunjuk diagnosis terhadap kecurigaan adanya DSA sekundum berdasarkan pemeriksaan EKG. Intervensi penutupan defek akan menyebabkan normalisasi beban volume pada ventrikel kanan. Seiring dengan berkurangnya beban volume pada ventrikel kanan, maka ukuran ventrikel akan mengalami reduksi dan pada sadapan EKG akan menghasilkan pengurangan durasi kompleks QRS. (Bernardo et al., 2005)

Kamphuis et al. (2019) telah melaporkan adanya reduksi durasi kompleks QRS yang signifikan pada populasi DSA sekundum (106 vs. 101 (ms); $p < 0,001$) setelah pengamatan selama 6 sampai 18 bulan pasca penutupan. Temuan ini didukung oleh Mansour et al. (2021) yang pada penelitiannya melaporkan bahwa terjadi reduksi durasi kompleks QRS yang signifikan baik pada kelompok penutupan secara perkutan (104 vs. 80 (ms); $p < 0,001$) maupun penutupan dengan pembedahan (106 vs. 86 (ms); $p < 0,001$). (Kamphuis et al., 2019; Mansour et al., 2021)

- **Aksis kompleks QRS**

Dalam elektrokardiologi, vektor merupakan representasi dari besar dan arah dari aksi potensial yang dihasilkan oleh setiap sel otot jantung. Penjumlahan vektor dari setiap individu otot jantung dari proses depolarisasi akan membentuk suatu aksis kelistrikan. Oleh karena setiap sel otot jantung pada setiap ruang jantung dapat menghasilkan aksi potensial maka aksis dari setiap gelombang pada sadapan EKG dapat ditentukan. Dalam praktek klinis, aksis ventrikel lebih sering digunakan

sebagai parameter utama EKG untuk mendeteksi kelainan patologis pada jantung. Meskipun demikian, evaluasi terhadap aksis depolarisasi atrium juga dapat sangat berguna pada kondisi patologis tertentu. (Kashou et al., 2021)

Berdasarkan anatominya, ventrikel kiri merupakan ruang jantung yang mendominasi hampir sebagian besar total miokardium sehingga gaya kelistrikan yang dihasilkan akan mendominasi gambaran gelombang pada sadapan EKG. Hal ini menyebabkan aksis normal jantung akan mengarah ke kuadran kiri bawah sesuai dengan arah depolarisasi ventrikel kiri. Pada sadapan EKG, depolarisasi ventrikel akan menghasilkan gelombang kompleks QRS. Oleh karena itu, untuk menentukan aksis ventrikel maka perlu dilakukan penentuan aksis dari kompleks QRS tersebut. (Kashou et al., 2021)

Pada DSA sekundum, beban volume jantung kanan yang meningkat akan menyebabkan hipertrofi pada ventrikel kanan. Hal ini akan menyebabkan terjadinya pergeseran dominasi penjumlahan vektor depolarisasi ventrikel yang menghasilkan pergeseran aksis kompleks QRS ke arah kanan. Gambaran pergeseran aksis kompleks QRS ini lebih lanjut akan menyebabkan hasil sadapan EKG penderita DSA sekundum akan mengalami deviasi aksis QRS ke arah kanan yang menjadi salah satu ciri khas gambaran EKG penderita DSA sekundum. (Webb et al., 2006)

Dengan adanya penutupan defek, maka beban volumenya ventrikel kanan akan berkurang sehingga terjadi reduksi ukuran hipertrofi ventrikel kanan. Dengan adanya reduksi tersebut, maka akan terjadi pergeseran dominasi depolarisasi ventrikel ke arah kiri sehingga pada sadapan EKG aksis kompleks QRS akan bergeser kembali ke arah kuadran kiri bawah.

Hal ini telah dilaporkan oleh Davies et al. (1960), dalam hasil penelitiannya disebutkan bahwa setelah dilakukan pengamatan jangka panjang, aksis kompleks QRS secara gradual akan mengalami pergeseran kembali ke arah ventrikel kiri. Temuan tersebut didukung oleh penelitian Bernardo et al. (2005) yang melaporkan terjadi pergeseran aksis kompleks QRS rerata dari 77° sebelum penutupan menjadi 72° pasca penutupan secara perkutan. (Davies et al., 1960; Bernardo et al., 2005)

- **Interval QT**

Pada elektrokardiogram, interval QT merupakan representasi waktu dimulainya depolarisasi ventrikel hingga berakhirnya repolarisasi ventrikel. Durasi normal interval QT sampai saat ini masih menjadi kontroversial dengan variasi interval kurang dari 400 sampai 440 milidetik. Secara umum interval QT mempunyai hubungan terbalik dengan laju jantung. Hal ini bermakna bahwa semakin cepat laju jantung maka interval QT akan memendek dan sebaliknya semakin lambat laju jantung maka interval QT akan memanjang. Oleh karena itu, untuk mendapatkan nilai yang terstandar pada interval QT perlu dilakukan penyesuaian perhitungan sehingga didapatkan nilai interval QT terkoreksi pada laju jantung yang sama yaitu 60 kali per menit. (Sattar et al., 2021)

Dalam praktek klinis, salah satu parameter penting yang perlu diperhatikan dalam sebuah sadapan elektrokardiogram adalah deteksi pemanjangan interval QT karena parameter ini telah terbukti berhubungan dengan resiko kejadian aritmia. Pemanjangan interval QT dapat disebabkan oleh berbagai kondisi seperti kelainan elektrolit, medikasi atau pun pada kondisi *Long QT syndrome*. Pemanjangan QT interval ini juga

telah diteliti dapat menjadi salah satu prediktor kejadian mortalitas pada populasi hipertensi pulmonal yang dikaitkan dengan abnormalitas depolarisasi dan repolarisasi ventrikel. Pada DSA sekundum, seperti dijelaskan sebelumnya akan terjadi dilatasi dan hipertrofi ventrikel kanan dan salah satu komplikasinya adalah hipertensi pulmonal sehingga diperkirakan dapat terjadi abnormalitas pada interval QT. (Sattar et al., 2021; Rich et al., 2013)

Berdasarkan penelitian Kamphuis et al. (2019), durasi interval QT terkoreksi penderita DSA sekundum tidak mengalami pemanjangan yang signifikan untuk memenuhi kriteria *long QT interval* > 440 milidetik baik pada populasi anak dengan rerata 433 milidetik dan populasi dewasa dengan rerata 432 milidetik. Meski demikian, setelah pengamatan selama 6 sampai 18 bulan pasca penutupan perkutan, interval QT terkoreksi mengalami penurunan yang signifikan (432 vs. 417 (ms); $p < 0.001$). Hal ini menandakan bahwa intervensi penutupan mempunyai pengaruh yang signifikan terhadap reduksi durasi interval QT terkoreksi. (Kamphuis et al., 2019)

- **Amplitudo gelombang R di V1**

Pada sadapan EKG, gelombang R pada umumnya merupakan gelombang tertinggi dari kompleks QRS yang merepresentasikan stimulus listrik pada ventrikel selama depolarisasi. Dalam kondisi normal, gelombang R pada sadapan prekordial akan mengalami peningkatan amplitudo dari sadapan kanan ke sadapan kiri, hal ini dikenal sebagai progresi gelombang R. Oleh karena itu, pada sadapan prekordial gelombang R di V1 mempunyai amplitudo paling kecil dan sebaliknya

mempunyai amplitudo paling besar pada sadapan V5 atau V6. (Sattar et al., 2021)

Abnormalitas gelombang R pada sadapan prekordial merepresentasikan adanya perubahan depolarisasi dari ventrikel. Hal ini dapat disebabkan oleh suatu proses infark yang mengakibatkan menurunnya progresi gelombang R atau suatu proses hipertrofi yang menyebabkan peningkatan amplitudo gelombang R. Pada hipertrofi ventrikel kiri gelombang R akan mengalami peningkatan amplitudo pada sadapan prekordial kiri (V5 atau V6) sedangkan pada hipertrofi ventrikel kanan gelombang R sebaliknya akan mengalami peningkatan gelombang R di sadapan prekordial kanan (V1-V2). (Sattar et al., 2021)

Pada DSA sekundum, seperti telah dijelaskan sebelumnya beban volume yang berlebihan pada ventrikel kanan akan menyebabkan dilatasi dan hipertrofi pada ruangan tersebut. Oleh karena itu, pada sadapan EKG penderita DSA sekundum umumnya akan terlihat gambaran hipertrofi ventrikel kanan dengan gelombang R yang tinggi di sadapan prekordial V1. Besarnya amplitudo gelombang R di sadapan V1 berkorelasi positif dengan derajat dilatasi dan hipertrofi ventrikel kanan. (Bhattacharya et al., 2021)

Penutupan defek pada DSA sekundum akan menormalisasi beban volume ventrikel kanan yang akan menyebabkan terjadinya regresi dilatasi dan hipertrofi ventrikel kanan. Pada sadapan EKG, hal ini akan tergambar sebagai penurunan amplitudo gelombang R yang berkorelasi dengan derajat regresi hipertrofi ventrikel kanan. Regresi dari gelombang R di V1 pasca penutupan sebelumnya telah dilaporkan Davies et al. (1960) pada pasien DSA sekundum yang dilakukan pembedahan. Dalam laporan

tersebut disebutkan bahwa gelombang R di sadapan V1 dari 91 pasien pasca penutupan secara gradual mengalami regresi yang terlihat sangat jelas dalam 6 bulan pertama. (Davies et al., 1960)

- **Tanda Crochetage**

Crochetage merupakan kata dari bahasa Prancis yang mempunyai arti takik. Deskripsi istilah takik pada gelombang R pertama kali dikemukakan oleh Toscano et al. (1958) pada sadapan EKG penderita dengan DSA sekundum. Gelombang R Crochetage didefinisikan sebagai pergerakan naik turun secara cepat dari gelombang R yang melibatkan 80 milidetik awal durasi kompleks QRS pada sadapan inferior. Proses patofisiologi terbentuknya takik pada kompleks QRS tersebut sampai saat ini belum diketahui dengan pasti. Namun dari hasil penelitian, gambaran Crochetage ini mempunyai sensitivitas dan spesifitas mencapai 92-100% pada kasus defek septum atrium apabila tanda tersebut ditemukan pada ketiga sadapan inferior. (Himral et al., 2016; Bhattacharyya et al., 2016)

Pada praktek klinis, pola EKG tanda Crochetage ini mempunyai korelasi dengan tingkat keparahan pintasan. Sehingga temuan tanda EKG ini dapat menjadi indikasi awal adanya pintasan yang signifikan pada level septum atrium. Pola takik tanda Crochetage mempunyai morfologi yang hampir sama dengan gambaran blok cabang berkas kanan inkomplit namun perbedaannya terletak pada lokasi takik dimana pada kondisi blok sistem konduksi takik terletak pada bagian akhir kompleks QRS dan tanda Crochetage pada 33% penderita DSA sekundum akan menghilang setelah dilakukan penutupan defek. (Himral et al., 2016)

- **Gelombang T defektif**

Dalam elektrokardiologi, gelombang T merupakan representasi dari proses repolarisasi ventrikel. Dalam sadapan dengan gelombang R yang positif pada umumnya gelombang T akan memiliki arah defleksi positif dengan amplitudo kurang dari dua per tiga ukuran gelombang R dan tinggi yang kurang dari 10 mm. Terdapat berbagai bentuk abnormalitas morfologi gelombang T seperti *inverted*, *flat*, bifasik atau pun *Tall T*. Abnormalitas morfologi gelombang T dapat sangat berguna dalam mengidentifikasi proses patologis termasuk di dalamnya kelainan elektrolit, kongenital, hipertrofi ventrikel dan miokard infark. (Sattar et al., 2021)

Pada DSA sekundum terdapat beberapa gambaran EKG tertentu yang dapat menjadi petunjuk awal diagnosis seperti blok berkas cabang kanan inkomplit dan Crochetage R pada sadapan inferior. Salah satu gambaran EKG terbaru yang ditemukan sebagai salah satu tanda khusus pada DSA sekundum adalah gelombang T defektif. Studi terbaru menunjukkan koeksisten antara blok berkas cabang kanan inkomplit dan gelombang T defektif mempunyai sensitivitas 87% dan spesifitas 100% untuk mendiagnosis defek septum atrium. (Wang et al., 2012)

Gelombang T defektif pada sadapan EKG didefinisikan sebagai gelombang T dengan morfologi lengan proksimal terbalik atau horizontal pada sadapan prekordial kanan. Sampai saat ini kegunaan gelombang T defektif ini hanya terbatas pada petunjuk diagnosis dengan angka sensitivitas dan spesifitas yang tinggi namun belum terdapat penelitian yang membuktikan kegunaan parameter EKG ini pada penderita pasca penutupan defek. (Bayar et al., 2015)