

**PENGARUH PEMBERIAN EKSTRAK KURMA AJWA (*Phoenix dactylifera* L.) TERHADAP GAMBARAN HISTOPATOLOGI JANTUNG TIKUS PUTIH (*Rattus norvegicus*) YANG DIINDUKSI MELOXICAM DOSIS TOKSIK**

**SKRIPSI**

**ALVIA MUTMAINNAH**  
**C031181020**



**PROGRAM STUDI KEDOKTERAN HEWAN  
FAKULTAS KEDOKTERAN  
UNIVERSITAS HASANUDDIN  
MAKASSAR  
2022**

**PENGARUH PEMBERIAN EKSTRAK KURMA AJWA (*Phoenix dactylifera* L.) TERHADAP GAMBARAN HISTOPATOLOGI JANTUNG TIKUS PUTIH (*Rattus norvegicus*) YANG DIINDUKSI MELOXICAM DOSIS TOKSIK**

**SKRIPSI**

**ALVIA MUTMAINNAH**  
**C031181020**



**PROGRAM STUDI KEDOKTERAN HEWAN  
FAKULTAS KEDOKTERAN  
UNIVERSITAS HASANUDDIN  
MAKASSAR  
2022**

## PERNYATAAN KEASLIAN

Yang bertanda tangan di bawah ini:

Nama : Alvia Mutmainnah  
NIM : C031181020  
Program Studi : Kedokteran Hewan  
Jenjang : S1

Menyatakan dengan ini bahwa karya tulisan saya berjudul "Pengaruh Pemberian Ekstrak Kurma Ajwa (*Phoenix dactylifera L.*) Terhadap Gambaran Histopatologi Jantung Tikus Putih (*Rattus norvegicus*) Yang Diinduksi Meloxicam Dosis Toksik". Adalah karya tulisan saya sendiri dan bukan merupakan pengambilan alihan tulisan orang lain. Apabila dikemudian hari terbukti atau dapat dibuktikan bahwa sebagian atau keseluruhan Skripsi ini hasil karya orang lain, maka saya bersedia menerima sanksi atas perbuatan tersebut.

Makassar, 10 Agustus 2022  
Yang Menyatakan,

  
  
Alvia Mutmainnah

LEMBAR PENGESAHAN SKRIPSI

**PENGARUH PEMBERIAN EKSTRAK KURMA AJWA (*Phoenix dactylifera L.*)  
TERHADAP GAMBARAN HISTOPATOLOGI JANTUNG TIKUS (*Rattus  
norvegicus*) PUTIH YANG DIINDUKSI MELOXICAM DOSIS TOKSIK**


Disusun dan diajukan oleh

**ALVIA MUTMAINNAH  
C031 18 1020**


Telah dipertahankan di hadapan Panitia Ujian yang dibentuk dalam rangka Penyelesaian Studi Program Sarjana Program Studi Kedokteran Hewan Fakultas Kedokteran Universitas Hasanuddin pada tanggal 10 Agustus 2022 dan dinyatakan telah memenuhi syarat kelulusan.

Menyetujui,


Pembimbing Utama


  
drh. Yuliani Suparmin, M.Si  
NIP. 199207172022032016

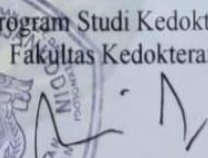
Pembimbing Pendamping


  
drh. Mustalifah, M.Biomed  
NIP. 7315125908930001

Mengetahui,

  
Wakil Dekan Bidang Akademik, Riset  
dan Inovasi Fakultas Kedokteran

  
dr. Agussalim Bukhar, M.Clin. Med., Ph.D., Sp.GK(K)  
NIP. 197008211999031001

  
Ketua Program Studi Kedokteran hewan  
Fakultas Kedokteran

  
Dr. Dwi Kesuma Sari, AP. Vet  
NIP. 197302161999032001

## ABSTRAK

**ALVIA MUTMAINNAH. Pengaruh Pemberian Ekstrak Kurma Ajwa (*Phoenix dactylifera L.*) terhadap Gambaran Histopatologi Jantung Tikus Putih (*Rattus norvegicus*) yang Diinduksi Meloxicam Dosis Toksik. Dibawah bimbingan YULIANI SUPARMIN dan MUSDALIFAH**

---

Meloxicam adalah *nonsteroidal anti-inflammatory drugs* (NSAID) yang menghambat siklooksigenase-2 enzim yang mengubah asam arakidonat menjadi prostaglandin pro-inflamasi. Penggunaan obat ini secara terus menerus dapat menyebabkan gangguan pada sistem organ salah satunya organ jantung. Kurma ajwa adalah salah satu kurma yang memiliki kandungan antioksidan yang tinggi yang mampu menangkal radikal bebas sehingga memberikan efek pada organ salah satunya organ jantung. Penelitian ini bertujuan untuk mengetahui efek protektif dari kurma ajwa terhadap gambaran kerusakan sel. Sampel yang digunakan pada penelitian ini adalah tikus putih yang berjumlah 25 ekor kemudian dibagi menjadi 5 kelompok perlakuan. Kelompok kontrol negatif (K1) yang diberi NaCMC 1% sebanyak 2 kali, kelompok kontrol positif (K2) dengan perlakuan NaCMC 1% dan Meloxicam 30 mg/kgBB, kelompok P1 dengan perlakuan ekstrak kurma ajwa 75 mg/kgBB dan meloxicam 30 mg/kgBB, kelompok P2 dengan perlakuan ekstrak kurma ajwa 150 mg/kgBB dan meloxicam 30 mg/kgBB serta kelompok P3 dengan perlakuan ekstrak kurma ajwa 300 mg/kgBB dan meloxicam 30 mg/kgBB. Penelitian ini dilakukan selama 14 hari dan pengambilan sampel organ untuk pembuatan sampel histopatologi yang kemudian akan diamati. Analisis data yang digunakan yaitu analisis data deskriptif kualitatif dan untuk pembacaan datanya digunakan SPSS untuk mengetahui pengaruh signifikan. Hasil penelitian menunjukkan bahwa pemberian ekstrak kurma ajwa dengan dosis 75mg/kgBB, 150mg/kgBB dan 300mg/kgBB memberikan efek protektif terhadap kerusakan organ jantung pasca diinduksi meloxicam dosis toksik. Dosis optimal ekstrak kurma ajwa yang memberikan efek protektif dan mampu mengurangi parameter kerusakan pada organ jantung adalah 300mg/kgBB.

**Kata kunci : Meloxicam, Jantung, Kurma ajwa**

## ABSTRACT

ALVIA MUTMAINNAH. **Effect of Ajwa Date Extract (*Phoenix dactylifera L.*) on Histopathological Appearance of White Rat (*Rattus norvegicus*) Heart Induced by Meloxicam Toxic Doses.** Supervised by YULIANI SUPARMIN and MUSDALIFAH

---

Meloxicam is a nonsteroidal anti-inflammatory drug (NSAID) that inhibits the cyclooxygenase-2 enzyme that converts arachidonic acid to pro-inflammatory prostaglandins. Continuous use of this drug can cause disturbances in organ systems, one of which is the heart. Ajwa dates are one of the dates that have a high antioxidant content that is able to ward off free radicals so as to provide a protective effect on organs, one of which is the heart. This study aims to determine the effective effect of ajwa dates on the picture of cell damage. The sample used in this study was 25 white rats which were then divided into 5 treatment groups. The negative control group (K1) was given NaCMC 1% twice, the positive control group (K2) was treated with 1% NaCMC and Meloxicam 30 mg/kgBW, group P1 was treated with ajwa date extract 75 mg/kgBW and meloxicam 30 mg/kgBW, group P2 treated with ajwa date extract 150 mg/kgBW and meloxicam 30 mg/kgBW and group P3 treated with Ajwa date extract 300 mg/kgBW and meloxicam 30 mg/kgBW. This study was conducted for 14 days and organ sampling was used for histopathological sampling which would then be observed. The data analysis used is descriptive qualitative data analysis and SPSS is used to read the data to determine the significant effect. The results showed that the administration of ajwa date extract at a dose of 75mg/kgBW, 150mg/kgBW and 300mg/kgBW gave a protective effect against damage to the heart after being induced by a toxic dose of meloxicam. The optimal dose of ajwa date extract which provides a protective effect and is able to reduce the parameters of damage to the heart is 300mg/kgBW.

**Keywords: Meloxicam, Heart, Ajwa Dates**

## KATA PENGANTAR

*Assalamu 'alaikum Warahmatullahi Wabarakatuh.*

Segala puji dan syukur penulis ucapkan kepada Allah SWT., Sang Pemilik Kekuasaan dan Rahmat, yang telah melimpahkan berkat dan karunia-Nya, serta shalawat dan salam penulis haturkan ke junjungan Rasulullah SAW., sehingga penulis dapat menyelesaikan skripsi yang berjudul “**Pengaruh Pemberian Ekstrak Kurma Ajwa (*Phoenix dactylifera L.*) terhadap Gambaran Histopatologi Jantung Tikus Putih (*Rattus norvegicus*) yang Diinduksi Meloxicam Dosis Toksik**”. Penulis mengucapkan banyak terima kasih kepada pihak-pihak yang telah membantu mulai dari tahap persiapan, pelaksanaan, hingga pembuatan skripsi setelah penelitian selesai.

Skripsi ini diajukan untuk memenuhi syarat dalam menempuh ujian dan memperoleh gelar Sarjana Kedokteran Hewan dalam Program Pendidikan Sastra Satu Program Studi Kedokteran Hewan Fakultas Kedokteran Universitas Hasanuddin. Penulis menyadari bahwa penyelesaian skripsi dan penelitian ini tidak akan terwujud tanpa adanya doa, bantuan, bimbingan, motivasi, dan dorongan dari berbagai pihak. Oleh karena itu, dengan segala rasa syukur penulis memberikan penghargaan setinggi-tingginya dan ucapan terima kasih yang sebesar-besarnya kepada kedua orang tua saya Ayahanda **Muh. Saibi Sukure, SE** dan Ibunda **St. Sahariah, S.Sos** dan kakak **Ulfah Maulidhya** dan **Ismi Muthiya** serta keluarga besar yang secara luar biasa dan tidak henti-hentinya memberikan dukungan dan dorongan kepada penulis baik secara moral maupun finansial. Selain itu, ucapan terima kasih pula kepada diri penulis sendiri yang telah berjuang keras hingga ke titik ini. Tak lupa pula penulis ucapkan terima kasih kepada berbagai pihak yang telah membantu baik selama proses penelitian, penyusunan skripsi, maupun proses perkuliahan. Oleh karena itu, dengan segala kerendahan hati, penyusun mengucapkan terima kasih kepada :

1. **Prof. Dr. Ir. Jamaluddin Jompa, M.Sc** selaku Rektor Universitas Hasanuddin,
2. **Prof. Dr. dr. Haerani Rasyid, M. Kes., Sp. PD-KGH., Sp. Gk** selaku Dekan Fakultas Kedokteran Universitas Hasanuddin,
3. **Dr. Drh. Dwi Kesuma Sari, AP.Vet** selaku Ketua Program Studi Kedokteran Hewan Fakultas Kedokteran Universitas Hasanuddin,
4. **drh. Yuliani Suparmin, M.Si** selaku dosen pembimbing utama skripsi ini sekaligus dosen Pembimbing akademik yang telah memberi arahan dan bimbingan selama melaksanakan studi pada almamater tercinta dan **drh. Musdalifah** selaku dosen pembimbing anggota skripsi ini yang dengan penuh kesabaran telah memberikan ilmu, bimbingan, waktu, arahan, serta saran-saran yang sangat membantu mulai dari sebelum proses penelitian hingga penyusunan skripsi selesai serta menjadi tempat penulis berkeluh kesah,
5. **Dr. drh. Dwi Kesuma Sari, AP. Vet** dan **Abdul Wahid Jamaluddin, S.Farm. Apt., M.Si** selaku dosen penguji dalam seminar proposal dan seminar hasil yang telah memberikan masukan dan arahan yang mendukung untuk perbaikan penulisan skripsi ini,

6. Segenap panitia seminar proposal dan seminar hasil atas segala bantuan dan kemudahan yang diberikan kepada penulis,
7. Segenap Staf Dosen Pengajar PSKH FK UNHAS yang telah banyak memberikan ilmu dan berbagai pengalaman kepada penulis selama perkuliahan, serta staf tata usaha Fakultas **Ibu Tuti Asrini, SE** dan **Ibu Ida**, dan juga staf tata usaha Program Studi **Ibu Ida, Pak Tomo** dan **Ibu Ayu** yang selalu membantu melengkapi berkas dan menjawab pertanyaan penulis,
8. Segenap staf lembaga penelitian dan pengabdian kepada masyarakat universitas hasanuddin dan staf laboratorium biofarmaka fakultas farmasi universitas hasanuddin yang telah membantu penulis dalam penelitian ini,
9. Saudara sepejuangan dalam berbagai cerita **Andi Dzafirah Alya Wardah, Yustika Triana Amalia** dan **Sukvina Arsyad** yang senantiasa menemani, membantu dan menghibur penulis serta semua bantuan dan dukungan mental yang telah diberikan kepada penulis selama masa perkuliahan sampai penulis berhasil menyusun skripsi ini.
10. Tim Kurma Ajwa dan teman seperjuangan penelitian **Trisnayanti Putri, Yustika Triana Amalia, Andi Dzafirah Alya Wardah** dan **Sukvina Arsyad** terima kasih atas waktu, tenaga dan kerja samanya sehingga penelitian ini dapat berjalan dengan lancar.
11. Teristimewa penulis sampaikan terimakasih yang sebesar-besarnya kepada **H. Syamsuddin Sukure** dan **Hj. Hasma** yang senantiasa memberikan bantuan berupa materi, doa dan motivasi sehingga penulis dapat menyelesaikan perkuliahan dan menyelesaikan skripsi ini.
12. Kakak **Khairunnajmi Halid** yang telah memberikan semangat, pembelajaran dan dukungan dari awal perkuliahan sampai penulis berhasil menyusun skripsi ini.
13. Kakak *coas* dan dokter yang telah memberi saran dan membantu dalam proses penelitian ini.
14. Sahabat-sahabat baikku “5-Serangkai” **Annisa Nurul Inayah, Nila Aulia Febriani, Andi Fitri Ramadhani** dan **Ummu kalsum** yang telah memberikan semangat, motivasi dalam pembuatan skripsi ini.
15. Saudari-saudari ku **Riska Maulani** dan **Tiara Ainun Maharani** yang telah meluangkan waktunya menghibur penulis.
16. Teman-teman KKN dan seperjuangan skripsi sekaligus teman liburan dan jalan jalan penulis **Liya Ameliya** dan **Fadillah Amalia**.
17. Spesial buat saudara **Farhan Ramadhan** yang telah memberikan semangat, motivasi, memberikan dorongan dan arahan, serta telah memberikan do’a materi dan moril selama ini.
18. Teman-teman angkatan “**CORVUS**” yang telah yang telah menerima dan menemani penulisan selama masa perkuliahan.



19. Keluarga Besar **HIMAKAHA FK-UNHAS** yang telah memberi pelajaran yang berharga dalam berorganisasi, bersosialisasi serta ilmu ilmu lainnya yang tidak diperoleh dibangku perkuliahan
20. Semua pihak yang tidak bisa penulis sebutkan satu persatu yang telah ikut menyumbangkan pikiran dan tenaga untuk penulis serta motivasi baik secara langsung maupun tidak langsung. Terima kasih telah menjadi bagian penting perjalanan hidup penulis.

Kepada semua pihak baik yang penulis sebutkan di atas maupun tidak, semoga Allah SWT membalas kebaikan dengan balasan yang lebih dari apa yang diberikan kepada penulis serta dimudahkan seluruh urusannya, Aamiin Ya Rabbal Alamin. Semoga skripsi ini dapat bermanfaat bagi penulis khususnya dan pembaca pada umumnya.

*Wassalam 'ualaikum Warahmatullahi Wabarakatuh.*

Makassar, 10 Agustus 2022

Alvia Mutmainnah

## DAFTAR ISI

	<b>Halaman</b>
HALAMAN PENGESAHAN	iii
DAFTAR ISI	iv
DAFTAR GAMBAR	v
<b>1. PENDAHULUAN</b>	<b>1</b>
1.1. Latar Belakang	1
1.2. Rumusan Masalah	2
1.3. Tujuan Penelitian	2
1.4. Manfaat Penelitian	2
1.5. Hipotesis	2
1.6. Keaslian Penelitian	2
<b>2. TINJAUAN PUSTAKA</b>	<b>3</b>
2.1. Tikus	3
2.1.1 Taksonomi	3
2.1.2 Anatomi dan Fisiologi Tikus	3
2.1.3 Anatomi dan Fisiologi Jantung Tikus	4
2.2. Meloxicam	5
2.2.1. Efek Samping	5
2.3. Kurma Ajwa	6
2.3.1. Taksonomi	6
2.3.2. Kandungan dan Manfaat Kurma Ajwa	6
<b>3. METODOLOGI PENELITIAN</b>	<b>8</b>
3.1. Waktu dan Tempat Penelitian	8
3.2. Jenis Penelitian	8
3.3. Materi Penelitian	8
3.3.1. Populasi Penelitian	8
3.3.2. Sampel Penelitian	8
3.3.3. Alat dan Bahan	9
3.4. Metode Penelitian	9
3.4.1 Tahap persiapan	9
3.4.2 Tahap pelaksanaan	9
3.4.3 Pengamatan mikroskopik atau pembacaan preparat	10
3.5 Analisis Data	11
3.6 Alur penelitian	12
<b>4. HASIL DAN PEMBAHASAN</b>	<b>13</b>
4.1 Hasil	13
4.1.1 Hasil Pengamatan Histologi	13
4.1.2 Analisis Data	15
4.2 Pembahasan	16
<b>5. Penutup</b>	<b>19</b>
5.1 Kesimpulan	19
5.2 Saran	19
DAFTAR PUSTAKA	19
LAMPIRAN	22
RIWAYAT HIDUP PENULIS	

## DAFTAR GAMBAR

<b>Nomor</b>	<b>Halaman</b>
1. Tikus Putih	3
2. Histopat Jantung Tikus Normal	4
3. Histopat Jantung Tikus Tidak Normal	5
4. Kurma Ajwa ( <i>Phoenix dactylifera L.</i> )	6
5. Alur penelitian	12
6. Histopatologi jantung tikus kontrol negatif	13
7. Histopatologi jantung tikus kontrol positif	14
8. Histopatologi jantung tikus P1	14
9. Histopatologi jantung tikus P2	15
10. Histopatologi jantung tikus P3	15

## DAFTAR TABEL

Tabel 1. Total antioksidan, fenolik, dan flavanoid dari jenis kurma berbeda	6
Tabel 2. Derajat kerusakan histopatologi jantung	11
Tabel 3. Hasil pengamatan histopatologi jantung tikus	13
Tabel 4. Hasil analisis histologi jantung dengan uji <i>Mann-Whitney</i>	16

## DAFTAR LAMPIRAN

Lampiran 1. Analisis data (Uji Normalitas dan Uji <i>Mann-Whitney</i> )	22
Lampiran 2. Data berat badan tikus sebelum dan sesudah perlakuan	28
Lampiran 2. Dokumentasi Penelitian	30

## 1. PENDAHULUAN

### 1.1 Latar Belakang

Tikus putih (*Rattus norvegicus*) banyak digunakan sebagai hewan percobaan pada berbagai penelitian untuk uji kelayakan atau keamanan suatu bahan obat yang berkaitan dengan suatu penyakit. Hewan percobaan ini juga digunakan dalam hal dalam hal kontrol kesehatan pada berbagai organ salah satunya jantung. Jantung merupakan organ berongga yang berfungsi memompa darah ke seluruh tubuh baik melalui arteri maupun vena yang pada akhirnya akan bermuara kembali ke jantung. Sisi kanan jantung memompa darah ke paru-paru sedangkan sisi kiri jantung memompa darah ke seluruh tubuh. Jantung adalah organ utama untuk mendistribusi oksigen, jantung juga memiliki peran yang sangat penting yaitu mengangkut zat, mineral, dan bahan organik lainnya ke dalam darah yang membantu dalam proses fisiologis tubuh. Jika jantung mengalami gangguan anatomi dan fisiologis, hal ini dapat menyebabkan gangguan pada organ lain karena kekurangan suplai darah (Muhsy *et al.*, 2020).

Meloxicam adalah *nonsteroidal anti-inflammatory drugs* (NSAID) yang menghambat siklooksigenase-2 enzim yang mengubah asam arakidonat menjadi prostaglandin pro-inflamasi. Meloxicam digunakan untuk mengobati nyeri dan peradangan pada penyakit, rute pemberian obat ini melalui oral dan suntikan. Dianjurkan agar digunakan sesingkat mungkin dengan dosis rendah. Pemberian diberikan lebih dari rekomendasi normal, overdosis meloxicam akut atau kronis dapat menyebabkan kerusakan pada jantung, hati, ginjal, dan lambung (Melendez *et al.*, 2019).

Saat ini sudah banyak digunakan obat antiinflamasi seperti meloxicam, namun berdasarkan penelitian penggunaan obat ini secara terus menerus dapat menyebabkan gangguan pada sistem organ oleh sebab itu sudah banyak dikembangkan pengobatan alternatif terutama dalam bidang herbal salah satu contohnya pada kurma ajwa. Abed *et al* (2018) menyatakan bahwa kurma ajwa adalah buah yang memiliki banyak manfaat terutama digunakan dalam pengobatan tradisional penyakit dan kelainan sebagai antioksidan, anti inflamasi, antitumor dan sebagai terapi alternatif untuk menyembuhkan berbagai penyakit. Penggunaan buah kurma merupakan agen obat untuk mengobati peradangan dan infeksi (Taleb *et al.*, 2016).

Kurma ajwa mengandung tannin, vitamin C, A, dan B serta serat makanan dan juga sebagai antioksidan yang dapat membantu dalam menurunkan risiko kanker dan penyakit-penyakit kardiovaskular (Al-daihan dan Rameesa, 2012). Sehingga diharapkan dapat memberikan efek pada jantung, baik pada manusia maupun pada hewan.

Berdasarkan latar belakang di atas, penelitian ini dilakukan untuk mengidentifikasi efek terhadap perubahan histopatologi jantung tikus putih (*R. norvegicus*) yang diinduksi meloxicam dosis toksik.

### 1.2 Rumusan Masalah

Penelitian ini bertujuan untuk mengidentifikasi efek kurma ajwa terhadap jantung tikus putih yang diinduksi meloxicam dosis toksik melalui gambaran histopatologi.

### **1.3 Tujuan Penelitian**

Tujuan dilakukannya penelitian ini adalah untuk mengetahui efek dari kurma ajwa (*Phoenix D. L.*) terhadap gambaran histopatologi jantung tikus putih (*R. novergicus*) yang telah diinduksi meloxicam dosis toksik.

### **1.4 Manfaat Penelitian**

Manfaat penelitian ini diharapkan memberikan informasi mengenai efek kurma ajwa sebagai antioksidan terhadap histopatologi jantung tikus putih yang diinduksi meloxicam dosis toksik. Kedepannya dapat menjadi referensi peneliti untuk pengembangan ilmu, dan diharapkan penelitian ini dapat menjadi alternatif pengobatan.

### **1.5 Hipotesis**

Hipotesis dari penelitian ini adalah terdapat perbedaan antara gambaran histopatologi jantung tikus putih (*R. novergicus*) yang diinduksi meloxicam dosis toksik dan diberikan ekstrak kurma ajwa (*Phoenix D. L.*) sebagai efek yang diberikan dengan rute *oral*.

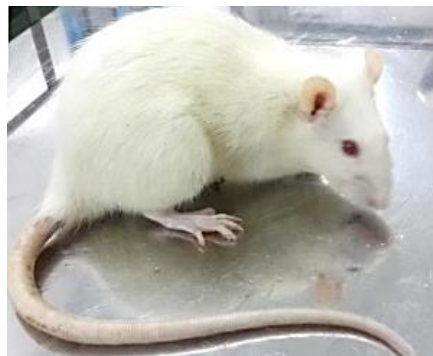### **1.6 Keaslian Penelitian**

Sejauh penelusuran pustaka yang telah dilakukan oleh penulis, publikasi penelitian mengenai “Pengaruh Pemberian Ekstrak Buah Kurma Ajwa Terhadap Gambaran Histopatologi Jantung Tikus Putih (*R. novergicus*) yang Diinduksi Meloxicam Dosis Toksik” belum pernah dilakukan. Penelitian yang terkait dengan gambaran histopatologi tikus pernah dilakukan oleh Iradana (2019). dengan judul Pengaruh Pemberian Ekstrak Kurma Ajwa (*Phoenix dactylifera L.*) sebagai Protektor Terhadap Kerusakan Sel Otot Jantung Studi Eksperimental Pada Tikus Putih Jantan Galur Wistar yang Diinduksi Timbal (Pb).

## 2. TINJAUAN PUSTAKA

### 2.1 Tikus

Tikus laboratorium yang paling umum digunakan dalam penelitian adalah strain albino tikus Norwegia (*R. norvegicus*) yang berasal dari Asia. Tikus termasuk dalam ordo *Rodentia* dan famili *Muridae*. Tikus umumnya memiliki berat antara 250-500g. Ketika mereka mencapai usia dewasa, jantan memiliki proporsi berat lebih besar daripada betina. Kebanyakan tikus laboratorium adalah albino dan memiliki ciri bulu yang putih dan mata berwarna merah muda. Ada beberapa varietas warna lain, termasuk coklat, hitam, dan memiliki telinga besar. Tikus menempati urutan kedua mamalia terbanyak yang digunakan dalam penelitian. Tikus umumnya pendiam. dan jarang menggigit kecuali tikus tersebut merasa terancam (Colby *et al.*, 2020).



Gambar 1. Tikus putih (*R. norvegicus*) (Fauziyah, 2016)

#### 2.1.1 Taksonomi

Menurut Kartika *et al* (2013), Taksonomi dari tikus putih (*R. norvegicus*) yaitu:

Kingdom	: Animal
Filum	: Chordata
Kelas	: Mamalia
Ordo	: Rodentia
Famili	: Muridae
Genus	: <i>Rattus</i>
Spesies	: <i>Rattus norvegicus</i>

#### 2.2.2 Anatomi dan Fisiologi

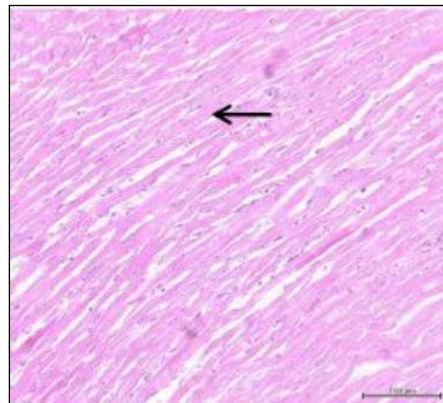
Ukuran tikus jauh lebih besar dibandingkan mencit, memiliki kepala berbentuk kerucut, tubuh silindris ditutupi rambut pendek dan tebal, kaki yang pendek, ekor mereka berambut jarang. Sistem gastrointestinal tikus secara anatomis mirip dengan mencit. Hewan ini memiliki formula gigi 2(I 1/1, C 0/0, P 0/0, M 3/3) dan gigi seri yang terus tumbuh. Paru-paru tikus mirip dengan paru-paru mencit, terdiri dari satu lobus kiri dan empat lobus kanan kecil. Sekum berukuran besar, berdinding tipis. Usia saat pubertas bervariasi sesuai jenis kelamin secara umum tikus mencapai pubertas antara usia 2-3 bulan, dan biasanya tidak dibiakkan sampai sekitar usia 3 bulan. Betina terus menerus poliestrus, ovulasi spontan dengan siklus estrus lama 4-5 hari (Colby *et al.*, 2020).



Tikus memiliki resesus maksila (sinus) yang terletak di antara tulang rahang atas dan *lamina lateral ethmoid* tulang. Reses berisi kelenjar hidung lateral (*Steno's* kelenjar), yang memiliki kesamaan morfologis dengan kelenjar ludah serosa dan mengeluarkan produk encer yang dikeluarkan di ujung rostral turbinat hidung. Berfungsi untuk mengatur kekentalan lapisan mukosa yang melapisi epitel hidung. Tikus jantan memiliki sejumlah kelenjar kelamin yang sangat berkembang. *Bulbouretral* berpasangan kelenjar (kelenjar *Cowper*) di pangkal penis terbuka ke permukaan dorsal *flexura uretra*. Dalam rongga perut terdapat kandung kemih, vesikula seminalis dan prostat. Betina tikus memiliki uterus tipe *duplex*, meskipun rahim tanduk tampak menyatu terdapat dua ossa yang berbeda uterus dan serviks (Fox *et al.*, 2015).

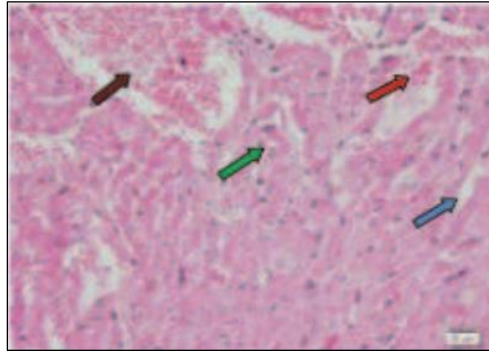
### 2.2.3 Anatomi dan Fisiologi Jantung Tikus

Jantung tikus memiliki bentuk anatomi dasar yang sangat mirip dengan manusia. Yakni terdiri dari 4 ruang, 2 atrium dipisahkan oleh *septum interatrial* dan 2 ventrikel dipisahkan oleh *septum interventrikular*. Selanjutnya, ada *septum atrioventrikular* yang terletak di antara *septum interventrikular* dan *septum atrioventrikular*. Jantung tikus terletak di bagian *ventral thorax*, di atas tulang dada, di antara paru-paru, dan sedikit lebih jauh dari diafragma dibandingkan dengan manusia (Maynard dan Noel, 2019).



Gambar 2. Histologi jantung tikus normal perbesaran 200x (Hilma *et al.*, 2018).

Sel otot jantung mempunyai karakteristik dimana sebagian besarnya dimiliki oleh membran sel atau sarkolema, untuk memompa darah secara efektif, otot jantung harus berkontraksi sebagai unit tunggal. Jantung berkontraksi tanpa menggunakan jaringan saraf yang banyak, sehingga apabila terdapat kontraksi maka impuls akan dihantarkan dari sel ke sel melalui diskus interkalaris. Pada setiap sel miokardium, membran sel miokardium di dekatnya terlipat rumit dan area di sekitarnya tersambung kuat, area ini disebut distus interkalaris tempat depolarisasi di hantarkan secara sangat cepat dari sel ke sel berikutnya (Patricia, 2013).



Gambar 3. Histopatologi jantung tikus tidak normal. Panah biru menunjukkan edema, perdarahan panah merah, infiltrasi sel limfosit panah hijau dan infeksi pada pembuluh darah panah coklat (Wahyuwardani, 2018).

Jantung merupakan salah satu organ yang berperan dalam sistem kardiovaskular. Jantung merupakan organ tubuh yang penting. Jantung bukan organ target yang umum, tetapi dapat dirusak oleh berbagai bahan kimia, termasuk meloxicam. Zat beracun dapat bekerja secara langsung pada otot jantung atau secara tidak langsung melalui sistem saraf dan pembuluh darah. Jantung merupakan organ yang mudah diserang zat beracun dan memompa darah yang mungkin mengandung zat beracun. Efek toksik histologis yang dapat terjadi pada jantung antara lain atrofi jantung dan kardiomiopati (Hilma *et al.*, 2018).

## 2.2 Meloxicam

Meloxicam adalah *nonsteroid anti-inflammatory drugs* (NSAID) dari kelompok oxicam yang bekerja dengan penghambatan selektif COX-2, yang pada gilirannya menghambat sintesis prostaglandin. Meloxicam juga menghambat infiltrasi leukosit ke daerah yang meradang serta memiliki efek anti inflamasi, analgesik, dan antipiretik dan digunakan terutama pada hewan kecil. Obat ini tidak boleh digunakan pada hewan bunting atau menyusui, atau pada hewan dengan masalah gangguan hati, jantung, ginjal, atau gastrointestinal. Meloxicam seharusnya tidak boleh digunakan dalam kombinasi dengan NSAID lain atau obat glukokortikoid. Efek samping dari meloxicam adalah anoreksia, muntah, diare, dan kelesuan (Romich, 2010).

Meloxicam memiliki aktivitas antiinflamasi, analgesik, dan antipiretik yang mirip dengan NSAID lainnya. Seperti NSAID lainnya, meloxicam menunjukkan aktivitas analgesik, antiinflamasi, dan antipiretiknya melalui penghambatan siklooksigenase, fosfolipase A<sub>2</sub>, dan penghambatan sintesis prostaglandin. Meloxicam digunakan untuk mengobati nyeri dan peradangan pada penyakit, rute pemberian obat ini melalui oral dan suntikan (injeksi) dosis rendah dalam jangka waktu yang singkat (Plumb, 2008).

### 2.2.1 Efek Samping

Efek samping yang umumnya dilaporkan dalam penggunaan obat ini adalah muntah, feses yang lunak, diare, dan penurunan nafsu makan. Efek samping termasuk peningkatan enzim hati, pruritus, azotemia, peningkatan kreatinin, dan gagal ginjal. Meloxicam pada kucing dosis tunggal tampak relatif aman. Beberapa kasus BUN tinggi, anemia pasca perawatan dan, jarang, rasa sakit yang tersisa di tempat suntikan. Beberapa kasus beberapa terdapat perubahan

perilaku, dan kelesuan. Penggunaan berulang meloxicam pada kucing menyebabkan gagal ginjal dan kematian (Plumb, 2008).

### 2.3 Kurma Ajwa

Kurma (*Phoenix dactylifera L.*) adalah komoditi besar dan tanaman yang penting di daerah tandus dan panas seperti Saudi Arabia dan Mesir . Negara-negara ini, buah kurma biasa digunakan sebagai obat, kosmetik, konsumsi bagi manusia maupun hewan. Pohon dan bagian-bagiannya, seperti pelepah kurma, biasa digunakan untuk kayu bakar maupun atap rumah. Selain di negara-negara tersebut, kurma juga terkenal di Indonesia karena citarasanya yang manis, banyak manfaatnya, dan tidak perlu repot bila ingin mengonsumsinya. Kurma ajwa (*Phoenix dactylifera L.*) memegang peranan penting dalam perannya sebagai obat dan makanan. Kurma adalah bahan pangan yang kaya akan zat gula, vitamin, mineral, dan serat (Hariadi dan Widodo, 2018).

#### 2.3.1 Taksonomi



Gambar 4. Kurma ajwa (Zahara, 2020).

Menurut Hariadi dan Widodo (2018), Taksonomi kurma (*Phoenix dactylifera L.*) sebagai berikut:

Kingdom	: Plantae
Subkingdom	: Tracheobionta
Superdivisi	: Spermatophyta
Divisi	: Magnoliophyta
Subdivisi	: Spermatophytina
Kelas	: Liliopsida
Ordo	: Arecales

#### 2.3.2 Kandungan dan Manfaat Kurma Ajwa

Kandungan nutrisi kurma tergantung dari varietas kurma dan kandungan airnya. Umumnya mengandung zat-zat berikut: gula (campuran glukosa, sukrosa, dan fruktosa), protein, lemak, serat, vitamin A, B1, B2, B3, otassium, kalsium, besi, klorin, tembaga, magnesium, sulfur, fosfor, dan beberapa enzim. Kandungan gulanya sebagian besar merupakan gula monosakarida, sehingga mudah dicerna tubuh, antara lain glukosa dan fruktosa. Kurma memiliki kandungan gula yang sangat tinggi, sekitar 70%, atau 70-73 gram per 100 gram. Manfaat kurma adalah membantu proses kelahiran, menetralsir asam, mengatasi sembelit, sebagai antioksidan, sebagai antitumor, sebagai antidiabetes, pencegah anemia, sebagai anti inflamasi, menurunkan kolesterol, dan menurunkan kadar LDL darah. Berdasarkan penelitian kurma Ajwa memiliki fungsi sebagai *tissue protective effect* karena kandungan antioksidan yang tinggi. Kandungan flavonoid di dalam kurma Ajwa juga terbukti dapat menjadi antiinflamasi yang baik (Zahara, 2020).

Kurma ajwa memiliki kandungan antara lain glukosa, fruktosa, sukrosa, protein vitamin A, vitamin C, vitamin E, karbohidrat, serat, karoten, fenolik, flavonoid, antosianin, antioksidan, antimutagenik maupun mineral. Vitamin A dalam buah kurma tersebut telah diteliti berguna untuk menguatkan pengelihan, pertumbuhan tulang, dan membantu kekebalan terhadap infeksi. Zat-zat tersebut berperan penting pada proses imunostimulator dalam tubuh. Serta senyawa fenolik dan flavonoid pada kurma mampu meningkatkan sel imun (Ateeq *et al.*, 2013).

Kelainan yang biasa terjadi pada organ jantung adalah penyakit jantung koroner yang merupakan kondisi ketidakseimbangan antara suplai dan kebutuhan oksigen di miokardium yang diakibatkan oleh aterosklerosis sehingga terjadi hipoksia miokardium dan akumulasi sisa metabolit akhir. Antioksidan yang terdapat dalam kurma ajwa dapat mencegah aterosklerosis (Nawal *et al.*, 2010).

Tabel 1 Total antioksidan, fenolik, dan flavanoid dari jenis kurma yang berbeda (Udhaib, 2015).

<b>Jenis Kurma</b>	<b>Total Antioksidan (mg/ml)</b>	<b>Total Fenolik (mg/l)</b>	<b>Total Flavanoid (mg/l)</b>
<b>Ajwa</b>	365.52	1776.231	287.625
<b>Sukkari</b>	312.25	1023.25	215.32
<b>Khalas</b>	314.25	1260.06	262.25

Antioksidan adalah suatu senyawa atau komponen yang dalam kadar atau jumlah tertentu mampu menghambat atau memperlambat kerusakan akibat proses oksidasi dan dapat memutus reaksi berantai dari radikal bebas. Antioksidan bekerja dengan cara mendonorkan satu elektronnya kepada senyawa yang bersifat oksidan sehingga aktivitas senyawa oksidan tersebut dapat dihambat. Aktivitas antioksidan merupakan kemampuan suatu senyawa atau ekstrak untuk menghambat reaksi oksidasi yang dapat dinyatakan dengan persen penghambatan. Antioksidan dibutuhkan untuk melindungi tubuh dari kerusakan sel oleh radikal bebas. Salah satu contoh antioksidan adalah kurma ajwa (Winarsi, 2007).

Biji kurma mengandung banyak nutrisi seperti serat, protein, karbohidrat, lemak, vitamin, mineral dan antioksidan. Biji kurma berbagai varietas mengandung kurang lebih 5.7-8.8 g/100 g minyak. Perbedaan kandungan minyak biji kurma disebabkan oleh perbedaan varietas kurma, asal kurma, waktu panen, dan penggunaan pupuk yang dapat mempengaruhi kandungan nutrisi kurma. Aktivitas antioksidan kurma dipengaruhi oleh komposisi fenol, flavonoid, vitamin C, A dan E. Kandungan antioksidan pada buah dan biji kurma tergantung dari jenis kurmanya. (Besbes *et al.*, 2010).