

*Literature Review*

**EFEKTIVITAS ZAT AKTIF BERBASIS TANAMAN TERHADAP  
JUMLAH FIBROBLAS PADA LUKA PASCA PENCABUTAN GIGI  
TIKUS WISTAR**

**SKRIPSI**

*Diajukan Kepada Universitas Hasanuddin Sebagai Salah Satu Syarat Untuk  
Memperoleh Gelar Sarjana Kedokteran Gigi*



**LATHIFATUNNURANIAH**

**J11115328**

**DEPARTEMEN BEDAH MULUT DAN MAKSILOFASIAL**

**FAKULTAS KEDOKTERAN GIGI**

**UNIVERSITAS HASANUDDIN**

**MAKASSAR**

**2020**



*Literature Review*

**EFEKTIVITAS ZAT AKTIF BERBASIS TANAMAN TERHADAP  
JUMLAH FIBROBLAS PADA LUKA PASCA PENCABUTAN GIGI  
TIKUS WISTAR**

**SKRIPSI**

*Disajikan kepada Universitas Hasanuddin sebagai Salah Satu Syarat untuk  
Memperoleh Gerlar Sarjana Kedokteran Gigi*

**LATHIFATUNNURANIAH**

**J11115328**

**DEPARTEMEN BEDAH MULUT DAN MAKSILOFASIAL**

**FAKULTAS KEDOKTERAN GIGI**

**UNIVERSITAS HASANUDDIN**

**MAKASSAR**

**2020**



## HALAMAN PENGESAHAN

Judul : Efektivitas Zat Aktif Berbasis Tanaman Terhadap Jumlah Fibroblas Pada Luka Pasca Pencabutan Gigi Tikus Wistar

Oleh : Lathifatunnuraniah/J111 15 328

Telah Diperiksa dan Disahkan

Pada Tanggal 11 Agustus 2020

Oleh :

Pembimbing

drg. Surijana Mappangara, M.Kes., Sp.Perio(K)

NIP. 19590901 198702 2 001

Mengetahui,

Dekan Fakultas Kedokteran Gigi

Universitas Hasanuddin



drg. Muhammad Ruslin, M.Kes., Ph.D., Sp.BM(K)

NIP. 19730702 200112 1 001



## SURAT PERNYATAAN

Dengan ini menyatakan bahwa mahasiswa yang tercantum di bawah ini:

Nama : Lathifatunnuraniah


NIM : J11115328

Judul : Efektivitas Zat Aktif Berbasis Tanaman Terhadap Jumlah  
Fibroblas Pada Luka Pasca Pencabutan Gigi Tikus Wistar

Menyatakan bahwa judul skripsi yang diajukan adalah judul yang baru dan tidak terdapat di Perpustakaan Fakultas Kedokteran Gigi UNHAS.

Makassar, 12 Agustus 2020

Koordinator Perpustakaan FKG UNHAS

  
Amiruddin, S.Sos  
NIP. 19661121 199201 1 003



## KATA PENGANTAR

*Bismillahirrahmanirrahim*

*Assalamu'alaykum Warahmatullahi Wabarakatuh*

Alhamdulillah, segala puji bagi Allah *Subhanahu wa Ta'ala* yang telah memberikan Rahmat dan Hidayah-Nya sehingga penulis dapat menyelesaikan skripsi ini dengan judul “Efektivitas Zat Aktif Berbasis Tanaman Terhadap Jumlah Fibroblas Pada Luka Pasca Pencabutan Gigi Tikus Wistar”. Sholawat serta salam kepada baginda Rasulullah *Shalallahu 'Alaihi Wasallam*, keluarga beliau, para sahabat dan kaum muslimin.

Dalam penyusunan skripsi ini banyak kendala yang dilalui namun Alhamdulillah atas pertolongan Allah penulis akhirnya mampu untuk menyelesaikannya. Selain itu, penulis mampu menyelesaikan skripsi ini juga karena berkat bimbingan dan bantuan dari berbagai pihak baik secara moral maupun spiritual. Maka pada kesempatan ini penulis menyampaikan ucapan terima kasih kepada :

1. Kedua orangtua tercinta, **drs. H. Sugino** dan **Ir. Hj. Rahmawati Razak, M.T.**, serta kedua saudara **Arif Al Majid Putranto** dan **Nurfaidah Sulistningtyas Sugirah Putri**. Terima kasih atas segala doa, dukungan, pengorbanan, nasihat, motivasi, dan perhatian yang sangat besar yang telah diberikan kepada penulis hingga saat ini.
2. **drg. Surijana Mappangara, M.Kes., Sp.Perio(K)** selaku dosen pembimbing yang senantiasa meluangkan waktu untuk membimbing, mengarahkan penulis selama proses pembuatan skripsi ini hingga saat ini penulis dapat menyelesaikannya.
3. **Muhammad Ruslin, M.Kes., Ph.D., Sp.BM(K)** selaku Dekan Fakultas Kedokteran Gigi Universitas Hasanuddin dan selaku penasihat akademik yang senantiasa memberikan dukungan dan motivasi sehingga penulis dapat menyelesaikan jenjang perkuliahan dengan baik.



4. Seluruh dosen, staf akademik, staf tata usaha, dan staf perpustakaan FKG Unhas atas segala bantuan, ilmu, dan didikannya selama ini.
5. Teman seperjuangan **Dian Pratiwi** yang telah banyak membantu dalam penyelesaian skripsi ini.
6. Saudara-saudari **PULPA 2015** dan terkhusus temanku **Sri Magfirah Kusady**, terima kasih atas persaudaraan yang kita bangun, juga atas segala doa, bantuan, nasihat, dan dukungannya.
7. Sahabat-sahabat lillah tercinta **Andi Nurul Ilmi Gunawan, Eryanti, Idha Purwati Syam, Nur Aenun, Khaerunnisa Ika Handayani Arif, Reskiyani**, dan **Tri Yulianti**. Terima kasih karena sudah setia mendengarkan semua keluh kesah dan senantiasa memberi nasihat serta motivasi kepada penulis selama penyusunan skripsi ini berlangsung.
8. Teman-temanku **Pejuang Skripsi Bedah Mulut**, terima kasih atas semua arahan dan pertolongannya selama skripsi ini disusun.
9. Teman-teman **KKN** ku **Tompobulu**, terima kasih telah menjadi teman bertukar pikiran, bertukar ilmu, dan pengalaman berharga.
10. Adik-adik **OBTURASI 2017**, terima kasih atas segala doa dan dukungannya selama ini.
11. Dan pihak-pihak lainnya yang tidak dapat disebutkan satu persatu.

Semoga semua bantuan yang telah diberikan kepada penulis bernilai ibadah dan Allah *Subhanahu wa Ta'ala* berkenan memberikan balasan lebih dari hanya sekedar ucapan terima kasih dari penulis. Akhir kata penulis memohon maaf atas segala kesalahan yang disengaja maupun tidak disengaja dalam rangkaian pembuatan skripsi ini. Semoga skripsi ini dapat memberikan manfaat dalam perkembangan ilmu kedokteran gigi kedepannya.

Makassar, 11 Agustus 2020

Lathifatunnuraniah



# Efektivitas Zat Aktif Berbasis Tanaman Terhadap Jumlah Fibroblas Pada Luka Pasca Pencabutan Gigi Tikus Wistar

Lathifatunnuraniah

Mahasiswa Fakultas Kedokteran Gigi Universitas Hasanuddin

## ABSTRAK

**Latar belakang :** Pencabutan gigi merupakan prosedur umum dalam kedokteran gigi, tindakan tersebut dapat menimbulkan luka. Respon dasar terhadap adanya kerusakan atau luka pasca pencabutan gigi adalah peradangan, yang akan berlanjut ke proses penggantian sel mati oleh sel hidup atau jaringan fibrosa. Fibroblas merupakan sel utama yang berperan dalam proses penyembuhan luka. Kandungan zat aktif yang terkandung dalam beberapa tanaman tradisional seperti flavonoid, saponin dan tanin diketahui dapat meningkatkan proliferasi fibroblas sehingga jumlah fibroblas meningkat dan proses penyembuhan luka dapat berlangsung dengan cepat. **Tujuan :** Mengetahui efektivitas zat aktif flavonoid, saponin dan tanin berbasis tanaman terhadap jumlah fibroblas pada luka pasca pencabutan gigi tikus wistar. **Metode :** Metode dalam penulisan ini adalah *literature review*. **Hasil :** Dari hasil sintesis 5 jurnal penelitian ilmiah didapatkan bahwa zat aktif yang terkandung dalam beberapa tanaman dapat berpengaruh terhadap jumlah fibroblas pada luka pasca pencabutan gigi tikus wistar. **Kesimpulan :** Zat aktif berbasis tanaman memiliki efektivitas terhadap jumlah fibroblas pada luka pasca pencabutan gigi tikus wistar. **Kata Kunci :** Fibroblas, Pencabutan Gigi, Penyembuhan Luka, Flavonoid, Saponin, Tanin.



# **The Effectiveness Of Plant-Based Active Substances On The Fibroblast Cell Of Post-Extraction Dental Socket In Wistar Rats**

Lathifatunnuraniah

Dentistry Faculty of Hasanuddin University

## **ABSTRACT**

**Background** : Tooth extraction is a common procedures in dentistry, it can cause injury. The basic response to damage or injury after tooth extraction is inflammation, which will lead to the process of replacing dead cells by living cells or fibrous tissue. Fibroblasts are the main cells that play role in the wound healing process. The active substances contained in several traditional plants such as flavonoids, saponins and tannins are known to increase fibroblasts proliferation so that the number of fibroblasts increases and the wound healing process can take place quickly. **Objective**: To determine the effectiveness of plant-based flavonoids, saponins and tannins on the number of fibroblasts in wistar rats after tooth extraction. **Method** : The method in this writing is a literature review. **Result** : From the results of the synthesis of five scientific research journals, it was found that the avtive substances contained in several plants could affect the number of fibroblasts in wistar rats after tooth extraction. **Conclusion** : Plant-based active substances have effectiveness against the number of fibroblasts in post-extraction wistar rats.

**Keywords** : Fibroblasts, Tooth Extraction, Wound Healing, Flavonoids, Saponins, Taninns





## DAFTAR ISI

<b>HALAMAN SAMPUL</b> .....	<b>i</b>
<b>HALAMAN JUDUL</b> .....	<b>ii</b>
<b>LEMBAR PENGESAHAN</b> .....	<b>iii</b>
<b>SURAT PERNYATAAN</b> .....	<b>iv</b>
<b>KATA PENGANTAR</b> .....	<b>v</b>
<b>ABSTRAK</b> .....	<b>vii</b>
<b>ABSTRACT</b> .....	<b>viii</b>
<b>DAFTAR ISI</b> .....	<b>ix</b>
<b>DAFTAR GAMBAR</b> .....	<b>xi</b>
<b>BAB I PENDAHULUAN</b> .....	<b>1</b>
1.1 Latar Belakang .....	1
1.2 Tujuan Penulisan.....	3
1.3 Manfaat Penulisan.....	3
1.3.1 Manfaat Teoritis .....	3
1.3.2 Manfaat Klinisi .....	4
<b>BAB II TINJAUAN PUSTAKA</b> .....	<b>5</b>
2.1 Pencabutan Gigi .....	5
2.2 Luka .....	5
2.2.1 Definisi Luka .....	5
2.2.2 Jenis-Jenis Luka.....	6
2.3 Penyembuhan Luka.....	8
2.3.1 Definisi Penyembuhan Luka .....	8
2.3.2 Tipe Penyembuhan Luka .....	9
2.3.3 Tahapan Penyembuhan Luka .....	11
2.3.4 Penyembuhan Luka Soket Gigi .....	17
2.3.5 Faktor Yang Mempengaruhi Penyembuhan Luka.....	18
Fibroblas .....	19
Flavonoid .....	21



2.6 Saponin .....	23
2.7 Tanin .....	24
<b>BAB III METODOLOGI PENULISAN .....</b>	<b>26</b>
3.1 Desain Penulisan.....	26
3.2 Sumber Penulisan.....	26
3.3 Kriteria Penulisan.....	26
3.4 Kata Kunci .....	26
3.5 Alur Penulisan.....	28
<b>BAB IV PEMBAHASAN.....</b>	<b>29</b>
<b>BAB V SIMPULAN .....</b>	<b>35</b>
<b>DAFTAR PUSTAKA .....</b>	<b>36</b>
<b>LAMPIRAN.....</b>	<b>41</b>



## DAFTAR GAMBAR

Gambar 2.1 Tipe Penyembuhan Luka.....	10
Gambar 2.2 Fase Inflamasi .....	12
Gambar 2.3 Fase Proliferasi.....	15
Gambar 2.4 Fase Remodeling .....	17
Gambar 2.5 Tahapan Penyembuhan Soket Gigi .....	18
Gambar 2.6 Sel Fibroblas.....	20
Gambar 2.7 Kerangka C <sub>6</sub> -C <sub>3</sub> -C <sub>6</sub> Flavonoid .....	22
Gambar 2.8 Struktur Saponin.....	23
Gambar 2.9 Tanin.....	25



# BAB I

## LATAR BELAKANG

### 1.1 Latar Belakang

Masalah utama kesehatan gigi dan mulut menurut survei riset kesehatan dasar (RISKESDAS) tahun 2013 menyebutkan bahawa indeks *Decay Missing Filled Tooth* (DMF-T) di Indonesia cukup tinggi, dimana indeks M-T (*Missing Teeth*) adalah 2,9 (rata-rata 290 gigi telah dicabut per 100 orang) dan rasio tambal dan cabut masih tinggi rata-rata adalah 1:4 yaitu, satu tambal dan empat gigi yang dicabut, serta hasil *monitoring* dan evaluasi tahun 2011 di beberapa daerah rasionya bisa mencapai 1:10 (Kementrian Kesehatan RI 2012, cit Sari 2018). Data tersebut menunjukkan bahwa angka pencabutan gigi di Indonesia masih tinggi.<sup>1</sup>

Pencabutan gigi merupakan prosedur umum dalam kedokteran gigi. Pencabutan gigi termasuk tindakan bedah minor kedokteran gigi yang melibatkan jaringan lunak dan jaringan keras pada rongga mulut. Tindakan tersebut menimbulkan luka pada soket gigi.<sup>2,3,4</sup>

Pada saat terjadi luka, secara fisiologis akan diikuti dengan adanya suatu proses penyembuhan luka. Jaringan yang rusak akibat terjadinya luka akan direspon oleh tubuh melalui respon vaskuler dan seluler, sehingga terjadi proses penyembuhan luka. Pada proses penyembuhan luka, terjadi serangkaian interaksi antara berbagai jenis sel mediator sitokin, dan matriks ekstraseluler yang terangkum dalam tiga fase yang saling tumpang tindih yaitu, fase inflamasi, fase proliferasi, serta fase remodeling jaringan.<sup>5,6</sup>

Fibroblas merupakan sel utama yang ditemukan dalam mekanisme penyembuhan luka. Sel fibroblas memegang peran yang krusial dalam proses penyembuhan luka, mulai dari pembentukan gumpalan fibrin, matriks ekstraseluler baru, struktur kolagen yang membantu sel lain dalam proses



penyembuhan luka, serta berfungsi dalam melindungi luka saat terjadi kontraksi. Saat jaringan mengalami peradangan, maka fibroblas akan bermigrasi ke arah luka, berproliferasi, dan memproduksi matriks kolagen untuk memperbaiki jaringan yang rusak. Saat kolagen dan *Extra Celuller Matrix* (ECM) disintesa, terbentuk epitel baru pada mukosa rongga mulut untuk menutup permukaan luka. Pembentukan fibroblas dimulai pada hari ke 4 dan mencapai pada puncaknya pada hari ke 7 setelah luka. Proliferasi fibroblas pada tahap penyembuhan luka mengindikasikan adanya proses penyembuhan yang berangsur cepat.<sup>7,8</sup>

Indonesia merupakan negara tropis yang menyimpan banyak kekayaan hayati di dalamnya. Salah satu kekayaan Indonesia adalah penggunaan tanaman sebagai bahan alternatif pengobatan, di antaranya tanaman obat tradisional. Berdasarkan Kepmenkes RI tahun 2017, penggunaan tanaman obat tradisional di Indonesia merupakan bagian dari budaya bangsa dan banyak dimanfaatkan masyarakat sejak berabad-abad yang lalu. Pengobatan tradisional dinilai lebih aman bila dipergunakan sesuai dengan kebenaran bahan, ketepatan dosis, waktu, ketepatan waktu penggunaan, ketepatan cara penggunaan, ketepatan telaah informasi, ketepatan pemilihan obat untuk indikasi tertentu. Kandungan pada tanaman obat tradisional biasanya bersifat seimbang dan saling menetralkan.<sup>9,10,11</sup>

Tanaman obat tradisional mengandung berbagai jenis zat aktif yang bermanfaat dalam penyembuhan luka, antara lain flavonoid, saponin, dan tanin. Kandungan flavonoid berfungsi sebagai anti inflamasi dan berpengaruh pada proliferasi sel fibroblas. Flavonoid mampu mengurangi proses inflamasi melalui hambatan terhadap pembentukan prostaglandin yang dibentuk oleh asam arakidonat dan mediator inflamasi lain seperti histamin dan serotonin. Saponin dapat memicu *vascular endothelial growth factor* dan meningkatkan jumlah migrasi makrofag ke daerah luka sehingga meningkatkan produksi sitokin yang akan mengaktifkan fibroblas pada jaringan luka. Tanin berpotensi meningkatkan angiogenesis, pembentukan fibroblas, deposisi kolagen, dan meningkatkan kontraksi luka. Tanin merupakan sebuah antioksidan yang juga



dapat memicu terbentuknya *transformation growth factor-β* yang berperan dalam proses proliferasi sel fibroblas.<sup>8,12</sup>

Berdasarkan dari uraian di atas maka timbul rasa tertarik dari peneliti untuk melihat sejauh mana efektivitas zat aktif flavonoid, saponin, dan tanin terhadap jumlah fibroblas pada luka pasca pencabutan gigi tikus wistar.

## 1.2 Tujuan Penulisan

Mengetahui efektivitas zat aktif flavonoid, saponin, dan tanin berbasis tanaman terhadap jumlah fibroblas pada luka pasca pencabutan gigi tikus wistar.

## 1.3 Manfaat Penulisan

Berdasarkan tujuan penulisan, maka penulisan ini diharapkan mempunyai manfaat dalam pendidikan dan masyarakat baik secara langsung maupun tidak langsung. Adapun manfaat penulisan ini adalah sebagai berikut :

### 1.3.1 Manfaat Teoritis

Secara teoritis hasil penulisan ini diharapkan dapat bermanfaat, yaitu :

1. Memberikan sumbangsih dalam ilmu pengetahuan mengenai kandungan zat aktif flavonoid, saponin, dan tanin berbasis tanaman terhadap jumlah fibroblas pada luka pasca pencabutan gigi tikus wistar.
2. Mengembangkan ilmu pengetahuan terkait zat aktif flavonoid, saponin, dan tanin berbasis tanaman dan efektivitasnya terhadap penyembuhan luka pasca pencabutan gigi pada tikus wistar khususnya dalam bidang kedokteran gigi.
3. Sebagai bahan pembelajaran dan referensi pada penulisan-penulisan selanjutnya yang berhubungan dengan pemanfaatan zat aktif berbasis tanaman dalam penyembuhann luka pasca pencabutan gigi pada tikus wistar dalam bidang kedokteran gigi.



### 1.3.2 Manfaat Klinisi

Secara klinisi penulisan ini dapat bermanfaat menambah wawasan penulis mengenai efektivitas zat aktif flavonoid, saponin, dan tanin berbasis tanaman terhadap jumlah fibroblas pada luka pasca pencabutan gigi tikus wistar.



## **BAB II**

### **TINJAUAN PUSTAKA**

#### **2.1 Pencabutan Gigi**

Gigi merupakan salah satu bagian tubuh yang berfungsi untuk mengunyah, berbicara, dan mempertahankan bentuk muka, sehingga penting untuk menjaga kesehatan gigi sedini mungkin agar dapat bertahan lama dalam rongga mulut.<sup>13</sup>

Pencabutan gigi paling banyak dilakukan karena karies, selain itu oleh karena penyakit periodontal, gigi impaksi, dan gigi yang sudah tidak dapat dilakukan perawatan endodontik. Tindakan pencabutan gigi juga dilakukan pada gigi yang sehat untuk tujuan memperbaiki mal oklusi, untuk alasan estetik, dan juga kepetingan perawatan ortodontik atau prostodontik. Pencabutan gigi adalah tindakan pencabutan atau pengeluaran gigi dari tulang alveolar. Pencabutan gigi yang ideal adalah pencabutan sebuah gigi atau akar gigi yang utuh tanpa menimbulkan rasa sakit, dengan trauma sekecil mungkin pada jaringan penyangga sehingga luka bekas pencabutan akan sembuh secara normal dan tidak menimbulkan komplikasi.<sup>14,15,16</sup>

#### **2.2 Luka**

##### **2.2.1 Definisi luka**

Luka merupakan suatu keadaan yang sering dialami setiap orang, baik dalam tingkat keparahan berat, sedang atau ringan. Luka adalah hilang atau rusaknya sebagian jaringan tubuh yang dapat disebabkan oleh perubahan suhu, gigitan hewan, zat kimia, ledakan atau sengatan listrik. Luka menyebabkan gangguan pada fungsi dan struktur anatomi tubuh.<sup>17,18</sup>

Salah satu aspek dari manajemen luka ialah penyembuhan luka dalam waktu sesingkat mungkin untuk meminimalkan kerusakan jaringan, penyediaan perfusi jaringan yang adekuat, dan oksigenasi. Pengobatan dari luka bertujuan untuk mengurangi faktor-





faktor resiko yang menghambat penyembuhan luka, mempercepat proses penyembuhan dan menurunkan kejadian luka yang terinfeksi.<sup>7</sup>

### 2.2.2 Jenis-jenis luka

a. Berdasarkan kedalaman dan luasnya, luka dibagi menjadi tiga bagian yaitu .<sup>18</sup>

1. Luka superfisial (*Non Blanching Eritema*).
2. Luka *partial thickness*.
3. Luka *full thickness*.

b. Berdasarkan waktu penyembuhan dan proses penyembuhannya, luka dapat diklasifikasikan menjadi luka akut dan luka kronik.<sup>19</sup>

#### 1. Luka akut

Luka akut merupakan cedera jaringan yang dapat pulih kembali seperti keadaan normal dengan bekas luka yang minimal dalam rentang waktu 8-12 minggu. Penyebab umum dari luka akut adalah cedera mekanikal karena faktor eksternal, dimana terjadi kontak antara kulit dengan permukaan keras atau tajam, luka tembak dan luka pasca operasi. Penyebab lain luka akut adalah luka bakar dan cedera kimiawi, seperti terpapar sinar radiasi, tersengat listrik, terkena cairan kimia yang bersifat korosif, serta tekanan sumber panas.

#### 2. Luka kronik

Luka kronik merupakan luka dengan proses pemulihan yang lambat, dengan waktu penyembuhan lebih dari 12 minggu dan terkadang dapat menyebabkan kecacatan. Ketika terjadi luka yang bersifat kronik, neutrofil dilepaskan dan secara signifikan meningkatkan enzim kolagenase yang bertanggung jawab terhadap destruksi dari matriks penghubung jaringan. Salah satu penyebab terjadinya luka kronik adalah kegagalan pemulihan karena kondisi fisiologis (seperti diabete mellitus (DM) dan kanker), infeksi terus-menerus, dan rendahnya pengobatan yang diberikan.



c. Berdasarkan *Mechanism of Injury* terbagi atas :<sup>20</sup>

1. Luka iris

Luka iris yaitu, luka yang disebabkan oleh irisan benda tajam misalnya pisau. Jenis luka ini sering menimbulkan rusaknya pembuluh-pembuluh darah yang cukup besar bila irisannya cukup dalam. Bila keadaan luka aseptis maka luka jenis ini akan segera tertutup setelah sebelumnya terjadi penutupan pembuluh darah dengan meninggalkan bekas bentuk sutura.

2. Luka memar

Luka memar yaitu, jenis luka yang diakibatkan oleh benturan tubuh dengan benda tumpul yang mungkin akan diikuti oleh kerusakan bagian dalam tubuh yang lunak, kerusakan tulang, perdarahan dan pembengkakan.

3. Luka terkoyak

Luka terkoyak yaitu, jenis luka yang memiliki kontur tidak menentu, bergerigi serta cukup dalam sehingga banyak jaringan tubuh yang rusak. Luka jenis ini bisa disebabkan oleh pecahan kaca atau mata kail.

4. Luka bocor

Luka bocor yaitu, jenis luka yang meninggalkan lubang kecil di permukaan kulit tetap menembus tubuh cukup dalam, contohnya luka yang ditimbulkan oleh tusukan pisau atau peluru.

5. Luka gores

Luka gores yaitu, jenis luka yang tidak terlalu dalam tetapi memiliki permukaan luka yang sangat lebar, biasanya terjadi akibat tergoresnya kulit pada permukaan yang kasar. Pada luka jenis ini pembuluh-pembuluh darah yang rusak hanya yang berada di bagian perifer.

Luka bakar

Luka bakar yaitu, jenis luka yang ditimbulkan akibat terbakarnya bagian tubuh. Jenis luka ini dibedakan menjadi luka bakar ketebalan



parsial yaitu, bila luka bakar hanya sampai pada jaringan epidermis sedangkan jaringan dermis tetap utuh. Dan tingkatan di atasnya ialah luka bakar total, dimana sebagian dermis ikut terbakar sehingga lebih banyak cairan dan protein tubuh yang hilang.

d. Berdasarkan klasifikasi *degree of contamination*, maka luka terbagi atas :<sup>20</sup>

1. *Clean wound*

*Clean wound*, artinya tidak terdapat infeksi oleh mikroorganisme apapun terhadap luka tersebut. Kemungkinan untuk terjadi infeksi pada luka jenis ini hanya berkisar antara 1-5% dan biasanya luka tersebut akan sembuh secara cepat dengan meninggalkan bekas berupa sutura.

2. *Clean-contaminated wound*

*Clean-contaminated wound*, adalah jenis luka yang hanya terkontaminasi oleh jenis bakteri tertentu yang biasanya ada pada luka. Kemungkinan infeksi pada luka jenis ini berkisar 3-11%.

3. *Contaminated wound*

*Contaminated wound*, ialah jenis luka yang terbuka, segar, tidak disengaja atau luka operasi dengan teknik aseptis atau adanya pembukaan pada saluran cerna. Kemungkinan terjadi infeksi pada luka jenis ini ialah 10-17%.

4. *Dirty wound*

*Dirty wound*, ialah jenis luka yang terjadi pada lingkungan yang sudah terkontaminasi oleh berbagai bakteri, termasuk juga luka akibat penatalaksanaan operasi ditempat yang tidak steril, misalnya operasi darurat dilapangan. Kemungkinan terjadi infeksi lebih dari 27%.

## 2.3 Penyembuhan Luka

### 2.3.1 Definisi penyembuhan luka

Proses penyembuhan luka pada dasarnya merupakan suatu proses seluler kompleks dan berfokus untuk mengembalikan keutuhan struktur dan fungsi yang rusak melalui tiga fase, yaitu fase inflamasi, fase proliferasi, dan remodeling. Penyembuhan luka akan dimulai segera setelah terjadinya



kerusakan, akan tetapi mekanisme dan kecepatan yang pada akhirnya akan memperbaiki jaringan yang rusak bergantung pada tipe luka.<sup>9,21</sup>

Prinsip dasar penyembuhan luka yang optimal untuk meminimalkan kerusakan jaringan dengan menyediakan perfusi jaringan dan oksigenasi yang cukup, pemberian nutrisi yang tepat dengan kondisi lingkungan penyembuhan luka yang lembab untuk mengembalikan kontinuitas anatomi dan fungsi jaringan yang rusak dalam waktu singkat.<sup>22</sup>

### 2.3.2 Tipe penyembuhan luka

Penyembuhan jaringan pasca terjadinya luka merupakan suatu proses kompleks yang memiliki beberapa tahapan dan terdapat banyak faktor yang berpengaruh di dalamnya, baik faktor intrinsik maupun faktor ekstrinsik. Tahapan penyembuhan luka terbagi menjadi 3 tipe, yaitu :

a. Penyembuhan primer

Tipe ini, tepi luka akan menyatu sempurna karena tidak ada bagian yang hilang sehingga penyembuhan akan bergerak dari internal ke eksternal. Pada luka eksternal oral regio fasialis, penyembuhan primer sangat diperlukan karena akan menghindarkan terbentuknya *scar* yang akan mengganggu estetika wajah.<sup>23</sup>

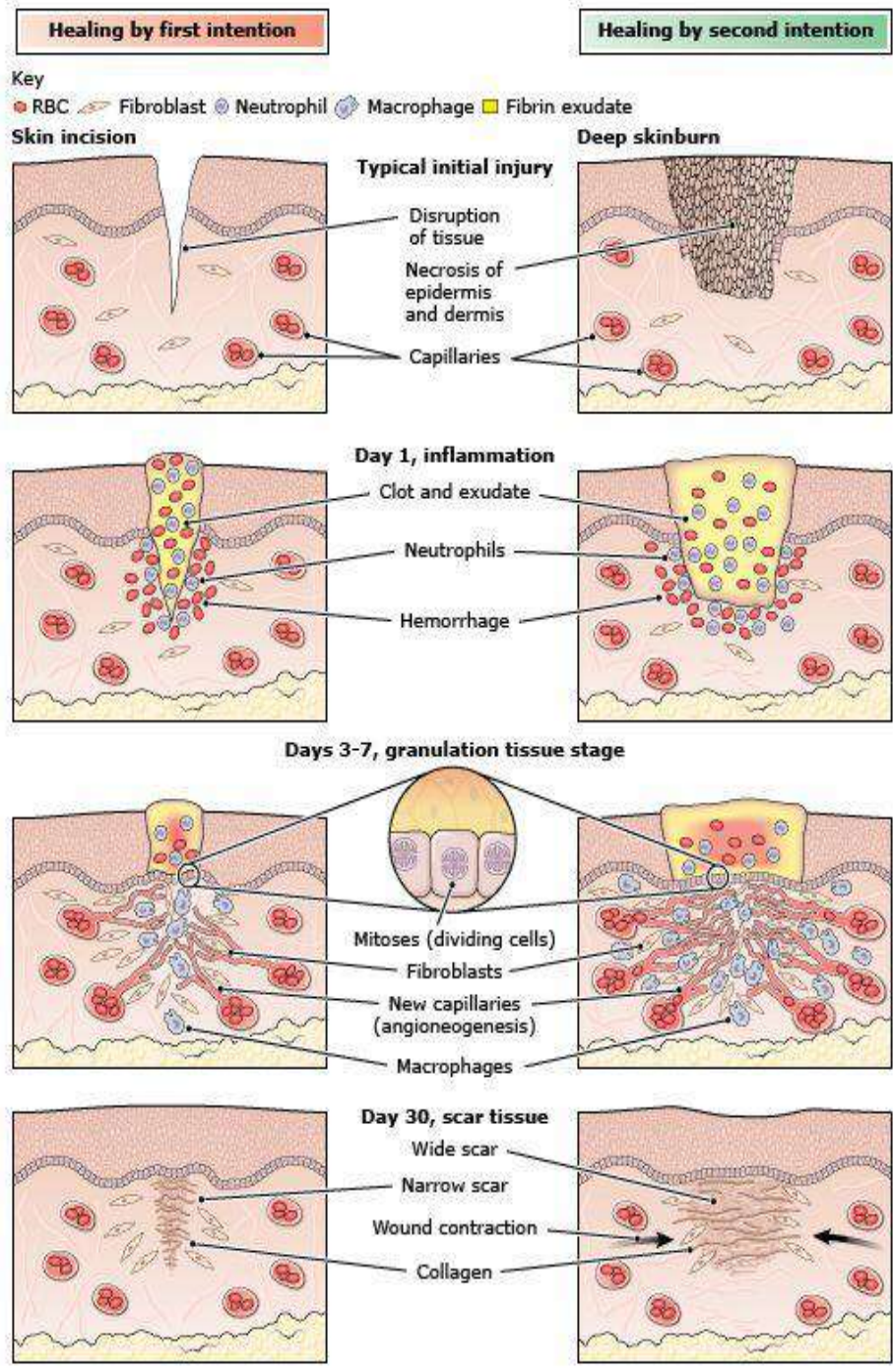
b. Penyembuhan sekunder

Tipe ini terdapat kehilangan sebagian jaringan, sehingga penyembuhan akan dimulai dengan terbentuknya granulasi pada dasar luka hingga ke permukaan. Kasus penyembuhan pasca ekstraksi gigi akan mengikuti tipe ini, dimana terdapat jaringan gigi yang hilang.<sup>23</sup>

c. Penyembuhan tertier

Tipe ini merupakan penyembuhan luka yang terganggu oleh karena adanya infeksi atau gangguan penyembuhan karena faktor lain, penyembuhan akan berjalan lambat dan lama, bahkan terkadang perlu adanya intervensi bedah untuk melakukan penutupan luka.<sup>23</sup>





Gambar 2.1. Tipe penyembuhan luka  
 (Sumber : Kumar V, et.al. *Aster JC : Robbins & Cotran pathologic basis of disease.9th.ed.* Philadelphia : Saunder;2015)



### 2.3.3 Tahapan penyembuhan luka

Tahapan proses penyembuhan luka berjalan secara tumpang tindih (*overlapping*) artinya tanpa harus menunggu satu tahapan selesai, tahapan berikutnya sudah mulai. Berikut tiga tahapan fisiologis penyembuhan luka :

#### a. Fase Inflamasi<sup>23</sup>

Proses berlangsung dari awal cedera sampai 3 hari dan maksimal dapat menjadi 5 hari. Sama halnya dengan pendapat Hess (1999) yang menyatakan inflamasi berakhir hari ke-4 sampai hari ke-6. Tahapan inflamasi yang melebihi 6 hari akan menjadi tanda awal proses infeksi. Selama proses inflamasi terjadi beberapa peristiwa fisiologis yang berlangsung, yaitu :

##### 1. Hemostasis

Vasokonstriksi sementara pembuluh darah pada daerah yang cedera dan penghentian pendarahan oleh bendungan platelet (trombosit) dengan membentuk serabut fibrin dalam proses pembekuan darah. Setelah terbentuk serabut fibrin, maka dilanjutkan proses fibrinolisis untuk memecah bekuan darah dan mempercepat proses migrasi sel ke ruang kulit yang cedera. Proses vasokonstriksi hanya bersifat sementara untuk menghentikan pendarahan kemudian dilanjutkan dengan agen vasodilator.

##### 2. Eritema dan panas (Rubor dan Kalor)

Jaringan yang rusak akan berespon mengeluarkan histamin dari sel mast dan ditambah mediator lainnya yang akan menyebabkan vasodilatasi pembuluh darah disekeliling area cedera. Vasodilatasi tersebut meningkatkan aliran darah akan banyak menuju ke area cedera, sehingga menjadi merah dan terasa hangat.

##### 3. Nyeri (Dolor)

Jaringan yang rusak akibat cedera akan mengenai ujung saraf bebas, sehingga mengeluarkan mediator nyeri seperti prostaglandin,



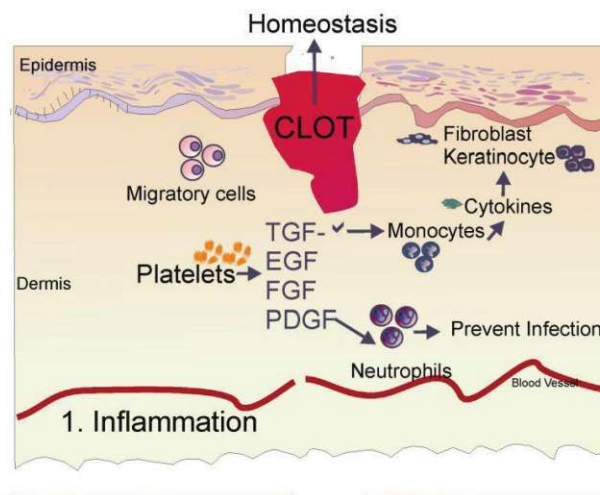
serotonin dan lainnya. Mediator nyeri tersebut akan dibawa ke otak untuk dipersepsikan sebagai sensasi nyeri.

4. Edema (Tumor) dan penurunan fungsi jaringan (*Function Laesa*)

Aliran darah yang menuju area cedera disertai dengan peningkatan permeabilitas kapiler akan menyebabkan cairan dari intravaskular masuk ke intertistinal, sehingga terjadi edema lokal dan fungsi sendi atau jaringan sekitar menurun menyebabkan area cedera tidak dapat digerakkan atau gerakannya terbatas.

5. Destruktif

Pada area cedera akan memicu agen kemotaktik memasukkan leukosit *polymorphonuclear* (PMN) dan makrofag dari kapiler. Fungsi dari *polymorphonuclear* (PMN) dan makrofag adalah membersihkan jaringan mati (devitalisasi) dan bakteri serta fibrin yang berlebihan. Sel tersebut juga menstimulasi sel fibroblas untuk menyintesis kolagen dan menghasilkan faktor-faktor dalam pembentukan darah atau kapiler baru yang disebut angiogenesis pada tahapan proses penyembuhan luka selanjutnya.



Gambar 2.2 Fase Inflamasi  
(Sumber : Santi. CDK-264; 2018:45(5))

Fase Proliferasi

Fase proliferasi berlangsung mulai hari ke-3 hingga hari ke-14 pasca trauma, ditandai dengan pergantian matriks provisional yang didominasi



oleh platelet dan makrofag secara bertahap digantikan oleh migrasi sel fibroblas dan deposisi sintesis matriks ekstraseluler. Pada level makroskopis ditandai dengan adanya jaringan granulasi yang kaya akan jaringan pembuluh darah baru, fibroblas, makrofag, granulosit, sel endotel dan kolagen yang membentuk matriks ekstraseluler dan neovaskular yang mengisi celah luka dan memberikan *scaffold* adhesi, migrasi, pertumbuhan dan diferensiasi sel. Tujuan proliferasi ini adalah untuk membentuk keseimbangan antara pembentukan jaringan parut dan regenerasi jaringan.<sup>24</sup>

Terdapat 3 proses utama dalam fase proliferasi, antara lain :

1. Neoangiogenesis

Angiogenesis merupakan pertumbuhan pembuluh darah baru yang terjadi secara alami didalam tubuh, baik dalam kondisi sehat maupun patologi. Pada keadaan terjadi kerusakan jaringan, proses angiogenesis berperan dalam mempertahankan kelangsungan fungsi berbagai jaringan dan organ yang terkena. Terjadinya hal ini melalui terbentuknya pembuluh darah baru yang menggantikan pembuluh darah yang rusak. Pada angiogenesis, pembentukan pembuluh darah baru berasal dari kapiler-kapiler yang muncul dari pembuluh darah kecil disekitarnya. Pembuluh darah kapiler terdiri atas sel-sel endotel dan perisit. Kedua jenis sel ini memuat seluruh informasi genetik untuk membentuk pembuluh darah dan cabang-cabangnya serta seluruh jaringan kapiler. Molekul-molekul angiogenik khas akan mendorong terjadinya proses ini, tetapi ada pula molekul-molekul penghambat bersifat khusus untuk menghentikan proses angiogenesis. Molekul-molekul dengan fungsi yang berlawanan tersebut nampaknya seimbang dan serasi dalam bekerja terus-menerus mempertahankan suatu sistem pembuluh darah kecil yang konstan.<sup>24</sup>

Pada proliferasi terjadi angiogenesis disebut juga sebagai neovaskularisasi, yaitu proses pembentukan pembuluh darah baru, merupakan hal yang penting sekali dalam langkah-langkah





penyembuhan luka. Dimana jaringan pembentukan pembuluh darah baru terjadi biasanya terlihat berwarna merah (eritem) karena terbentuknya kapiler-kapiler di daerah itu. Selama angiogenesis, sel endotel memproduksi dan mengeluarkan sitokin. Beberapa faktor pertumbuhan terlibat dalam angiogenesis, antara lain *Vascular Endothelial Growth Factor* (VEGF) dan TGF- $\beta$ . Setelah pembentukan jaringan cukup adekuat, migrasi dan proliferasi sel-sel endotelial menurun, dan sel yang berlebihan akan mati dalam dengan proses apoptosis.<sup>24</sup>

## 2. Fibroblas

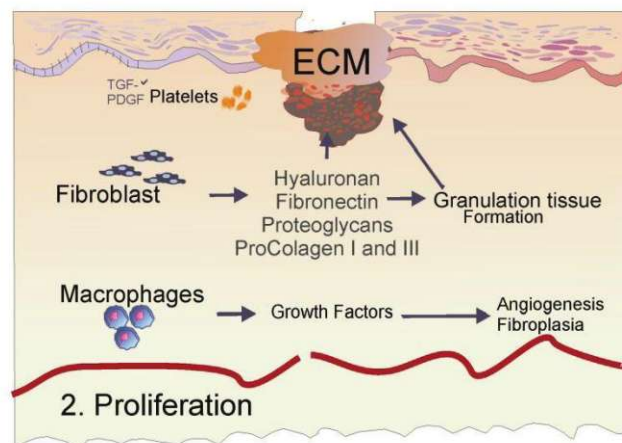
Fibroblas memiliki peran yang sangat penting dalam fase ini. Fibroblas memproduksi matriks ekstraseluler yang akan mengisi kavitas luka dan menyediakan landasan untuk migrasi keratinosit. Matriks ekstraseluler inilah yang menjadi komponen yang paling nampak pada *scar* di kulit. Makrofag memproduksi *growth factor* seperti PDGF, FGF, dan TGF- $\beta$  yang menginduksi fibroblas untuk berproliferasi, migrasi, dan membentuk matriks ekstraseluler. Dengan bantuan matriks *metalloproteinase* (MMP-12), fibroblas mencerna matriks fibrin dan menggantikannya dengan *glycosaminoglycan* (GAG). Dengan berjalannya waktu matriks ekstraseluler ini akan digantikan oleh kolagen tipe III yang juga diproduksi oleh fibroblas. Kolagen ini tersusun atas 33% glisin, 25% hidroksiprolin, dan selebihnya berupa air, glukosa, dan galaktosa. Hidroksiprolin berasal dari residu prolin yang mengalami proses hidroksilasi oleh enzim *prolyl hydroxyase* dengan bantuan vitamin C. Hidroksiprolin hanya didapatkan pada kolagen, sehingga dapat dipakai sebagai tolak ukur banyaknya kolagen dengan mengalirkan hasilnya dengan 7,8. Selanjutnya kolagen tipe III akan digantikan oleh kolagen tipe I pada fase maturasi. Faktor proangiogenik yang diproduksi makrofag seperti *vascular endothelial growth factor* (VEGF), *fibroblast growth factor*



(FGF-2), *angiopoietin-1*, dan *thrombospondin* akan menstimulasi sel endotel membentuk neurovaskular melalui proses angiogenesis.<sup>24</sup>

### 3. Re-epitelisasi

Secara simultan, sel-sel basal pada epitelium bergerak dari daerah tepi luka menuju daerah luka dan menutupi daerah luka. Pada tepi luka, lapisan *singlelayer* sel keratinosit akan berproliferasi kemudian bermigrasi dari membran basal ke permukaan luka. Ketika bermigrasi, keratinosit akan menjadi pipih dan panjang dan juga membentuk tonjolan sitoplasma yang panjang. Mereka akan berikatan dengan kolagen tipe I dan bermigrasi menggunakan reseptor spesifik integrin. Kolagenase yang dikeluarkan keratinosit akan mendisosiasi sel dari matriks dermis dan membantu pergerakan dari matriks awal. Sel keratinosit yang telah bermigrasi dan berdiferensiasi menjadi sel epitel, ini akan bermigrasi di atas matriks provisional menuju ke tengah luka, bila sel-sel epitel ini telah bertemu di tengah luka migrasi sel akan berhenti dan pembentukan membran basalis dimulai.<sup>24</sup>



Gambar 2.3 Fase Proliferasi  
(Sumber : Santi. CDK-264; 2018:45(5))

#### c. Fase Maturasi (*Remodeling*)

Fase maturasi ini berlangsung mulai hari ke-21 hingga sekitar 1 tahun yang bertujuan untuk memaksimalkan kekuatan dan integritas struktural jaringan baru pengisi luka, pertumbuhan epitel dan pembentukan jaringan

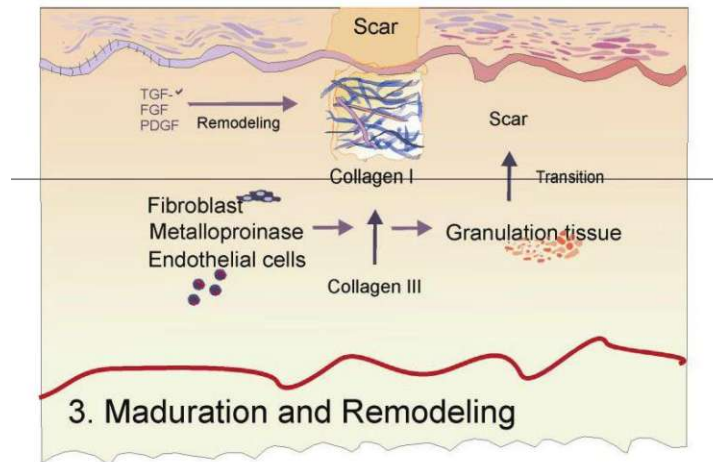


parut. Segera setelah kavitas luka terisi oleh jaringan granulasi dan proses reepitelisasi usai, fase ini pun segera dimulai. Pada fase ini terjadi kontraksi dari luka dan *remodeling* kolagen. Kontraksi luka terjadi akibat aktivitas fibroblas yang berdiferensiasi akibat pengaruh sitokin TGF- $\beta$  menjadi *myofibroblas*, yakni fibroblas yang mengandung komponen mikofilamen aktin intraseluler. *Myofibroblast* akan mengekspresikan  $\alpha$ -SMA ( $\alpha$ - *Smooth Muscle Action*) yang akan membuat luka berkontraksi. Matriks intraseluler akan mengalami maturasi dan asam hyaluronat dan fibronektin akan di degradasi.<sup>24</sup>

Pada fase ini terjadi keseimbangan antara proses sintesis dan degradasi kolagen serta matriks ekstraseluler. Kolagen yang berlebihan di degradasi oleh enzim kolagenase dan kemudian diserap. Sisanya akan mengerut sesuai tegangan yang ada. Hasil akhir dari fase ini berupa jaringan parut yang pucat, tipis, lemas, dan mudah digerakkan dari dasarnya.<sup>24</sup>

Selama proses maturasi, kolagen tipe III yang banyak berperan saat fase proliferasi akan menurunkan kadarnya secara bertahap, digantikan dengan kolagen tipe I yang lebih kuat. Serabut-serabut kolagen ini akan disusun, dirangkai, dan dirapikan sepanjang garis luka. Fase *remodeling* jaringan parut adalah fase terlama dari proses penyembuhan. Pada umumnya *tensile strength* pada kulit dan *fascia* tidak akan pernah mencapai 100%, namun hanya 80% dari kekuatan serat kolagen dari normal, karena serat-serat kolagen hanya bisa pulih sebanyak 80% dari kekuatan serat kolagen normal. Sebelum terjadinya luka, kekuatan akhir yang dicapai tergantung pada lokasi terjadinya luka dan durasi lama perbaikan jaringan yang terjadi. Sintesis dan degradasi kolagen dan matriks ekstraseluler terjadi secara simultan dan biasanya terjadi keseimbangan antara kedua proses hingga 3 minggu setelah terjadinya luka hingga sebelum akhirnya terjadi stabilan.<sup>24</sup>





Gambar 2.4 Fase Remodeling  
(Sumber : Santi. CDK-264; 2018:45(5))

### 2.3.4 Penyembuhan Luka Soket Gigi

Penyembuhan luka pasca pencabutan gigi pada prinsipnya tidak berbeda dengan penyembuhan luka jaringan lainnya. Penyembuhan luka pencabutan gigi terjadi dalam beberapa tahapan, yaitu pembentukan jendalan darah yang mengisi soket gigi, pembentukan jaringan granulasi, penggantian jaringan granulasi oleh jaringan ikat, pembentukan matriks tulang, dan proses re-epitelisasi. Bagian mukosa oral pada lokasi yang giginya telah dicabut akan mengalami penyembuhan menjadi area edentulous.<sup>25</sup>

Tahap pertama penyembuhan luka soket gigi adalah pembentukan jendalan darah (*blod clot*). Jendalan darah terdiri atas koagulum sel-sel darah merah dan sel-sel darah putih dengan perbandingan yang sama seperti pada sirkulasi tubuh, jendalan darah juga diketahui mengandung presitipasi benang-benang fibrin.

Tahap kedua penyembuhan luka soket gigi adalah penggantian jendalan darah (*blod clot*) oleh jaringan granulasi. Periode tahapan ini terjadi pada hari ke-4 sampai hari ke-5. Karakteristik jaringan ini adalah adanya sisa-sisa sel darah merah dan peningkatan jumlah sel-sel darah putih, sel retikuloendotelial dan sel endotel pertumbuhan pembuluh kapiler.

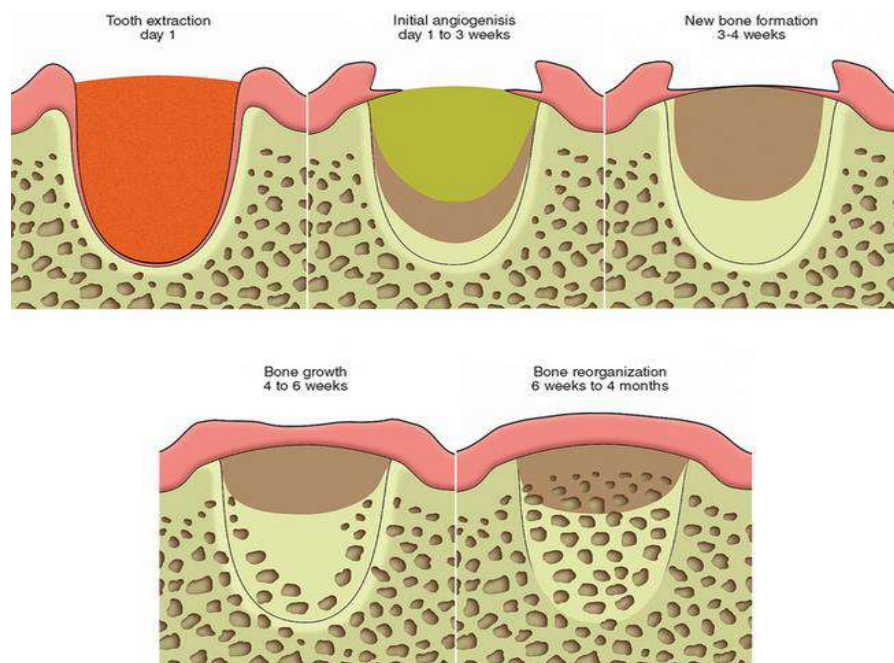
Tahap ketiga penyembuhan luka soket gigi adalah tahapan jaringan ikat menggantikan keberadaan jaringan granulasi secara bertahap. Tahap ini terjadi



pada hari ke-14 sampai hari ke-16 pasca pencabutan gigi. Karakteristik jaringan ini ditandai dengan keberadaan fibroblas muda berbentuk spindel, serabut kolagen, substansi dasar metakromatik dan terdapat alkalin fosfatase.

Tahap keempat penyembuhan luka soket gigi adalah pembentukan tulang fibrilar dan osteoid yang belum terkalsifikasi sempurna pada dasar dan dinding soket. Trabekula yang mengisi kurang lebih dua per tiga bagian dari soket pada hari ke-38.

Tahap kelima penyembuhan luka soket gigi adalah penutupan epitelium. Epitel mulai melakukan regenerasi pada hari ke-4 dan fusi sempurna berupa penutupan permukaan soket setelah hari ke-24 sampai hari ke-35.<sup>25</sup>



Gambar 2.5 Tahapan penyembuhan soket gigi  
(Sumber : Hamburg A. *Humble Dental Associates*; 2015)

### 2.3.5 Faktor yang mempengaruhi penyembuhan luka

Berbagai faktor dapat mempengaruhi penyembuhan luka antara lain :

Faktor intrinsik

Kondisi lokal yang merugikan pada tempat luka, dapat berupa eksudat yang berlebihan, dehidrasi, infeksi luka, trauma kambuhan, penurunan



suhu luka, pasokan darah yang buruk, edema, hipoksia lokal, jaringan nekrotik dan pengelupasan jaringan yang luas, produk limbah metabolik yang berlebihan dan adanya benda asing.

2. Faktor patofisiologi umum, berupa anemia, penurunan daya tahan terhadap infeksi, gangguan metabolik dan endoktrin, malnutrisi dan gangguan kardiovaskular.
3. Faktor fisiologis normal yang berkaitan dengan usia. Hal ini dapat mempengaruhi faktor-faktor patofisiologi umum pada pasien.

b. Faktor ekstrinsik

1. Penatalaksanaan luka yang tidak tepat

Penatalaksanaan luka yang tidak tepat dapat dipengaruhi oleh pengkajian luka yang tidak akurat, penggunaan agen topikal dan produk balutan luka primer yang tidak sesuai, teknik penggantian balutan yang ceroboh, dan sikap negatif perawat terhadap pengobatan dan penyembuhan.

2. Efek merugikan dari terapi lain

Efek merugikan dari terapi lain dapat berupa kemoterapi kanker, dosis steroid tinggi yang berkepanjangan dan terapi radiasi.

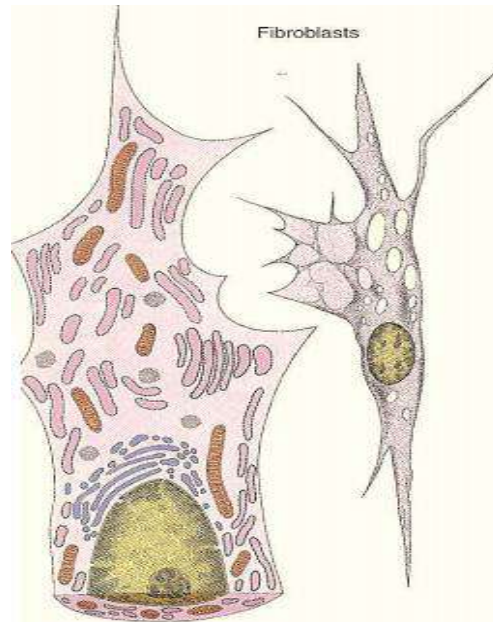
## 2.4 Fibroblas

Fibroblas tersebar luas sebagai sel tetap pada berbagai jaringan ikat, berasal dari sel mesensim yang belum berdiferensiasi dan berfungsi memproduksi matriks ekstra sel jaringan ikat. Gambaran histologik fibroblas berupa sel besar berbentuk gepeng dengan sitoplasma bercabang langsing, atau berbentuk gelondong atau fusiformis. Inti lonjong atau memanjang dengan satu atau dua buah anak inti, batas sel tidak jelas, sitoplasma homogen bersifat basofil karena terdapat banyak retikulum endoplasma granular (menunjukkan aktivitas sintesis untuk menghasilkan matriks ekstraseluler), beberapa penulis menggunakan istilah

aktif. Bila aktivitas sintesis fibroblas berkurang, maka struktur selnya berubah. Sitoplasma menjadi basofil lemah dan mengandung sedikit endoplasma granuler, tetapi ribosom bebas banyak, juga inti menjadi



lebih padat dan gepeng, sel ini dinamakan fibrosit atau fibroblas inaktif. Kedua jenis sel ini dapat mengalami transisi, yaitu dari fibroblas menjadi fibrosit atau sebaliknya, sehingga beberapa penulis menggunakan istilah fibroblas saja.<sup>27</sup>



Gambar 2.6 Sel Fibroblas  
(Sumber : Wangko S, *et.all.* Jurnal Biomedik; 2014:6(3))

Fibroblas terdapat diberbagai jaringan pengikat dengan berbagai populasi sel yang heterogen. Secara struktur fibroblas banyak mengandung *rough endhoplasmic reticulum* dan aparatus golgi yang merupakan karakter sel dengan aktifitas biosintesis yang tinggi. Fibroblas merupakan sumber utama dari protein matriks ekstraseluler terutama bentuk kolagen dan fibronectin yang merupakan bentuk granulasi jaringan dan berperan dalam penyediaan integritas struktural pada luka. Bentuk spesifik dari fibroblas adalah myofibroblas yang merupakan sumber penyokong kekuatan kontraksi dan berperan penting serta efisiensi untuk penutupan luka.<sup>28</sup>

Fibroblas berada selama proses penyembuhan luka dimulai dari akhir fase inflamasi hingga fase epitelisasi selesai. Akhir fase inflamasi dan awal fase epitelisasi (24-48 jam setelah luka) merupakan awal fibroblas terlihat pada area luka. Fibroblas berperan dalam migrasi, proliferasi, dan degradasi dari bekuan fibrin berasal dari fibroblas yang menghasilkan beberapa jenis matriks *metalloproteinase* dan mengganti komponen



ekstraseluler seperti kolagen, glikoprotein, proteoglikan, laminin, trombospondin, glikosaminoglikan, *hyaluronic acid* dan heparin sulphate. Komplek matriks akan mendukung dan mengatur migrasi serta aktifitas fibroblas, *supportsignal* untuk angiogenesis, pembentukan jaringan granulasi dan terjadinya epitelisasi.<sup>28</sup>

Fibroblas yang telah sampai di area luka akan berkurang aktifitasnya, terjadi perlekatan di bekuan fibrin dan dasar luka melalui *multiple integrin*. Fibroblas segera berproliferasi dan memproduksi MMP serta proteinase yang lain seperti *seperinase* yang digunakan untuk denaturasi protein dan provisional matriks yang tidak diperlukan lagi untuk proses penyembuhan. Proteinase dikontrol ketat oleh *tissue inhibitor of metalloproteinase* (TIMP) yang diproduksi oleh fibroblas. Produksi matriks ekstraseluler yang baru relatif kaya dengan kolagen tipe III, fibronektin dan *hyaluronic acid*. Degradasi kembali oleh protease dilakukan untuk remodeling sehingga fibroblas akan mengganti kolagen tipe III ke kolagen tipe I yang mempunyai kekuatan *tensile* yang lebih tinggi meskipun diperlukan beberapa waktu untuk terjadinya deposisi.<sup>28</sup>

Fibroblas merupakan kunci untuk dapat terjadi penyembuhan luka secara normal. Apabila fibroblas tidak teraktifasi atau migrasi ke provisional matrik tidak optimal maka autolisis debridemen dari denaturasi protein dan pembentukan sumbat fibrin akan berkurang. Aktivitas penting dari fibroblas adalah kontribusi sel untuk produksi matik ekstraseluler dan kontaksi sel pada proses penyembuhan luka.<sup>28</sup>

## 2.5 Flavonoid

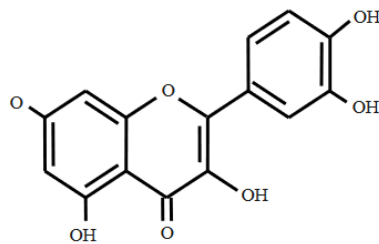
Flavonoid adalah suatu kelompok senyawa fenol yang terbesar yang ditemukan di alam. Banyaknya senyawa flavonoid ini bukan disebabkan karena banyaknya variasi struktur, akan tetapi lebih disebabkan oleh berbagai tingkat hidroksilasi, alkoksilasi atau glikosilasi pada struktur tersebut. Telah banyak flavonoid yang diketahui memberikan efek fisiologis tertentu. Oleh karena itu,

... yang mengandung flavonoid banyak dipakai dalam pengobatan  
...<sup>29</sup>





Senyawa flavonoid adalah senyawa polifenol yang mempunyai 15 atom karbon yang tersusun dalam konfigurasi C<sub>6</sub>-C<sub>3</sub>-C<sub>6</sub>, artinya kerangka karbonnya terdiri atas dua gugus C<sub>6</sub> (cincin benzena tersubstitusi) disambungkan oleh rantai alifatik tiga karbon. Flavonoid berperan sebagai antioksidan dengan cara mendonasikan atom hidrogennya atau melalui kemampuannya mengkelat logam, berada dalam bentuk glukosida (mengandung rantai samping glukosa) atau dalam bentuk bebas yang disebut aglikon.<sup>30,31</sup>



Gambar 1. Kerangka C<sub>6</sub> – C<sub>3</sub> – C<sub>6</sub> Flavonoid

Gambar 2.7 Kerangka C<sub>6</sub>-C<sub>3</sub>-C<sub>6</sub> Flavonoid

(sumber : Redha A. Jurnal Belian; 2010:9(2))

Flavonoid berfungsi sebagai anti-bakteri dengan cara membentuk senyawa kompleks terhadap protein ekstraseluler yang mengganggu integritas membran sel bakteri. Adapun mekanisme dari flavonoid yaitu melancarkan peredaran darah ke seluruh tubuh dan mencegah terjadinya penyumbatan pembuluh darah, mengandung anti-inflamasi juga berfungsi sebagai anti-oksidan, dan membantu mengurangi rasa sakit jika terjadi pendarahan atau pembengkakan. Mekanisme flavonoid sebagai anti-oksidan dalam kesembuhan luka adalah menginduksi sistem seluler anti-oksidan dan menambah sekitar 50% konsentrasi *glutathione* dalam tubuh.<sup>32,33</sup>

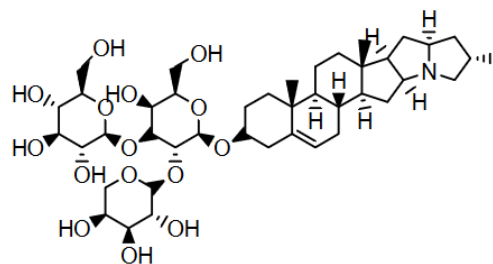
Flavonoid diketahui memiliki fungsi mengurangi proksidasi lemak sehingga meningkatkan kelangsungan serat kolagen dan mencegah kerusakan sel. Selain itu juga memiliki efek anti-mikrobal dan astrigen, yang mana berperan berkontraksi luka dan epitelisasi. Flavonoid dapat meningkatkan produksi



fibroblas sehingga meningkatkan sintesis kolagen, dan meningkatkan difusi oksigen ke sel.<sup>34</sup>

## 2.6 Saponin

Saponin merupakan senyawa sekunder yang ditemukan pada banyak tanaman dibagian akar, kulit, daun, biji, dan buah yang berfungsi sebagai sistem pertahanan. Keberadaan saponin dapat dicirikan dengan rasa pahit, pembentukan busa yang stabil pada larutan cair dan mampu membentuk molekul dengan kolesterol. Saponin terdiri atas gula yang biasanya mengandung glukosa, galaktosa, asam glukuronat, xylosa, rhamnosa atau methylpentosa yang berkaitan dengan dengan *hydrophobic aglycone* (sapogenin) yaitu triterpenoid atau steroid membentuk glikosida. Saponin dapat dibagi dalam dua kelompok, yaitu steroid dengan 27 atom C dan tripenoids dengan 30 atom C. Saponin steroid terutama ditemukan pada tanaman monokotil (seperti dalam keluarga *Agavaceae*, *Dioscoreaceae* dan *Liliaceae*), sedangkan saponin triterpenoid sebagian besar terdapat pada tanaman dikotil (seperti dalam keluarga *Fabaceae*, *Araliaceae*, dan *Caryophyllaceae*).<sup>35,46</sup>



**Gambar 4.** Struktur Saponin

Gambar 2.8 Struktur Saponin

(Sumber : Noer S., Pratiwi R.D., Gresinta E. Eksakta: Jurnal Ilmu-Ilmu MIPA; 2018:18(3))



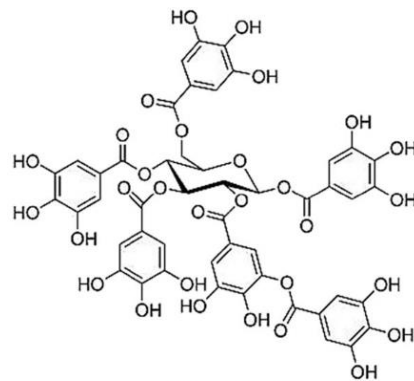
Penelitian menyatakan bahwa saponin dapat mempercepat sejumlah aktivitas biologi termasuk hemolitik, anti-bakteri, anti-virus, dan fungsi anti-oksidatif, selain itu saponin dilaporkan memiliki aktivitas anti-peradangan yang dapat mengurangi edema dan peradangan kulit. Mekanisme saponin sebagai anti-inflamasi adalah dengan menghambat kenaikan permeabilitas vaskular.<sup>36,37</sup>

## 2.7 Tanin

Tanin merupakan salah satu senyawa metabolit sekunder yang terdapat pada tanaman dan disintesis oleh tanaman. Tanin merupakan senyawa yang mempunyai berat molekul 500-3000 g/mol dan mengandung sejumlah besar gugus hidoksi fenolik yang memungkinkan membentuk ikatan silang yang efektif dengan protein dan molekul-molekul lain seperti polisakarida, asam amino, asam lemak, dan asam nukleat. Struktur senyawa tanin terdiri dari cincin benzena (C6) yang berikatan dengan gugus hidroksil (-OH).<sup>38,39</sup>

Tanin dibagi menjadi dua kelompok yaitu tanin yang mudah terhidrolisis dan tanin terkondensasi. Tanin yang mudah terhidrolisis merupakan polimer *gallic* dan *ellagic acid* yang berkaitan dengan ester dengan sebuah molekul gula, sedangkan tanin terkondensasi merupakan polimer senyawa flavonoid dengan ikatan karbon-karbon berupa *catechin* dan *gallocatechin*.<sup>38</sup>





Gambar 4. Tanin

Gambar 2.9 Tanin

(Sumber : Ananta G.A.P.Y.V. Jurnal Ilmiah Kesehatan Sandi Husada;  
2020:11(1))

Tanin mempunyai aktivitas mekanisme seluler yaitu membersihkan radikal bebas dan oksigen reaktif, meningkatkan penyembuhan luka, serta meningkatkan pembentukan pembuluh darah kapiler serta aktivasi fibroblas.<sup>40</sup>

Senyawa tanin berpotensi meningkatkan terjadinya angiogenesis, pembentukan fibroblas, deposisi kolagen, dan meningkatkan kontraksi luka. Tanin merupakan sebuah anti-oksidan yang juga dapat memicu terbentuknya *transformation growth factor-β* yang berperan dalam proses proliferasi fibroblas.<sup>41</sup>

