

**IDENTIFIKASI BAKTERI *Aeromonas hydrophila* SERTA  
PENGARUHNYA TERHADAP HISTOLOGI ORGAN GINJAL  
PADA IKAN LELE DUMBO (*Clarias gariepinus*)**

**SKRIPSI**

**AYU AN NISAA  
011116512**



**PROGRAM STUDI KEDOKTERAN HEWAN  
FAKULTAS KEDOKTERAN  
UNIVERSITAS HASANUDDIN  
MAKASSAR  
2020**

**IDENTIFIKASI BAKTERI *Aeromonas hydrophila* SERTA  
PENGARUHNYA TERHADAP HISTOLOGI ORGAN GINJAL  
PADA IKAN LELE DUMBO (*Clarias gariepinus*)**

**AYU AN NISAA**

Skripsi

Sebagai salah satu syarat untuk memperoleh gelar  
Sarjana Kedokteran Hewan pada  
Program Studi Kedokteran Hewan  
Fakultas Kedokteran

**PROGRAM STUDI KEDOKTERAN HEWAN  
FAKULTAS KEDOKTERAN  
UNIVERSITAS HASANUDDIN  
MAKASSAR  
2020**


**HALAMAN PENGESAHAN SKRIPSI**


Judul Skripsi : Identifikasi Bakteri *Aeromonas hydrophila* serta Pengaruhnya Terhadap Histologi Organ Ginjal Pada Ikan Lele Dumbo (*Clarias gariepinus*)  
Nama : Ayu An Nisaa  
NIM : 0111 16 512

Disetujui Oleh,

Pembimbing Utama

Pembimbing Anggota


  
drh. A. Magtira Satya Apada, M.Sc  
NIP. 198508072010122008


  
Dr. drh. Dwi Kesuma Sari, AP.Vet  
NIP. 197302161999032001

Diketahui Oleh,

An. Dekan  
Wakil Dekan Bidang Akademik, Riset  
dan Inovasi Fakultas Kedokteran

Ketua  
Program Studi Kedokteran Hewan  
Fakultas Kedokteran

  
Dr. dr. Irfan Idris, M. Kes  
NIP. 196711031998021001

  
Dr. drh. Dwi Kesuma Sari, APvet  
NIP. 197302161999032001

Tanggal lulus : 25 Agustus 2020

### PERNYATAAN KEASLIAN

1. Yang bertanda tangan di bawah ini :  
Nama : Ayu An Nisaa  
NIM : 011116512  
Program Studi : Kedokteran Hewan  
Fakultas : Kedokteran  
Menyatakan dengan sebenarnya bahwa :
  - a. Karya skripsi saya adalah asli
  - b. Apabila sebagian atau seluruhnya dari skripsi ini, terutama dalam bab hasil dan pembahasan, tidak asli atau plagiasi, maka saya bersedia dibatalkan dan dikenakan sanksi akademik yang berlaku
2. Demikian pernyataan keaslian ini dibuat untuk dapat digunakan seperlunya.

Makassar, 7 Juli 2020  
Pembuat Pernyataan,

METERAI  
TEMPEL  
FSDDDAH34298  
6000  
ENAM RIBU RUPIAH  
  
Ayu An Nisaa

## ABSTRAK

AYU AN NISAA. **Identifikasi Bakteri *Aeromonas hydrophila* serta Pengaruhnya Terhadap Histologi Organ Ginjal Pada Ikan Lele Dumbo (*Clarias gariepinus*)**. Di bawah bimbingan A. MAGFIRA SATYA APADA dan DWI KESUMA SARI

---

Ikan lele dumbo merupakan salah satu komoditas ikan air tawar yang banyak digemari oleh masyarakat sehingga permintaan ikan lele cukup tinggi. Tujuan penelitian ini adalah untuk mengetahui perubahan histopatologi dari organ ginjal ikan lele yang terinfeksi bakteri *Aeromonas hydrophila*. Sampel yang digunakan ialah 5 ekor ikan lele dumbo. Sampel yang diambil ialah ikan lele yang menunjukkan gejala berupa adanya lesi pada permukaan tubuh, perut membengkak dan warna kulit pucat. Identifikasi bakteri *Aeromonas hydrophila* dilakukan dengan uji biokimia menggunakan mesin Vitek 2 Compact dan didapatkan dua dari lima sampel positif terinfeksi bakteri *Aeromonas hydrophila*. Preparat organ ginjal di fiksasi menggunakan *neutral buffered formalin* (NBF) 10%, dehidrasi menggunakan alkohol bertingkat, *embedding* dengan menggunakan paraffin, pembedahan dengan ketebalan 4  $\mu\text{m}$  serta diwarnai dengan menggunakan haematoksilin eosin kemudian diamati. Analisis data yang digunakan adalah dekriptif kualitatif. Berdasarkan hasil pengamatan diperoleh kerusakan atau histopatologi yang terjadi pada ginjal yang terinfeksi *Aeromonas hydrophila* yaitu degenerasi lemak, pembentukan jaringan ikat, nekrosis, hemoragi, infiltrasi sel radang dan peningkatan jumlah melanomakrofag. Perubahan struktur histologi yang terjadi merupakan reaksi dari tubuh ikan lele yang terinfeksi bakteri *Aeromonas hydrophila*.

**Kata kunci:** *Aeromonas hidrophila*, ginjal, histologi, lele dumbo

## ABSTRACT

AYU AN NISAA. **Identification of *Aeromonas hydrophila* Bacteria and its Effect to Histology of African Catfish (*Clarias gariepinus*) kidney.** Under the supervisor A. MAGFIRA SATYA APADA dan DWI KESUMA SARI

---

African Catfish is one of fresh water commodity that liked by many people so the african catfish demand is pretty high. The purpose of this study is to find out histopathology change of african catfish kidney that infected by *Aeromonas hydrophila*. Samples were used is 5 african catfish. Samples taken were catfish which showed clinical symptoms in the form of lesions on the surface of the skin, swollen abdomen and pale skin color. *Aeromonas hydrophila* identification was done by biochemical test using Vitek 2 Compact machine and the result is two out of five sample are positive infected by *Aeromonas hydrophila*. Preparations of kidney were fixed using 10% neutral buffered formalin (NBF), dehydration using graded alcohol, embedding using paraffin, cutting with a thickness of 5  $\mu\text{m}$  and stained with haematoxilin eosin and then observed. Analysis of the data used is descriptive qualitative. Based on observations obtained by damage or histopathology that occurs in the kidneys namely fat degeneration, connective tissue formation, necrosis, hemorrhage, infiltration of inflammatory cell and an increase in the number of melanomacrophages. Changes in histological structure that occur is a reaction from the body of catfish infected with *Aeromonas hydrophila* bacteria.

**Keywords:** *Aeromonas hydrophila*, African catfish, histology, kidney.

## KATA PENGANTAR

Segala puji dan syukur penulis ucapkan kepada Tuhan Yang Maha Esa, Sang Pemilik Kekuasaan dan Rahmat, yang telah melimpahkan berkat dan karunia-Nya sehingga penulis dapat menyelesaikan skripsi yang berjudul “Identifikasi Bakteri *Aeromonas hydrophila* serta Pengaruhnya Terhadap Histopatologi Organ Ginjal Pada Ikan Lele Dumbo (*Clarias gariepinus*)” ini. Penulis mengucapkan banyak terima kasih kepada pihak-pihak yang telah membantu, sejak persiapan, pelaksanaan hingga pembuatan skripsi setelah penelitian selesai.

Skripsi ini diajukan untuk memenuhi syarat dalam menempuh ujian sarjana kedokteran hewan. Penulis menyadari bahwa penyusunan skripsi ini masih banyak terdapat kekurangan dan masih jauh dari kesempurnaan, hal ini dikarenakan keterbatasan kemampuan yang dimiliki penulis. Namun adanya doa, restu dan dorongan dari orang tua yang tidak pernah putus menjadikan penulis bersemangat untuk melanjutkan penulisan skripsi ini. Untuk itu dengan segala bakti penulis memberikan penghargaan setinggi-tingginya dan ucapan terima kasih yang sebesar-besarnya kepada mereka: ayahanda **Yunus**, dan ibunda **Nurbaya, S.ST**, serta adinda tercinta walau terasa antara ada dan tiada: **Muh. Bayu Al Imran**

Penulis menyadari bahwa penyelesaian skripsi ini tidak akan terwujud tanpa adanya bantuan, bimbingan, motivasi dan dorongan dari berbagai pihak. Oleh karena itu, dengan segala kerendahan hati, penyusun mengucapkan terima kasih kepada:

1. **Prof. dr. Budu, Ph.D., Sp.M (K), MMed.Ed**, selaku dekan fakultas kedokteran.
2. **Drh. A. Magfira Satya Apada, M.Sc** sebagai pembimbing skripsi utama sekaligus dosen pembimbing akademik penulis serta **Dr. Drh. Dwi Kesuma Sari, AP.Vet** sebagai dosen pembimbing skripsi anggota yang memberikan bimbingan selama masa penulisan skripsi ini.
3. **dr. Ashraf Amalius, Sp.M** dan **Drh. Nurul Sulfi andini, M.Sc.** sebagai dosen pembahas dan penguji dalam seminar proposal yang telah memberikan masukan-masukan dan penjelasan untuk perbaikan penulisan ini.
4. Dosen pengajar yang telah banyak memberikan ilmu dan berbagi pengalaman kepada penulis selama mengikuti pendidikan di PSKH UH. Serta staf tata usaha PSKH UH khususnya **Ibu Ida** dan **Pak Tomo** yang mengurus kelengkapan berkas.
5. Teman seperjuangan: **A. Regita Dwi Cahyani** dan **A. Ananda Sekar Ayu Pertiwi Syakir** yang kuat, sabar dan tegar bersama-sama menyelesaikan penelitian ini dalam situasi pandemi COVID-19 ini.
6. Temanku **Achmad Yusril Ihzamahendra** yang rela meluangkan waktu dan tenaga untuk mendampingi penulis dalam menyelesaikan penelitian ini. Jasa anda akan terpatri hingga akhir hayat.
7. Sobatku tercinta **Omi, Ilem**, dan **Lisa** yang selalu bersedia memberi dukungan moral dan menjadi tempat berkeluh kesah untuk penulis.
8. Teman-teman terkasih **Lan Jalan Family** yang selalu menjadi tempat pelarian penulis dari realita kehidupan dan mengisi malam-malam panjang

penulis dengan canda, tawa serta pelajaran kehidupan yang tak ternilai harganya.

9. Teman seangkatan 2016 **“COS7A VERA”** yang telah berjuang bersama-sama dengan penulis dalam mengarungi ombak badai perkuliahan dari senin hingga senin kembali dan pagi hingga pagi kembali.
10. Terima kasih kepada semua pihak yang tidak bisa penulis sebutkan satu persatu yang telah ikut menyumbangkan pikiran, tenaga dan doa untuk penulis.

Penulis menyadari bahwa skripsi ini masih terdapat banyak kekurangan dan jauh dari kesempurnaan. Oleh karena itu, penulis mengharapkan kritik dan saran yang sifatnya membangun agar dalam penyusunan karya berikutnya dapat lebih baik. Akhir kata, semoga karya ini dapat bermanfaat bagi setiap jiwa yang bersedia menerimanya.

Makassar, 1 Juli 2020

Ayu An Nisaa



## DAFTAR ISI

Nomor	Halaman
HALAMAN SAMPUL	ii
HALAMAN PENGESAHAN	iii
KATA PENGANTAR	vii
DAFTAR ISI	ix
DAFTAR TABEL	x
DAFTAR GAMBAR	xi
DAFTAR LAMPIRAN	xii
1. PENDAHULUAN	1
1.1. Latar Belakang	1
1.2. Rumusan Masalah	2
1.3. Tujuan Penelitian	2
1.4. Manfaat Penelitian	2
1.5. Hipotesis	3
1.6. Keaslian Penelitian	3
2. TINJAUAN PUSTAKA	4
2.1. Ikan Lele	4
2.2.1 Klasifikasi Ikan Lele	4
2.2.2 Morfologi Ikan Lele	4
2.2. <i>Aeromonas hydrophila</i>	5
2.3. Ginjal	6
3. METODOLOGI PENELITIAN	9
3.1. Waktu dan Tempat Penelitian	9
3.2. Jenis Penelitian dan Metode Sampling	9
3.3. Materi Penelitian	9
3.3.1. Sampel	9
3.3.2. Alat	9
3.3.2.1. Identifikasi Bakteri <i>Aeromonas hydrophila</i>	9
3.3.2.2. Uji Histopatologi	9
3.3.3. Bahan	10
3.3.3.1. Identifikasi Bakteri <i>Aeromonas hydrophila</i>	10
3.3.3.2. Uji Histopatologi	10
3.4. Prosedur Penelitian	10
3.4.1. Kerangka Konsep Penelitian	
3.4.1.1. Kerangka Konsep Prosedur Identifikasi Bakteri <i>Aeromonas hydrophila</i>	10
3.4.1.2. Kerangka Konsep Prosedur Uji Histopatologi Organ Ginjal Ikan Lele	10
3.4.2 Pengambilan Sampel	11
3.4.3 Identifikasi Bakteri <i>Aeromonas hydrophila</i>	11
3.4.4 Pembuatan Sediaan Histologi	11
3.4.5 Pengamatan Mikroskopik	13
3.5 Analisis Data	13
4. HASIL DAN PEMBAHASAN	14
4.1. Identifikasi Bakteri <i>Aeromonas hydrophila</i>	14
4.2. Histopatologi Ginjal Ikan Lele Dumbo ( <i>Clarias gariepinus</i> )	15
5. PENUTUP	18

5.1 Kesimpulan	18
5.2 Saran	18
DAFTAR PUSTAKA	19
LAMPIRAN	20

## DAFTAR TABEL

<b>Nomor</b>	<b>Halaman</b>
1. Karakterisasi Morfologi Koloni Isolat Ikan Lele Dumbo	14
2. Hasil Uji Biokimia Menggunakan mesin Vitek 2 Compact pada Isolat Sampel Ikan Lele Dumbo	15

## DAFTAR GAMBAR

Nomor	Halaman
1. Morfologi Ikan Lele Dumbo	5
2. Morfologi koloni <i>Aeromonas hydrophila</i> dalam perbesaran mikroskop 1000X	5
3. Struktur histologi normal ginjal ikan lele dalam perbesaran 400X	7
4. Histologi ginjal ikan yang terinfeksi <i>Aeromonas</i>	7
5. Gejala klinis ikan lele terinfeksi <i>A. hydrophila</i>	9
6. Kerangka konsep prosedur identifikasi bakteri <i>Aeromonas hydrophila</i>	10
7. Kerangka konsep prosedur uji histopatologi organ ginjal ikan lele	11
8. Morfologi Koloni Sampel Ikan Lele Dumbo pada Media Agar <i>Mac Conkey</i>	14
9. Histopatologi ginjal ikan lele dumbo ( <i>Clarias gariepinus</i> ) sampel tiga	16
10. Histopatologi ginjal ikan lele Dumbo ( <i>Clarias gariepinus</i> ) sampel lima	16

## DAFTAR LAMPIRAN

<b>Nomor</b>	<b>Halaman</b>
1. Tempat Pengambilan Sampel	22
2. Pemisahan organ	23
3. Identifikasi Bakteri <i>Aeromonas hydrophila</i>	23
4. Tahapan persiapan dan pembuatan preparat histologi	24
5. Tahapan Prosedur Tissue Processor dan Pewarnaan HE	27
6. Hasil Uji Identifikasi <i>Aeromonas hydrophila</i>	29

## 1. PENDAHULUAN

### 1.1 Latar Belakang

Ikan lele dumbo merupakan salah satu komoditas ikan air tawar yang banyak digemari oleh masyarakat sehingga permintaan ikan lele cukup tinggi dan merupakan komoditas perikanan yang prospektif untuk dibudidayakan dalam skala industri ataupun skala rumah tangga (Jatnika *et al.*, 2014). Ikan lele dumbo menduduki urutan ketiga sebagai ikan air tawar yang paling banyak dibudidayakan setelah ikan mas dan ikan nila (Kordi, 2010). Kebutuhan ikan lele dumbo dalam negeri terus meningkat, sejalan dengan kepopuleran ikan lele dumbo yang dapat disajikan sebagai hidangan yang lezat (Ferdian *et al.*, 2010). Pada tahun 2017 tercatat produksi ikan lele nasional mencapai 1,77 juta ton atau naik sebesar 131 persen dari tahun 2016 yang mencapai 764.797 ton (Direktorat Jenderal Perikanan Budidaya, 2018).

Salah satu faktor permasalahan yang harus dihadapi dalam kegiatan budidaya ikan adalah serangan wabah penyakit pada ikan (Hartika *et al.*, 2014). Penyakit ikan merupakan segala sesuatu yang dapat mengakibatkan suatu gangguan baik secara fisik ataupun secara fisiologi. Gangguan tersebut dapat disebabkan campur tangan manusia, kondisi lingkungan yang tidak mendukung, pakan dan organisme lain. Serangan penyakit dapat ditimbulkan karena ketidakserasian antara ikan, kondisi lingkungan dan patogen yang dapat menyebabkan ikan stress sehingga sistem pertahanan tubuhnya menurun dan mudah terserang penyakit (Suwarsito dan Mustafidah, 2011). Wabah penyakit yang menyebabkan kematian pada ikan lele, salah satunya adalah *Motile Aeromonas Septicemia* (MAS) yang disebabkan oleh bakteri *Aeromonas hydrophila*.

*A. hydrophila* merupakan mikroorganisme akuatik yang berada di perairan laut maupun perairan tawar, dalam kondisi stres bakteri tersebut menjadi patogen dan bersifat patogen oportunistik pada penyakit *Hemoragi septicemia* (penyakit bercak merah) pada ikan. Lukistyowati dan Kurniasih (2012) menyatakan bahwa bakteri *A. hydrophila* sangat mempengaruhi usaha budidaya ikan air tawar dan seringkali menimbulkan wabah penyakit dengan tingkat kematian yang tinggi (80-100 %) dalam kurun waktu yang singkat (1-2 minggu). Yin *et al.*, (2010) juga menambahkan bahwa infeksi bakteri *A. hidrophila* dapat menyebabkan kematian hingga 80%. Selain itu, Berdasarkan penelitian Laith dan Najiah (2013), bahwa 73,3% dari strain bakteri yang diisolasi dari ikan lele yang sakit adalah *Aeromonas hydrophila*, sehingga dapat disimpulkan bahwa serangan bakteri ini yang paling umum menyebabkan penyakit dalam budidaya ikan lele.

Kemampuan *A. hydrophila* dalam menimbulkan penyakit cukup tinggi. Patogenisitas yang ditunjukkan dengan LD50 cukup bervariasi, yaitu berkisar antara 10<sup>4</sup> – 10<sup>6</sup> sel/ml (Saroni *et al.*, 1993). Bakteri *A. hydrophila* dapat ditemukan dimana-mana, terutama di perairan yang mengandung bahan organik tinggi. Disamping itu, bakteri ini dapat tumbuh pada suhu 4 – 45 °C, meskipun lambat dan tumbuh optimum pada suhu 37 °C (Farmer *et al.*, 2000). Bakteri *A. hydrophila* menghasilkan bermacam-macam enzim, seperti gelatinase, caseinase, elastase, lipase, lecithinase, staphylolyase, deoxyribonuclease dan ribonuclease. Selain itu, *A. hydrophila* menghasilkan bermacam-macam toksin antara lain

eksotoksin, seperti  $\alpha$  dan  $\beta$  hemolisin, cytotoksin, enterotoksin dan endotoksin, yaitu LPS (Lipopolisakarida) (Roberts, 1993).

Gejala klinis pada ikan lele yang terserang *Aeromonas hydrophila* ditandai oleh adanya lesi kecil permukaan (yang mengarah pada lepasnya sisik), pendarahan lokal terutama insang dan anus, bisul, abses, exophthalmia dan perut kembung. Secara internal, mungkin ada akumulasi cairan asites, dan kerusakan pada organ-organ, terutama ginjal dan hati (Austin dan Austin, 1987). Dampak penyakit tersebut dapat menurunkan kualitas daging dan menimbulkan kerugian ekonomi (Supriyadi, 1981).

Penentuan diagnosis pada ikan dengan hanya melihat dari gejala klinisnya saja dipandang masih belum akurat. Oleh karena itu identifikasi lebih lanjut salah satunya ialah uji biokimia perlu dilakukan. Selain itu, pemeriksaan histologi dilakukan untuk mengetahui perubahan yang terjadi pada suatu jaringan yang disebabkan oleh infeksi bakteri *Aeromonas hydrophila* sehingga penulis memandang perlu melakukan penelitian tentang “Identifikasi Bakteri *Aeromonas hydrophila* serta Pengaruhnya Terhadap Histologi Organ Ginjal pada Ikan Lele (*Clarias sp*)”.

## 1.2 Rumusan Masalah

Berdasarkan latar belakang yang telah dipaparkan maka dapat diambil rumusan masalah sebagai berikut:

- 1.2.1. Apakah ikan lele (*Clarias sp.*) yang menunjukkan gejala serangan *Aeromonas hydrophila* di pasar kota Makassar positif terinfeksi bakteri *Aeromonas hydrophila*?
- 1.2.2. Apakah ada perubahan histologi organ ginjal ikan lele yang telah terinfeksi bakteri *Aeromonas hydrophila*?

## 1.3 Tujuan Penelitian

Secara umum penelitian ini bertujuan

### 1.3.1. Tujuan Umum

Untuk mengisolasi dan mengidentifikasi bakteri *Aeromonas hydrophila* pada ikan lele yang menunjukkan gejala serangan *Aeromonas hydrophila*.

### 1.3.2. Tujuan Khusus

Untuk mengetahui perubahan histopatologi organ ginjal ikan lele yang terinfeksi bakteri *Aeromonas hydrophila*

## 1.4 Manfaat Penelitian

### 1.4.1. Manfaat Pengembangan Ilmu Teori

Penelitian ini diharapkan dapat memberikan informasi ilmiah tentang pengaruh bakteri *Aeromonas hydrophila* terhadap organ ginjal pada ikan lele

### 1.4.2. Manfaat Untuk Aplikasi

#### a. Untuk Peneliti

Melatih kemampuan meneliti dan menjadi data penunjan bagi penelitian-penelitian selanjutnya.

b. Untuk Masyarakat

Penelitian ini diharapkan dapat memberikan kontribusi dalam pengembangan ilmu kedokteran hewan khususnya pada hewan akuatik dalam upaya meningkatkan kesehatan hewan akuatik dan juga kesehatan manusia

### **1.5 Hipotesis**

Ikan lele yang yang diteliti positif terinfeksi bakteri *Aeromonas hydrophila* dan mengalami perubahan histopatologi pada organ ginjal.

### **1.6 Keaslian Penelitian**

Penelitian mengenai “Identifikasi Bakteri *Aeromonas hydrophila* serta Pengaruhnya Terhadap Histopatologi Organ Ginjal pada Ikan Lele (*Clarias sp*)” belum pernah dilakukan, namun penelitian yang terkait yang pernah dilakukan sebelumnya dengan lokasi dan metode yang berbeda mengenai “Studi Histopatologi pada Ikan Lele Dumbo (*Clarias gariepinus*) yang Terinfeksi Bakteri *Aeromonas hydrophila*” (Asnitiah *et al.*, 2013) dan “Isolasi dan Identifikasi *Aeromonas spp.* dari Lele Dumbo (*Clarias sp.*) Sakit di Kabupaten Ngawi” (Rejeki *et al.*, 2016).



## 2. TINJAUAN PUSTAKA

### 2.1 Ikan Lele Dumbo

Lele merupakan jenis ikan konsumsi air tawar dengan tubuh memanjang dan kulit licin. Di Indonesia ikan lele mempunyai beberapa nama daerah, antara lain ikan *kalang* (Padang), ikan *maut* (Gayo, Aceh), ikan *pintet* (Kalimantan Selatan), ikan *keling* (Makasar), ikan *cepi* (Bugis), ikan lele atau *lindi* (Jawa Tengah). Sedang di negara lain dikenal dengan nama *mali* (Afrika), *plamond* (Thailand), ikan *keli* (Malaysia), gura magura (Srilangka), *ca tre trang* (Jepang). Dalam bahasa Inggris disebut pula *catfish*, *siluroid*, *mudfish* dan *walking catfish*. Ikan lele tidak pernah ditemukan di air payau atau air asin (Saparinto dan Cahyo., 2009). Berbeda dengan ikan lele lokal (*Clarias batrachus*), ikan lele dumbo (*Clarias sp*) berasal dari Mozambique (Afrika). Ikan lele dumbo masuk ke Indonesia pada tahun 1985, yang diintroduksi dari Taiwan oleh sebuah perusahaan yang bergerak di bidang perikanan. Beberapa keterangan menyatakan bahwa ikan lele dumbo merupakan hasil persilangan ikan lele lokal yang berasal dari Afrika dengan ikan lele lokal dari Taiwan (Khairuman dan Khairul, 2002). Pada awalnya ikan ini dijadikan sebagai ikan hias, tetapi dalam perkembangannya menjadi salah satu ikan konsumsi unggulan pada sistem budidaya air tawar.

#### 2.2.1 Klasifikasi Ikan Lele Dumbo

Klasifikasi ilmiah ikan lele menurut Saanin (1984), adalah sebagai berikut:

Kingdom	: Animalia
Filum	: Chordata
Kelas	: Pisces
Subkelas	: Teleostei
Ordo	: Ostariophysi
Sub ordo	: Siluroidea
Famili	: Clariidae
Genus	: <i>Clarias</i>
Spesies	: <i>Clarias gariepinus</i>

#### 2.2.2 Morfologi Ikan Lele Dumbo

Bentuk tubuh ikan lele dumbo memanjang, agak silindris (membulat) dibagian depan dan mengecil ke bagian ekornya. Kulitnya tidak memiliki sisik, berlendir, dan licin. Jika terkena sinar matahari, warna tubuh ikan lele dumbo berubah menjadi pucat dan jika terkejut warna tubuhnya otomatis menjadi loreng seperti mozaik hitam-putih. Mulut ikan lele dumbo relatif lebar, yaitu sekitar  $\frac{1}{4}$  dari panjang total tubuhnya (Khairuman dan Khairul, 2002).

Ikan lele dumbo memiliki kepala yang panjang hampir mencapai seperempat dari panjang tubuhnya. Tanda yang khas dari ikan lele adalah tumbuhnya empat pasang sungut seperti kumis di dekat mulutnya. Sungut tersebut berfungsi sebagai alat penciuman serta alat peraba saat mencari makan (Najiyati, 2003). Kepala bagian atas pipih ke bawah (*depressed*) dan kepala bagian bawah kepalanya tertutup oleh tulang pelat. Tulang pelat ini membentuk ruangan rongga diatas insang yang berisi alat bantu pernafasan yaitu *arborescent* organ dengan bentuk menyerupai dedaunan dan berwarna merah. *Arborescent* organ berfungsi

untuk mengambil oksigen langsung dari udara, sehingga ikan lele mampu bertahan hidup dalam kondisi oksigen minimum (Supardi, 2003). Morfologi ikan lele dumbo dapat dilihat pada Gambar 1.

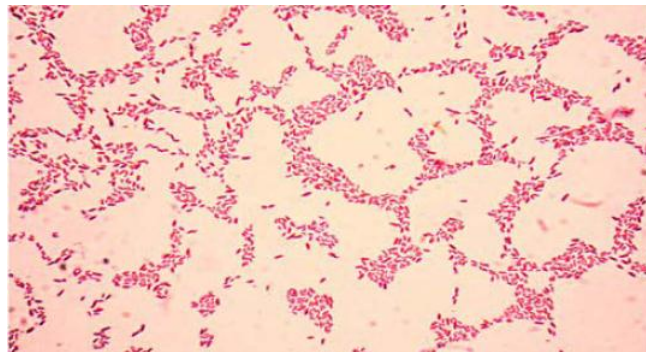


Gambar 1. Morfologi Ikan Lele Dumbo

Mulutnya terminal dan lebar dilengkapi kumis sebanyak 4 pasang yang berfungsi sebagai alat peraba pada saat mencari makan atau ketika mencari makan. Mulut lele dilengkapi gigi atau permukaan kasar dimulut bagian depan, di dekat sungut terdapat alat olfaktorik yang berfungsi untuk perabaan dan penciuman. Ikan lele memiliki tiga sirip tunggal, yaitu sirip punggung (*dorsal*), sirip ekor (*caudal*) dan sirip anal. Sirip anal dan sirip punggung berfungsi untuk menjaga keseimbangan. Sedangkan sirip dada dilengkapi dengan sirip keras runcing atau disebut patil (Khairuman dan Khairul, 2002).

## 2.2 *Aeromonas hydrophila*

Bakteri *aeromonas* termasuk ke dalam famili *Pseudomonadaceae* dan terdiri dari tiga spesies utama, yaitu *A. punctata*, *A. hydrophila*, dan *A. liquefaciens* yang bersifat patogen (Afrianto dan Liviawaty, 2009). Bakteri *A. hydrophila* memiliki ciri utama yaitu berbentuk seperti batang yang berukuran 0,8-1 x 1-3,5  $\mu\text{m}$ , bersifat Gram negatif, fakultatif aerobik (dapat hidup dengan atau tanpa oksigen), tidak mempunyai spora, dan bersifat motil (bergerak aktif) karena mempunyai satu flagel yang keluar dari salah satu kutubnya, serta hidup pada suhu 15-30  $^{\circ}\text{C}$  (Kordi, 2004). Morfologi bakteri *Aeromonas hydrophila* dapat dilihat pada Gambar 2.



Gambar 2. Morfologi koloni *Aeromonas hydrophila* dalam perbesaran mikroskop 1000X (Yulita, 2002).

Bakteri *Aeromonas hydrophila* termasuk bakteri Gram negatif, yang sifatnya oksidasi positif dan mampu memfermentasi beberapa jenis gula, seperti glukosa, fruktosa, maltosa dan trehalosa (Rosidah dan Wila, 2012). Bakteri Gram negatif mempunyai lapisan peptidoglikan yang tipis, terdiri atas 1-2 lapis sehingga pori-pori pada dinding sel Gram negatif cukup besar. Permeabilitasnya yang tinggi memungkinkan terjadi perlepasan kompleks ungu kristal-yodium (UK-Y), sehingga bakteri berwarna merah. Bakteri Gram negatif mempunyai dinding sel yang mengandung lipid, lemak, atau substansi seperti lemak dengan persentase yang lebih tinggi. Dalam proses pewarnaan Gram, pencucian dengan alkohol akan menyebabkan lemak tersebut terekstraksi sehingga bakteri berwarna merah atau merah muda karena menyerap zat warna safranin (Firnanda *et al.*, 2013).

Bakteri *A. hydrophila* dapat hidup di air tawar, air laut maupun air payau. Pada umumnya bakteri ini hidup pada air tawar yang mengandung bahan organik tinggi. Bakteri ini juga diakui sebagai patogen dari hewan akutik yang berdarah dingin. Di daerah tropik dan sub tropik, perdarahan pada organ dalam pada ikan yang disebabkan oleh bakteri *A. hydrophila* pada umumnya muncul pada musim panas (kemarau) karena pada saat itu konsentrasi bahan organik tinggi dalam kolam air. Pada ikan, bakteri ini banyak ditemukan di bagian insang, kulit, hati, dan ginjal. Adapula yang berpendapat bakteri ini dapat hidup pada saluran pencernaan (Irianto, 2005).

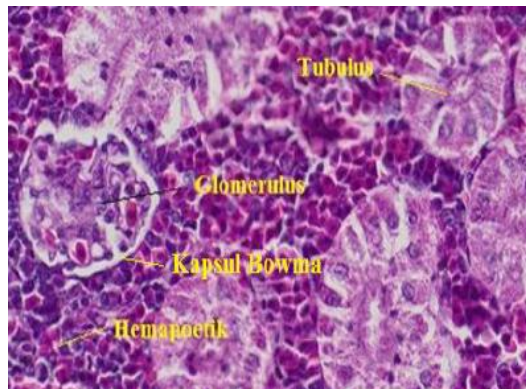
Bakteri *A. hydrophila* resisten terhadap chlorine serta suhu yang dingin (faktanya *A. hydrophila* dapat bertahan hidup dalam temperatur rendah  $\pm 4$  °C), tetapi setidaknya hanya dalam waktu 1 bulan. Sebagian besar bakteri *A. hydrophila* mampu tumbuh dan berkembang biak pada suhu 37°C dan tetap motil pada suhu tersebut. Disamping itu, pada kisaran pH 4,7-11 bakteri ini masih dapat tumbuh. Perkembangbiakan bakteri ini dapat dilakukan secara aseksual yaitu dengan memanjangkan sel diikuti dengan pembelahan inti atau pembelahan biner. Waktu yang diperlukan untuk pembelahan satu sel menjadi dua sel bakteri  $\pm 10$  menit (Laili, 2007).

### 2.3 Ginjal

Salah satu organ yang sering menderita karena adanya zat-zat yang bersifat toksik adalah ginjal. Hal ini berkaitan dengan fungsi ginjal yang tercermin pada sistem pembuluh darah yang kompleks. Peran utama ginjal adalah ekskresi sebagian besar hasil akhir metabolisme tubuh melalui urin dan mengatur konsentrasi unsur-unsur yang terdapat dalam cairan tubuh (Nabib dan Pasaribu, 1994). selain itu, ginjal berfungsi memekatkan toksikan pada filtrat, membawa toksikan melalui sel tubulus dan mengaktifkan senyawa racun tertentu, menyebabkan ginjal sebagai organ sasaran dari efek toksik (Lu, 1995).

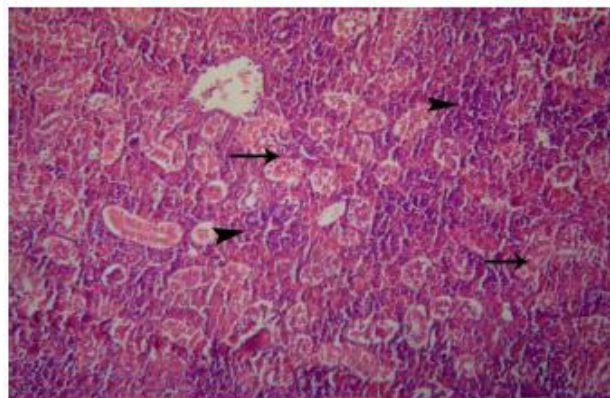
Ginjal terdiri dari sejumlah besar tubulus nefron yang berkembang dari depan ke belakang. Struktur ginjal memanjang, berpasangan, dan terletak di atas saluran pencernaan dan dekat dengan tulang punggung. Ginjal ikan teleostei umumnya dibagi menjadi dua bagian, yaitu kepala dan batang ginjal. Batang ginjal terdiri dari sejumlah besar nefron, masing-masing terdiri dari sel darah ginjal atau badan Malphigi dan tubulus. Ruang intertubular penuh dari jaringan limfoid yang terdistribusikan tidak merata. Ginjal bagian kepala umumnya terdiri dari limfoid, hematopoietik, interrenal dan jaringan chromaffin (supra renal), serta

tubulus. Berbagai macam variasi dalam jumlah, bentuk, dan ukuran sel-sel ginjal. Sel-sel ginjal besar jarang ditemukan. Ginjal ikan laut sebagian besar memiliki glomerulus dan sel ginjal yang kurang berkembang dengan baik, dan mungkin non-fungsional (Piska dan Naik, 1992). Ginjal pada ikan air tawar berperan menjaga *keseimbangan* garam dan air. Keadaan ini diatur karena tingkat filtrasi glomerulus yang tinggi, adanya reabsorpsi garam di tubulus proksimal dan pengenceran urin di tubulus distal (Mumford *et al.*, 2007). Gambaran histopat ginjal ikan lele normal dapat dilihat pada Gambar 3.



Gambar 3. Struktur histologi normal ginjal ikan lele dalam perbesaran 400X (Laily *et al.*, 2018).

Ginjal merupakan salah satu organ yang berfungsi sebagai hematopoietik, limforetikular, endokrin dan organ ekskresi. Ginjal ikan terletak di posisi retroperitoneal bagian atas dan berada di bagian bawah columna vertebralis. Ginjal ikan memiliki fungsi utama sebagai regulasi osmotik air dan garam, seperti halnya pada mamalia. Sedangkan sisa nitrogen diekskresi melalui insang. Ginjal ikan terdiri dari beberapa komponen, yaitu nefron, glomerulus di dalam kapsul bowman, tubulus proksimal, tubulus distal dan sel rodlet atau biasa yang disebut sebagai sel sekretori. Sel ini banyak ditemukan di berbagai spesies ikan dan terletak di beberapa jaringan tubuh seperti jantung, ginjal, usus dan insang (Mumford *et al.*, 2007). Gambaran histologi ginjal yang terinfeksi bakteri *Aeromonas* dapat dilihat pada Gambar 4.



Gambar 4. Histologi ginjal ikan yang terinfeksi *Aeromonas* terlihat adanya nekrosis koagulatif akut pada tubulus (tanda panah) dan penipisan sel *hemopoietic* (tanda kepala panah) (El-Salam *et al.*, 2017).

Jaringan yang bisa dijadikan indikator pengamatan histopatologi adalah ginjal (Safratilofa, 2017). Ginjal berperan dalam proses ekskresi sisa nitrogen serta mengatur keseimbangan kadar air dan garam. Bakteri yang masuk ke dalam darah ikan akan menginfeksi organ-organ penting yang terdapat pada ikan. Ginjal dapat dimanfaatkan oleh bakteri sebagai tempat memperbanyak diri dan mengambil nutrisi yang dimanfaatkan untuk proses metabolismenya (Sukenda *et al.*, 2008).

Pengamatan mikroskopis pada ginjal yang terinfeksi *Aeromonas* menunjukkan bahwa terjadi perubahan dimana terlihat adanya nekrosis koagulatif pada tubulus, kongesti pada pembuluh darah dan penipisan dari sel *hemopoietic* (El-Salam *et al.*, 2017). Selain itu terlihat adanya perdarahan akut dan nekrosis pada sel-sel tubulus dan glomerulus dan terlihat adanya akumulasi dan infiltrasi dari sel limfositik serta terlihat degenarasi dari sel epitel pada lumen tubulus (Hamid *et al.*, 2016).