

KARYA AKHIR

**HUBUNGAN KADAR *HEAT SHOCK PROTEIN 70* DAN
INTERLEUKIN 8 PADA PENDERITA RINOSINUSITIS KRONIS**

*CORRELATION OF HEAT SHOCK PROTEIN 70 LEVEL AND
INTERLEUKIN 8 IN PATIENTS WITH CHRONIC
RHINOSINUSITIS*

DINI ANGGREINI



**PROGRAM PENDIDIKAN DOKTER SPESIALIS 1 (SP-1)
ILMU KESEHATAN TELINGA HIDUNG TENGGOROK
BEDAH KEPALA LEHER
FAKULTAS KEDOKTERAN UNIVERSITAS HASANUDDIN
MAKASSAR**

2021

**HUBUNGAN KADAR *HEAT SHOCK PROTEIN 70* DAN
INTERLEUKIN 8 PADA PENDERITA RINOSINUSITIS KRONIS**

*CORRELATION OF HEAT SHOCK PROTEIN 70 LEVEL AND
INTERLEUKIN 8 IN PATIENTS WITH CHRONIC
RHINOSINUSITIS*

DINI ANGGREINI



**PROGRAM PENDIDIKAN DOKTER SPESIALIS 1 (SP-1)
ILMU KESEHATAN TELINGA HIDUNG TENGGOROK
BEDAH KEPALA LEHER
FAKULTAS KEDOKTERAN UNIVERSITAS HASANUDDIN
MAKASSAR
2021**

**HUBUNGAN KADAR *HEAT SHOCK PROTEIN* 70 DAN INTERLEUKIN 8
PADA PENDERITA RINOSINUSITIS KRONIS**

Karya Akhir

sebagai salah satu syarat untuk mencapai gelar spesialis-1

Program Studi Ilmu Penyakit Telinga Hidung Tenggorok Bedah Kepala Leher

Disusun dan diajukan oleh

DINI ANGGREINI

C035171006

**PROGRAM PENDIDIKAN DOKTER SPESIALIS 1 (SP-1)
ILMU KESEHATAN TELINGA HIDUNG TENGGOROK
BEDAH KEPALA LEHER
FAKULTAS KEDOKTERAN UNIVERSITAS HASANUDDIN
MAKASSAR
2021**

LEMBAR PENGESAHAN KARYA AKHIR

**HUBUNGAN KADAR HEAT SHOCK PROTEIN 70 DAN INTERLEUKIN 8
PADA PENDERITA RINOSINUSITIS KRONIS**

Disusun dan diajukan oleh

DINI ANGGREINI


Nomor Pokok C035171006

Telah dipertahankan di depan Panitia Ujian yang dibentuk dalam rangka Penyelesaian Studi Program Magister Program Studi Ilmu Kesehatan Telinga Hidung Tenggorok Fakultas Kedokteran Universitas Hasanuddin pada tanggal 24 Agustus 2021


Dan dinyatakan telah memenuhi syarat kelulusan

Menyetujui

Pembimbing Utama


Prof. Dr. dr. Abdul Qadar Punagi., Sp. T.H.T.K.L(K), FICS
NIP. 19630216 198910 1 001


Pembimbing Pendamping


dr. Aminuddin, Sp.T.H.T.K.L.(K)
NIP. 19600211 198703 1 004

Ketua Program Studi


Prof. Dr. dr. Eka Savitri, Sp.T.H.T.K.L(K)
NIP. 19620221 198803 2 003

Dekan Fakultas Kedokteran UNHAS


Prof. dr. Budi, Ph.D, Sp.M(K), M.Med.Ed
NIP. 19661231 199503 1 009



PERNYATAAN KEASLIAN KARYA AKHIR

Dengan ini saya menyatakan bahwa, karya akhir berjudul “Hubungan Kadar Heat Shock Protein 70 dan Interleukin 8 pada Penderita Rinosinusitis Kronis” adalah benar karya saya dengan arahan dari komisi pembimbing (Prof. Dr. dr. Abdul Qadar Punagi, Sp. T.H.T.K.L (K) sebagai Pembimbing Utama, dr. Aminuddin Azis, Sp. T.H.T.K.L (K) MARS, dan dr. Firdaus Hamid, Ph.D. sebagai Pembimbing Pendamping). Karya ilmiah ini belum diajukan dan tidak sedang diajukan dalam bentuk apa pun kepada perguruan tinggi manapun. Sumber informasi yang berasal atau dikutip dari karya yang diterbitkan maupun tidak diterbitkan dari penulis lain telah disebutkan dalam teks dan dicantumkan dalam Daftar Pustaka. Apabila ternyata sebagian dari karya akhir ini terbukti tidak asli dan ditemukan plagiasi, maka saya bersedia karya akhir ini dinyatakan batal.

Makassar, 26 Agustus 2021



dr. Dini Anggreini

NIM C035171006

Ucapan Terima Kasih

Assalamu'alaikum warahmatullahi wabarakatuh.

Alhamdulillah, puji dan syukur saya panjatkan kepada Allah SWT atas segala karunia, kekuatan, dan rahmat-Nya sehingga karya akhir ini dapat saya selesaikan.

Saya mengucapkan terima kasih sedalam-dalamnya kepada pembimbing saya Prof. Dr. dr. Abdul Qadar Punagi, Sp.T.H.T.K.L(K), FICS, dr. Aminuddin Azis, Sp.T.H.T.K.L(K), M.Kes, dan dr. Firdaus Hamid, Ph.D, yang selalu meluangkan waktu dan berupaya untuk membimbing, memberi dukungan, arahan, serta dorongan semangat.

Pada kesempatan ini pula saya menyampaikan terima kasih yang sebesar-besarnya kepada :

1. Pimpinan Fakultas Kedokteran Universitas Hasanuddin dan Manajer Program Pendidikan Dokter Spesialis
2. Terima kasih yang tulus saya ucapkan kepada seluruh staf pengajar Departemen Ilmu Kesehatan T.H.T.K.L. atas segala bimbingan dan dukungan yang diberikan selama menjalani pendidikan sampai pada penelitian dan penulisan karya akhir ini.
3. Kepada seluruh rekan PPDS di Departemen Ilmu Kesehatan T.H.T.K.L Fakultas Kedokteran Universitas Hasanuddin, khususnya teman seangkatan saya dr. Lidya Allo Datu Turupadang, dr. Martina Martha Tilova, dr. Soraya Gigantika, dr. Ahmad Wahyuddin, dr. Amrollah Latupono, dan dr. Indra Irawan, Sp.T.H.T.K.L atas bantuan, kerjasama dan dukungan moril selama menjalani pendidikan.

4. Kepada rekan dan senior saya dr. Leonny Dwi Rizkita, M. Biomed, dr Sri Jayanti, dr. Mahfuzah, dr Ratih Finisanti, dr Sandrianto Lande, Sp. T.H.T.K.L, dan dr Adriyanti Adam, Sp. T.H.T.K.L yang telah banyak membantu, memberikan saya ruang diskusi dan memberikan dukungan moril selama saya menjalani masa pendidikan.
5. Kepada Sulhidayah, ST yang membantu saya selama saya di Laboratorium Penelitian RSPTN Universitas Hasanuddin dan Hasmar Noe, SKM., MARS yang memberikan tutorial statistik kepada saya.
6. Direktur RSUP Dr. Wahidin Sudirohusodo Makassar, RSPTN Universitas Hasanuddin, RSUD Labuang Baji Makassar, RS Pelamonia Makassar, RSUD Haji Makassar, RS Ibnu Sina Makassar, dan RSI Faisal Makassar.
7. Seluruh karyawan dan perawat Unit Rawat Jalan THTKL, perawat ruang rawat inap THTKL, karyawan dan staf non-medis THTKL khususnya kepada Hayati Pide, ST dan Nurlaela, S.Hut.

Karya akhir ini saya persembahkan untuk keluarga saya, yaitu kedua orang tua saya, Ir. Wahyudi Mandala Putra, MT dan Elfi Ariani serta saudara-saudara saya yaitu Putri Utami, ST, MT dan Muhammad Dzakiy Fauzan Wahyudi.

Semoga Allah SWT senantiasa melimpahkan rahmat dan karunia-Nya kepada kita semua. Aamiin, Aamiin Yaa Rabbal Aalamiin.

Wassalamu'alaikum Warahmatullahi Wabarakatuh.

Makassar, Agustus 2021

Dini Anggreini

ABSTRAK

DINI ANGGREINI. *Hubungan Kadar Heat Shock Protein 70 dan Interleukin di Penderita Rinosinusitis* (dibimbing oleh Abdul Qadar Punagi, Aminuddin Aziz, dan Firdaus Hamid).

Penelitian ini bertujuan mengetahui hubungan antara *heat shock protein 70* (HSP 70), interleukin 8 (IL-8), dan skor Lund-Mackay di pasien rinosinusitis kronis (RSK).

Penelitian ini merupakan penelitian observasional analitik dengan desain penelitian potong lintang. Cuci hidung pasien RSK diambil dari 29 pasien RSK yang belum pernah menjalani operasi FESS, yaitu 14 pasien RSK dengan polip dan 15 pasien RSK tanpa polip. Kadar HSP 70 dan IL-8 pada cuci hidung tersebut diukur dengan metode ELISA. Rekaman CT-scan sinus paranasal ditinjau berdasarkan skor Lund-Mackay. Data diolah dengan menggunakan SPSS 26.

Hasil penelitian yang ditemukan bahwa tidak ada perbedaan kadar HSP 70 di pasien rinosinusitis kronis dengan polip dan rinosinusitis kronis tanpa polip. Terdapat peningkatan skor Lund-Mackay di pasien rinosinusitis kronis dengan polip yang lebih tinggi dibandingkan dengan yang terdapat di pasien rinosinusitis kronis tanpa polip. Hasil pemeriksaan IL-8 di pasien rinosinusitis kronis dengan polip ditemukan lebih tinggi dibandingkan dengan hasil yang ditemukan di pasien rinosinusitis kronis tanpa polip. Kadar HSP 70 berkorelasi positif dengan IL-8 di pasien rinosinusitis kronis.

Kata kunci: rinosinusitis kronis, *heat shock protein 70*, interleukin 8, skor Lund-Mackay



ABSTRACT

DINI ANGGREINI. *Correlation of Heat Shock Protein 70 Level and Interleukin 8 in Patients with Chronic Rhinosinusitis* (Supervised by **Abdul Qadar Punagi, Aminuddin Azis, and Firdaus Hamid**)

This study aims to determine the correlation between Heat Shock Protein 70 (HSP 70), Interleukin 8 (IL-8), and Lund-Mackay score in patients with chronic rhinosinusitis.

This study was observational analytical study with cross sectional research design. Nasal rinses of CRS patients were taken from 29 CRS patients who had never undergone FESS surgery, namely 14 CRS patients with polyps and 15 CRS patients without polyps. The levels of HSP 70 and IL-8 in the nasal rinse were measured by the ELISA method. Paranasal sinus CT scan recording were reviewed by using Lund-Mackay score. The data were processed using SPSS version 26.

We find that there is no difference in HSP 70 levels in patients with chronic rhinosinusitis with polyps and chronic rhinosinusitis without polyps. There is an increase in the LUND-Mackay score in patients with chronic rhinosinusitis with polyps which is higher than in patients with chronic rhinosinusitis without polyps. In this study, the results of IL-8 examination in patients with chronic rhinosinusitis with polyps are found to be higher than ini patients with chronic rhinosinusitis without polyps. HSP 70 levels are positively correlated with IL-8 in patients with chronic rhinosinusitis.

Keywords: Chronic rhinosinusitis, heat shock protein 70, Interleukin 8, Lund Mackay score



DAFTAR ISI

	Halaman
HALAMAN JUDUL	ii
HALAMAN PENGAJUAN	iii
HALAMAN PENGESAHAN	iv
PERTANYAN KEASLIAN KARYA AKHIR	v
UCAPAN TERIMA KASIH	vi
ABSTRAK	viii
ABSTRACT	ix
DAFTAR ISI	x
DAFTAR TABEL	xiii
DAFTAR GAMBAR	xv
DAFTAR LAMPIRAN	xvi
DAFTAR SINGKATAN, ISTILAH, DAN LAMBANG.....	xvii
BAB I PENDAHULUAN	
1.1 Latar Belakang	1
1.2 Rumusan Masalah.....	4
1.3 Tujuan Penelitian	4
1.4 Hipotesis Penelitian	6
1.5 Kegunaan Penelitian	6
BAB II TINJAUAN PUSTAKA	
2.1 Anatomi Fisiologi Hidung dan Sinus Paranasal	8

2.2	Rinosinusitis Kronis	28
2.3	Interleukin 8 (IL-8)	52
2.4	Heat Shock Protein (HSP) 70	54
2.5	Kerangka Teori	58
2.6	Kerangka Konsep	59
 BAB III METODE PENELITIAN		
3.1	Desain Penelitian	60
3.2	Tempat Penelitian dan Waktu Penelitian	60
3.3	Populasi dan Sampel Penelitian	60
3.4	Perkiraan Besar Sampel	61
3.5	Kriteria subyek penelitian	62
3.6	Ijin Penelitian dan <i>Ethical Clearance</i>	63
3.7	Alat dan Bahan Penelitian	63
3.8	Cara Kerja	64
3.9	Defenisi Operasional	69
3.10	Identifikasi Variabel	72
3.11	Pengolahan dan Analisa Data	72
3.12	Alur Penelitian	73
 BAB IV HASIL PENELITIAN DAN PEMBAHASAN		
4.1	Hasil Penelitian	74
4.2	Pembahasan.....	81
4.3	Keterbatasan Penelitian.....	87
 BAB V PENUTUP		

5.1 Kesimpulan.....	88
5.2 Saran.....	88
DAFTAR PUSTAKA	90
LAMPIRAN	98

DAFTAR TABEL

Nomor urut	Halaman
1. Pola pneumatisasi sinus sfenoid	27
2. Penilaian kontrol klinis terbaru pada rinosinusitis kronis.....	29
3. Karakteristik sampel penelitian	75
4. Perbedaan kadar IL-8 dan HSP 70 antara penderita rinosinusitis kronis dengan polip dan tanpa polip	79
5. Perbedaan skor lund mackkay dan snot-22 antara penderita rinosinusitis kronis dengan polip dan tanpa polip	79
6. Uji korelasi nonparametrik spearmen.....	80

DAFTAR GAMBAR

Nomor urut	Halaman
1. Anatomi dinding lateral hidung	9
2. Nasoendoskopi potongan sagital hidung kiri.....	10
3. Duktus lakrimal.....	12
4. Perlekatan prosesus uncinatus.....	13
5. Potongan sagital prosesus uncinatus.....	14
6. Nasoendoskopi bulla ethmoid.....	15
7. Potongan sagital cavum nasi.....	17
8. Potongan sagital lamina papirasea.....	18
9. Nasoendoskopi dan potongan sagital meatus media.....	19
10. Nasoendoskopi sel ethmoid posterior.....	20
11. Nasoendoskopi atap ethmoid.....	22
12. Nasoendoskopi ostium dan fontanela sinus maksila.....	23
13. Nasoendoskopi resesus frontal.....	24
14. Arteri ethmoidalis anterior.....	25
15. Ostium sfenoid.....	27
16. Klasifikasi rinosinusitis primer.....	31
17. Klasifikasi rinosinusitis sekunder.....	31

18. Etiologi dan patogenesis rinosinusitis kronis.....	34
19. Respon imun fisiologis	36
20. Respon imun tipe 1 pada rinosinusitis kronis.....	38
21. Respon imun tipe 2 pada rinosinusitis kronis.....	39
22. Respon imun tipe 3 pada rinosinusitis kronis.....	40
23. Rekomendasi terapi rinosinusitis kronis orang dewasa.....	43
24. Tatalaksana pada rinosinusitis kronis difus.....	46
25. Indikasi pengobatan agen biologis pada rinosinusitis kronis dengan polip	51
26. Kriteria respon pengobatan agen biologis pada rinosinusitis kronis dengan polip	51
27. Pengenceran standar il-8 pada tabung eppendorf.....	69

DAFTAR LAMPIRAN

Nomor Urut	Halaman
1. Daftar pasien penelitian	98
2. Dokumentasi penelitian	99
3. Rekomendasi etik penelitian	101
4. Alih bahasa indonesia untuk <i>SNOT-22</i>	102

DAFTAR SINGKATAN, ISTILAH, DAN LAMBANG

Singkatan	Arti dan Penjelasan
RSK	Rinosinusitis Kronis
GBP	Great Britain Pound
IL	<i>Interleukin</i>
HSP	<i>Heat Shock Protein</i>
IgE	Imunoglobulin E
CT	<i>Computed Tomography</i>
NLD	<i>Nasolacrimalis Ductus</i>
µm	Mikro Meter
cm	Centimeter
mm	Milli meter
EPOS	<i>European Position Paper on Rhinosinusitis and Nasal Polyposis</i>
N-ERD	NSAIDs-Exacerbated Respiratory Disease
GERD	<i>GastroEsophageal Relux Disease</i>
PPOK	Penyakit Paru Obstruksi Kronis
CCAD	<i>Central Compartment Atopic Disease</i>
CRSwNP	<i>Chronic Rhinosinusitis with Nasal Polyp</i>
CRSsNP	<i>Chronic Rhinosinusitis without Nasal Polyp</i>
CRS Primer	Chronic Rhinosinusitis Primer

CRS Secondary	Chronic Rhinosinusitis Secondary
ml	milli liter
<i>AFRS</i>	<i>Acute Fungal Rhinosinusitis</i>
<i>eCRS</i>	<i>Eosinophilic Chronic Rhinosinusitis</i>
<i>CF</i>	<i>Cystic Fibrosis</i>
<i>EGPA</i>	<i>Eosinophilic Granulomatosis with Polyangitis</i>
<i>GPA</i>	<i>Granulomatosis with Polyangitis</i>
<i>PCD</i>	<i>Primer Ciliary Dyskinesia</i>
pH	power of Hydrogen
S. Aureus	<i>Staphylococcus Aureus</i>
H. Influenza	Haemophilus Influenza
S. Pneumonia	Streptococcus Pneumonia
M. Catarrhalis	Moraxella Catarrhalis
P. Aeruginosa	Pseudomonas Aeruginosa
Th	T helper
IFN-g	Interferon-gamma
<i>ILC</i>	<i>Innate Lymphoid Cell</i>
<i>AAOA</i>	<i>American Academy of Otolaryngology Allergy</i>
<i>ARS</i>	<i>American Rhinologic Society</i>
IgG	Imunoglobulin G
NaCl	Natrium Clorida
BSE	Bedah Sinus Endoskopi
<i>SNOT-22</i>	<i>Sino-Nasal Outcome Test - 22</i>
<i>ESS</i>	<i>Endoscopic Sinus Surgery</i>

<i>MRI</i>	<i>Magnetic Resonance Imaging</i>
<i>NE</i>	<i>NasoEndoscopic</i>
<i>NSAID</i>	<i>NonSteroid Anti Inflammation Drugs</i>
<i>FESS</i>	<i>Functional Endoscopic Sinus Surgery</i>
<i>AMT</i>	<i>Appropriate Medical Therapy</i>
<i>INCS</i>	<i>Intranasal Corticosteroid</i>
<i>SPT</i>	<i>Skin Prict Test</i>
<i>mg</i>	<i>milligram</i>
<i>FDA</i>	<i>Food and drugs Administration</i>
<i>EMA</i>	<i>European Medicines Agency</i>
<i>ICP</i>	<i>Intergrated Care Pathway</i>
<i>nmol/L</i>	<i>nanomole/Litre</i>
<i>DAMP</i>	<i>Damaged Associated Molecular Pattern</i>
<i>PAMP</i>	<i>Pathogen-associated Molecular Pattern</i>
<i>mRNA</i>	<i>messenger RiboNucleic Acid</i>
<i>CXCL</i>	<i>Chemokine and Cytokine Cellular</i>
<i>MPO</i>	<i>MyeloPerOxidase</i>
<i>PMN</i>	<i>PoliMorfoNuklear</i>
<i>MCP-1</i>	<i>monosit chemoattractant protein 1</i>
<i>HMGB</i>	<i>High-Mobility-Group Box</i>
<i>HNE</i>	<i>HydroxyNonEnal</i>
<i>RNA</i>	<i>RiboNucleic Acid</i>
<i>SMP</i>	<i>Sekolah Menengah Pertama</i>
<i>SMA</i>	<i>Sekolah Menengah Atas</i>
<i>SMK</i>	<i>Sekolah Menengah Kejuruan</i>
<i>COVID-19</i>	<i>Corona Virus Disease 2019</i>

BAB I

PENDAHULUAN

1.1 LATAR BELAKANG

Rinosinusitis adalah suatu kondisi umum penyakit yang terjadi di sinus paranasal, di sebagian besar dunia menyebabkan masyarakat kehilangan produktivitas dengan biaya perawatan kesehatan yang mahal. Rinosinusitis akut memiliki prevalensi 6-15% dalam setahun dan biasanya merupakan akibat atau kelanjutan dari flu biasa. Bila hal ini tidak tertangani maka akan berlanjut menjadi rinosinusitis kronis (RSK). Rinosinusitis kronis merupakan masalah Kesehatan yang signifikan dan mempengaruhi 5-12% dari populasi dunia. Di negara Amerika Serikat diperkirakan prevalensinya 15,7% dari total populasi penduduk. Rinosinusitis kronis tetap merupakan penyakit yang sulit ditangani dengan pilihan pengobatan saat ini, seperti menggunakan antibiotik, kortikosteroid oral dan nasal, mukolitik, bilasan hidung, pembedahan dan agen biologis. (Rosenfeld RM, dkk., 2015 dan EPOS, 2020)

Biaya perawatan rinosinusitis secara signifikan lebih besar dibandingkan penyakit lain seperti penyakit tukak lambung, asma akut, dan demam. Di Amerika Serikat, biaya langsung untuk penanganan RSK saat ini antara \$ 10 dan \$ 13 miliar per tahun, atau \$ 2609 per pasien per tahun.

Di Eropa, Wahid dkk. Melaporkan 2974 *Great Britain Pound (GBP)* untuk biaya perawatan primer dan sekunder yang diekstrapolasi untuk periode satu tahun dibandingkan dengan 555 GBP pada kelompok kontrol dan 304 versus 51 GBP pengeluaran *out-of-pocket*. Biaya tidak langsung dari rinosinusitis jauh lebih besar daripada biaya langsung. Karena 85% pasien dengan rinosinusitis berada pada usia kerja (kisaran 18-65 tahun). Biaya tidak langsung seperti hari kerja yang tidak masuk (absensi) dan penurunan produktivitas di tempat kerja secara signifikan menambah beban ekonomi penyakit ini. (EPOS, 2020)

Saat ini, penelitian ditujukan untuk menemukan biomolekul yang dapat berkaitan dalam patogenesis RSK. Penelitian lebih lanjut tentang patogenesis akan sangat membantu dalam penatalaksanaan adekuat, yang berpotensi merevolusi pengobatan RSK. Penelitian mulai berfokus pada aspek biomolekuler mengingat sistem imun merupakan aspek vital dalam kejadian RSK. Seperti yang kita ketahui mekanisme imunitas sangat kompleks dan rumit namun beberapa penelitian menunjukkan adanya keterlibatan interleukin (IL) dan *heat shock protein 70 (HSP 70)*. (Min dkk, 2016 dan Tsybikov dkk, 2016)

Pada jurnal penelitian terbaru beberapa molekul damage-associated molecular pattern (DAMP) diteliti pada jalan napas bagian atas. Salah satunya ialah HSP 70. Tsybikov, dkk (2016) melakukan penelitian dengan menghitung kadar HSP 70 pada sekresi hidung pasien rinosinusitis kronis

dengan dan tanpa polip. Hasil HSP 70 tersebut dibandingkan dengan kadar IgE, IL-4, IL-5 serta menggunakan Skor Lund-Mackay untuk menilai keparahan RSK. Dari penelitian tersebut didapatkan terdapat korelasi positif untuk pasien rinosinusitis kronis dengan polip nasi. (Tsybikov N, 2016)

Kita dapat menggunakan *Computed Tomography scan* (CT scan) untuk melihat tingkat keparahan inflamasi pada pasien RSK dengan menggunakan sistem gradasi yaitu skor Lund-Mackay. Pada penelitian Hyun dkk (2016), dilakukan pengambilan sampel sekresi hidung pada penderita RSK yang telah menjalani pembedahan. Hasil tersebut dibandingkan dengan skor Lund-Mackay, Interleukin 8 (IL-8) dan nasoendoskopi pasien. Dengan landasan bahwa IL-8 merupakan sitokin yang berperan dalam inflamasi mukosa pada saluran pernapasan atas. Pada penelitian ini, didapatkan kadar HSP70 berlimpah pada sekresi hidung pasien RSK dan berkaitan secara signifikan dengan tingkat keparahan RSK serta hasil pembedahan. Namun, penelitian ini tidak mengambil sampel hidung sebelum operasi dan tidak dibandingkan antara kelompok rinosinusitis kronis dengan atau tanpa polip. (Min dkk., 2016)

Beberapa penelitian juga meninjau *Sinonasal Outcome Test 22 (SNOT-22)* untuk menilai kualitas hidup dan keluhan yang dialami oleh penderita RSK. *Sino-Nasal Outcome Test-22* tersebut telah dialihbahasakan dan divalidasi di beberapa negara seperti Cina, Republik Ceko, Denmark, Lithuania, Iran, Perancis, Portugal dan Indonesia. Terjemahan tersebut

memungkinkan penilaian yang lebih konsisten terhadap kualitas hidup pasien rhinosinusitis kronis, begitu juga keefektifan dari penanganan medis dan operatif. Dari penelitian di Bandung, didapatkan bahwa kuesioner SNOT-22 versi bahasa Indonesia merupakan alat ukur yang valid dengan konsistensi yang baik untuk menilai kualitas hidup pasien dengan RSK. (Juanda dkk, 2017)

Berdasarkan dari hasil penelitian-penelitian sebelumnya, maka perlu dilakukan penelitian lebih lanjut tentang hubungan kadar HSP 70, IL-8, Skor Lund-MaCkay dan *SNOT-22* pada penderita RSK. Hal ini berguna untuk mengetahui kadar peningkatan HSP 70, IL-8, peningkatan Skor Lund-Mackay dan *SNOT-22* pada pasien dengan rinosinusitis kronis. Penelitian ini merupakan pohon penelitian bersama pada divisi Rinologi Departemen Ilmu Kesehatan Telinga Hidung Tenggorok Bedah Kepala Leher Fakultas Kedokteran Universitas Hasanuddin. Adapun penelitian lainnya ialah untuk melihat kadar interleukin 6 dan endotipe pada pasien rinosinusitis kronis. Diharapkan penelitian ini mampu menjadi salah satu alternatif penentuan diagnosis dan terapi untuk RSK sehingga dapat memperbaiki kualitas hidup pasien dan membantu meringankan masalah yang terkait dengan beban ekonomi masyarakat.

1.2 RUMUSAN MASALAH

Berdasarkan latar belakang masalah diatas maka dapat dirumuskan pertanyaan penelitian yaitu: apakah terdapat hubungan kadar HSP 70 dengan Skor Lund-Mackay dan Interleukin 8 serta SNOT-22 pada pasien dengan rinosinusitis kronis dengan dan tanpa polip.

1.3 TUJUAN PENELITIAN

1) Tujuan Umum

Untuk melihat hubungan kadar HSP 70 dengan Skor Lund-Mackay dan Interleukin 8 pada penderita rinosinusitis kronis dengan polip dan tanpa polip.

2) Tujuan Khusus

- a. Mengetahui perbedaan kadar HSP 70 pada penderita rinosinusitis kronis tanpa polip dan rinosinusitis kronis dengan polip.
- b. Mengetahui hasil pemeriksaan IL-8 pada penderita rinosinusitis kronis tanpa polip dan rinosinusitis kronis dengan polip.
- c. Mengetahui peningkatan Skor Lund-Mackay pada penderita rinosinusitis kronis tanpa polip dan rinosinusitis kronis dengan polip.
- d. Mengetahui *total SNOT-22* pada penderita rinosinusitis kronis dengan dan tanpa polip.

- e. Mengetahui perbedaan kadar HSP 70, IL-8, peningkatan Skor Lund-Mackay dan SNOT-22 pada penderita rinosinusitis kronis tanpa polip dan rinosinusitis kronis dengan polip.

1.4 HIPOTESIS PENELITIAN

1. Terdapat korelasi positif antara kadar HSP 70, skor Lund-Mackay dan IL-8 serta SNOT-22 pada penderita rinosinusitis kronis dengan dan tanpa polip.
2. Terdapat korelasi positif antara kadar HSP 70 dan IL-8 pada penderita rinosinusitis kronis dengan dan tanpa polip.
3. Terdapat korelasi positif antara HSP 70 dan skor Lund-Mackay pada penderita rinosinusitis kronis dengan dan tanpa polip
4. Terdapat korelasi positif antara skor Lund-Mackay dan IL-8 pada penderita rinosinusitis kronis dengan dan tanpa polip.
5. Terdapat korelasi positif antara HSP 70 dan SNOT-22 pada penderita rinosinusitis kronis dengan dan tanpa polip
6. Terdapat korelasi positif antara IL-8 dan SNOT-22 pada penderita rinosinusitis kronis dengan dan tanpa polip

1.5 MANFAAT PENELITIAN

1. Memberikan informasi ilmiah mengenai hubungan kadar HSP 70, IL-8, skor Lund-Mackay dan *SNOT-22* pada penderita rinosinusitis kronis tanpa polip dan rinosinusitis kronis dengan polip.
2. Dapat memberikan gambaran respon inflamasi pada penderita rinosinusitis kronis tanpa polip dan rinosinusitis kronis dengan polip.
3. Dapat digunakan sebagai acuan untuk penelitian selanjutnya diIndonesia mengenai hubungan kadar HSP 70, IL-8, skor Lund-Mackay dan *SNOT-22*.
4. Dapat digunakan sebagai pedoman dalam penentuan diagnosa dan pemberian terapi pada penderita rinosinusitis kronis tanpa polip dan rinosinusitis kronis dengan polip.

BAB II

TINJAUAN PUSTAKA

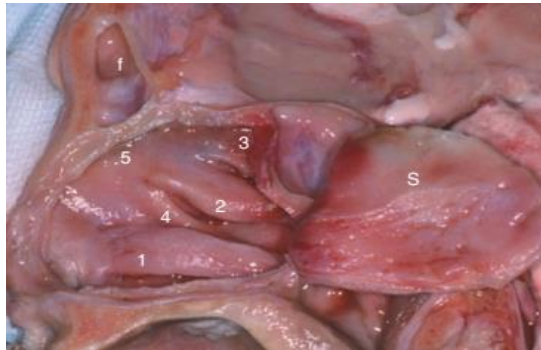2.1 Anatomi Fisiologi Hidung dan Sinus Paranasal

Hidung adalah bagian pembentuk wajah, mempunyai fungsi sebagai jalan nafas, pengatur suhu udara pernafasan, penyaring dan pembersih udara pernafasan, indera penghidu, pengatur resonansi suara dan membantu proses dalam berbicara. Hidung mempunyai fungsi sebagai tempat bermuaranya sinus paranasalis dan saluran air mata. Sinus paranasal terdiri dari sinus frontal, maksila, ethmoid dan sfenoid. Jalur drainase sinus membagi sinus paranasal menjadi sistem anterior dan posterior yang secara anatomis dipisahkan oleh lamella basalis dari konka media. Sistem drainase anterior mengalirkan sekret dari frontal, maksila dan ethmoids anterior, dan sistem posterior mengalirkan sekret dari ethmoid posterior dan sfenoid. Kelainan patologi dapat melibatkan satu atau lebih dari sistem drainase ini. (Lalwani, 2007 & Dharmbir S Sethi, 2010)

KONKA NASAL

Dinding hidung lateral memiliki tiga tonjolan yang menonjol disebut konka. Konka inferior adalah tulang independen, sedangkan konka media dan konka superior adalah bagian dari kompleks ethmoid. Kadang, terdapat konka

keempat yang disebut konka nasi supreme. Celah di antara konka dan dinding nasal disebut meatus, masing-masing disebut sebagai meatus inferior, meatus media dan meatus superior. (Dharmbir S Sethi, 2010)



Gambar 1. Anatomi Dinding lateral hidung (Dharmbir S Sethi, Practical Rinology 2010). Keterangan gambar: 1. Konka inferior, 2. Konka media, 3. Konka superior, 4. Prosesus uncinatus, 5. Ager nasi, f. Sinus frontal

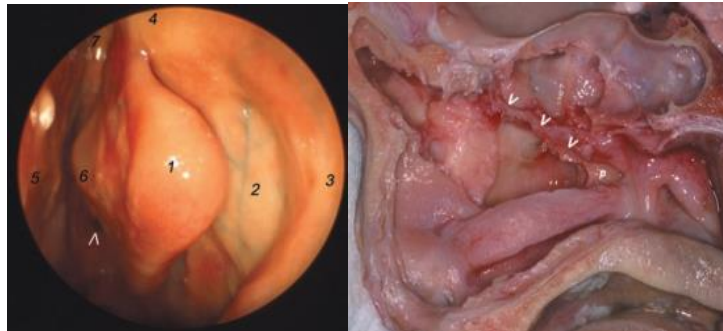
KONKA INFERIOR

Struktur ini melekat ke dinding lateral nasal. Hanya satu struktur yang mengalir ke meatus inferior, duktus nasolakrimal.

KONKA MEDIA

Panjang konka media sekitar 4 cm dan tingginya sekitar 14,5 mm, 12,5 mm dan 7 mm segmen anterior, media dan posterior. Perlekatan konka media dibagi menjadi tiga bagian: sepertiga anterior melekat pada sisi sagital ke dasar tengkorak dan di dalam rongga tengkorak berlanjut sebagai lamella lateral pelat cribriform. Kemudian perlekatan konka media berlanjut ke posterior berbelok ke lateral menuju lamina papyrsea dan kemudian berlanjut

ke bentuk orientasi koronal sepertiga tengah dari lamella basalis. Sepertiga posterior dari konka media melekat pada lamina papyrsea sejauh pelat tegak lurus tulang palatina dimana bagian dari perlekatan ini hampir horizontal. Orientasi yang bervariasi dari perlekatan konka media berguna untuk stabilitasnya dan pemahaman tentang struktur ini akan membantu mencegah destabilisasi konka dengan reseksi berlebihan. Meatus media adalah jalur drainase umum terakhir untuk sinus frontal, anterior ethmoid, dan maksila. (Dharmbir S Sethi, 2010)



Gambar 2. Tampilan nasoendoskopi dan potongan sagital dari hidung kiri (Dharmbir S Sethi, Practical Rinology 2010). Keterangan gambar: 1. Konka media, 2. Prosesus uncinatus, 3. Penonjolan duktus nasolakrimal, 4. Agger nasi, 5. Septum nasi, 6. Konka superior, 7. Celah olfaktori. Tanda tanda panah menunjukkan lamella basalis yang memisahkan grup anterior sinus paranasal dari group posterior. (P) tulang palatina

KONKA SUPERIOR

Struktur ini berorientasi sagital dan melekat pada dasar tengkorak. Dimana ostium sfenoid alami terletak di daerah posterior pada bagian inferior dari konka superior di dalam resesus sphenoid. (Dharmbir S Sethi, 2010)

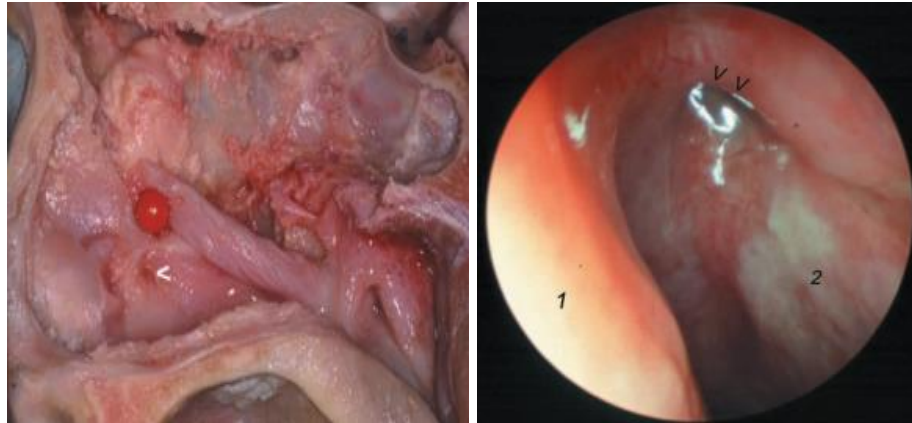
SEL AGGER NASI

Berasal dari kata Latin *agger* untuk 'gundukan hidung', sel ini, yang berpneumatisasi pada 98 persen pasien, adalah sel paling anterior dan konsisten dari semua sel ethmoid. Secara endoskopi, penonjolan pada dinding lateral nasal anterosuperior berasal dari konka media menentukan lokasi agger nasi. Agger nasi dibatasi pada sisi lateral oleh tulang lakrimal, di anterior oleh prosesus frontal maksila dan medial oleh prosesus uncinatus, posterior berhubungan dengan infundibulum ethmoid. Pada bagian atas membentuk batas anterior dari reses frontal dan berfungsi sebagai petunjuk penting dalam identifikasi intraoperatif dari resesus frontal. (Dharmbir S Sethi, 2010)

DUKTUS NASOLAKRIMAL

Saccus lakrimal berhubungan erat dengan sel agger nasi, terletak agak lateral dan anterior. *Saccus* lakrimal biasanya memiliki panjang 15 mm dan 5–8 mm meluas superior dari insersi anterior konka media pada dinding lateral. Duktus nasolakrimal berjalan dari *saccus* lakrimal sampai ke pembukaannya di meatus inferior. Penonjolan anterior prosesus uncinatus terbentuk oleh duktus nasolakrimal. Bagian intraoseus dari duktus nasolakrimal kira-kira memiliki panjang 12 mm. Pembukaan duktus nasolakrimal di meatus inferior terletak sekitar 15 mm di atas dasar hidung dan kira-kira 1 cm di belakang ujung anterior konka inferior. Duktus nasolakrimal turun melengkung sedikit ke posterior dan berhubungan erat dengan fontanel anterior. Setiap upaya untuk

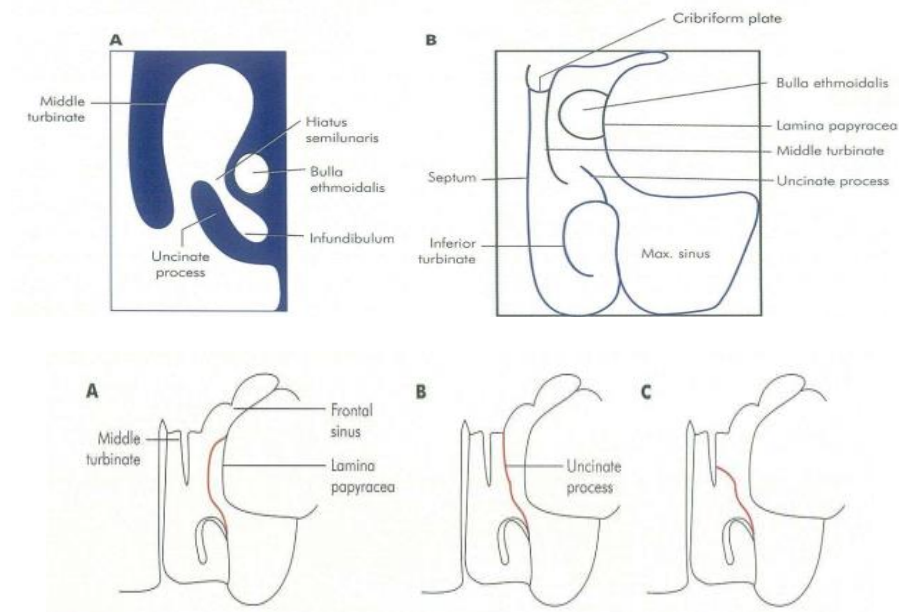
memperluas antrastomi meatus media di anterior ke fontanel anterior menempatkan duktus nasolakrimal dalam risiko. (Dharmbir S Sethi, 2010)



Gambar 3. Duktus Nasolakrimal. Tepi anterior dari konka inferior dipotong dan ditarik ke superior menunjukkan meatus inferior. (Dharmbir S Sethi, Practical Rinology 2010). Tanda tanda panah menunjukkan muara dari duktus nasolakrimal di meatus inferior. Tampilan endoskopi dari muara duktus nasolakrimal (tanda panah) di meatus inferior sinistra. Terlihat konka inferior (1) dan dinding lateral nasal (2).

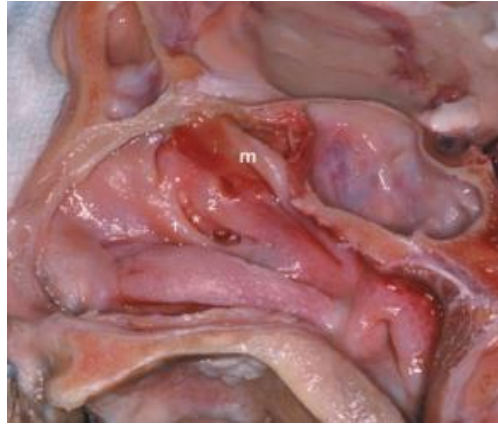PROSESUS UNSINATUS

Proses uncinatus adalah struktur tipis, hampir berorientasi sagital, dalam bentuk selebaran tulang berbentuk bumerang. Struktur ini merupakan bagian lateral dinding hidung antara bagian tengah dan konka inferior dalam orientasi anterosuperior ke posteroinferior. Struktur ini berada di anterior ke tepi posterior tulang lakrimal dan inferior (dengan beberapa pedikel bertulang) ke superior tepi konka inferior. Struktur ini memiliki batas posterosuperior yang bebas.



Gambar 4. Perlekatan sisi atas prosesus uncinatus, lamina papirasea, bulla ethmoid, sinus maksila, cribriform plate dan konka media didasar tengkorak (Dhingra 2016)

Perlekatan superior uncinatus bervariasi, dapat melekat pada lamina papyracea, atap sinus ethmoid atau konka media. Sering kali ada lebih dari satu perlekatan. Perlekatan superior dari prosesus uncinatus menentukan drainase resesus frontal. Prosesus uncinatus dapat juga muncul dengan banyak variasi anatomi, termasuk medial dan rotasi lateral. Kadang-kadang, prosesus uncinatus dapat berotasi ke depan, meniru konka media untuk memberi kesan konka media ganda. Bersama dengan agger nasi, prosesus uncinatus membentuk yang pertama dari empat lamella pada dinding lateral. (Dharmbir S Sethi, 2010)

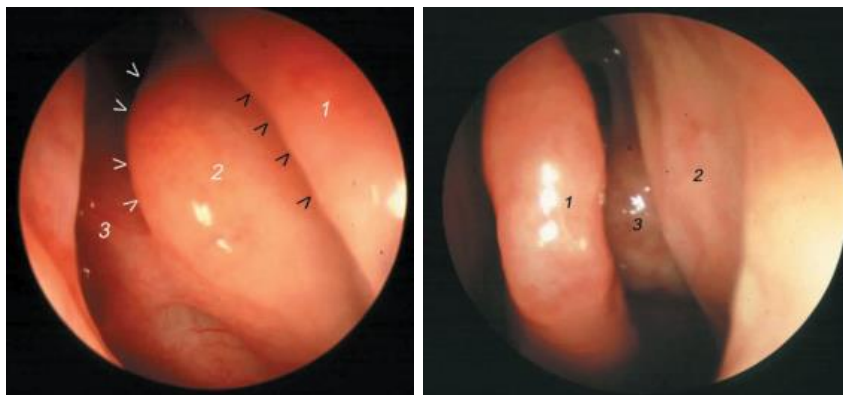


Gambar 5. Potongan sagital kavum nasi yang menunjukkan prosesus uncinatus. (Dharmbir S Sethi, Practical Rinology 2010). Keterangan gambar: Konka media (m) direfleksikan ke media dan superior, diatas perlekatan lateralnya yang disebut lamella basalis. Prosesus uncinatus (1) dan bulla ethmoidalis (2). Celah diantara batas bebas posterior dari prosesus uncinatus dan dinding anterior dari bulla disebut hiatus semilunaris anterioris (tanda bintang)

BULLA ETHMOID

Bulla ethmoidalis adalah sel yang paling menonjol dari sel ethmoidalis anterior dan mudah diidentifikasi di posterior prosesus uncinatus. Bulla bervariasi dalam ukuran dan berpneumatisasi pada 60-70 persen kasus (sehingga disebut bulla). Jika tidak berpneumatisasi, struktur ini disebut torus lateral. Bulla berukuran sekitar 18 mm (kisaran 9–23 mm) panjangnya dan tinggi 5,4 mm (kisaran 2–13 mm). Tidak jarang bulla dapat mengalami pneumatisasi yang tinggi, meluas superior ke dasar tengkorak dan posterior ke landasan lamella. Bulla ethmoidalis terkait erat dengan tiga relung: infundibulum ethmoid, resesus retrobullar dan resesus frontal. Dinding anterior

dari bulla ethmoidalis membentuk batas posterior dari infundibulum ethmoid dan dinding posteriornya membentuk dinding anterior resesus retrobullar. Bagian dinding anterior dan posterior bulla ethmoidalis bergabung pada bagian superior untuk pertama membentuk bulla lamella, yang dapat melekat ke dasar tengkorak tepat di anterior arteri ethmoid anterior, dan kemudian berlanjut sebagai batas posterior resesus frontal. Penting untuk diingat bahwa dinding lateral bulla ethmoidalis dibentuk oleh lamina papyracea. Pada bagian inferior dan posterior bulla ethmoidalis bisa menyatu dengan lamella basal, di mana retrobullar recess mungkin lenyap atau tidak ada. (Dharmbir S Sethi, 2010)



Gambar 6. Nasoendoskopi Bulla Ethmoid. (Dharmbir S Sethi, Practical Rinology 2010).Keterangan gambar (Kiri): Konka media sinistra menunjukkan hiatus semilunaris superioris (tanda panah putih) dan hiatus semilunaris inferioris (tanda panah hitam). Prosesus uncinatus (1), bulla ethmoidalis (2) dan lamella basalis (3). Keterangan gambar (Kanan): konka media (1), prosesus uncinatus (2), dan bulla ethmoidalis (3)

LAMINA PAPIRASEA

Seperti yang dinyatakan di atas, dinding lateral kompleks ethmoid dibentuk oleh lamina papyrsea, yang secara harfiah berarti kertas tipis sehingga lemak orbita memberi warna kekuningan pada struktur ini. Kadang-kadang, otot rektus medial dapat ditemukan dalam kontak dekat dengan lamina. Lamina menebal menuju puncak orbita untuk membentuk tuberkulum optik melindungi nervus optik. Nervus optik berjalan di dekat dinding orbital medial pada lokasi ini. (McClurg S dan Carrau R, 2014 dan Dharmbir S Sethi, 2010)

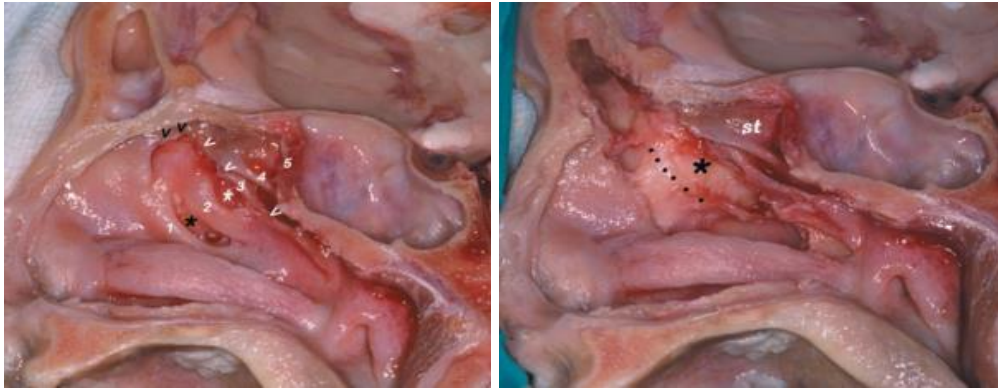
HIATUS SEMILUNARIS INFERIOR

Celah dua dimensi antara batas bebas posterior prosesus uncinatus dan dinding anterior dari bulla ethmoidalis disebut hiatus semilunaris inferioris. Dimensinya bervariasi dan dapat diukur panjangnya 14-22 mm dan mediolateral 0,5–3 mm. Hiatus semilunaris inferioris terletak dari 1–10 mm (43 persen) sampai 11-20 mm (47 persen) di belakang perlekatan anterior konka media. Celah dua dimensi ini mengarah lateral menuju ke dalam ruang tiga dimensi yang disebut infundibulum ethmoid. (Dharmbir S Sethi, 2010)

HIATUS SEMILUNARIS SUPERIOR

Sebuah celah yang dapat diidentifikasi diantara aspek posterior dari bulla ethmoidalis dan lamina basalis, dinamakan hiatus semilunaris superioris (lihat gambar 1.13). Celah ini menuju ke lateral kedalam ruang tiga dimensi

yang sangat bervariasi yang disebut resesus retrobulbar. (Dharmbir S Sethi, 2010)



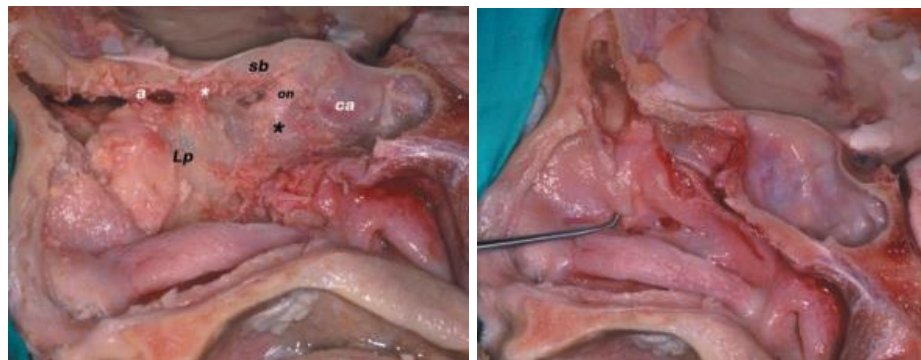
Gambar 7. Potongan sagital kavum nasi. (Dharmbir S Sethi, Practical Rinology, 2010). Keterangan gambar : Prosesus uncinatus (1), bulla ethmoidalis (2), lamella basalis dari konka media (3), lamella dari konka superior (4), dan dinding anterior dari sfenoid. Tanda bintang putih mengindikasikan hiatus semilunaris superioris dan tanda bintang hitam untuk hiatus semilunaris inferior.

INFUNDIBULUM ETHMOID

Infundibulum ethmoid, ruang tiga dimensi, yang dibatasi pada sisi medial oleh prosesus uncinatus, pada sisi posterior oleh dinding anterior dari bulla ethmoidalis dan pada sisi lateral oleh lamina papyrsea. Pada sekitar 86 persen dari kasus infundibulum berakhir pada resesus bulla yang disebut resesus terminalis, dibentuk oleh perlekatan superior dari prosesus uncinatus lateral dari lamina papyrsea. Pada kasus dimana terdapat resesus terminalis, jalur drainase resesus frontal dapat ke medial dari prosesus uncinatus. Pada 14 persen kasus, yang dimana tidak terdapat resesus frontal, infundibulum

berlanjut ke anterior dan superior dalam resesus frontal, yang mengalir langsung ke infundibulum ethmoidalis. Struktur lain yang mengalir ke infundibulum ethmoidalis adalah sel ethmoid anterior termasuk sel agger nasi, sel frontal lainnya dan sinus maksila.

Dinding lateral dari infundibulum ethmoidalis adalah lamina papyrsea. Ketika prosesus uncinatus diangkat dan infundibulum ethmoid dibuka maka akan ditemukan lamina papyrsea, yang merupakan petunjuk intraoperatif penting. (Dharmbir S Sethi, 2010)



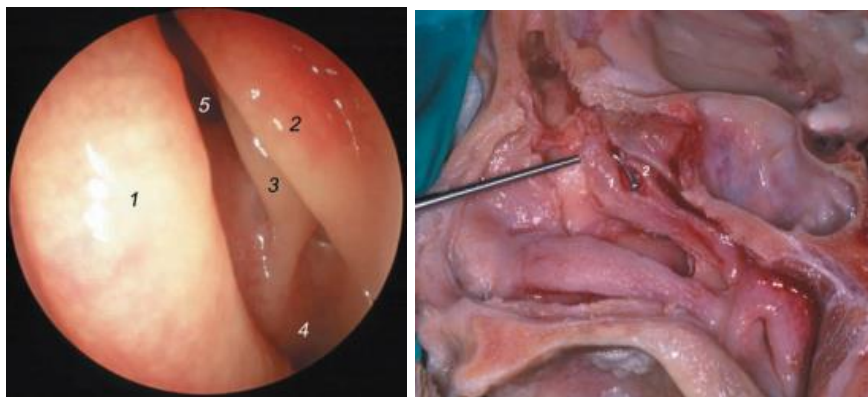
Gambar 8. Potongan sagital yang menunjukkan lamina papyrsea dan infundibulum ethmoid. Gambar kiri : Lamina papyrsea (Lp) secara lateral dan dasar tengkorak (sb) secara superior. Perhatikan lokasi dari arteri ethmoidalis anterior (a), arteri ethmoidalis posterior (tanda bintang putih), nervus optikus (on), apeks orbita (tanda bintang hitam), dan arteri carotis (ca). Gambar kanan : Infundibulum ethmoid.

(Dharmbir S Sethi, Practical Rinology, 2010).

RESESUS RETROBULLAR

Sebuah ruang kecil, bervariasi, yang bisa terdapat pada superior dan posterior dari bulla ethmoidalis memisahkannya dari dasar tengkorak dan

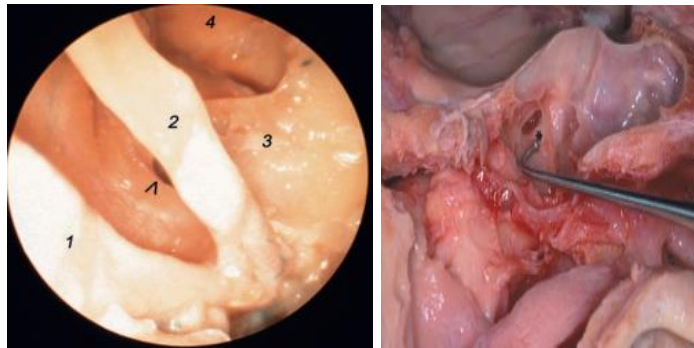
lamella basalis: hal ini disebut resesus retrobullar. Batasan dari resesus ini adalah: dinding posterior dari bulla ethmoidalis pada sisi anterior, lamina basalis pada sisi posterior, dasar tengkorak pada sisi superior dan lamina papyracea pada sisi lateral. Resesus ini terbuka pada sisi medial sepanjang hiatus semilunaris superioris, Mengangkat bulla ethmoidalis dan menjaga lamina basalis intak membuka resesus retobullar. Tiga petunjuk penting yang ditemui pada resesus ini: dasar tengkorak pada sisi superior, arteri ethmoidalis anterior yang melintasi dasar tengkorak dan lamina papyrasea pada sisi lateral. (Dharmbir S Sethi, 2010)



Gambar 9. Tampilan nasoendoskopi meatus media sinistra dan potongan sagital meatus media. (Dharmbir S Sethi, Practical Rinology, 2010).Keterangan gambar (Kiri): Resesus retobullar adalah resesus tiga dimensi (5) bulla ethmoidalis (3), lamella basalis (4), konka media (1) dan prosesus uninatus (2). Keterangan gambar (Kanan): Resesus retrobullar (bola *probe*) diantara dinding posterior bulla ethmoidalis (1) dan lamella basalis

SEL ETHMOIDALIS POSTERIOR

Berlokasi dibagian posterior dari lamina basalis, sel ethmoidalis posterior adalah sel yang berukuran lebih besar dan berjumlah lebih sedikit dibandingkan sel ethmoidalis anterior. Batasan dari sel ethmoidalis anterior dibentuk dari lamella basalis pada sisi anterior, lamina papyrsea pada sisi lateral, dasar tengkorak pada sisi superior dan konka superior pada sisi medial. Sel ethmoidalis posterior mengalir dibawah konka superior menuju ke meatus superior. (Dharmbir S Sethi, 2010)



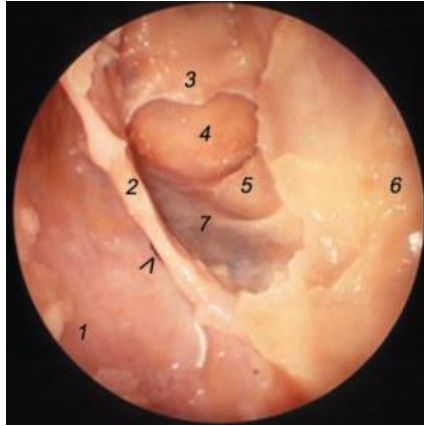
Gambar 10. (Gambar kiri): Tampilan nasoendoskopi sel ethmoidalis posterior sinistra (3) konka superior (2), dasar tengkorak superior (4). Ostium sfenoid (tanda panah), konka media (1). (Gambar kanan): Nervus optikus (tanda bintang hitam). Hal ini biasanya merupakan sel sphenothmoid (Onodi). Lamella basalis (tanda tanda panah putih). (Dharmbir S Sethi, Practical Rinology 2010).

Hubungan sel ethmoidalis posterior dengan sinus sfenoid tergantung pada kehadiran atau absen dari sel sphenothmoid, yang dikenal juga sebagai sel Onodi. Sinus sfenoid biasanya berlokasi pada inferior dan medial, dan

bukan pada posterior, di hubungannya dengan ethmoid posterior. Ukuran dari sel ini kompleks tergantung dari derajat perambahan oleh ethmoidalis anterior pada sisi anterior dan sfenoid pada sisi posterior. Sel ethmoidalis posterior dapat berpneumatisasi posterolateral dan posterosuperior pada hubungannya dengan dinding anterior sfenoid. Hal ini merupakan sel sphenothmoid. Pada situasi ini, sfenoid akan berlokasi pada inferior dan medial dari sel ini dan bukan pada sisi posterior. (Dharmbir S Sethi, 2010)

ATAP ETHMOID

Atap ethmoid dibentuk terutama oleh tulang frontal. Ketebalan rata-rata adalah 5 mm dan miring ke posterior di atas sudut 15 °. Atap ethmoid memiliki beberapa kesan 'seperti kawah' di atasnya yang dibuat oleh sel ethmoid. Tayangan ini disebut fovea. Fovea paling anterior sering disebut sebagai fovea ethmoidalis. Fovea ethmoidalis memiliki hubungan anatomis yang penting. Pada sisi medial ia bergabung dengan lamella lateral dari lamina cribrosa untuk membentuk persimpangan yang sangat tipis dan rapuh, sekitar sepersepuluh dari ketebalan dasar tengkorak lateral. Ketinggian vertikal antara fossa cribriform dan fovea ethmoidalis bervariasi, hingga 17 mm, dan dapat juga asimetris. Kemiringan medial atap juga bias bervariasi. Lamella lateral yang tipis beresiko penetrasi selama diseksi ethmoid. (Dharmbir S Sethi, 2010)



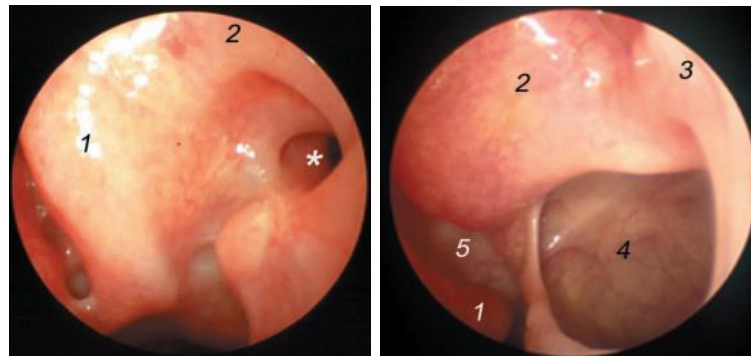
Gambar 11. Tampilan nasoendoskopi atap ethmoid. Dasar tengkorak pada sisi superior dan lamina papyracea sisi lateral, neurovaskuler ethmoid posterior (3) yang melintasi dasar tengkorak, lamella (7) dari konka superior (2) melintasi sisi lateral dari arah anteromedial ke posterolateral, apeks dimana terlihat nervus optik (5). Tanda tanda panah menunjukkan ostium sfenoid, septum nasi posterior (1) dan fovea ethmoidalis (4). (Dharmbir S Sethi, Practical Rinology 2010).

OSTIUM SINUS MAKSILA

Biasanya tersembunyi dari pandangan oleh prosesus uncinatus yang utuh, ostium sinus maksila berbentuk elips dan panjangnya kira-kira 7-11 mm dan tinggi 2-6 mm. Struktur ini terletak di persimpangan anterosuperior dan aspek posteroinferior infundibulum. Pengangkatan prosesus uncinatus diperlukan untuk memvisualisasikan bukaan. Ostium terletak pada bidang miring, hampir 90 ° ke arah orientasi dari hiatus semilunaris dan mungkin sedalam 18–20 mm. Struktur ini mengarah ke kanal pendek yang berjalan pada sisi inferior dan pada sisi lateral ke sinus maksila. (Dharmbir S Sethi, 2010)

FONTANELA SINUS MAKSILA

Fontanel anterior dan posterior daerah bermembran di dinding lateral nasal, dibentuk oleh lapisan ganda mukosa yang mengisi celah di tulang dinding lateral nasal. Fontanel anterior kecil berada anterosuperior ke hiatus semilunaris inferioris. Fontanel posterior yang lebih besar berada posteroinferior dari hiatus semilunaris dan membentuk dinding medial antrum antara ostium alami dan pelat vertikal dari tulang palatina. Sering kali ostium aksesori terlihat di area ini (10–50 persen). (Dharmbir S Sethi, 2010)

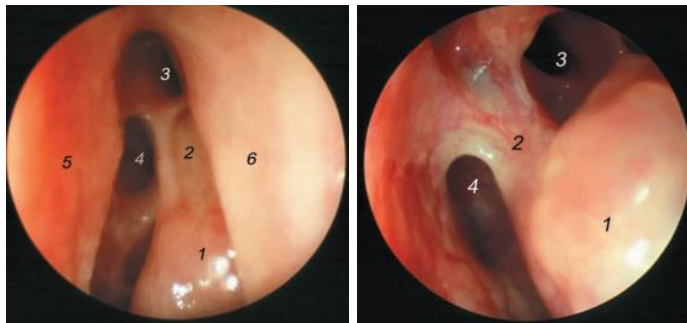


Gambar 12. Nasoendoskopi ostium dan fontanela sinus maksila. (Dharmbir S Sethi, Practical Rinology, 2010). (Kiri): Bulla ethmoid (1), ostium sinus maksila (tanda bintang putih) dan lamina papyracea (2). Keterangan (Kanan): Bulla ethmoidalis (2) masih intak. Perhatikan konka media (1), lamella basalis (5), dinding posterior dari sinus maksila (4) dan lamina papyracea (3).

RESESUS FRONTAL

Resesus frontal adalah area anatomi kompleks yang mengarah dari ethmoidalis anterior pada sisi superior ke ostium frontal. Batasan anatominya

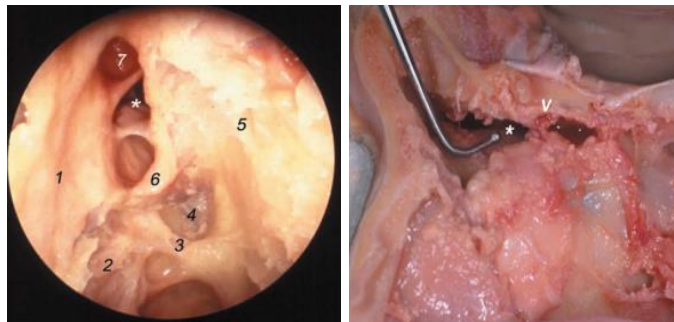
terbentuk dari sel agger nasi pada sisi anterior, arteri ethmoidalis anterior pada sisi posterior, bagian anterior dari konka media pada sisi medial dan lamina papyrsea pada sisi lateral. Perlekatan superior dari prosesus uncinatus menentukan pola drainase dari sinus frontal. Pada 86 persen pasien prosesus uncinatus melekat pada lamina papyrsea dan ujung infundibulum pada sisi superior, terhadap lamina papyrsea, sebagai resesus terminalis. Dalam kasus seperti itu, resesus frontal mengalir ke ruang antara uncinatus dan konka media. Pada 14 persen dari kasus uncinatus melekat baik ke dasar tengkorak, atau sisi lateral ke konka media. Dalam konfigurasi ini sinus frontal akan mengalir secara langsung ke dalam infundibulum. (Dharmbir S Sethi, 2010)



Gambar 13. Nasoendoskopi Resesus Frontal. (Dharmbir S Sethi, Practical Rinology, 2010). Keterangan gambar (Kiri): bulla ethmoid (1), resesus frontal (3) dan resesus retrobulbar (4) pada sisi posterior, konka media (5) dan prosesus uncinatus (6). Keterangan gambar (Kanan): bulla ethmoid sisi sinistra (1), dasar tengkorak (2), anterior resesus frontal (3) dan posterior resesus retrobulbar (4)

Sel agger nasi membentuk batas anterior resesus frontal. Pada bidang koronal yang sama dengan duktus nasolakrimal. Bisa jadi sel agger nasi yang

membesar menutup sinus frontal, mempersempit resesus frontal. Sel frontoethmoidal, seperti yang dijelaskan dan diklasifikasikan oleh Kuhn, juga merupakan sel ethmoid anterior yang terletak di atas agger nasi. Sel frontoethmoidal dapat menyebabkan penyempitan lebih lanjut pada resesus frontal anterior. Sel frontoethmoidal diklasifikasikan sebagai tipe 1 sampai 4. (Dharmbir S Sethi, 2010)



Gambar 14. Arteri Ethmoidalis Anterior. Gambar kiri: Dasar tengkorak (2), arteri ethmoidalis anterior (3), fovea pertama dari atap ethmoid (4). Struktur 2, 3, dan 4 adalah insersi posterior bulla ethmoid ke dalam dasar tengkorak (6), konka media (1), lamina papyrsea (5), resesus frontal (tanda bintang) dan sel agger nasi (7). Gambar kanan: supraorbita (tanda bintang), Tanda panah menunjukkan arteri ethmoidalis anterior. (Dharmbir S Sethi, Practical Rinology, 2010).

Arteri ethmoid anterior, cabang dari arteri ophthalmikus, terletak di atap sinus ethmoid dan membentuk batas posterior resesus frontal. Arteri ini berada di bidang koronal yang sama dengan aspek anterior dari bulla ethmoidalis, atau tepat di belakang. Oleh karena itu, dinding anterior bulla dianggap

perpanjangan posterior resesus frontal. Setelah meninggalkan orbita melalui foramen ethmoid anterior, arteri ethmoid anterior melewati kompleks ethmoid anterior di arah medial dan anterior, keluar dari kompleks ethmoid untuk berada anterior di alur penciuman. Kemudian melewati celah di samping crista galli dan kembali melalui plat kribriiform untuk masuk kembali ke cavum nasi. (Dharmbir S Sethi, 2010)

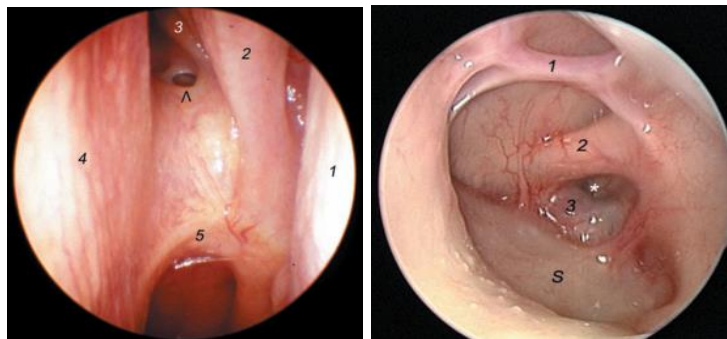
SINUS SFENOID

Ukuran sinus sfenoid bervariasi tergantung dari derajat pneumatisasi. Terdapat tiga pola yang biasanya dijelaskan. Ostium sinum berlokasi tinggi pada resesus sphenothmoid, pada dinding anterior sfenoid, dan pada level dari konka superior. Dinding anterior sfenoid memiliki variasi derajat arah kemiringan, dan berada di arah anteromedial ke posterolateral. Pada kehadiran sel sphenothmoidal (Onodi) dinding anterior dari sinus sfenoid tidak akan meluas ke dasar tengkorak yaitu sel sphenothmoid atau onodi superior dan lateral sinus sfenoid. Atap sfenoid sejajar di anterior dengan dasar tengkorak. Hal itu cukup datar dan disebut planum sfenoid. Persimpangan planum sfenoid dan dinding sfenoid posterior menebal membentuk tuberkulum sella. Chiasme optikus sekitar 2–7 mm posterior dari tuberkulum sella. Lebih rendah dari tuberkulum sella, dinding posterior membentuk dinding anterior sella turcica. Kelenjar pituitari terletak di dalam sella turcica. Di bagian inferior, dinding posterior memisahkan clivus. Dinding lateral sfenoid dapat memiliki

dua tonjolan. Tonjolan anterosuperior dibentuk oleh nervus optik dan tonjolan posteroinferior dibentuk oleh arteri carotis cavernosus. Pada spesimen berpneumatisasi baik, struktur ini dapat dehisensi (nervus optik pada 4-5 persen, carotis hingga 20 persen). Resesus kecil, pada resesus infraoptik, juga disebut dengan resesus optico-carotis, dapat menempati ruang di antara keduanya, dan pada sisi lateral cabang maksilaris dari nervus trigeminus dapat terlihat. (Dharmbir S Sethi, 2010)

Tabel 1. Pola Pneumatisasi Sinus Sfenoid

Tipe	Jumlah Pneumatisasi	Deskripsi
Sellar	76 persen	Pneumatisasi melewati dinding anterior sellar
Presellar	21 persen	Pneumatisasi ke dinding sellar
Choncal	3 persen	Pneumatisasi buruk



Gambar 15. Ostium Sfenoid. Gambar kiri : septum nasi (4), konka superior (3), ostium sfenoid (tanda panah) berjarak sekitar 1.5 cm superior dari choana posterior (5), konka inferior (1) dan konka media (2). Gambar kanan : arteri carotis (3), nervus optik (2) dehisensi. Dehisensi arteri ethmoid posterior (1) dan resesus optico-carotis sinistra (tanda bintang). (Dharmbir S Sethi, Practical Rinology, 2010).

2.2 RINOSINUSITIS KRONIS

1. Definisi dan Insiden Rinosinusitis Kronis

Rinosinusitis kronis sesuai menurut kriteria EPOS (*European Position Paper on Rhinosinusitis and Nasal Polyposis*) 2020 adalah inflamasi pada hidung dan sinus paranasal lebih dari 12 minggu yang ditandai dengan adanya dua atau lebih gejala, dimana salah satunya termasuk hidung tersumbat atau obstruksi nasi atau kongesti atau pilek (sekret hidung anterior/posterior), dengan nyeri wajah atau rasa tertekan diwajah, dengan disertai penurunan penghidu / hilangnya penghidu dan salah satu temuan dari nasoendoskopi (disertai polip dan atau sekret mukopurulen dari meatus medius dan udem / obstruksi mukosa di meatus medius) dan gambaran CT Scan (perubahan mukosa dikompleks osteomeatal dan atau sinus). (Slovick, dkk., 2014 dan EPOS, 2020)

Secara embriologis mukosa sinus merupakan lanjutan dari mukosa hidung, sehingga sinusitis hampir selalu didahului dengan rinitis dan gejala-gejala obstruksi nasi, rinore serta hiposmia yang dijumpai pada rinitis maupun sinusitis. Prevalensi keseluruhan RSK berbasis gejala pada populasi telah ditemukan antara 5,5% dan 28%, RSK lebih sering terjadi pada perokok dibandingkan non-perokok. Rinosinusitis kronis dikaitkan dengan asma, dengan prevalensi asma sekitar 25% pada pasien dengan rinosinusitis kronis dibandingkan dengan 5% pada populasi umum. Rinosinusitis kronis juga

terkait dengan penyakit obstruksi paru kronis (PPOK), *NSAIDs-Exacerbated Respiratory Disease (N-ERD)*, hipogammaglobulinemia, dan *GastroEsophageal Reflux Disease (GERD)*. Merokok, polusi udara, dan paparan pekerjaan berkorelasi negatif dengan gejala RSK. (EPOS, 2020)

	Terkontrol (semua di bawah ini)	Sebagian terkontrol (minimal terdapat 1)	Tidak terkontrol
Obstruksi nasibagian	Tidak ada atau tidak mengganggu	Ada pada hampir setiap hari dalam seminggu	Ada pada hampir setiap hari dalam seminggu
Rinore/post nasal drip	Sedikit dan berlendir	Mukopurulen pada hampir setiap hari dalam seminggu	Mukopurulen pada hampir setiap hari dalam seminggu
Nyeri wajah/ rasa tertekan	Tidak ada atau tidak mengganggu	Ada pada hampir setiap hari dalam seminggu	Ada pada hampir setiap hari dalam seminggu
Penghidu	Normal atau hanya sedikit terganggu	Terganggu	Terganggu
Gangguan tidur atau kelelahan	Tidak ada	Ada	Ada
Nasoendoskopi (bila ada)	Sehat atau mukosa hampir sehat	Mukosa sakit	Mukosa sakit
Perawatan	Tidak dibutuhkan	Membutuhkan 1 perawatan	Gejala (diatas) menetap meskipun telah diberikan perawatan

Tabel 2. Penilaian kontrol gejala klinis terbaru pada Rinosinusitis Kronis dalam sebulan terakhir (EPOS, 2020)

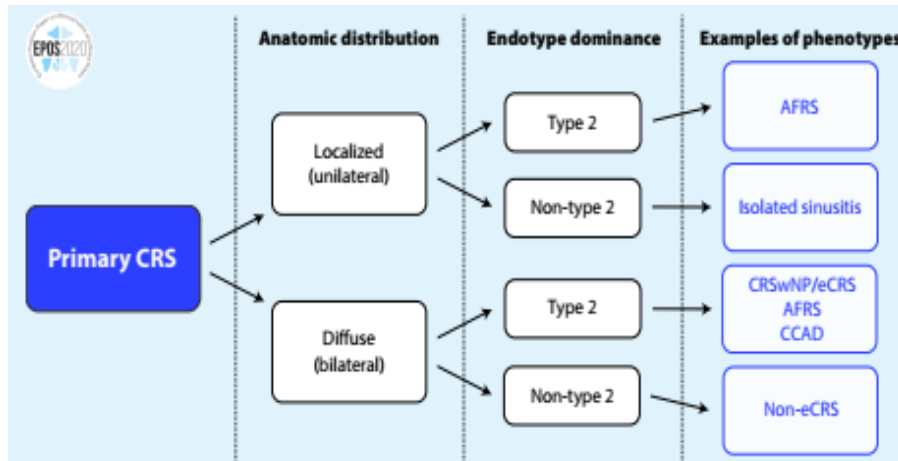
Prevalensi alergi pada RSK dapat bervariasi menurut fenotipe, dengan *Central Compartment Atopic Disease (CCAD)* dan Rinosinusitis alergi jamur memiliki hubungan yang lebih kuat dari rinosinusitis kronis dengan polip nasi

dan rinosinusitis kronis tanpa polip nasi. Persentase penting dari subjek yang didiagnosis dengan laporan penyakit saluran napas atas kronis yang diinduksi alkohol memperburuk gejala mereka. (Slovick, dkk., 2014 dan EPOS, 2020)

2. KLASIFIKASI RINOSINUSITIS

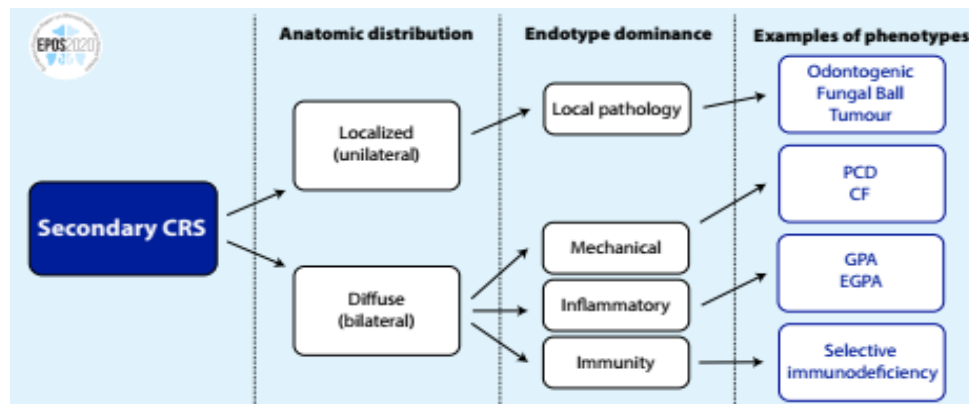
Berdasarkan EPOS 2020, RSK diklasifikasikan menjadi primer dan sekunder, serta dapat bersifat lokal dan difus berdasarkan distribusi anatomi. Pada rinosinusitis kronis primer, penyakit ini dianggap berdasarkan dominasi endotipe, baik tipe 2 atau non-tipe 2. Rinosinusitis primer yang memiliki distribusi anatomi patologi yang terlokalisasi dibagi menjadi dua fenotipe yaitu rinosinusitis jamur alergi dan sinusitis terisolasi. Sedangkan pada rinosinusitis kronis difus, sebagian besar fenotipe klinis adalah rinosinusitis kronis eosinofilik dan rinosinusitis kronis non eosinofilik. Hal ini ditentukan oleh kuantifikasi histologis jumlah eosinofilik, yaitu 10 / hpf (400x) atau lebih tinggi. (EPOS, 2020)

Pada rinosinusitis didapatkan dua gejala mayor atau lebih atau satu gejala mayor disertai dua gejala minor, disertai juga dengan validasi melalui telepon atau wawancara. Pertanyaan tentang gejala alergi (misalnya bersin, rinorea berair, hidung gatal, dan mata berair gatal) harus disertakan. (EPOS, 2020)



Gambar 16. Klasifikasi Rinosinusitis Primer (EPOS, 2020)

AFRS: Rinosinusitis alergi jamur, CCAD: Central compartment atopic disease, CRSwNP: Rinosinusitis dengan Polip, eCRS: Rinosinusitis eosinofilik



Gambar 17. Klasifikasi Rinosinusitis Sekunder (EPOS, 2020)

CF: *Cystic Fibrosis*, EGPA: *Eosinophilic granulomatosis with polyangitis* (penyakit Churg-Strauss); GPA: *Granulomatosis with Polyangitis* (penyakit Wegener); PCD: *Primer Ciliary Dyskinesia*.

3. PATOFISIOLOGI RINOSINUSITIS KRONIS

Etiologi dan patogenesis rinosinusitis kronis secara historis dibagi menjadi dua kelompok berdasarkan ada atau tidaknya polip dan kortikosteroid

biasanya digunakan untuk rinosinusitis kronis dengan polip nasi dan antibiotik untuk rinosinusitis kronis tanpa polip nasi. Alasan untuk rejimen ini didasarkan pada dugaan selama puluhan tahun bahwa rinosinusitis kronis dengan polip nasi adalah hasil dari infeksi bakteri akut yang tidak diobati dengan sempurna yang kemudian menjadi 'kronis' dan rinosinusitis kronis tanpa polip nasi memiliki beberapa hubungan dengan 'alergi' lokal atau sistemik. Pembedahan adalah satu-satunya pilihan jika terapi medikamentosa gagal. Pandangan yang muncul adalah itu rinosinusitis kronis adalah sindrom dengan etiologi multifaktorial dari interaksi disfungsional antara berbagai faktor lingkungan dan sistem kekebalan tubuh.

Penelitian etiologi dan patogenesis RSK pertama kali pada jamur. Hal ini diikuti setelah *Staphylococcus aureus* sebagai patogen saingan, dalam format biofilm untuk kemungkinan resistensi yang lebih besar. Kemudian, berkembang hipotesis adanya disbiosis mikroba, di mana komunitas mikroba kolektif tidak normal dan patogen, menyebabkan peradangan sinonasal di tempat yang rentan secara anatomis. Sayangnya hasil yang didapatkan sangat mengecewakan. Hal ini kemudian beralih dari antimikroba dan menuju tujuan memperbaiki disfungsi kekebalan individu pasien RSK. Pada individu yang sehat, mukosa berfungsi sebagai interaksi modulasi *barrier* relatif dengan sistem kekebalan tubuh, meningkatkan toleransi dan simbiosis serta mencegah atau membatasi peradangan. Pada pasien dengan RSK, *barrier* ditembus dengan hasil peradangan kronis, terjadi perubahan bentuk jaringan

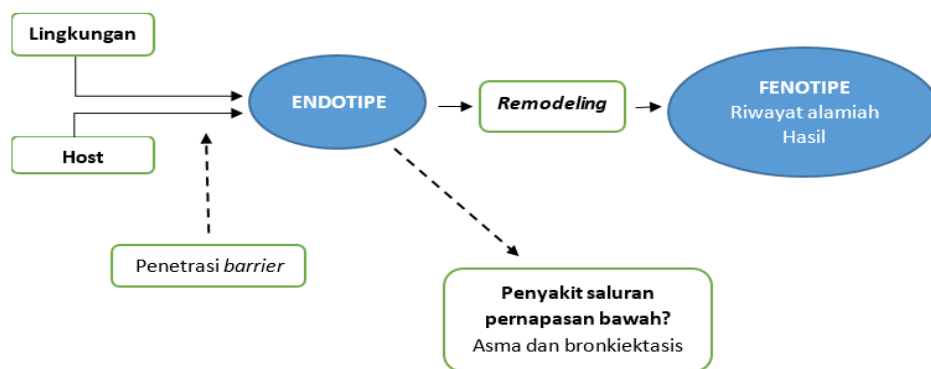
dan gejala klinis. Namun demikian, pada penelitian mengungkapkan banyak hal tentang sifat peradangan yang ada di jaringan pasien RSK. (EPOS, 2020)

Fokus pada penelitian saat ini adalah pada identifikasi jalur molekuler atau endotipe yang telah diaktifkan. Ketika *barrier* diterobos, respons imunodefensif sendiri-terbatas dihasilkan, ditandai dengan repertoar seluler dan sitokin yang menargetkan salah satu dari tiga kelas patogen: respons imun tipe 1 yang ditujukan untuk mengatasi patogen virus; respons tipe 2 yang ditujukan untuk mengatasi patogen parasit dan target tipe 3 yang ditujukan untuk mengatasi patogen bakteri dan jamur ekstraseluler, yang semuanya dapat sembuh dengan eliminasi patogen dan pemulihan integritas *barrier*. Inflamasi tipe 2 ditandai oleh sitokin IL-4, IL-5 dan IL-13 serta aktivasi dan perekrutan eosinofil dan sel mast. Pasien dengan endotipe tipe 2 murni atau campuran jauh lebih resisten terhadap terapi saat ini, menunjukkan tingkat kekambuhan yang tinggi dibandingkan endotipe tipe 1 atau 3 murni. (EPOS, 2020)

Patofisiologi pada RSK terjadi melalui 3 faktor: patensi ostium sinus, fungsi silia dan kualitas sekret. Penyebab utama dan terpenting adalah obstruksi ostium sinus. Sumbatan daerah kompleks osteomeatal menyebabkan gangguan drainase dan ventilasi sinus-sinus anterior. Terjadinya masalah pada salah satu faktor tersebut atau kombinasi faktor-faktor tersebut membuat terganggunya fisiologi pada hidung dan menimbulkan sinusitis. Kegagalan transport mukus dan menurunnya ventilasi sinus

merupakan faktor utama berkembangnya rinosinusitis kronis. (Pinheiro AD, dkk., 2001)

Sumbatan yang berlangsung secara terus menerus akan mengakibatkan terjadinya hipoksia dan retensi sekret serta perubahan PH sekret yang merupakan media yang baik bagi bakteri anaerob untuk berkembang biak yang menyebabkan gangguan pada silia. Beberapa bakteri patogen yang sering ditemukan pada rinosinusitis orang dewasa menurut beberapa penelitian adalah *S. Aureus*, *S. Pyogenes*, *S. Pneumonia*, *H. Influenza*, *M. Catarrhalis*, *Enterobacteriaceae*, dan *P. Aeruginosa*. (Levina, 2005 dan Mangunkusumo, 2002)



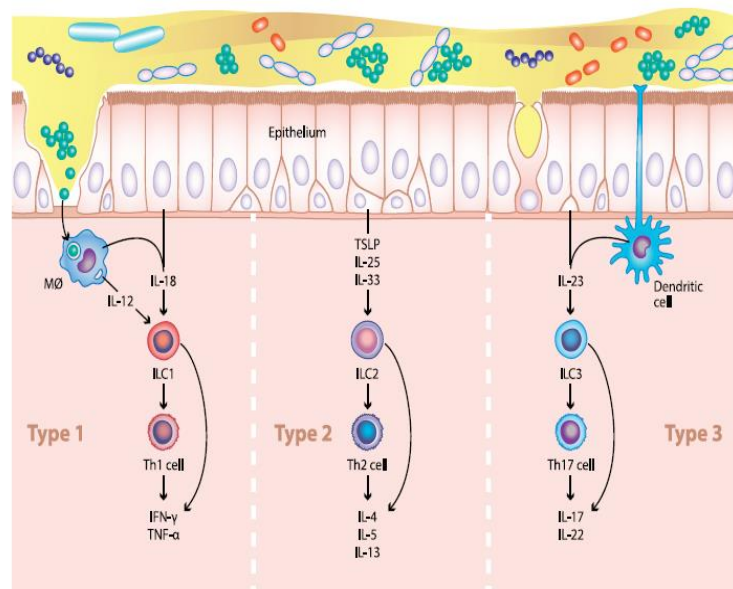
Gambar 18. Etiologi dan patogenesis rinosinusitis kronis (EPOS, 2020)

Terjadinya infeksi pada sinus-sinus paranasal dapat disebabkan oleh interaksi dari beberapa etiologi seperti faktor mikrobial, lingkungan dan faktor *host* yang terdiri dari gangguan anatomi, genetik, fisiologi dan imunitas.

(Johnson & Rosen, 2014) Mekanisme inflamasi rinosinusitis kronis adalah jalur molekuler yang mengarah ke pembentukan inflamasi mukosa dan pembentukan kembali jaringan yang menjadi ciri sindrom luas ini. Ada beberapa mekanisme inflamasi yang beroperasi, berinteraksi secara dinamis, dan menghasilkan pola variable inflamasi jaringan yang secara kasar berkorelasi dengan fenotipe klinis. Upaya terbaru telah dilakukan untuk membagi RSK menjadi endotipe inflamasi, yang didefinisikan sebagai mekanisme patobiologis yang berbeda, yang mungkin bervariasi dalam waktu dan di antara perbedaan situs anatomi sinonasal pada individu pasien. (EPOS, 2020)

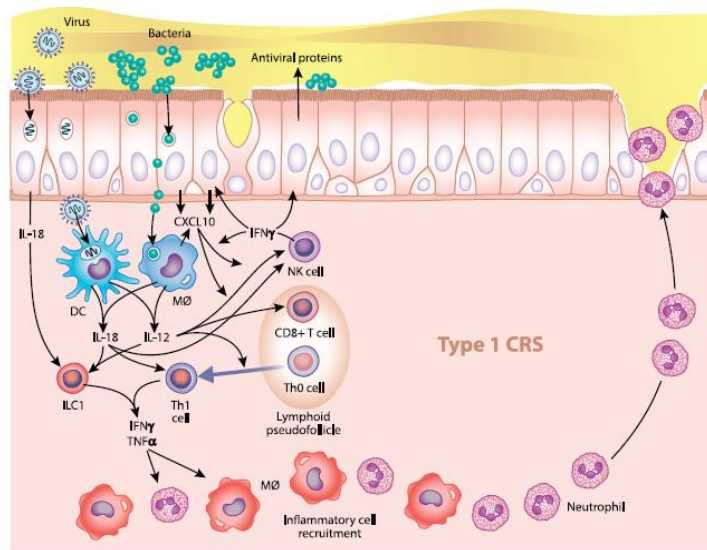
Dari sudut pandang etiopatogenesis, yang berlaku, masih belum terbukti, hipotesisnya adalah bahwa mekanisme inflamasi yang beragam ini didorong oleh interaksi disfungsional pada permukaan mukosa antara *host* dan lingkungan pemicu stres. Dari sudut pandang *host*, variasi genetik dan epigenetik dari system imunitas mukosa diyakini memainkan peran kunci dalam RSK, tetapi banyak gen yang biasanya terlibat dan sejauh ini, sangat sedikit yang memiliki kaitan dengan ukuran efek yang besar. Agen lingkungan utama juga sebagian besar tetap tidak pasti, tetapi asap rokok, jamur, virus, bakteri, polutan dan alergen semuanya telah terlibat. Agen mikroba yang paling sering dibahas adalah *Staphylococcus aureus*, tetapi beberapa bukti juga menunjukkan implikasi disbiosis komunitas mikroba secara keseluruhan, bukan patogen dominan spesifik. (EPOS,2020)

Meskipun interaksi lingkungan host kompleks dan mulai sangat awal dalam kehidupan, mungkin dalam rahim, itu penting untuk diingat bahwa RSK sebagian besar adalah gangguan onset dewasa. Hal ini menyarankan bahwa durasi, intensitas dan urutan pemaparan, termasuk kejadian stokastik seperti infeksi virus, mungkin menjadi komponen kunci patogenesis pada individu pasien RSK. Pada kondisi sehat, mukosa sinonasal bertindak sebagai *barrier* relatif, memodulasi stimulasi lingkungan termasuk organisme komensal dengan respons spesifik dan terbatas. Dalam kasus penetrasi patogen, jalur respons imunologis tunggal atau gabungan Tipe 1, 2 dan 3 dibutuhkan, menghasilkan sitokin, kemokin, seluler bawaan dan respon *T helper* (*Th*) dirancang untuk menghilangkan kelas patogen yang teridentifikasi dengan kerusakan minimal jaringan kolateral (Gambar 19). (EPOS, 2020)



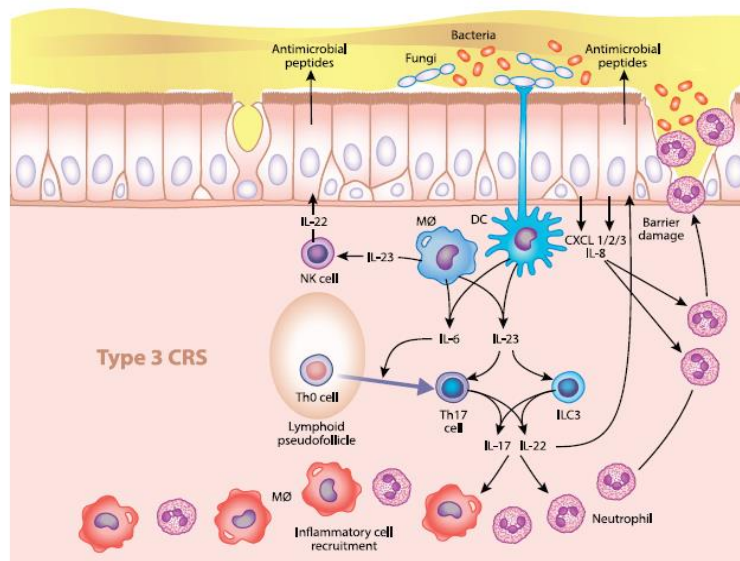
Gambar 19. Respon imun fisiologis melintasi *barrier* mukosa disesuaikan untuk mengatasi kelas tertentu dari patogen pemicu. (EPOS, 2020)

Sitokin tipe 1 termasuk interferon-gamma (IFN- γ) dan IL-12 dengan respon yang ditujukan untuk mengatasi patogen virus (Gambar 20). Sitokin tipe 2 adalah IL-4, IL-5, dan IL-13, yang mempromosikan imunitas anti-cacing dan pengaturan regenerasi jaringan setelah cedera (Gambar 21). Sitokin tipe 3 termasuk IL-17A dan IL-22 dengan efek imunologis ditujukan terhadap bakteri dan jamur ekstraseluler (Gambar 22). Setiap jalur respon imun diatur oleh *innate lymphoid cell* (ILC) yang unik dan subset *T helper* (*Th*) yang mensekresikan mayoritas sitokin kunci. Yang penting, respon *in vivo* adalah sering bercampur, dengan plastisitas yang signifikan pada subset ILC dan *Th* serta perjalanan waktu terbatas. Dalam kasus rinosinusitis kronis, penetrasi *barrier* mukosa oleh agen lingkungan juga menggunakan jalur Tipe 1, 2 dan 3; Namun, berbeda dengan yang respon terarah patogen spesifik, terbatas, yang berhubungan dengan fisiologi pertahanan *host*, respons rinosinusitis kronis dan poliklonal, ditujukan terhadap serangkaian target yang sejauh ini tidak dikarakterisasi dengan baik termasuk antigen sendiri dalam beberapa kasus yang parah. Jaringan inflamasi yang dihasilkan adalah pola campuran dan intensitas, berpotensi melibatkan beberapa endotipe dan menunjukkan variabilitas dalam presentasi klinis (fenotipe), riwayat alamiah, komorbiditas dan hasil. (EPOS, 2020)



Gambar 20. Gambar respon imun tipe 1 pada rinosinusitis kronis. (EPOS, 2020)

Rinosinusitis kronis dengan sitokin tipe 2 paling sering dikaitkan dengan asma dan resistensi terhadap terapi saat ini. Peradangan jaringan sering dikaitkan dengan pola *remodeling* termasuk fibrosis, edema polipoid, deposisi fibrin, dan kegagalan *barrier*. Tidak jelas apakah faktor-faktor yang terkait dengan kegagalan *barrier* yang memediasi penetrasi inisial *barrier*, tetapi kegagalan dapat mendorong proses penerusan umpan dimana hilangnya *barrier* menghasilkan stimulasi antigenik yang lebih besar dan inflamasi yang lebih banyak, yang selanjutnya merusak *barrier* dan berpotensi menumbuhkan kronisitas. Tantangan masa depan meliputi pemahaman yang lebih baik tentang: 1) faktor etiologi yang mendorong rinosinusitis kronis dengan tujuan untuk pencegahan; 2) mekanisme patofisiologi inflamasi dan endotipe penanda yang relevan dengan tujuan untuk terapi target 3) mekanisme molekuler



Gambar 22. Gambar respon imun Tipe 3 pada rinosinusitis kronis. (EPOS, 2020)

4. GEJALA KLINIS DAN DIAGNOSTIK RINOSINUSITIS KRONIS

Diagnosis pada rinosinusitis kronis dapat ditegakkan melalui anamnesis, pemeriksaan fisis dan pemeriksaan penunjang. Pada rinosinusitis kronis, gejala 'kardinal' adalah hidung tersumbat atau kongesti, sekret hidung (yang bisa anterior atau posterior), perubahan indera penghidu dan nyeri wajah dan rasa tertekan. Pada rinosinusitis kronis berdasarkan Task Force yang dibentuk oleh *American Academy of Otolaryngology Allergy (AAOA)* dan *American Rhinologic Society (ARS)* menjelaskan bahwa gejala rinosinusitis kronis dewasa dapat digolongkan menjadi 2 kriteria yaitu kriteria mayor dan kriteria minor. (Johnson & Rosen, 2014 dan EPOS, 2020)

Untuk menilai tingkat keparahan inflamasi terdapat beberapa system staging antara lain yang dikemukakan oleh Friedman (1990), Kennedy (1992),

May (1993) dan Glinklich & Metson (1994) yang didasarkan pada gejala yang timbul, hasil nasoendoskopi dan hasil CT scan atau kombinasinya. Diera sekarang ini kita menggunakan sistem skoring berdasarkan CT scan yang kita kenal dengan nama "*Lund-Mackay Score*". Sistem ini paling banyak digunakan karena dianggap lebih sederhana dan juga merupakan satu-satunya sistem yang direkomendasikan oleh *Task Force* untuk mendiagnosis RSK.

Skor berdasarkan penemuan CT scan pada setiap sinus dan disetiap bagian kanan dan kiri kemudian diberi skor nomor :

- a) 0 = Tidak ada kelainan
- b) 1 = Perselubungan parsial
- c) 2 = Perselubungan total

Sedangkan untuk kompleks osteo meatal (KOM) kanan dan kiri diberi skor :

- a) 0 = Tidak ada obstruksi
- b) 2 = Obstruksi

Sehingga skor total kemungkinan adalah 24. (Aygun, dkk., 2006; Busquets & Hwang., 2006; Soetjipto & Dharmabakti., 2006 dan Marple B., dkk., 2012)

Pemeriksaan lain yang dapat dilakukan dalam membantu menegakkan RSK adalah pemeriksaan alergi dengan menggunakan uji alergi seperti uji cukik kulit atau *skin prict test* (pemeriksaan standar) yang dinilai efisien, aman dan tidak mahal. Selain itu dapat juga digunakan pemeriksaan IgE spesifik alergen (IgE Rast). (Slovick, 2014)

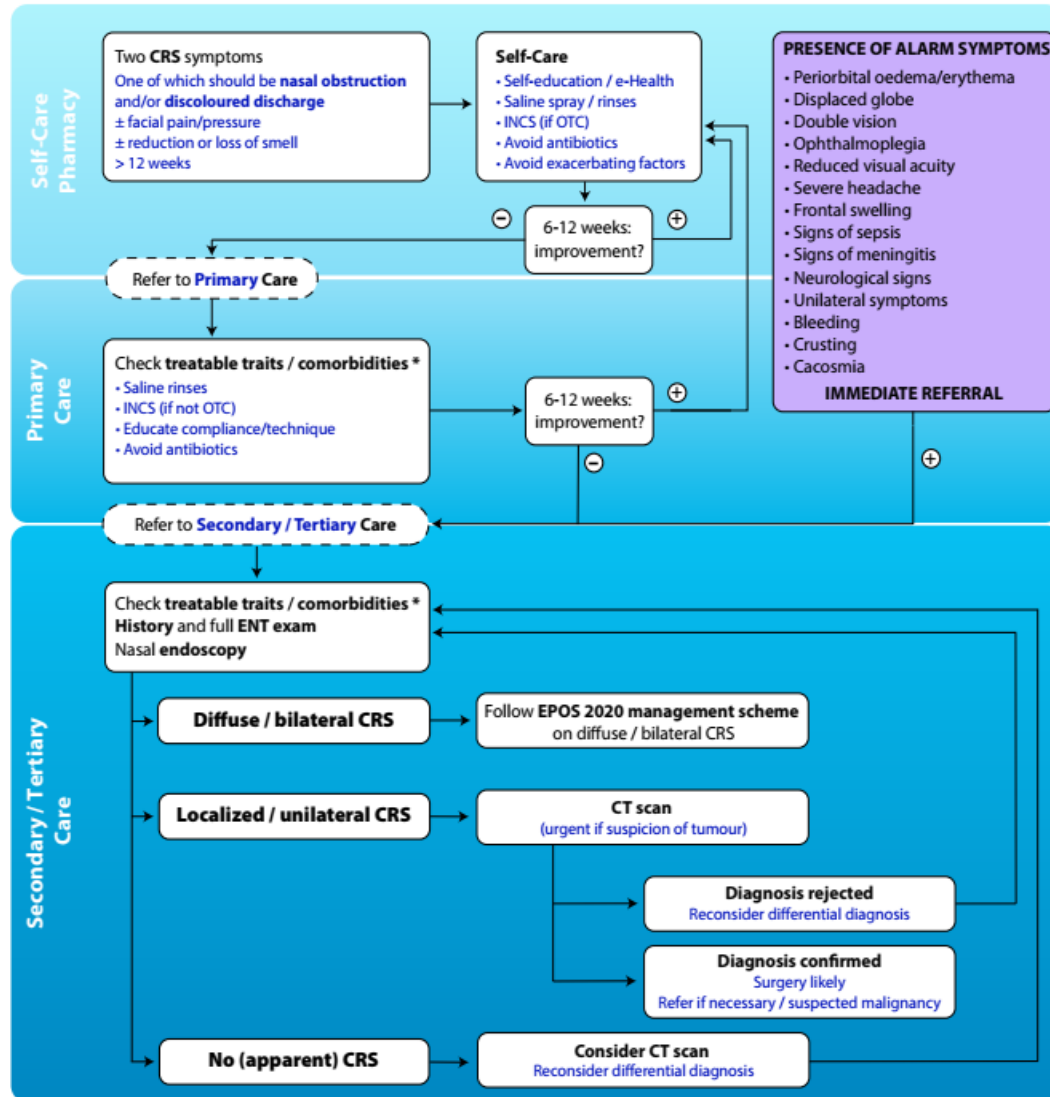
Selain biopsi jaringan sinonasal, sekresi dan sel hidung juga dapat memberikan informasi diagnostik dan terapeutik. Teknik yang paling umum adalah cairan *nasal lavage* /bilasan hidung, penyedotan hidung, insersi tampon hidung, sikat atau gesekan hidung. Pilihan ditentukan oleh apakah penanda inflamasi, sel hidung untuk sitologi atau kultur, atau fungsi siliasis diperlukan. Dalam bilasan hidung, cairan dimasukkan ke dalam hidung untuk jangka waktu tertentu dan kemudian dikumpulkan kembali, dengan sekresi hidung yang terkait. Mudah dilakukan dan ditoleransi dengan baik. Biasanya 2-10 mL saline, 0,9% natrium klorida (NaCl) pada suhu tubuh, dimasukkan dengan spuit dan pasien diminta untuk tidak menelan cairan saat kepala dalam keadaan berbaring. Setelah kira-kira 10 detik kepala ditekuk ke depan dan cairan lavage dikumpulkan dalam wadah steril. (EPOS, 2020)

5. PENATALAKSANAAN RINOSINUSITIS KRONIS

Untuk pengelolaan rinosinusitis kronis, tinjauan literatur yang sistematis telah dilakukan. Banyak bentuk rinosinusitis lokal secara umum, baik tipe 2 atau non-tipe 2, tidak responsif terhadap perawatan medis dan membutuhkan pembedahan. Oleh karena itu, EPOS menyarankan pasien dengan penyakit unilateral untuk dirujuk ke perawatan sekunder untuk diagnosis lebih lanjut.



EPOS 2020: Care pathways for CRS



CRS: chronic rhinosinusitis; CT, computed tomography; INCS, intranasal corticosteroids spray; OTC, over-the-counter.

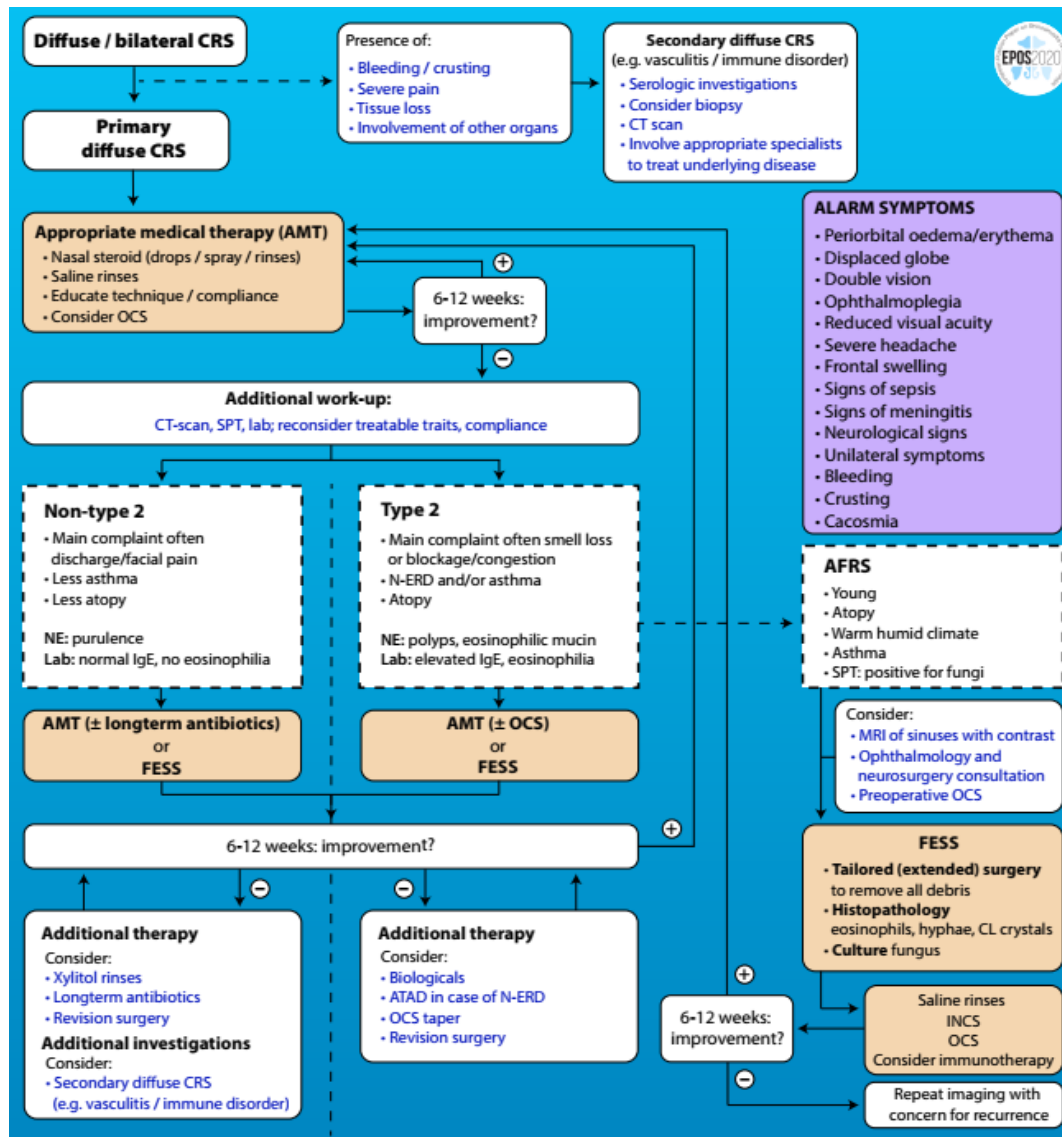
Gambar 23. Rekomendasi Terapi Rinosinusitis Kronis pada Orang Dewasa. (EPOS, 2020)

Banyak penelitian tidak membuat perbedaan yang jelas antara rinosinusitis kronis tanpa polip nasi dan rinosinusitis kronis dengan polip nasi. Sangat sedikit penelitian yang menjelaskan lebih lanjut fenotipe atau endotipe

rinosinusitis kronis pada penyakit ini. Penelitian rinosinusitis kronis telah mengungkapkan bahwa pasien dengan endotipe tipe 2 murni atau campuran cenderung lebih resisten terhadap terapi saat ini, menunjukkan tingkat kekambuhan yang tinggi bila dibandingkan dengan endotipe tipe 1 atau 3 murni. Untuk rinosinusitis bilateral yang difus, kortikosteroid lokal dan saline tetap menjadi andalan pengobatan.

Lebih lanjut, jalur perawatan terintegrasi menyarankan untuk memeriksa sifat-sifat yang dapat diobati, untuk menghindari faktor-faktor yang memperburuk dan tidak menyarankan penggunaan antibiotik. Dalam perawatan sekunder, endoskopi hidung dapat memastikan penyakit, mengarah ke rinosinusitis kronis sekunder (misalnya vaskulitis) dan selanjutnya membedakan antara penyakit lokal dan difus. (EPOS, 2020)

Selain itu, penekanan pada teknik pemberian pengobatan yang optimal dan kepatuhan. Jika pengobatan dengan steroid hidung dan saline tidak mencukupi, pemeriksaan tambahan dengan CT scan dan endotipe relevan. Bergantung pada indikasi endotipe, perawatan dapat disesuaikan dengan profil tipe 2 atau non-tipe 2 yang lebih banyak. Panduan internasional berbeda mengenai apakah antibiotik jangka panjang dan steroid oral harus dimasukkan sebagai bagian dari terapi medis yang adekuat, yang mencerminkan bukti yang bertentangan dalam literatur saat ini dan masalah yang berkaitan dengan efek samping.



Gambar 24. Tatalaksana pada Rinosinusitis Difus (EPOS, 2020)

AMT: Terapi medis yang tepat; ATAD: pengobatan Aspirin setelah desensitisasi; CRS: rinosinusitis kronis; CT: computed tomography; FESS: bedah sinus endoskopi fungsional; INCS: semprotan kortikosteroid intranasal; MRI: magnetic resonance imaging; NE, endoskopi hidung; N-ERD, penyakit pernapasan yang diperburuk oleh NSAID; OCS, kortikosteroid oral; SPT, Tes cangkik kulit

Ada banyak perdebatan tentang momen yang tepat untuk pembedahan RSK. Dalam studi terbaru untuk pasien dewasa dengan RSK tanpa komplikasi, disepakati bahwa bedah sinus endoskopi dapat ditawarkan dengan tepat ketika skor CT Lund-Mackay ≥ 1 dan telah ada uji coba minimal selama setidaknya delapan minggu durasi kortikosteroid intranasal topikal ditambah kortikosteroid sistemik jangka pendek (rinosinusitis kronis dengan polip nasi) atau jangka pendek dari antibiotik sistemik spektrum luas atau berdasarkan kultur atau penggunaan jangka panjang antibiotik antiinflamasi sistemik dosis rendah (rinosinusitis kronis tanpa polip nasi) dengan pasca perawatan total skor *Sino-Nasal Outcome Test (SNOT)-22* ≥ 20 . Kriteria ini dianggap sebagai ambang minimal, dan jelas tidak semua pasien yang memenuhi kriteria harus menjalani pembedahan, tetapi penerapannya harus mengurangi pembedahan dan variasi praktik yang tidak perlu. Sebuah studi selanjutnya menerapkan kriteria ini secara retrospektif pada pasien yang direkrut ke studi kohort multi-pusat dan menemukan bahwa pasien di mana pembedahan dianggap 'tidak sesuai' melaporkan peningkatan yang lebih sedikit secara signifikan dalam kualitas hidup mereka pasca operasi. (EPOS, 2020)

Beberapa modalitas medikamentosa dalam penanganan rinosinusitis antara lain:

1) Kortikosteroid Intranasal

Steroid intranasal merupakan obat yang paling direkomendasikan pada rinosinusitis kronis tanpa polip dan dengan polip.

Steroid terbukti mengurangi inflamasi, infiltrasi neutrofil dan eosinofil, meningkatkan fungsi silia serta dapat mengurangi reaktivitas konka dan juga mengurangi gejala pada hidung sebelum dilakukan operasi bedah sinus endoskopi. Obat yang aman digunakan pada steroid intranasal adalah kelompok generasi kedua yaitu mometasone furoat, fluticasone propionate, ciclesonide dan fluticasone furoat. Bioavailabilitas sistemik generasi kedua ini terbukti minimal dibandingkan pada generasi pertama seperti triamsinolon, flunisolide, beclomethasone dan dexamethasone. Adapun efek samping yang dapat timbul seperti hidung kering, epistaksis, gatal pada hidung dan bersin. Penggunaan jangka Panjang cukup aman pada pasien dengan rinosinusitis kronis dengan polip dan tanpa polip. (Slovick, 2014)

2) Antibiotik

Pada rinosinusitis kronis dengan polip maka antibiotik yang dapat diberikan adalah doxycylin 100mg sekali sehari dengan pengobatan jangka Panjang (3 minggu), sedangkan golongan makrolid seperti azitromysin dan klaritromisin) tidak boleh diberikan atau tidak direkomendasikan. Adapun efek samping yang dapat timbul antara lain resistensi, gangguan saluran cerna atau peningkatan enzim hati. (Mangunkusumo, 2007 dan Slovick, 2014)

Sedangkan pada rinosinusitis kronis tanpa polip, antibiotik yang direkomendasikan adalah golongan makrolid, karena memiliki efek menurunkan produksi interleukin 8 (IL-8), mengganggu pembentukan selaput biofilm bakteri dan meningkatkan apoptosis sel inflamasi. (Slovick, 2014)

3) Bilasan hidung

Nasal lavage atau bilasan hidung merupakan salah satu terapi tambahan pada RSK, untuk mengelminasi sel-sel inflamasi yang terdapat pada mukosa hidung. Bilasan hidung merupakan terapi non farmakologik pada penyakit rinitis alergi, dimana mukosa cavum nasi dicuci untuk mengeluarkan sekret, debris dan sel-sel inflamasi dari mukosa hidung dan sinus paranasalis. Bilasan hidung sangat bermanfaat untuk memperbaiki gejala yang terdapat pada sinus sehingga kualitas hidup penderita menjadi lebih baik dan dapat mengurangi penggunaan obat-obatan topikal pada hidung. (Achiles dan Mosges, 2013)

Penelitian yang dilakukan oleh Ural dkk, (2009) menyatakan terdapat perbedaan yang signifikan terhadap waktu transport mukosilia sebelum dan sesudah pemberian larutan bilasan hidung isotonis pada penderita rinosinusitis akut. Tidak ada peneliti yang melaporkan adanya efek samping yang serius terhadap penggunaan bilasan hidung isotonis. Adapun keluhan yang biasa dikemukakan oleh pasien adalah rasa tidak

nyaman dan cemas saat pemakaian awal bilasan hidung. (Rabago dan Zgierska, 2009)

Mekanisme kerja larutan salin pada bilasan hidung belum diketahui dengan jelas, namun bertujuan untuk melembabkan mukosa hidung, hidrasi, mengeluarkan debris dan krusta yang berlebihan, zat-zat oksidatif yang berasal dari udara yang kita hirup, zat allergen dan sejumlah mediators permukaan, serta sel-sel yang terlibat dalam reaksi inflamasi baik reaksi alergi maupun non alergi, serta mempercepat penyembuhan mukosa pasca operasi bedah sinus endoskopi. (Papsin & McTavish, 2003; Hauptman & Ryan, 2007; Young, 2012)

Adapun larutan yang dapat digunakan dalam bilasan hidung adalah larutan saline hipertonis, hipotonis dan isotonis. Ketiga larutan tersebut mudah ditemukan dengan harga yang terjangkau meskipun tidak dalam kemasan yang nyaman diberikan kepada penderita RSK. Saat ini juga telah tersedia bilasan hidung steril yang dikembangkan dalam bentuk sediaan *spray* mikrosolution, yang mudah cara pemberiannya dan nyaman bagi penderita, dengan harga yang sedikit lebih mahal dibandingkan kemasan lama. Untuk larutan bilasan hidung yang sering digunakan dibedakan dua jenis yaitu larutan hipertonis adalah larutan NaCl 3%, 5% dan 7%, larutan saline isotonis adalah NaCl 0,9%, dan larutan hipotonis NaCl 0,45%. Larutan bilasan hidung salin isotonis dan hipertonis sama-sama dapat memperbaiki waktu transport mukosilia hidung. Kedua larutan tersebut

berbeda dalam hal kekuatan osmotik dan gradien konsentrasinya. (Boek, 1999; Ural, 2009; Hauptman & Ryan, 2007; Heatley GD, 2010)

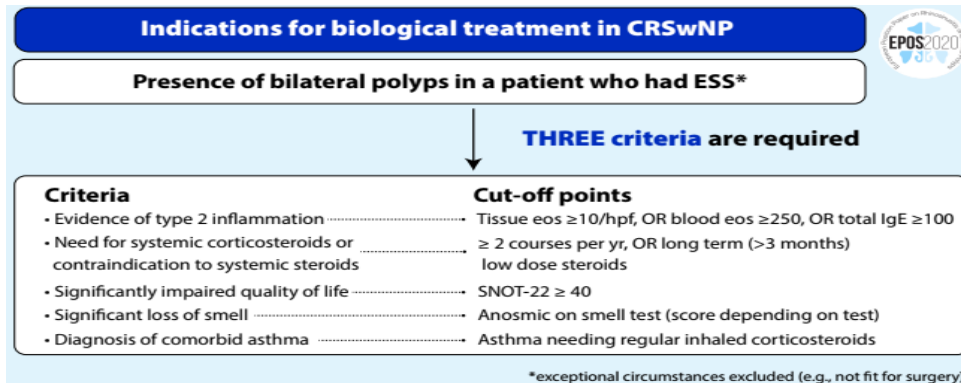
Larutan saline isotonis adalah larutan yang tidak memiliki gradien osmotik dan diyakini sebagai larutan yang paling fisiologis terhadap morfologi seluler epitel hidung, sehingga aman dan nyaman digunakan pada bayi, anak-anak, ibu hamil dan usia lanjut. Pada larutan saline hipertonis, kondisi hyperosmolar disaluran pernafasan menyebabkan pelepasan kalsium dan prostaglandin E2 dari intraseluler, peningkatan availabilitas *adenosine triphosphate* pada aksonema silia sehingga terjadi peningkatan *ciliary beat frequency*. (Shoseyov, dkk., 1998; Garavello, dkk., 2003; Kim, 2005)

Larutan saline hipertonis juga dapat menginduksi respon neural yang dapat menyebabkan perubahan vaskuler pada mukosa hidung dan menimbulkan rasa tidak nyaman berupa sensasi terbakar dan iritasi pada mukosa hidung sehingga akan mempengaruhi kepatuhan pasien dalam penggunaannya. (Hauptman & Ryan, 2007)

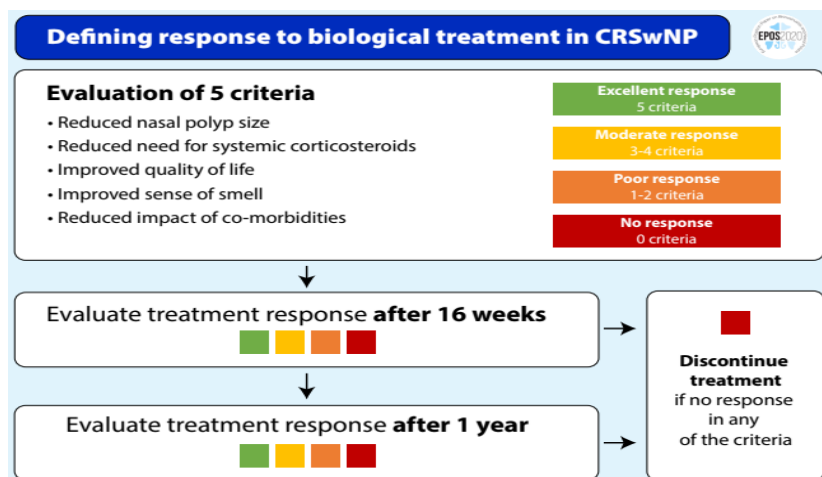
4) Agen biologis (antibody monoklonal)

Diterimanya dupilumab (anti IL-4R α) untuk pengobatan rinosinusitis kronis dengan polip nasi oleh *Food and Drug Administration (FDA) USA* dan *European Medicines Agency (EMA)* pada tahun 2019 telah secara signifikan mengubah pilihan pengobatan pada rinosinusitis tipe 2 dan

diharapkan antibodi monoklonal lainnya akan menyusul. Hingga 2019 antibodi monoklonal hanya dapat diresepkan pada pasien dengan asma (parah) yang terjadi bersamaan.



Gambar 25. Indikasi Pengobatan Agen Biologis pada Rinosinusitis Kronis dengan Polip (EPOS,2020)



Gambar 26. Kriteria Respon Pengobatan Agen Biologis pada Rinosinusitis Kronis dengan Polip (EPOS, 2020)

Grup pengarah EPOS 2020 melakukan beberapa modifikasi dan memperketat kriteria ini. Mereka menyimpulkan bahwa agen biologis

diindikasikan pada pasien dengan polip bilateral, yang pernah menjalani operasi sinus atau tidak fit untuk operasi dan memiliki tiga karakteristik berikut: bukti penyakit tipe 2 (jaringan eosinofil ≥ 10 / HPF atau eosinofil darah ≥ 250 atau IgE total ≥ 100), perlu setidaknya dua rangkaian kortikosteroid sistemik atau penggunaan terus menerus kortikosteroid sistemik (≥ 2 program per tahun atau steroid dosis rendah jangka Panjang (>3 bulan) atau kontraindikasi terhadap steroid sistemik), secara signifikan mengganggu kualitas hidup (*SNOT-22* ≥ 40), anosmia pada tes penciuman dan / atau diagnosis asma komorbid yang membutuhkan kortikosteroid hirup secara teratur. (EPOS, 2020)

2.3 INTERLEUKIN 8 (IL-8)

Interleukin 8 pertama kali diperkenalkan pada tahun 1987 sebagai sitokin pengaktivasi neurofil, IL-8 dan sitokin yang terkait dilepaskan oleh sel fagosit dan beberapa jenis sel jaringan sebagai respons terhadap stimulasi inflamasi. IL-8 dibentuk dari prekursor 99 asam amino dan disekresikan setelah pembelahan dari bagian terhadap 20 residu. Molekul ini bersifat resisten terhadap peptidase plasma, suhu panas dan pH yang ekstrim. (Qazi, 2011)

Peran IL-8 dalam mukosa saluran napas bagian atas peradangan telah diidentifikasi dengan baik. IL-8 merupakan sitokin yang dikenal sebagai protein yang mengaktivasi neutrofil dengan dua efek invitro, yaitu kemotaksis dan

pelepasan granula enzim. Neutrofil memiliki tiga macam reseptor berupa reseptor immunoglobulin activity, reseptor IL-8 dan reseptor *E-selectin*. IL-8 telah diidentifikasi sebagai mediator penting respon sistem kekebalan tubuh bawaan pada mukosa saluran napas bagian atas, dan terdeteksi di sekresi hidung pasien dengan RSK yang menunjukkan korelasi dengan parameter klinis. Pada penelitian terbaru, beberapa molekul damaged associated molecular pattern (DAMP) diselidiki pada jalan napas bagian atas. (Qazi, 2011; Min dkk., 2020)

Pada rinosinusitis kronis dengan efusi sinus dan polip disebuah studi menyebutkan terjadi peningkatan kadar IL-8 pada sekret hidung lebih dari 20 nmol/L, meningkat lebih dari 10 kali lebih tinggi dibandingkan aktivitas kemotaktik neurofil in vitro (diluar tubuh) Dalam sekresi hidung, beberapa protein banyak ditemukan dalam konsentrasi lebih tinggi dari pada sampel darah. Tingkat IL-8 dalam hidung sekresi adalah 40 kali lebih tinggi dibandingkan dengan tingkat IL-8 di sampel darah normal. (Qazi, 2011; Min dkk., 2020)

Interleukin 8 adalah kemokin neutrofilik yang bebas didapatkan dalam cairan bilasan hidung dan dikenal sebagai salah satu molekul DAMP lain pada rinosinusitis kronis. Dalam penelitian Min dkk (seperti dalam penelitian lain), IL-8 telah mudah terdeteksi di semua cairan bilasan hidung, dan pada satu penelitian tertentu telah menunjukkan penemuan IL-8 di saluran pernapasan bawah, level mRNA CXCL8 mula-mula dari sputum yang diukur pada

perenang telah melebihi level kontrol. Selanjutnya, pada IL-8 ditemukan tidak adanya perubahan setelah berolahraga dan tidak memiliki hubungan dengan gen HSP27 dan HSP70 (juga DAMP). Berdasarkan penelitian tersebut, dipercaya bahwa IL-8 disekresi DAMP pada saluran pernapasan atas yang diatur secara terpisah selama kondisi aktivitas berlebih (seperti olahraga). (Min, dkk., 2020)

6. **HEAT SHOCK PROTEIN 70 (HSP 70)**

Heat shock protein (HSP) adalah molekul pendamping yang mengatur tentang *pelipatan* protein yang tepat, *refolding* protein yang gagal melipat, dan degradasi protein yang tidak dapat dipulihkan. Keluarga gen HSP dapat dikategorikan berdasarkan berat molekul (mis. HSP kecil, HSP60, HSP70, dan HSP90). Protein ini dapat terdeteksi dalam kondisi yang fisiologis tetapi dapat juga ditemukan dalam berbagai tekanan, seperti sengatan panas, stres oksidatif, ketidakstabilan tekanan osmotik, dan cedera iskemik. Awalnya gen HSP 70 berperan dalam mengidentifikasi pendamping molekuler, HSP 70 juga berperan pola DAMP di berbagai organ. Dari berbagai isoform HSP, HSP 27 dan HSP 70 saat ini dianggap sebagai biomarker dalam pemantauan latihan-latihan dan mekanisme adaptif. HSP 70 merupakan gen yang dapat mengkodekan panas berlimpah. Multigen HSP70 kebanyakan berasal dari sub family eucaryotes, tetapi tidak semua eucaryotes adalah anggota dari keluarga multigene yang gennya dapat diekspresikan dalam berbagai kondisi fisiologis.

Terkait gen HSP70 yang pernah diisolasi sejauh ini mempunyai berat molekul lebih besar 50% dari gen-gen HSP lainnya. Sejarah evolusi keluarga multigene ini tidak dipahami dengan baik. Namun, dalam beberapa kasus (seperti gen GRP78 yang mirip dengan HSP 70) mempunyai kesamaan yaitu lebih besar di antara gen dari spesies yang berbeda dibandingkan gen dari organisme yang sama. (Lindquist. S, 1998 dan Min dkk., 2020)

Latihan fisik mempengaruhi sistem kekebalan tubuh dengan memicu jalur sinyal kritis dan meningkatkan mediator inflamasi. Ada bukti bahwa latihan treadmill dengan intensitas tinggi dapat meningkatkan level ekspresi HSP pada otot jantung dan latihan akut dapat menginduksi fosforilasi ekspresi Sestrin 2 dalam otot kerangka manusia. Pada pemain sepak bola, dilakukan pelatihan untuk meningkatkan kadar protein yang terkait dengan biogenesis mitokondria dan meningkatkan kemampuan antioksidan mitokondria dalam sel mononuklear darah perifer. Demikian juga, latihan dengan intensitas tinggi dapat meningkatkan jumlah leukosit dan menambah analit lain di dalam darah manusia, termasuk myeloperoksidase (MPO), leukosit polimorfonuklear (PMN) elastase, kortisol, aktivitas kreatin kinase, mioglobin, interleukin (IL) -6, IL-10, dan sensitivitas tinggi Protein C-reaktif (hs-CRP). (Min dkk., 2020)

Pada saluran pernapasan, terdapat tekanan mekanis dari nafas yang cepat saat berolahraga yang dapat merusak sel epitel dan memicu pelepasan mediator yang mendorong terjadinya reaksi inflamasi. Telah di laporkan bahwa dengan olahraga membuat sedikit peningkatan HSP yang berasal dari

kondensasi hembusan napas yang diproduksi oleh atlet. Selanjutnya, monosit *chemoattractant protein 1* (MCP-1) dan IL-16 dalam kondensat napas yang dihembuskan pada anak yang diberikan tantangan olahraga (dibandingkan rekan-rekan yang tidak diberi tantangan olahraga) telah terbukti secara signifikan lebih tinggi; dan dalam sputum atlet elit (dibandingkan kontrol), diukur kadar asam urat, *high-mobility-group box-1* (HMGB1), dan IL-8 mRNA secara signifikan lebih tinggi. (Min, dkk., 2020)

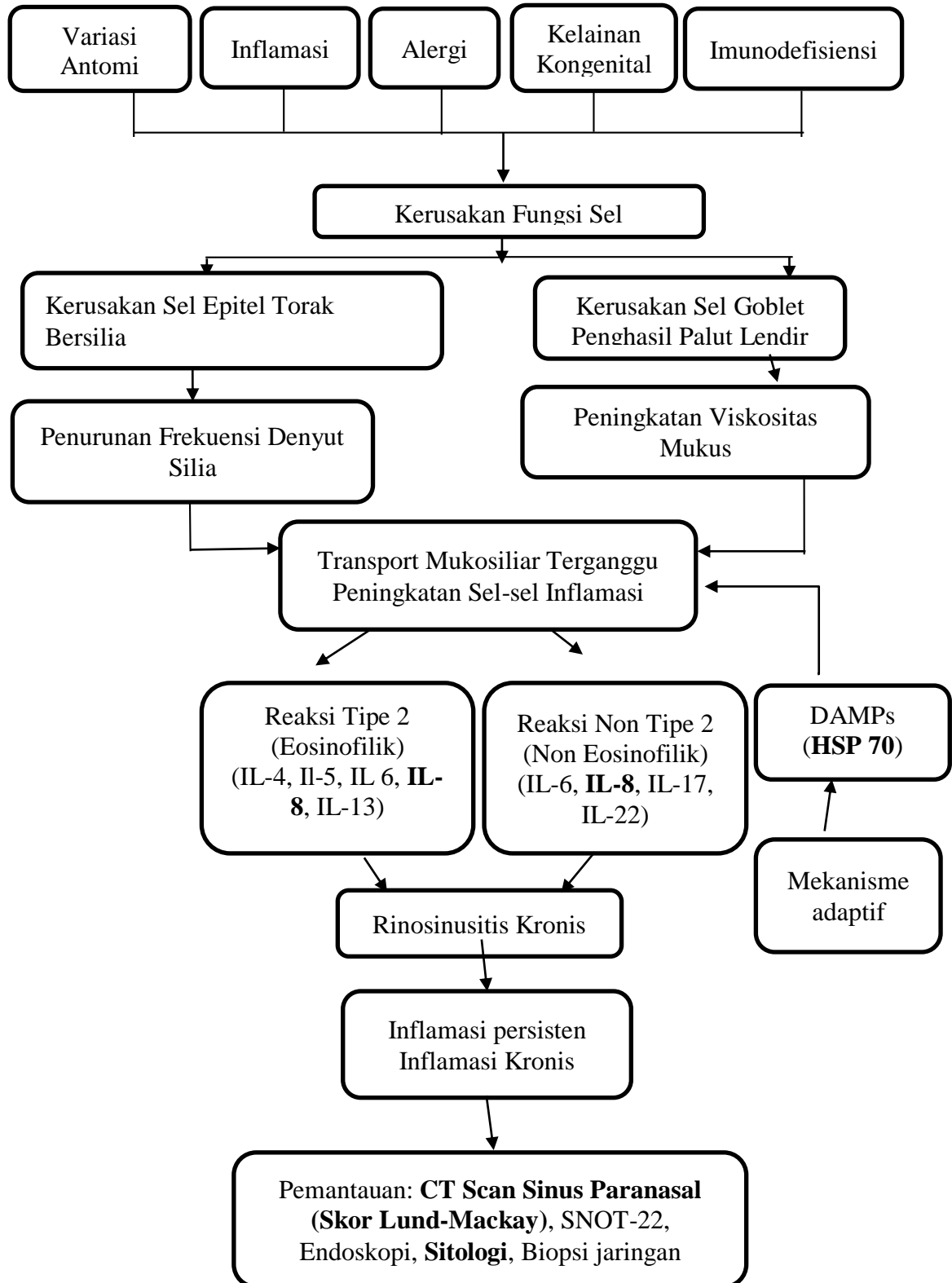
Pada jurnal penelitian terbaru beberapa molekul DAMP diteliti pada jalan napas bagian atas. Sebelumnya, HMGB1 dikaitkan dengan derajat keparahan penyakit pada pasien dengan rinosinusitis kronis. Oleh karena itu, kini penelitian ke kriteria baru molekul DAMP, HSP. Berdasarkan jurnal penelitian sebelumnya, fungsi *high mobility group box-1* (HMGB1) adalah mirip dengan HSP 70, dan ekspresi HSP 70 dilaporkan dalam bentuk apusan mukosa hidung. Hasil penelitian Tsybikov, dkk (2016) menunjukkan bahwa kadar HSP 70 didapatkan lebih banyak dalam sekresi hidung pada pasien rinosinusitis kronis, yang menunjukkan nilai positif, dan tingkat HSP70 dalam sekresi hidung dikaitkan dengan tingkat keparahan penyakit pada pasien dengan rinosinusitis kronis. Menariknya, level HSP 70 lebih tinggi pada pasien dengan rinosinusitis kronis dengan polip hidung dibandingkan dengan mereka yang rinosinusitis kronis tanpa polip hidung. Tingkat HMGB1 juga tidak terkait dengan adanya polip hidung. Temuan ini menunjukkan bahwa HSP 70 mungkin secara khusus terlibat dalam pembentukan polip hidung dan itu bisa

menjadi salah satu yang fitur unik HSP 70 yang membedakannya dari mediator inflamasi lainnya. (Tsybikov,dkk, 2016)

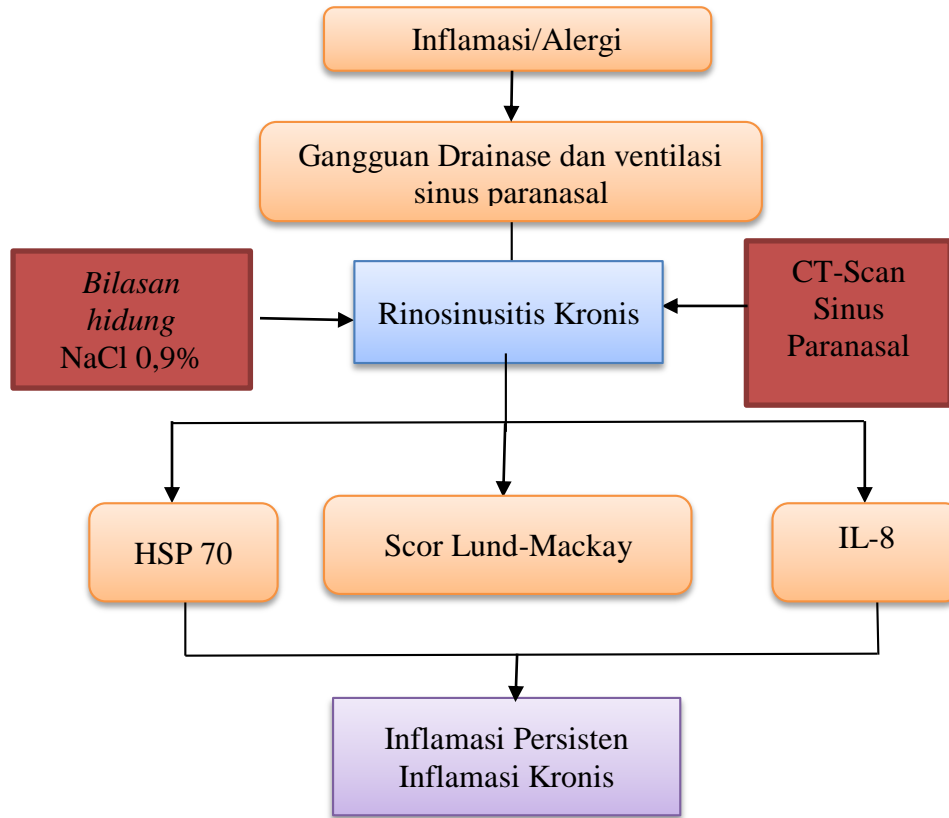
Pada jurnal penelitian sebelumnya menemukan bahwa HMGB 1 disekresikan ke jaringan ekstraseluler dalam sel-sel manusia pada hidung dan bahwa jumlah HMGB1 dalam sekresi hidung positif berkorelasi dengan tingkat keparahan pada rinosinusitis kronis berdasarkan skor Lund-Mackay. Heat shock protein (HSP 70) adalah pendamping molekul dan juga dikenal sebagai molekul *damaged associated molecular pattern* (DAMP).

Pada penelitian Hyun Jin Min (2016) menemukan ekspresi tingkat bcl-2 – terkait athnogene-1, protein pengikat HSP 70, meningkat pada pasien dengan rinosinusitis kronis dengan polip hidung eosinofilik dibandingkan pada pasien dengan rinosinusitis kronis dengan polip hidung non eosinofilik. Para peneliti juga menunjukkan tingkat messenger RNA dari HSP 70 meningkat pada pasien dengan rinosinusitis kronis dengan polip hidung eosinofilik dibandingkan pada pasien dengan rinosinusitis kronis dengan polip hidung non eosinofilik. Hasil terbaru dari penelitian yang dilakukan adalah mengevaluasi bahwa tingkat HSP70 dalam sekresi hidung dikaitkan dengan keparahan objektif mukosa saluran napas bagian atas dan lebih lanjut pada pasca ESS. Studi lain melaporkan kekebalan tubuh positif reaktivitas HSP 70 diamati pada 69% dari apusan mukosa rinitis alergi. Oleh karena itu, ada kemungkinan bahwa tingkat HSP 70 mungkin berbeda dalam kondisi alergi dan non alergi. (Min dkk., 2016)





2.4 KERANGKA TEORI



2.5 KERANGKA KONSEP



Keterangan :

-  : Variabel Antara
-  : Variabel Bebas
-  : Variabel Terikat
-  : Variable Kendali