

IDENTIFIKASI PROTOZOA DARAH PADA ANOA (*Bubalus Spp.*) DI KEBUN BINATANG KONSERVASI CITRA SATWA CELEBES, KAB. GOWA, SULAWESI SELATAN

SKRIPSI

MUHAMMAD IQBAL
C031 17 1306



**PROGRAM STUDI KEDOKTERAN HEWAN
FAKULTAS KEDOKTERAN
UNIVERSITAS HASANUDDIN
MAKASSAR
2021**

IDENTIFIKASI PROTOZOA DARAH PADA ANOA (*Bubalus Spp.*) DI KEBUN BINATANG KONSERVASI CITRA SATWA CELEBES, KAB. GOWA, SULAWESI SELATAN

Disusun dan diajukan oleh

**MUHAMMAD IQBAL
C031 17 1306**



**PROGRAM STUDI KEDOKTERAN HEWAN
FAKULTAS KEDOKTERAN
UNIVERSITAS HASANUDDIN
MAKASSAR
2021**

LEMBAR PENGESAHAN SKRIPSI

**IDENTIFIKASI PROTOZOA DARAH PADA ANOA (*Bubalus Spp.*) DI
KEBUN BINATANG KONSERVASI CITRA SATWA CELEBES, KAB.
GOWA, SULAWESI SELATAN**

Disusun dan diajukan oleh

**MUHAMMAD IQBAL
C031 17 1306**

Telah dipertahankan di hadapan Panitia Ujian yang dibentuk dalam rangka
Penyelesaian Studi Program Sarjana Program Studi Kedokteran Hewan Fakultas
Kedokteran Universitas Hasanuddin

pada tanggal ...

dan dinyatakan telah memenuhi syarat kelulusan.

Menyetujui,

Pembimbing Utama

Pembimbing Pendamping


Drh. Zulfikar Basrul, M.Sc
NIP. 19920601 202001 5 001


Drh. Waode Safta Monica, M.Si
NIP. 19890625 201903 2 015

Ketua

Program Studi Kedokteran Hewan

Fakultas Kedokteran




Dr. Dwi Kesuma Sari, AP.Vet
NIP. 19730216 199903 2 001

PERNYATAAN KEASLIAN

Yang bertanda tangan di bawah ini :

Nama : Muhammad Iqbal
NIM : C031171306
Program Studi : Kedokteran Hewan
Fakultas : Kedokteran

Dengan ini menyatakan bahwa skripsi yang saya susun dengan judul :

Identifikasi Protozoa Darah Pada Anoa (*Bubalus Spp.*) Di Kebun Binatang Konservasi Citra Satwa Celebes, Kab. Gowa, Sulawesi Selatan adalah karya saya dengan arahan dari komisi pembimbing dan belum diajukan dalam bentuk apa pun kepada perguruan tinggi mana pun. Sumber informasi yang berasal atau dikutip dari karya yang diterbitkan maupun tidak diterbitkan dari penulis lain telah disebutkan dalam teks dan dicantumkan dalam Daftar Pustaka di bagian akhir skripsi ini. Apabila sebagian atau seluruhnya dari skripsi ini, terutama dalam bab hasil dan pembahasan, tidak asli atau plagiasi, maka saya bersedia dibatalkan dan dikenakan sanksi akademik yang berlaku.

Demikian pernyataan keaslian ini dibuat untuk dapat digunakan seperlunya.

Makassar, 29 Juni 2021

Pembuat Pernyataan,



Muhammad Iqbal

ABSTRAK

Muhammad Iqbal C031171306. **Identifikasi Protozoa Darah Pada Anoa (*Bubalus Spp.*) Di Kebun Binatang Konservasi Citra Satwa Celebes, Kab. Gowa, Sulawesi Selatan.** Di bawah bimbingan ZULFIKAR BASRUL dan WAODE SANTA MONICA.

Anoa adalah binatang endemik Sulawesi dan kepulauan Buton yang telah ada di pulau ini sejak masa Pliosen. Infeksi parasit darah pada ruminansia memiliki gejala seperti selaput lendirnya pucat, ikterus dan peningkatan frekuensi nafas. Penelitian ini bertujuan untuk mendeteksi adanya protozoa darah pada Anoa (*Bubalus Spp.*). Sampel darah yang diambil dari delapan ekor anoa, dengan darah yang diambil berkisar 2-3 ml. Selanjutnya darah diperiksa di laboratorium dengan metode ulas darah menggunakan pewarnaan diff-quick serta giemsa, untuk diidentifikasi mikroskop. Hasil penelitian menunjukkan tidak terdapat parasit darah pada 8 ekor sampel yang telah diteliti, hal ini dapat dipengaruhi kondisi lingkungan yang cukup bersih sehingga keberadaan vektor di lingkungan penangkaran cukup rendah. Manajemen lingkungan dan perkandangan yang baik merupakan salah satu faktor yang menyebabkan parasit darah tidak ditemukan dan pemberian obat cacing yang rutin dan pemberian vitamin mineral yang meningkatkan imunitas pada anoa sehingga terinfeksi parasit darah.

Kata kunci : Anoa, *Bubalus Spp.*, Kebun Binatang Konservasi Citra Satwa Celebes Kab. Gowa Sulawesi Selatan, Parasit Darah.

ABSTRAK

Muhammad Iqbal C031171306. **Identification of Blood Protozoa in Anoa (*Bubalus Spp.*) at Kebun Binatang Konservasi Citra Satwa Celebes, Kab. Gowa, South Sulawesi.** Supervised by ZULFIKAR BASRUL and WAODE SANTA MONICA..

Anoa is an endemic animals from Sulawesi to Buton Islands that has existed on this island since the Pliocene. Blood parasite infections in ruminants are generally caused by protozoa namely *Babesia sp*, *Trypanosoma sp*, *Anaplasma sp*, and *Theileria sp*.. This study aims to identify the presence of blood protozoa in Anoa (*Bubalus spp*). This research was conducted on June 2021 at Kebun Binatang Konservasi Citra Satwa Celebes, Kab. Gowa, South Sulawesi. Sample was observed in the Histopathology Laboratory of Animal Clinic Education at Hasanuddin University with the total sample of eight blood sampling from eight Anoa. The blood taken is around 2 ml and then it will be used as a blood smear and examined in the laboratory using the blood smear method and using diff-quick and Giemsa staining, then identified using a microscope. The results showed that there were no blood parasites in the 8 samples studied, which indicated the low level of blood parasite vectors in that area. Environmental and cage management is one of the factors that blood parasites are not found and the administration of worm medicine and vitamins and minerals increases the immunity of anoa so that it is low for infection with blood parasites.

Keywords : Anoa, *Bubalus Spp*, Blood Parasite, Kebun Binatang Konservasi Citra Satwa Celebes.

KATA PENGANTAR

Assalamu'alaikum Warahmatullahi Wabarakatu

Segala puji dan syukur Penulis panjatkan kepada Allah SWT atas segala rahmat dan hidayah-Nya serta salawat dan salam penulis haturkan kepada baginda Nabi Muhammad SAW sehingga dapat menyelesaikan skripsi yang berjudul “Identifikasi Protozoa Darah Pada Anoa (*Bubalus Spp.*) Di Kebun Binatang Konservasi Citra Satwa Celebes, Kab. Gowa, Sulawesi Selatan” guna sebagai salah satu syarat memperoleh gelar Sarjana Kedokteran Hewan dalam program pendidikan strata satu Program Studi Kedokteran Hewan Fakultas Kedokteran Universitas Hasanuddin

Penulis menyadari bahwa skripsi ini tidak mungkin dapat diselesaikan dengan baik tanpa adanya bantuan dan bimbingan dari kedua orang tua saya ayahanda Muhammad Tasrif, SE dan ibunda Siti Qoyimah, S.Pd, atas doa dan dukungan yang tiada hentinya, serta berbagai pihak yang telah membantu selama proses penulisan dan penelitian. Oleh karena itu, penulis merasa sangat bersyukur dan ingin menyampaikan rasa terima kasih yang sebesar-besarnya kepada :

1. Prof. Dr. Dwia Aries Tina Palubuhu M.A selaku Rektor Universitas Hasanuddin.
2. Prof. dr. Budu, PhD., Sp. M(K)., M.Med.Ed selaku Dekan Fakultas Kedokteran, Universitas Hasanuddin.
3. Drh. Zulfikar Basrul, M.Sc dan Drh. Waode Santa Monica, M.Si selaku pembimbing atas waktu, bimbingan, arahan, serta masukan selama penelitian hingga selesainya skripsi ini.
4. Drh. Zulfikri Mustakdir, M.Si dan Drh. Adryani Ris, M.Si sebagai dosen penguji dalam seminar proposal dan seminar hasil yang telah memberikan masukan-masukan dan penjelasan untuk perbaikan penulisan skripsi ini.
5. Drh. Zulfikar Basrul, M.Sc selaku penasehat akademik penulis selama menempuh pendidikan pada Program Studi Kedokteran Hewan.
6. Segenap panitia seminar proposal dan seminar hasil atas segala bantuan dan kemudahan yang diberikan kepada penulis.
7. Staf pengajar dan staf administrasi yang telah banyak membantu dan bimbingan selama penulis menempu pendidikan pada Program Studi Kedokteran Hewan.
8. Mutiara syafaati Siqra yang tidak henti-hentinya menyemangati dalam menyelesaikan penelitian ini
9. Kepada Semua penjaga di Kebun Binatang Konservasi Citra Satwa Celebes, Kab. Gowa, Sulawesi Selatan yang telah membantu dalam pengambilan sampel darah anoa saya.
10. Kepada teman-teman J.L yang selalu menghibur saya walaupun sedang sibuk revisi skripsi

11. Terima kasih kepada semua pihak yang tidak dapat penulis sebut satu-persatu yang telah memberikan bantuan dan motivasi baik secara langsung maupun tidak langsung.

Penulis telah berusaha untuk menyelesaikan tulisan ini sepenuhnya dapat dipertanggungjawabkan dari hasil penelitian yang telah dilakukan. Namun, penulis menyadari bahwa tulisan ini masih jauh dari kesempurnaan, baik dari segi tata bahasa, isi maupun analisisnya. Untuk itu, saran dan arahan yang membangun diharapkan agar dapat menghasilkan karya yang lebih baik lagi. Semoga skripsi dan penelitian yang telah dilakukan dapat mendatangkan manfaat bagi penulis serta pembaca sehingga menjadi nilai ibadah di sisi Yang Maha Kuasa. Wassalamu'alaikum Warahmatullahi Wabarakatuh.

Makassar, 29 Juni 2021

Penulis



Muhammad Iqbal

DAFTAR ISI

HALAMAN PENGESAHAN	ii
DAFTAR ISI	viii
DAFTAR GAMBAR	ix
DAFTAR TABEL	ix
1. PENDAHULUAN	
1.1 Latar Belakang	1
1.2 Rumusan Masalah	2
1.3 Tujuan Penelitian	2
1.4 Manfaat Penelitian	2
1.5 Hipotesis	2
1.6 Ruang Lingkup Penelitian	2
1.7 Keaslian Penelitian	3
2. TINJAUAN PUSTAKA	
2.1 Anoa (<i>Bubalus spp.</i>)	4
2.2 Parasit	6
2.3 Jenis Parasit Protozoa Darah	7
2.3.1 <i>Babesia</i>	8
2.3.2 <i>Theileria</i>	10
2.3.3 <i>Anaplasma</i>	12
2.3.4 <i>Trypanosoma</i>	14
2.4 Reagen	15
3. METODOLOGI PENELITIAN	
3.1 Waktu dan Tempat Penelitian	17
3.2 Jenis Penelitian dan Metode Pengambilan Sampel	17
3.3 Bahan Penelitian	17
3.4 Peralatan Penelitian	17
3.5 Prosedur Penelitian	17
3.5.1 Pengambilan Sampel	17
3.5.2 Pemeriksaan Laboratorium	17
3.6 Analisis Data	18
4. HASIL DAN PEMBAHASAN	
4.1 Hasil	19
4.2 Pembahasan	19
5. PENUTUP	
5.1 Kesimpulan	23
5.2 Saran	23
DAFTAR PUSTAKA	24

DAFTAR GAMBAR

Gambar 1. Peta distribusi anoa di Sulawesi	4
Gambar 2. Anoa gunung (<i>B. quarlesi</i>)	5
Gambar 3. Anoa dataran rendah (<i>B. depressicornis</i>)	6
Gambar 4. Noda apus darah dari Giemsa ternak menampilkan <i>Babesia bigemina</i> , 100x	10
Gambar 5. Darah sapi menderita penyakit <i>Theileria annulata</i>	12
Gambar 6. Gambaran sel darah merah yang terinfeksi <i>Anaplasma sp.</i> , pada preparat ulas darah tipis dengan pewarnaan Giemsa 20% dengan perbesaran 1000x	13
Gambar 7. <i>Trypanosoma evansi</i> pada noda apus darah	15
Gambar 8. Gambaran <i>sickle cell blood</i> pada preparat ulas darah dengan pewarnaan diff-quick.	21
Gambar 9. Gambaran <i>sickle cell blood</i> pada preparat ulas darah dengan pewarnaan giemsa.	21

DAFTAR TABEL

Tabel 1. Penyakit parasit darah pada family <i>Bovidae</i>	8
Tabel 2. Hasil Identifikasi Parasit Darah Pada anoa di Kebun Binatang Konservasi Citra Satwa Celebes, Kab. Gowa.	19

1. PENDAHULUAN

1.1 Latar Belakang

Indonesia merupakan negara kepulauan yang membentang dari 6° LU sampai 10° LS dan dari 95° BT sampai 142° BT dengan garis pantai sekitar 108.920 km terdiri sekitar 18.110 pulau (Hutomo dan Mohammad, 2005). Indonesia terkenal unik dalam keanekaragaman fauna dunia. Fisiografi pulau-pulau Indonesia membentuk kepulauan Nusantara yang menciptakan keadaan ekosistem yang beragam. Kemudian habitat yang terbentuk sebagai akibat dari ini membuat adanya diversitas fauna dengan tingkat endemisme yang sangat tinggi. Fauna Indonesia mencakup lebih dari 300.000 jenis yang terdiri 515 spesies untuk mammalia, 1.519 spesies untuk aves, 270 spesies untuk amphibia dan 600 spesies untuk reptilia (Wibowo, 1996).

Wallacea berada di wilayah biogeografis yang memisahkan Asia dari Australasia. Daerah sekitar di Sundaland (Kalimantan, Jawa, Sumatera, dan Semenanjung Malaya) dan Filipina diakui sebagai tempat-tempat keanekaragaman flora dan fauna yang penting secara internasional oleh *Conservation International*. Sulawesi diakui sebagai pusat penting endemisme di Wallacea (Michaux, 2010). Sulawesi memiliki tingkat endemisitas yang tinggi di dunia, dari 165 jenis satwa mamalia endemis Indonesia sekitar 46% ada di Sulawesi. Pada kawasan Wallacea terdapat beberapa spesies antara lain babi rusa, komodo, maleo, kakatua dan juga terdapat proris yang terancam punah salah satunya anoa yang merupakan satwa liar endemik Sulawesi (Bisjoe, 2015).

Anoa (*Bubalus spp.*) merupakan salah satu satwa liar endemik di Sulawesi yang dilindungi sejak zaman penjajahan Belanda dan dinyatakan sebagai satwa langka dan wajib dilindungi karena jumlah anoa yang terbatas di pulau Sulawesi dan Buton. Peraturan Indonesia pun melindungi satwa ini berdasarkan Undang-undang No. 5 tahun 1990 tentang Konservasi Sumberdaya Alam Hayati dan Ekosistemnya serta Peraturan Pemerintah Nomor 7 Tahun 1999 tentang Pengawetan Jenis Tumbuhan dan Satwa. Kemudian, pada tahun 2009 IUCN *Red List of Threatened Animal* menempatkan anoa sebagai *Endangered Species* dan masuk dalam *Appendix I CITES* (Mustari, 2019). Penurunan populasi akibat kehilangan habitat maupun perburuan yang berlebihan mengakibatkan spesies anoa yang berkurang secara cepat dan menuju kepunahan. Olehnya, harus ada upaya pelestarian satwa anoa (Ranuntu dan Sri, 2015).

Selain perburuan liar dan berkurangnya habitat, penyakit juga menjadi salah satu faktor penting dalam pelestarian anoa. Beberapa agen penyakit seperti virus, parasit, bakteri hingga protozoa menjadi penyebab terjadinya penyakit pada anoa. Penyakit yang cukup penting dan endemik disebabkan oleh parasit darah, dimana penyakit ini menyebabkan kerugian dalam perkembangan hewan selama hidup. Contoh penyakit yang berasal dari parasit darah, seperti *Babesiosis*, *Theileriosis*, *Anaplasmosis* dan *Trypanosomiasis* (Ritonga *et al.*, 2020). Lebih lanjut, surra merupakan penyakit protozoa darah yang disebabkan oleh infeksi *Trypanosoma evansi*. Penyakit *Babesiosis* dan *Theileriosis* disebabkan oleh caplak *Rhipicephalus*, sedangkan *Anaplasmosis* disebabkan lalat penghisap darah (*Tabanus* dan *Stomoxys*) dan caplak (*Boophilus sp*, *Dermacentor sp*, *Rhipicephalus sp*, *Ixodes sp*, *Hyalomma sp*, *Ornithodoros sp*) (Anggraini *et al.*, 2019).

Protozoa darah yang dapat menyerang anoa dapat memberikan efek yang negatif seperti mengganggu kesehatan pada hewan dan secara tidak langsung akan merugikan ekosistem dengan berkurangnya populasi jika terjadi kematian. Kasus protozoa darah seperti pada peternakan di Malaysia pernah terinfeksi penyakit *Babesiosis*. Terdapat delapan sapi Friesian-Sahiwat berumur antara 8 bulan sampai 1 ½ tahun yang sebelumnya ada 2 ekor yang ditemukan mati. Kemudian ditemukan dengan gejala selaput lendirnya pucat, ikterus dan peningkatan frekuensi nafas (Abdullah et al., 2013). Oleh karena itu, mengingat pentingnya peran dokter hewan dalam melakukan tindakan pencegahan atau preventif, maka penelitian ini bertujuan untuk mengidentifikasi parasit protozoa darah pada Anoa (*Bubalus Spp.*) di Kebun Binatang Konservasi Citra Satwa Celebes, Kab. Gowa, Sulawesi Selatan untuk menghambat terjadinya penyakit oleh protozoa darah.

1.2 Rumusan Masalah

Rumusan masalah pada penelitian ini adalah apakah terdapat infeksi protozoa darah pada Anoa (*Bubalus Spp.*) dan jenis protozoa darah apa saja yang terdapat pada Anoa di Kebun Binatang Konservasi Citra Satwa Celebes, Kab. Gowa, Sulawesi Selatan ?

1.3 Tujuan Penelitian

1.3.1 Tujuan Umum

Untuk mendeteksi adanya protozoa darah pada Anoa (*Bubalus Spp.*) di Kebun Binatang Konservasi Citra Satwa Celebes, Kab. Gowa, Sulawesi Selatan.

1.3.2 Tujuan Khusus

Untuk mendeteksi jenis protozoa darah yang terdapat pada Anoa (*Bubalus Spp.*) di Kebun Binatang Konservasi Citra Satwa Celebes, Kab. Gowa, Sulawesi Selatan

1.4 Manfaat Penelitian

1. Memberikan data dan informasi mengenai jenis-jenis parasit protozoa darah pada Anoa (*Bubalus Spp.*) di Kebun Binatang Konservasi Citra Satwa Celebes, Kab. Gowa, Sulawesi Selatan serta faktor penyebabnya.
2. Sebagai bahan rujukan/referensi dalam upaya manajemen kesehatan Anoa dan cara pengendalian penyakit parasit protozoa darah pada Anoa (*Bubalus spp.*)
3. Sebagai bahan rujukan/referensi literatur dalam upaya konservasi Anoa baik secara insitu maupun ex-situ.

1.5 Hipotesis

Berdasarkan rumusan masalah, dapat diajukan bahwa terdapat beberapa parasit protozoa darah pada Anoa (*Bubalus Spp.*) di Kebun Binatang Konservasi Citra Satwa Celebes, Kab. Gowa, Sulawesi Selatan.

1.6 Ruang Lingkup Penelitian

Penelitian ini dibatasi lingkupnya pada jenis protozoa darah yang ditemukan pada famili Bovidae (antelop, rusa, domba, kambing, sapi, kerbau, dan bison).

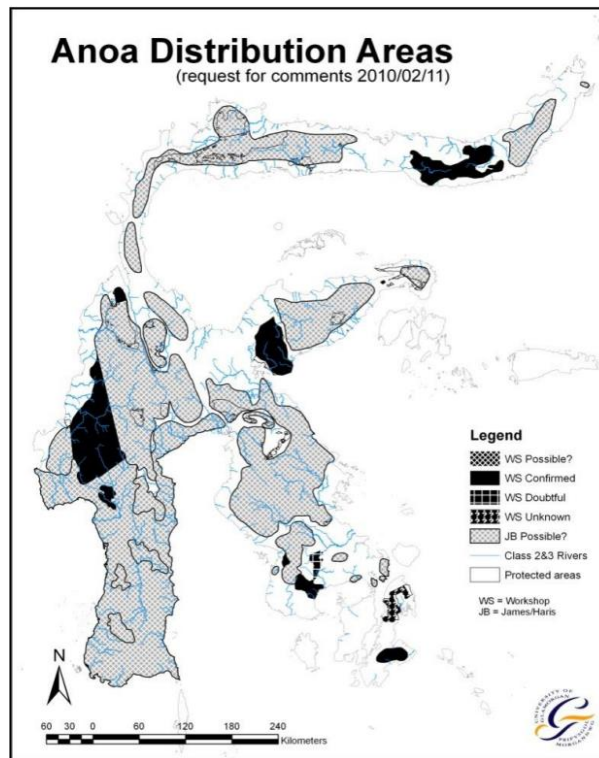
1.7 Keaslian Penelitian

Penelitian tentang identifikasi parasit protozoa darah pada Anoa (*Bubalus Spp.*) di Kebun Binatang Konservasi Citra Satwa Celebes, Kab. Gowa, Sulawesi Selatan belum pernah dilaporkan. Penelitian terhadap keberadaan parasit darah pernah dilakukan namun oleh Khairana (2017) mengidentifikasi parasit gastrointestinal pada Anoa (*Bubalus spp.*) di Anoa Breeding Centre Balai Penelitian dan Pengembangan Lingkungan Hidup dan Kehutanan Manado. Kemudian Nurkarimah *et al.*, (2020), mengidentifikasi protozoa pada darah dan saluran pencernaan biawak air (*Varanus salvator*). Serta penelitian dari Ritonga *et al.*, (2020) deteksi parasit darah pada sapi di Kecamatan Kutalimbaru, Kabupaten Deli Serdang, Sumatera Utara.

2. TINJAUAN PUSTAKA

2.1 Anoa (*Bubalus spp.*)

Anoa adalah binatang endemik Sulawesi dan kepulauan Buton yang telah ada di pulau ini sejak masa Pliosen. Anoa termasuk binatang yang terancam punah dan termasuk dalam kategori Appendix I CITES (Mustari, 2019). Distribusi penyebaran anoa di wilayah daratan Sulawesi dan Pulau Buton digambarkan pada gambar 1. Dilaporkan bahwa anoa saat ini baik anoa dataran rendah maupun anoa gunung tidak memiliki habitat yang khas lagi. Habitat anoa dataran rendah dapat ditemukan juga di dataran tinggi dan begitupun sebaliknya. Kemudian, terjadi penurunan populasi anoa yang sangat drastis yang disebabkan kerusakan habitat, perburuan liar dan penyakit (Arini *et al.*, 2013).



Gambar 1. Peta distribusi anoa di Sulawesi (Arini, 2013).

Terdapat dua spesies anoa yang ditemukan yaitu anoa gunung (*Bubalus quarlesi*) dan anoa dataran rendah (*Bubalus depressicornis*). Anoa termasuk binatang herbivora ruminansia yang memamah biak dan memakan jenis tumbuhan-tumbuhan (Mustari dan Burhanuddin, 2001). Penurunan jumlah populasi terjadi karena kehilangan habitat yang rusak maupun perburuan yang berlebihan sehingga pemerintah Indonesia mengeluarkan surat Keputusan Menteri Pertanian RI No: 421/KPTS/UM/8/1970 dan surat Keputusan Menteri Pertanian No: 90/KPTS/2/1972 dalam upaya menjaga keseimbangan alam (Ranuntu dan Sri, 2015).

Menurut Mustari (2019), Secara umum anoa diklasifikasikan sebagai berikut:

Phylum : Chordata

Subphylum	: Vertebrata
Klas	: Mammalia
Subklas	: Theria
Infra Klas	: Metatheria
Ordo	: Artiodactyla/Cetartiodactyla
Subordo	: Ruminantia
Famili	: Bovidae
Tribe	: Bovini
Subtribe	: Bubalina
Genus	: Bubalus
Subgenus	: Anoa
Spesies	: <i>Bubalus depressicornis</i> , <i>Bubalus quarlesi</i>

Anoa adalah satwa hewan mamalia berkuku genap (*artiodactyla*), tanduknya lurus mengarah kebelakang, kepala seperti kepala sapi dan tinggi gumba anoa 690-1060 mm. Anoa dataran rendah seperti pada gambar 3 memiliki ekor mencapai lutut, rambut anoa dewasa lebih jarang, warna putih di bagian metacarpal, potongan melintang pada pangkal tanduk dan terdapat ‘*wrinkled*’ berupa cincin pada bagian dasar sampai pertengahan panjang tanduk. Anoa jantan memiliki panjang tanduk 271-373 mm dan anoa betina 183-260 mm; panjang tengkorak 298-322 mm pada anoa jantan dan 290-300 mm pada betina (Mustari, 2019).

Pada anoa gunung pada gambar 2 memiliki ekor lebih pendek tidak sampai lutut, warna tungkai sama dengan warna badan, potongan melingkar pangkal ekor bulat, tidak ada ‘*wrinkled*’ atau garis cincin pada pangkal tanduk. Anoa jenis ini memiliki tinggi gumba 630 mm, panjang tanduk 146-199 mm, dan panjang tengkorak 244-290 mm. Anoa gunung mempunyai rambut yang berwarna cokelat cerah, bercak putih kecil di bagian atas kuku, rambut panjang dan menyerupai wool. Panjang ekor 18 cm dan bagian dalam telinga anoa berwarna cokelat tua (Mustari, 2019).



Gambar 2. Anoa gunung (*B. quarlesi*) (Arini *et al.*, 2020).



Gambar 3. Anoa dataran rendah (*B. depressicornis*) (Arini *et al.*, 2020).

Anoa pernah dijumpai bergerombol dalam tiga sampai lima ekor tapi aslinya mempunyai perilaku hidup secara soliter. Anoa banyak ditemukan hidup di hutan yang lebat, dekat aliran sungai, danau, rawa-rawa, sumber air panas yang mengandung mineral serta di sepanjang pantai (Arini, 2013).

Masa kehamilan anoa yaitu 275-315 hari dan 1 anak dalam setiap kelahiran. Anoa dikatakan dewasa secara seksual saat berumur 3-4 tahun dengan siklus estrus 15-23 hari dan periode estrus 2-4 hari (Arini, 2013). Dalam mengatasi populasi anoa yang menurun usaha telah dilakukan seperti melakukan inseminasi buatan (IB) pada anoa. Teknik ini telah teruji di Taman Safari Indonesia Bogor oleh Judi *et al.*, (2012), dimana dari 4 anoa betina yang diinseminasi intraservikal semen cair dalam keadaan teranastesi. Hasilnya satu ekor dikonfirmasi bunting setelah dilakukan USG dan tidak estrus melebihi 2-3 siklus setelah IB.

Penyakit merupakan salah satu ancaman potensial bagi kepunahan spesies, termasuk anoa. Anoa adalah satwa liar dan tidak terlepas kemungkinan terserang penyakit baik itu disebabkan cacing, bakteri, virus maupun protozoa. Satwa liar pada umumnya terserang penyakit karena kekurangan gizi, infeksi parasit dan penyakit menular melalui media atau kontak langsung. Contohnya adalah penyakit yang disebabkan cacing *Haemonchus contortus* yang dilaporkan menyerang famili *Bovidae* yaitu *Helminthiosis*, parasit ini menyebabkan anemia, nafsu makan menurun, ternak akan mengalami penurunan berat badan secara drastis, morfologi ternak akan kusam, dan rambut rontok (Supriadi *et al.*, 2020). Kemudian, Penyakit surra yang disebabkan ektoparasit *Stomoxys*, *Tabanus*, *Haematopota*, *Haematobia*, *Hippobosca*, dan *Chrysops* yang menyerang famili *Bovidae* (Sulaeman *et al.*, 2019).

2.2 Parasit

Parasitisme hubungan dua spesies, yaitu parasit dan inang. Hubungan ini dapat menjadi berbagai jenis, yaitu simbiosis, komensalisme, mutualisme, fosis, predasi atau parasitisme. Pada hewan dan manusia banyak terjadi penyakit karena parasit, sekitar 370 spesies parasit terdiri 300 cacing dan 70 protozoa ditemukan pada manusia maupun hewan (Dhaliwal dan Prayag, 2013). Parasit berdasarkan habitat hidupnya terbagi menjadi dua yaitu endoparasit dan ektoparasit. Endoparasit adalah parasit yang hidup di dalam tubuh inang dan menyebabkan infeksi, sedangkan ektoparasit adalah parasit yang hidup di permukaan luar inang atau kulit serta menyebabkan infestasi. Beberapa parasit dianggap sebagai parasit obligat yaitu parasit yang hidupnya selalu membutuhkan inang dan parasit fakultatif yaitu parasit yang dapat hidup bebas tanpa adanya inang (Bowman, 2014).

Parasit memiliki bentuk makro serta mikro yang hidup di dalam maupun diluar tubuh inang, dengan mengambil keuntungan seperti nutrisi tanpa memberi manfaat hanya memberikan penyakit pada inang tersebut. Parasit yang hidup didalam tubuh hewan seperti di dalam darah dibawa oleh Infeksi dari parasit darah menyebabkan kerugian ekonomi yang signifikan pada ternak dan umumnya ditemukan pada ternak di daerah tropis. Infeksi parasit darah pada ruminansia secara umum disebabkan oleh protozoa seperti *Babesia sp*, *Trypanosoma sp*, *Anaplasma sp*, dan *Theileria sp*. Protozoa tersebut dibawa oleh vektor arthropoda seperti kutu dan lalat. Olehnya, pengendalian vektor harus dilakukan dalam mengurangi morbiditas dan mortalitas yang disebabkan oleh infeksi tersebut (Rohaya *et al.*, 2017).

Penyebaran penyakit parasit darah sangat bergantung pada kondisi ternak (inang), agen penyakit, vektor dan lingkungan, meliputi kondisi geografis, iklim cuaca, sosial budaya dan sosial ekonomi daerah yang ada. Faktor lingkungan seperti iklim dan kelembaban yang tinggi berperan penting dalam terjadinya penyakit ini karena memicu perkembangan vektor. Di daerah subtropis, populasi kutu dewasa meningkat pada musim panas dan musim semi, sedangkan larva dan pupil nimfa meningkat pada musim gugur. Sedangkan untuk daerah tropis, populasi kutu meningkat pada akhir musim panas dan mencapai puncaknya pada saat curah hujan tinggi. Keberadaan kutu ini erat kaitannya dengan tingginya kasus parasit darah di suatu daerah (Ritonga *et al.*, 2020). Penyakit parasit sering menjadi perhatian utama pada hewan di kebun binatang karena tingginya pencemaran lingkungan akibat pemeliharaan hewan di area terbatas. Di penangkaran, hewan liar dapat mati karena infeksi parasit akibat tekanan lingkungan seperti perubahan kondisi kehidupan dan keterbatasan ruang. Stres yang terus-menerus di penangkaran membuat hewan lebih rentan terhadap infeksi parasit karena sistem kekebalan hewan penangkaran ini menjadi lemah (Mir *et al.*, 20016).

2.3 Jenis Parasit Protozoa Darah

Protozoa merupakan organisme uniseluler yang bervariasi dalam ukuran dan termasuk dalam kingdom protista. Protozoa lebih primitif daripada hewan dan bersifat eukariotik, dimana informasi genetiknya disimpan dalam kromosom yang terdapat dalam selubung inti (Taylor *et al.*, 2007). Semua protozoa yang ada di dunia hanya sebagian yang bersifat parasit. Protozoa yang bersifat patogen paling banyak ditemukan dalam dunia kedokteran hewan tersebar menjadi tiga kelompok taksonomi utama yaitu *Sarcomastigophora* (*flagellates dan amoebae*), *Ciliophora* (*ciliates*), dan *Apicomplexa* (*apicomplexans yang termasuk coccidia*) (Ballweber, 2001).

Parasit darah adalah suatu penyakit endemik terutama di daerah tropis dan sub tropis di seluruh dunia. Penyebaran penyakit parasit darah sangat tergantung pada kondisi inang, agen penyakit, vektor dan lingkungan. Kasus penyakit yang disebabkan oleh parasit darah pada umumnya bersifat akut tapi terkadang dapat menyebabkan kematian pada hewan yang tertular. Penyakit hewan yang disebabkan oleh parasit darah antara lain *Babesiosis*, *Theileriosis*, *Anaplasmosis* dan *Trypanosoma* (Ritonga *et al.*, 2020). Beberapa referensi penyakit khususnya parasit darah pada famili *Bovidae* terangkum pada tabel 1.

Tabel 1. Penyakit parasit darah pada family *Bovidae*

No	Nama Penyakit	Penyebab	Vector	Host	Pustaka
1.	<i>Babesiosis</i>	<i>B. divergens</i> , <i>B. bigemina</i> dan <i>B. bovis</i>	<i>Ixodes ricinus</i> dan <i>Boophilus microplus</i>	Ternak seperti sapi, kerbau	Michel <i>et al.</i> , 2014 dan Steward <i>et al.</i> , 1986
2.	<i>Theileriosis</i>	<i>T. parva</i> , <i>T. annulata</i> dan <i>T. orientalis</i>	<i>Rhipicephalus appendiculatus</i>	Sapi, kerbau, dan yak	Sivakumar <i>et al.</i> , 2014
3.	<i>Anaplasmosis</i>	<i>A. marginale</i> dan <i>A. bovis</i>	<i>H. longicornis</i> , <i>H. flava</i> , <i>I. persulcatus</i> , <i>I. nipponensis</i> , <i>tabanidae</i> , dan <i>musca</i> .	Sapi, domba dan kambing	Miranda <i>et al.</i> , 2021 dan Kocan <i>et al.</i> , 2000
4.	<i>Trypanosomosis</i>	<i>Trypanosoma vivax</i> dan <i>Trypanosoma evansi</i>	Lalat tsetse, <i>Tabanus</i> , <i>Stomoxys</i> , <i>Haematopota</i> , dan <i>Lyperosia</i>	Sapi, kambing, domba, antelop dan kerbau	Garcia <i>et al.</i> , 2016 dan Dyahningrum <i>et al.</i> , 2019

2.3.1 Babesia

Babesiosis merupakan penyakit yang ditularkan melalui kutu pada ternak ruminansia seperti sapi dan kerbau yang ditandai dengan demam, anemia, dan kelemahan. Penyakit ini merupakan penyakit parasit darah yang disebabkan protozoa dari genus *babesia* yang terutama menyerang ruminansia (Perez-Marin, 2012). *Babesia spp.* adalah eukariotik uniseluler, secara taksonomi diklasifikasikan sebagai *piroplasmida* dalam kelompok *Apicomplexa*. *Piroplasmid* diartikan sebagai parasit yang ditransmisikan oleh kutu, *piriform*, bulat atau berbentuk batang yang tidak memiliki konoid dan flagela di semua tahap kehidupan. Berdasarkan morfologi, *Babesia spp.* Telah dibagi menjadi dua kelompok: *babesias* kecil panjangnya 1,0 – 2,5 µm dan *babesias* besar panjangnya 2,5 – 5,0 µm (Florin-Christensen dan leonhard, 2018).

2.3.1.1 Patogenesis

Sitokin dan agen aktif farmakologis lainnya berfungsi merespon imun terhadap *babesia*. Hasil berhubungan dengan waktu dan kuantitas yang dihasilkan,

Tetapi kelebihan produksi berkontribusi pada perkembangan penyakit yang menyebabkan vasodilatasi, hipotensi, peningkatan permeabilitas kapiler, edema, kolaps vaskular, gangguan koagulasi, kerusakan endotel dan stasis sirkulasi. Patogenesis berkaitan dengan hemolisis intravaskular yang cepat dan terkadang masif. Pada sebagian besar *B. bigemina*, efek patogenik berhubungan lebih langsung dengan kerusakan eritrosit. Haemoglobinuria muncul lebih awal dan lebih konstan dibandingkan pada infeksi *B. bovis* dan demam lebih jarang (Bock *et al.*, 2004).

2.3.1.2 Siklus Hidup

Babesia mengalami tahap perkembangan yang berbeda selama siklus hidupnya dan perkembangannya mengikuti pola pada kutu (Menegesha, 2020). Kutu menghisap darah hewan yang terinfeksi, sel darah merah pecah dan parasit *Babesia* spp. dirilis. Pertumbuhan gamet betina dan jantan selesai dalam waktu 2-4 hari setelah kutu menghisap darah. Setelah larva keluar dari telur, adhesi larva ke tubuh hewan memulai kelenjar ludahnya dalam pertumbuhan cepat sekresi saliva. Pada tahap ini sporozoit mencapai sel-sel kelenjar ludah dan air liur. Sporozoit memasuki tubuh hewan dengan air liur kutu, menembus sel darah merah, dan kemudian berubah menjadi bentuk lingkaran kecil atau oval yang memiliki satu inti yang dikenal sebagai trofozoit (Menshaw *et al.*, 2020).

2.3.1.3 Tanda Klinis

Tanda klinis *Babesiosis* bervariasi dengan umur hewan dan spesies serta strain parasit. Penyakit akut umumnya berlangsung selama 3-7 hari dan demam (>40 ° C) biasanya muncul selama beberapa hari sebelum tanda lainnya menjadi jelas. Hal ini diikuti dengan agresif, depresi, peningkatan pernafasan dan detak jantung, lemas, dan enggan bergerak. Ada hemoglobinemia dan hemoglobinuria, konjungtiva dan selaput lendir terjadi lisis eritrositik berkembang menjadi anemia. Pada stadium terminal, terjadi penyakit kuning yang parah, urine berwarna merah tua hingga coklat dan berbuih. Bisa jadi sembelit atau diare (Abdullah *et al.*, 2013).

2.3.1.4 Diagnosis

Diagnosis *Babesiosis* dengan pemeriksaan darah yang diwarnai dengan Giemsa. Untuk hasil terbaik, sampel darah harus dibuat dari darah kapiler yang diambil dari ekor atau telinga. Tes serologi juga bisa digunakan dalam pemeriksaan tetapi tidak berguna dalam tahap klinis penyakit, digunakan untuk tujuan penelitian, studi epidemiologi, sertifikasi ekspor. Pelabelan parasit dengan *fluorescein* atau *horseradish peroxidase* terkonjugasi anti-*B. bovis* dan anti *B. Bigemina* IgG adalah alat laboratorium yang sensitif dan spesifik untuk mengidentifikasi parasit dalam darah dan preparat organ, dengan syarat jumlah parasit yang cukup (Bock *et al.*, 2004).

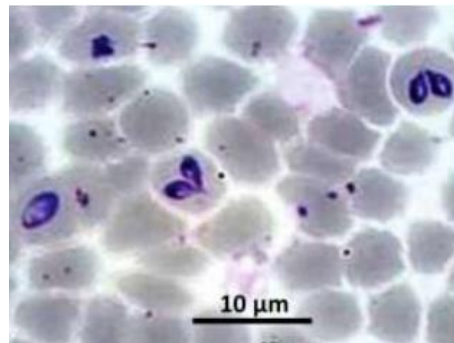
2.3.1.5 Pengobatan

Dalam pengobatan parasit *Babesia* spp. paling umum digunakan *diminazene aceturate* dan *imidocarb dipropionate* adalah yang paling banyak digunakan. *Diminazene* bekerja melawan *B. bovis* dan *B. bigemina* dengan dosis 3.5 mg/kg secara IM. Ini ditoleransi dengan baik dan akan melindungi sapi dari dua penyakit masing-masing selama 2 dan 4 minggu. Pada dosis tinggi, imidocarb menghilangkan *B. bovis* dan *B. bigemina* dari hewan pembawa dan pada dosis mana

pun dapat mengganggu perkembangan imunitas setelah vaksinasi hidup. Pengobatan dengan oksitetrasiklin kerja lama setelah vaksinasi secara signifikan mengurangi parasitemia dan kerusakan sel darah merah tanpa menghambat perkembangan kekebalan (Bock *et al.*, 2004).

2.3.1.6 Kasus Penyakit

Pada laporan kasus Abdullah *et al.*, (2013), peternakan di Malaysia pernah terinfeksi penyakit *Babesiosis*. Terdapat delapan sapi Friesian-Sahiwal berumur antara 8 bulan sampai 1 ½ tahun dengan berat antara 100-170 kg terinfeksi *Babesiosis*. Berdasarkan hasil darah menunjukkan adanya limfositosis dan monositosis yang konsisten akibat infeksi dan hasil parasitologi menunjukkan positif. Laporan kasus *Babesiosis* juga dilaporkan oleh Dyahningrum *et al.*, (2019), dari 4 sampel sapi kurban di kota Surabaya dan Sidoarjo yang positif terinfeksi parasit darah ada 1 positif *Babesia* sp. Kemudian, kasus sapi perah Kawasan Usaha Peternaka (KUNAK) Bogor oleh Akbari *et al.*, (2018), sebanyak 30 sampel dari 100 diteliti dengan metode PCR single dan hasilnya 28 positif *B. bovis*.



Gambar 4. Noda apus darah dari Giemsa ternak menampilkan *Babesia bigemina*, 1000x (Menshawy *et al.*, 2020).

2.3.2 Theileria

Theileriosis disebabkan oleh *theileria spp.* Pada sapi, kambing, domba dan hewan liar. *Theileriosis* adalah penyakit hemoparasit yang disebabkan oleh protozoa dari genus *Theileria* (Perez-Marin, 2012). *Theileria* adalah parasit intraseluler wajib yang menginfeksi leukosit dan eritrosit pada inang perantara. Beberapa *Theileria spp.* (misalnya *T. cervi*, *T. capreoli*, *Theileria sp. OT3*, *Theileria sp. ZS OT4*, dan *T. ovis*) (Li *et al.*, 2014). Bentuk trofozoit pada eritrosit sebagian besar berbentuk batang ($1,5-2,0 \times 0,1-1,0 \mu\text{m}$), tetapi juga dapat berbentuk bulat, oval, dan koma. Badan Koch berada dalam limfosit dan sel endotel dari limpa atau kelenjar getah bening dimana jumlahnya sangat banyak dan rata-rata $8 \mu\text{m}$ tetapi dapat berkisar hingga $12 \mu\text{m}$ atau lebih (Taylor *et al.*, 2007).

2.3.2.1 Patogenesis

Laporan kasus sampai infeksi akut dan fatal yang khas berkembang melalui tiga fase, masing-masing sekitar 1 minggu. Pertama adalah masa inkubasi sekitar 1 minggu ketika tidak ada parasit maupun lesi yang dideteksi. Hal ini diikuti selama minggu kedua dengan hiperplasia dan perluasan limfoblas yang terinfeksi, awalnya di kelenjar getah bening regional dan akhirnya ke seluruh tubuh. Selama

minggu ketiga, terjadi fase deplesi dan disorganisasi limfoid yang berhubungan dengan limfositosis masif dan *leucopoiesis* yang tertekan (Taylor *et al.*, 2007).

2.3.2.2 Siklus Hidup

Merozoit eritrositik dicerna oleh inang perantara kutu, *Rhipicephalus appendiculatus* (kutu telinga coklat), dan berkembang menjadi makro dan mikrogamon untuk menghasilkan zigot. Ini berkembang dan memasuki *hemolimf* menjadi kinetes kemudian masuk ke kelenjar ludah untuk menjadi badan fisi. Pada kutu dewasa, badan fision primer terbagi menjadi badan fisi sekunder (*sporoblas primer*) dan tersier (*sporoblas sekunder*) dan menghasilkan sporozoit yang dilepaskan ke dalam air liur (Taylor *et al.*, 2007).

2.3.2.3 Tanda Klinis

Tanda klinis bervariasi tergantung dengan strain parasit. Infeksi *T. annulata* ditandai dengan demam tinggi, kelemahan, penurunan berat badan, nafsu makan berkurang, pembesaran getah bening, dan anemia. Tanda klinis lainnya juga seperti anoreksia, pucat pada selaput lendir, konjungtivitis. Tidak seperti *T. parva*, yang menyebabkan sedikit penurunan pada eritrosit yang bersirkulasi, anemia ringan sampai sedang (Nejash dan Bekele, 2016).

2.3.2.4 Diagnosis

Secara historis, sebagian besar spesies *Theileria* pertama kali dideskripsikan berdasarkan pemeriksaan mikroskop cahaya setelah penemuan *T. parva* oleh Koch. Biasanya dilakukan pada apusan darah bernoda Giemsa, namun keterbatasan mikroskop cahaya sebagai alat diagnostik adalah bahwa deteksi hewan pembawa secara teratur tidak diketahui dan perbedaan antara piroplasma spesies *Theileria* lainnya sulit dilakukan karena mereka secara morfologis sangat mirip. Xenodiagnosis (pengambilan kutu dan penularan terkait dengan penyakit klinis) seperti yang dituntut oleh postulat Koch digunakan untuk mengkonfirmasi spesies penyebab penyakit dan vektor kutu. Diagnosis serologis dengan fiksasi komplemen diikuti oleh tes antibodi fluoresen tidak langsung (IFAT) yang lebih maju. Kemudian, revolusi molekuler melihat ledakan uji diagnostik, yaitu gen dan spesies spesifik target (Mans *et al.*, 2015).

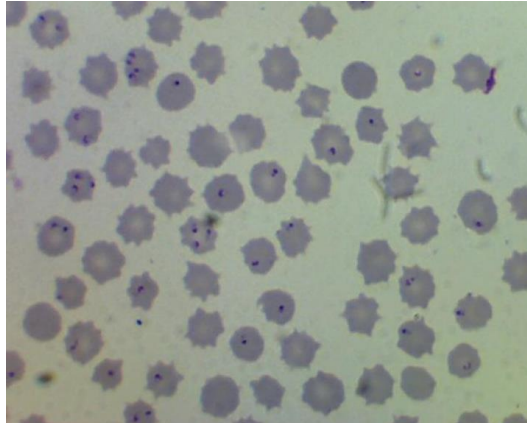
2.3.2.5 Pengobatan

Buparvaquane merupakan obat yang sangat efektif untuk pengobatan *Theileriosis* pada sapi dan tidak ada efek samping obat. Dosis yang diberikan dengan dosis tunggal 2.5 mg/kg secara IM. Namun, untuk menangani anemia diberikan terapi suportif yaitu agen hematinik (Iron Sorbitol Asam sitrat kompleks 50 mg + Asam Folat 500 mg + Hydroxycobalamin Acetate 50 mg/ml), antibiotik dan Ivermeksi untuk pencegahan *Theileriosis* (Nagar *et al.*, 2019).

2.3.2.6 Kasus Penyakit

Kasus *theileriosis* pernah dilaporkan di Lahore Pakistan, 336 sampel darah kerbau dikumpulkan untuk melihat prevalensi *theileriosis* pada kerbau dari 21 desa di Lahore dengan metode pemeriksaan apus darah dan PCR selama bulan Mei hingga Agustus. Berdasarkan hasil pemeriksaan mikroskopis tercatat (134/336) kerbau positif sedangkan uji PCR (179/336) kerbau yang positif (Durrani *et al.*, 2008). Laporan kasus oleh Akbari *et al.*, (2018), kasus sapi perah Kawasan Usaha Peternaka (KUNAK) Bogor yang diambil 30 sampel dari 100 diteliti dengan

metode PCR single dan hasilnya 1 sampel positif *T. Evansi*. Kemudian, kasus *Theileriosis* oleh Anggraini *et al.*, (2019), sapi dan kerbau di kecamatan Moyo Hilir Kabupaten Sumbawa yang berdasarkan hasil pemeriksaan 200 sampel ditemukan *Theileria* sp. (0,5%).



Gambar 5. Darah sapi menderita penyakit *Theileria annulata* (Kohli *et al.*, 2014).

2.3.3 Anaplasma

Anaplasmosis merupakan penyakit menular melalui kutu pada ruminansia yang disebabkan oleh organisme *rickettsia* intraeritrositik obligat dari genus *Anaplasma* (Belal *et al.*, 2014). *Anaplasmosis* pada sapi terjadi akibat infeksi *Anaplasma marginale* yang diklasifikasikan dalam genus *Anaplasma* yang termasuk dalam famili *Anaplasmataceae* dari ordo *Rickettsiales*. *Anaplasma centrale* organisme yang tidak terlalu patogen tetapi berkerabat dekat, digunakan sebagai vaksin hidup untuk sapi di Israel, Afrika Selatan, Amerika Selatan dan Australia (Aubry dan Geale, 2011).

2.3.3.1 Patogenesis

Ketika sapi terpapar *A. marginale*, masa inkubasi 7-60 hari berikutnya tergantung pada dosis infeksi. *A. marginale* adalah mikroba intraeritrosit yang ketat dan eritrosit yang terinfeksi mengandung inklusi terikat membran, yang disebut badan awal, yang masing-masing berisi empat hingga delapan *rickettsias*. Dalam eritrosit, *A. marginale* mengalami siklus replikasi, dan kemudian difagositosis oleh sistem retikuloendotelial untuk menginvasi kembali eritrosit lainnya. Selama fase akut ini sebanyak 109 eritrosit per mililiter darah, 70% dari seluruh eritrosit, dapat terinfeksi. Fagositosis eritrosit menyebabkan hemolitikemia ringan hingga berat dan ikterus tanpa hemoglobinemia atau hemoglobinuria (Abdisa, 2019).

2.3.3.2 Siklus Hidup

Anaplasma ditularkan melalui kutu dan juga secara mekanis dengan menggigit lalat atau alat bedah yang terkontaminasi. Saat ada dalam darah, organisme memasuki sel darah merah dengan menginvasi membran sel membentuk vakuola, kemudian terbagi membentuk badan inklusi yang berisi hingga delapan 'badan awal' yang dikemas bersama (Taylor *et al.*, 2007).

2.3.3.3 Tanda Klinis

Tanda-tanda klinis dari anaplasmosis seperti anemia dan *icterus* tanpa hemoglobinemia dan hemoglobinuria, diakibatkan fagositosis masif dari eritrosit yang terinfeksi. Tanda lainnya mungkin demam, penurunan berat badan, aborsi, kelesuan dan kematian (Aubry dan Geale, 2011).

2.3.3.4 Diagnosis

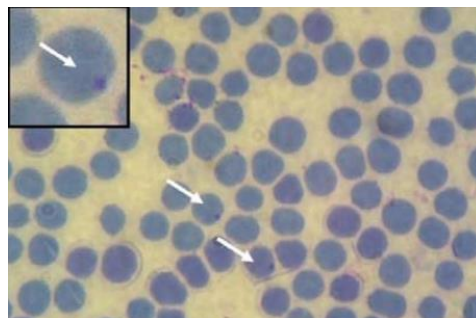
Metode laboratorium yang paling umum digunakan untuk identifikasi organisme di sebagian besar negara berkembang adalah pemeriksaan mikroskopis film darah tipis yang diwarnai Giemsa. Namun, metode ini tidak dapat mendeteksi tingkat rickettsiaemia yang rendah seperti yang terlihat pada pejamu yang terinfeksi. Infeksi secara kronis dapat diidentifikasi dengan tingkat akurasi yang cukup melalui pengujian serologis menggunakan ELISA msp5, fiksasi komplemen, atau uji aglutinasi kartu. Metode deteksi berbasis asam nukleat paling berguna, karena uji diferensiasi spesies dan regangan mungkin tidak mendeteksi tingkat pembawa (Abdisa, 2019).

2.3.3.5 Pengobatan

Pemulihan untuk hewan yang terinfeksi Anaplasmosis tergantung diagnosis dini dan dosis obat yang diberikan. Oxytetracycline sangat efektif diberikan dengan dosis lebih tinggi, oxytetracycline kerja panjang 48 jam 20 mg/kg berat badan secara IM. Kemudian terapi suportif seperti Meloxicam 0.5 mg / kg berat badan, IM selama 5 hari dan Injeksi B-Kompleks 10 ml, IM 3 hari sekali diberikan (Priyanka *et al.*, 2016).

2.3.3.6 Kasus Penyakit

Anaplasmosis pernah di laporkan oleh Deepak *et al.*, (2017), dimana Seekor betina berusia sepuluh tahun terinfeksi *anaplasmosis bovis*. Berdasarkan pemeriksaan apusan darah dengan pewarnaan giemsa dan PCR memastikan adanya infeksi *anaplasmosis*. Laporan anaplasmosis pada sapi dan kerbau di kecamatan Moyo Hilir Kabupaten Sumbawa dilaporkan oleh Anggraini *et al.*, (2019), dengan mengambil 200 sampel serta metode ulas darah ditemukan *Anaplasma* sp. (11%). Lalu, kasus sapi kurban Idul Adha kota Surabaya dan Sidoarjo oleh Dyahningrum *et al.*, (2019), dengan metode ulas darah tipis menemukan 4 sampel positif parasit darah dan 3 sampel yang positif *Anaplasma* sp.



Gambar 6. Gambaran sel darah merah yang terinfeksi *Anaplasma* sp., pada preparat ulas darah tipis dengan pewarnaan Giemsa 20% dengan perbesaran 1000x (Dyahningrum *et al.*, 2019).

2.3.4 *Trypanosoma*

Anggota genus *Trypanosoma* hidup di aliran darah dan jaringan sapi, domba dan kambing di seluruh dunia. Agen protozoa *flagellata* yang menghasilkan berbagai penyakit pada manusia dan hewan, tetapi banyak diantaranya tidak patogen. *Trypanosomosis* sebagian besar ditularkan spesies afrika oleh lalat *tsetse* (Perez-Marin, 2012). *T. brucei* memiliki bentuk *pleomorfik* dan berkisar dari panjang dan ramping, hingga 42 μm (rata-rata 29 μm), hingga pendek dan kekar, 12–26 μm (rata-rata 18 μm), kedua bentuk ini sering ada dalam sampel darah yang sama. Lalu, *T. congolense* kecil, bentuk monomorfiknya panjang 8-20 μm . *T. vivax* bersifat monomorfik, berkisar antara 20-27 μm . *Trypanosoma* besar, panjang 60–70 μm , meskipun bisa mencapai 120 μm dengan ujung posterior panjang dan runcing (Taylor *et al.*, 2007).

2.3.4.1 Patogenesis

Patogenesis *T. evansi* cukup kompleks dan penyebab kematian masih belum jelas. *T. evansi* menyerang inang dengan berkembang biak dengan cepat di dalam darah dan kemudian di SSP. Ini membutuhkan energi yang dipasok oleh inang untuk kelangsungan hidup *Trypanosoma*. *Trypanosoma* melepaskan fosfolipase yang menghidrolisis membran RBC dan juga mengekspresikan sialidase yang menghidrolisis asam sialat. Peristiwa ini terkait dengan program hemolitik yang menurunkan masa hidup eritrosit yang menyebabkan anemia. Oksidasi eritrositik yang meningkat dan penurunan indeks hematologi, menunjukkan bahwa peningkatan oksidasi eritrosit berkontribusi pada kerusakan eritrositik dan perkembangan anemia pada infeksi *T. evansi* (Habila *et al.*, 2012).

2.3.4.1 Siklus Hidup

Lalat *Tsetse* menelan *Trypanosoma* dalam darah atau getah bening saat memakan inang yang terinfeksi. Setelah itu *Trypanosoma* kehilangan lapisan permukaan glikoproteinnya, dan menjadi memanjang dan berkembang biak di usus tengah sebelum bermigrasi ke depan ke kelenjar ludah. Di sana mereka mengalami transformasi kehilangan *Trypomastigote*, membentuk dan memperoleh bentuk *epimastigote* (Taylor *et al.*, 2007).

2.3.4.2 Tanda Klinis

Tingkat keparahan penyakit bervariasi berdasar spesies, usia hewan yang terinfeksi dan spesies. Masa inkubasi pada umumnya 1-4 minggu. Tanda-tanda klinis primer adalah demam intermiten, anemia, dan penurunan berat badan. Ternak umumnya mengalami penyakit kronis dengan angka kematian yang tinggi, apalagi terdapat gizi yang buruk atau faktor stres. Selain itu, kelenjar getah bening dan limpa biasanya membengkak (Oyda dan Maireg, 2018).

2.3.4.4 Diagnosis

Metode pilihan untuk mendeteksi *T. evansi* dalam darah hewan yang terinfeksi terutama pada kasus akut adalah pemeriksaan film darah. Dalam penelitian ini, pemeriksaan film darah bernoda Giemsa menunjukkan *T. evansi* termasuk dalam subgenus *trypanozoon*. Teknik PCR adalah metode yang akurat, lebih sensitif dan spesifik dalam mendiagnosis ternak yang terinfeksi *trypanosoma* dibandingkan dengan metode parasitologi lainnya dan mengatasi masalah reaksi

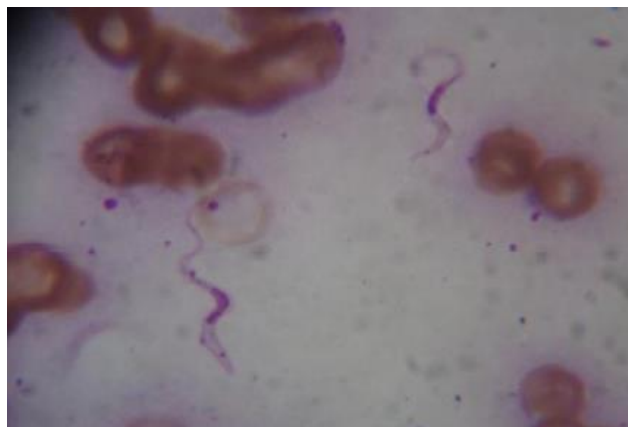non spesifik jika dilakukan uji serologis; itu dapat mendeteksi ternak parasit rendah dalam kasus-kasus kronis (Radwan dan Reham, 2010).

2.3.4.3 Pengobatan

Trypanosomiasis dapat diobati secara medis dengan kemoterapi atau kemoprofilaksis. Diminazene aceturate (pada 3,5-7,0 mg / kg berat badan, IM) adalah pengobatan lini pertama pada *Trypanosomosis*. Namun, Diminazene aceturate memberikan masa perlindungan yang lebih singkat, yaitu sekitar 2 minggu pada dosis tertinggi sehingga hanya untuk kasus individu di peternakan non-endemik. Isometamidium (pada 0,25-1,0 mg / kg berat badan) memberikan periode perlindungan yang lebih lama, yaitu 4 bulan pada 1,0 mg / kg berat badan. Oleh karena itu, lebih cocok untuk tujuan kemoprofilaksis untuk mengobati kawanan yang terinfeksi di peternakan endemik (jesse *et al.*, 2016).

2.3.4.4 Kasus Penyakit

Pada peternakan di Malaysia terdapat kasus *Trypanosomosis* pada sapi Frisian Sahiwal dewasa berumur 3 tahun dengan keluhan luka infeksi, lemah dan tidak makan. Hasil dari apusan darah menunjukkan adanya *Trypanosoma evansi* (jesse *et al.*, 2016). Laporan *Trypanosomiasis* pada ternak di Balai Pembibitan Ternak Unggul sapi bali dan Hijauan Pakan Ternak oleh Saraswati *et al.*, (2014), dengan metode ulas darah secara mikroskopis dan hasil pengujian bahwa 4 dari 289 sampel positif *Trypanosoma* sp. Kemudian, Kejadian penyakit Surra pada sapi potong di Kabupaten Barru Provinsi Sulawesi Selatan dari tahun 2015-2017 oleh Syah *et al.*, (2020), angka tertinggi penyebaran penyakit Surra adalah di Kecamatan Mallusetasi dengan rata-rata 7 kasus per 10.000 ekor per tahun.



Gambar 7. *Trypanosoma evansi* pada noda apus darah (Sivajothi *et al.*, 2014).

2.4 Reagen

Reagen kimia memainkan peran penting dalam ketepatan suatu percobaan atau penelitian. Jika komposisi reagen tidak tepat, maka seringkali menyebabkan kesalahan dalam pengamatan dan hasil. Saat menyiapkan reagen kimia di laboratorium, proporsi yang tepat dari bahan kimia dan / atau pelarut serta prosedurnya sangat penting (Rarh, 2012).

Pemeriksaan darah tepi merupakan dasar yang penting dalam mendiagnosis kondisi hematologis manusia dan hewan. Sampel darah harus ditempatkan dalam

antikoagulan sesegera mungkin dan tidak lebih 4 jam setelah pengambilan darah. Hal ini untuk menghindari kerusakan sel darah dan mengurangi efek antikoagulan pada morfologi sel. Menjaga darah tetap dingin pada suhu 4 sampai 6 °C akan meminimalkan kerusakan sel. Satu yang optimal untuk analisis hematologi biasanya natrium atau kalium EDTA (juga disebut sequestrene atau versenate) (Canfield, 1998).

Berbagai pewarna *Romanowsky* telah dimodifikasi oleh banyak peneliti (Ehrlich, May, Grunwald, Jenner, Plehn, Romanowsky, Leishman, Wright, Giemsa) secara rutin digunakan dalam pewarnaan darah tepi (Gajendra *et al.*, 2015). Pewarnaan giemsa merupakan salah satu pewarnaan histologis yang paling terkenal, pewarnaan inti biru tua dan biru sitoplasma menjadi merah muda, sesuai dengan keasaman isi sitoplasma. Langkah kerja dimulai dengan fiksasi sampel dengan *methanol* selama 10 menit dan angin-anginkan sampai *methanol* menguap. Rendam sampel dalam pewarna giemsa semalam 20 menit dan cuci sampel dengan aquades. Tunggu hingga kering dan periksa di bawah mikroskop (Fraser *et al.*, 2010).

Pewarnaan *Romanowsky* yang encer seperti diff quick sangat populer digunakan praktik kedokteran hewan karena mudah digunakan dan memberikan hasil yang cepat. Pewarnaan diff quick dianggap pewarnaan *Romanowsky* encer karena larutan ini berbahan dasar air, meskipun fase fiksasi *methanol* awal disertakan dalam prosedur pewarnaan (Jackson *et al.*, 2012). Langkah kerja diff quick perama-tama fiksasi sampel dengan methanol selama 5 detik dan tiriskan. Rendam sampel selama 5 celup masing-masing 1 detik untuk pewarna 1 dan pewarna 2 menit dalam diff quick dan bilas dengan air. Kemudian bersihkan dalam xylene dan pasang di permount (Skipper dan Don, 1989).