

**PENANGANAN MYIASIS PADA LECHWE (*Kobus leche*)  
DI THE GRAND TAMAN SAFARI PRIGEN JAWA TIMUR**

**TUGAS AKHIR**

**RIFDAH INAYAH ASKIN**  
**C024222004**



**PROGRAM PENDIDIKAN PROFESI DOKTER HEWAN**

**FAKULTAS KEDOKTERAN**

**UNIVERSITAS HASANUDDIN**

**MAKASSAR**

**2024**



**PENANGANAN *MYIASIS* PADA LECHWE (*Kobus leche*)  
DI THE GRAND TAMAN SAFARI PRIGEN JAWA TIMUR**

Tugas Akhir Sebagai Salah Satu Syarat untuk Mencapai Gelar Dokter Hewan

Disusun dan Diajukan oleh:

**RIFDAH INAYAH ASKIN**  
**C024222004**

**PROGRAM PENDIDIKAN PROFESI DOKTER HEWAN**

**FAKULTAS KEDOKTERAN**

**UNIVERSITAS HASANUDDIN**

**MAKASSAR**

**2024**



**HALAMAN PENGESAHAN TUGAS AKHIR**

**PENANGANAN *MYIASIS* PADA LECHWE (*KOBUS LECHE*)  
DI THE GRAND TAMAN SAFARI PRIGEN JAWA TIMUR**


Disusun dan diajukan oleh:

**Rifdah Inayah Askin**

**C024222004**


Telah dipertahankan di hadapan Panitia Ujian yang dibentuk dalam rangka  
Penyelesaian Studi Program Pendidikan Profesi Dokter Hewan  
Fakultas Kedokteran Universitas Hasanuddin pada tanggal 10 Juni 2024 dan  
dinyatakan telah memenuhi syarat kelulusan


Menyetujui,  
Pembimbing,

  
Dr. Drh. Dwi Kesuma Sari, APVet.  
NIP. 19730216 199903 2 001

Ketua  
Program Pendidikan Profesi Dokter Hewan  
Fakultas Kedokteran  
Universitas Hasanuddin

a.n Dekan  
Wakil Dekan Bidang Akademik dan Kemahasiswaan  
Fakultas Kedokteran  
Universitas Hasanuddin

  
Dr. Drh. M. Khari, M.Clin, Med Ph.D., Sp. GK(K)  
NIP. 19710101 199101 1 001

  
Dr. Drh. Fika Yuliza Purba, M.Sc  
NIP. 19860720 201012 2 004



## PERNYATAAN KEASLIAN

Yang bertanda tangan di bawah ini:

Nama : Rifdah Inayah Askin  
NIM : C024222004  
Program Studi : Pendidikan Profesi Dokter Hewan  
Fakultas : Kedokteran

Dengan ini saya menyatakan bahwa tugas akhir yang saya susun dengan judul: **Penanganan *Myiasis* Pada Lechwe (*Kobus leche*) Di The Grand Taman Safari Prigen Jawa Timur** adalah benar-benar hasil karya saya dan bukan merupakan plagiat dari karya orang lain. Apabila Sebagian atau seluruhnya dari tugas akhir ini tidak asli atau plagiasi, maka saya bersedia dibatalkan dan dikenakan sanksi akademik yang berlaku.

Demikian pernyataan keaslian ini dibuat untuk digunakan seperlunya.

Makassar, 03 Juni 2024



Rifdah Inayah Askin



## KATA PENGANTAR

*Assalamu'alaikum Warahmatullahi Wabarakatuh.*

Segala puji dan syukur penulis ucapkan kepada Allah SWT., Sang Pemilik Kekuasaan dan Rahmat, yang telah melimpahkan berkat dan karunia-Nya, serta shalawat dan salam penulis haturkan ke junjungan Rasulullah SAW, sehingga penulis dapat menyelesaikan Tugas Akhir yang berjudul “**Penanganan Myiasis Pada Lechwe (*Kobus leche*) Di The Grand Taman Safari Prigen Jawa Timur**”.

Tugas Akhir ini diajukan untuk memenuhi syarat memenuhi syarat Program Pendidikan Profesi Dokter Hewan (PPDH) di Fakultas Kedokteran Universitas Hasanuddin Penulis menyadari bahwa penyelesaian Tugas Akhir ini tidak akan terwujud tanpa adanya doa, bantuan, bimbingan, motivasi, dan dorongan dari berbagai pihak. Oleh karena itu, dengan segala rasa syukur penulis memberikan penghargaan setinggi-tingginya dan ucapan terima kasih yang sebesar-besarnya kepada kedua orang tua saya Ayahanda **Muh. Askin** dan Ibunda **Nursang, S.Pd** Selain itu kepada kakak **Amelia Askin, S.Pd** dan Adik **Muthiah Haerati Askin** dan **Rawdatul Jannah** yang tak henti-hentinya memberikan banyak doa, dorongan, motivasi dan dukungan kepada penulis secara moral maupun finansial untuk menyelesaikan Tugas Akhir ini. Selain itu, ucapan terima kasih pula kepada diri penulis yang telah berjuang keras hingga ke titik ini. Penulis ucapkan terima kasih kepada berbagai pihak yang telah membantu baik selama proses penelitian, penyusunan, maupun proses perkuliahan. Oleh karena itu, dengan segala kerendahan hati, penyusun mengucapkan terima kasih kepada :

1. **Prof. Dr. Ir. Jamaluddin Jompa, M.Sc** selaku Rektor Universitas Hasanuddin,
2. **Prof. Dr. dr. Haerani Rasyid, M.Kes. Sp.PD-KGH, Sp.GK** selaku Dekan Fakultas Kedokteran Universitas Hasanuddin,
3. **Dr. drh. Fika Yuliza Purba, M.Sc** selaku Ketua Program Pendidikan Profesi Dokter Hewan Universitas Hasanuddin
4. **Dr. drh. Dwi Kesuma Sari, AP.Vet** selaku dosen pembimbing yang telah memberikan segala petunjuk, saran, bimbingan dan waktu yang diluangkan untuk penulis selama menyusun tugas akhir ini
5. **Drh. Irwan Ismail, M.Si dan Drh. Fedri Rell, M.Si** selaku dosen penguji selaku dosen penguji tugas akhir atas masukan serta saran yang diberikan.
6. Seluruh Dosen Pengajar Program Profesi Dokter Hewan Universitas Hasanuddin atas ilmu pengetahuan yang diberikan kepada Penulis selama mpuh Program Profesi Dokter Hewan, uh Tim Dokter, Tim Paramedis, Manager *Zoo Keeper* The Grand Taman i Prigen Jawa Timur khususnya **drh. Nanang, drh. Pipit, drh. Pandu, lrh. Yayan** yang sih telah memberikan kesempatan untuk melaksanakan ng selama kurang lebih 4 minggu.



8. Saudara sepejuangan, sahabat, teman **Fitri Nurul Fahira, Maghfirah Islamiah Ahmad dan Mirva Sarmadana**, yang senantiasa dari awal perkuliahan S1 menemani, membantu dan menghibur penulis serta semua bantuan dan dukungan hingga sampai tahap ini. Terimakasih telah memberikan banyak pelajaran dan pengalaman serta menjadi pendengar terbaik penulis.
9. Teman-teman seperjuangan PPDH Unhas Angkatan XII “**12ESILIENSI**” yang selalu mendukung dan menemani penulis dalam suka dan duka selama koas.
10. Terkhusus kepada Hyunjin, Stray Kids, Haechan, Doyoung, NCT, Eli, dan JKT48 yang selalu menjadi memberikan hiburan, penyemangat saat penulis lelah serta pemberi dukungan dan motivasi untuk penulis melalui karyanya selama kuliah hingga dalam pengerjaan skripsi ini
11. Semua pihak yang tidak bisa penulis sebutkan satu persatu yang telah ikut menyumbangkan pikiran dan tenaga untuk penulis serta motivasi baik secara langsung maupun tidak langsung. Terima kasih telah menjadi bagian penting perjalanan hidup penulis.

Penulis sangat menyadari bahwa dalam penulisan Tugas Akhir ini masih terdapat banyak kekurangan dan jauh dari kata sempurna. Oleh karena itu, penulis mengharapkan kritik dan saran yang nantinya akan membantu penulis dalam penyusunan karya-karya berikutnya agar menjadi lebih baik lagi. Akhir kata, penulis mengharapkan Tugas Akhir ini dapat bermanfaat bagi penulis khususnya dan pembaca pada umumnya.

*Wassalam 'ualaikum Warahmatullahi Wabarakatuh.*

Makassar, 03 Juni 2024

Rifdah Inayah Askin



## DAFTAR ISI

HALAMAN PENGANTAR.....	i
HALAMAN PENGESAHAN TUGAS AKHIR.....	ii
PERNYATAAN KEASLIAN.....	iii
KATA PENGANTAR .....	iv
DAFTAR ISI.....	vi
DAFTAR GAMBAR .....	viii
ABSTRAK .....	ix
BAB I PENDAHULUAN .....	1
1.1 Latar Belakang .....	1
1.2 Rumusan Masalah .....	2
1.3 Tujuan Masalah .....	2
1.4 Manfaat Penulisan .....	2
BAB II TINJAUAN PUSTAKA.....	3
2.1 Lechwe ( <i>Kobus leche</i> ).....	3
2.1.1 Taksonomi Lechwe ( <i>Kobus leche</i> ) .....	3
2.1.2 Morfologi Lechwe ( <i>Kobus leche</i> ).....	3
2.1.3 Habitat Lechwe ( <i>Kobus leche</i> ) .....	4
2.2 <i>Myiasis</i> .....	5
2.2.1 Etiologi <i>Myiasis</i> .....	5
2.2.2 Siklus Hidup.....	7
2.2.3 Patogenesis <i>Myiasis</i> .....	8
2.2.4 Tanda Klinis <i>Myiasis</i> .....	9
2.2.5 Pengobatan Pengendalian <i>Myiasis</i> .....	9
BAB III MATERI DAN METODE.....	10
3.1 Signalemen.....	10
3.2 Anamnesa.....	10
3.3 Tanda Klinis .....	10
3.4 <sup>3 4</sup> Diagnosa, Diagnosa Banding dan Prognosis .....	11
3.5 Pencegahan dan Pengobatan .....	11
HASIL DAN PEMBAHASAN .....	12
3.6 Kesimpulan dan Saran .....	12



4.2 PEMBAHASAN .....	13
BAB V PENUTUP.....	15
5.1 Kesimpulan .....	15
5.2 Saran.....	15
DAFTAR PUSTAKA .....	16





## DAFTAR GAMBAR

Gambar 1. Lechwe ( <i>Kobus leche</i> ) .....	3
Gambar 2. Habitat Lechwe .....	5
Gambar 3. Siklus Hidup <i>C. bezziana</i> .....	8
Gambar 4. Seekor Lechwe dilapokan luka pada pada kaki depan kiri. ....	10
Gambar 5. Luka pada kaki kiri depan (A), dan adanya larva/belatung pada luka di kaki kiri depan (B) .....	10
Gambar 6. Proses penanganan <i>myiasis</i> , A) Pembersihan belatung menggunakan pinset, B) Pengobatan area luka, C) Perban area luka. ....	11
Gambar 7. Proses penanganan <i>myiasis</i> , A) handling lechwe, B,C) Pembersihan larva menggunakan pinset dan D) Infestasi larva lalat .....	12
Gambar 8. Proses penanganan <i>myiasis</i> , A) Pengobatan Flunixin Meglumine secara IM, B) Pengobatan dexamthasone secara intralesi, C) Pengobatan Antibiotik secara on side, D) Perban area luka.....	12
Gambar 9. Pengamatan proses penyembuhan luka, (A) minggu ke-1 dan (B) minggu ke-2.....	13



## ABSTRAK

RIFDAH INAYAH ASKIN. **Penanganan *Myiasis* Pada Lechwe (*Kobus leche*) Di The Grand Taman Safari Prigen Jawa Timur.** Di bawah bimbingan Dwi Kesuma Sari

---

*Myiasis* adalah penyakit yang menyerang hewan vertebrata yang disebabkan oleh larva lalat. *Myiasis* adalah infestasi organ dengan cara larva memanfaatkan sumber protein yang kaya untuk pertumbuhan, produksi telur dan perkembangan oleh larva dewasa. Berdasarkan dari hasil anamnesa dilaporkan oleh zookeeper bahwa seekor lechwe jantan terdapat luka dengan perban pada kaki carpal sinister dengan kondisi lechwe masih aktif namun saat berjalan pincang dan bengkak. Pada pemeriksaan fisik adalah kaki kiri depan bengkak, adanya luka dan terdapat larva atau belatung pada kaki kiri depan. Lechwe didiagnosa *myiasis* pada kaki kiri depan. Prognosis adalah fausta. Lechwe ditangani dengan pembersihan luka, pemberian *ivomec*, *Banixin-50*, *Glucortin-20*, *Propen*, dan penutupan luka.

**Kata Kunci:** *Chrysomya bezziana*, *Lechwe*, *Myiasis*



## ABSTRACT

RIFDAH INAYAH ASKIN. **Treatment of *Myiasis* in Lechwe (*Kobus leche*) at The Grand Taman Safari Prigen, East Java.** Under the guidance of Dwi Kesuma Sari

---

*Staphylococcus aureus* is a gram-positive cocci-shaped bacterium that causes staphylococcosis. *Myiasis* is a disease that attacks vertebrate animals caused by fly larvae. *Myiasis* is an organ infestation by larvae utilizing rich protein sources for growth, egg production and development by adult larvae. Based on the results of the anamnesis, it was reported by the zookeeper that a male lechwe had a wound with a bandage on the carpal sinister leg with the condition of the lechwe still active but limping and swollen when walking. On physical examination, the left front leg was swollen, there was a wound and there were larvae or maggots on the left front leg. Lechwe was diagnosed with *myiasis* on the left front leg. The prognosis is fausta. Lechwe was treated by cleaning the wound, administering ivomec, Banixin-50, Glucortin-20, Propen, and closing the wound.

**Keywords:** *Chrysomya bezziana*, *Lechwe*, *Myiasis*



# BAB I

## PENDAHULUAN

### 1.1 Latar Belakang

Lechwe (*Kobus leche*) adalah spesies antelop berukuran sedang berwarna coklat keemasan yang berasal dari rawa dan dataran banjir di Afrika Selatan-Tengah. Spesies ini masih tersebar luas, terutama di lahan basah yang luas di Botswana, namun menderita akibat perburuan liar, dan terkena dampak gangguan sistem banjir alami (Lamglait dan Rambaud, 2018). Lechwe saat ini diklasifikasikan sebagai Near Threatened atau hampir terancam dalam *International Union for Conservation of Nature Red List*. Namun demikian, distribusi lechwe tidak terputus-putus, dan perlindungan serta pengelolaan yang efektif terhadap populasi yang tersisa serta habitat lahan basah mereka di beberapa wilayah kritis diperlukan untuk kelangsungan hidup jangka panjang (IUCN 2017).

Salah satu tempat konservasi untuk melestarikan dan melindungi lechwe adalah The Grand Taman Safari Prigen Jawa Timur. The Grand Taman Safari Prigen Jawa Timur yang terletak di Pasuran, Jawa Timur merupakan salah satu tempat edukasi satwa yang bertujuan untuk konservasi, edukasi, *research* dan rekreasi. Yang menjadikan The Grand Taman Safari Prigen Jawa Timur sebagai tempat rekreasi edukasi wisata dengan pengunjung dapat melihat hewan-hewan dilepas sehingga pengunjung dapat mengenal dan mempelajari dengan dekat kehidupan para satwa, selain itu terdapat juga atraksi-atraksi show binatang, permainan-permainan, tempat rekreasi serta hiburan (Wahyuni, 2019).

*Myiasis* adalah infestasi organ atau jaringan hewan inang oleh tahap larva lalat dipterous, biasanya dikenal sebagai belatung atau belatung. Larva lalat memakan langsung jaringan nekrotik atau jaringan hidup inangnya. Sejumlah kecil spesies merupakan ektoparasit obligat dan harus mempunyai inang hidup untuk menyelesaikan perkembangannya (Taylor *et al.*, 2016). *Myiasis* diartikan sebagai suatu kondisi dimana belatung berasal dari spesies lalat tertentu yang memanfaatkan jaringan hidup, mati, atau nekrotik dari inangnya sebagai sumber

untuk tumbuh kembangnya dan menyerang semua jenis hewan vertebrata panas termasuk manusia. *Myiasis* banyak ditemukan pada hewan yang opis di seluruh dunia (Yanuarto *et al.*, 2019).



Diagnosis *myiasis* ditegakkan berdasarkan pemeriksaan klinis luka berdarah, demam, bau khas, ditemukannya eksudat dan belatung pada luka. Pengobatan *myiasis* umumnya bersifat lokal diikuti dengan pengangkatan larva dan sisa jaringan nekrotik secara manual. Pengobatan sistemik biasanya menggunakan antibiotik spektrum luas terutama bila terjadi infeksi sekunder. Pencegahan penyakit dapat dilakukan dengan untuk memperhatikan dan melakukan sanitasi kandang, lingkungan sekitar dan pengendalian lalat dengan berbagai cara. Namun berbagai metode tersebut mempunyai tingkat keberhasilan yang berbeda-beda, sehingga pemilihan metode harus dilakukan dengan pertimbangan yang matang (Yanuarto *et al.*, 2019).

Berdasarkan latar belakang diatas pada laporan kasus ini akan dibahas mengenai penanganan *myiasis* pada lechwe di The Grand Taman Safari Prigen Jawa Timur.

## **1.2 Rumusan Masalah**

Bagaimana penanganan *myiasis* pada lechwe di The Grand Taman Safari Prigen Jawa Timur?

## **1.3 Tujuan Masalah**

Tujuan penulisan adalah untuk mengetahui penanganan *myiasis* pada lechwe di The Grand Taman Safari Prigen Jawa Timur.

## **1.4 Manfaat Penulisan**

Manfaat dari penulisan ini adalah untuk untuk mengetahui penanganan *myiasis* pada lechwe di The Grand Taman Safari Prigen Jawa Timur.



## BAB II TINJAUAN PUSTAKA

### 2.1 Lechwe (*Kobus leche*)

#### 2.1.1 Taksonomi Lechwe (*Kobus leche*)

Lechwe adalah hewan endemik di Afrika yang tersebar pada lahan basah yang luas di Angola, Botswana, Namibia, Zambia (Hoffman dan Kingdon, 2014). Habitatnya pada dataran dekat rawa-rawa dan sungai. Lechwe terdiri dari 4 subspesies yaitu *Red Lechwe*, *Black lechwe*, *Kafue Lechwe*, dan *Robert Lechwe* (Castello, 2016).

Taksonommi lechwe (*Kobus leche*) yaitu sebagai berikut (IUCN, 2017).

Kingdom	: Animalia
Phylum	: Chordata
Class	: Mammalia
Ordo	: Cetartiodactyla
Family	: Bovidae
Genus	: <i>Kobus</i>
Spesies	: <i>Kobus leche</i>



Gambar 1. Lechwe (*Kobus leche*) (Castello, 2016).

#### 2.1.2 Morfologi

Lechwe (*Kobus leche*) merupakan antelop bertubuh kekar dan berukuran lengan moncong relatif pendek, mata besar dan berjarak. Tubuh Lechwe coklat kemerahan cerah, bulunya berbulu lebat saat muda dan pendek saat Hoffman dan Kingdon, 2014). Bagian bawah, leher, dagu, mulut, bibir,



dan cincin mata berwarna putih. Ekor bagian bawah berwarna putih. Kaki depan mempunyai garis hitam. Tubuhnya panjang, dengan bagian belakang lebih tinggi dari bahu. Pada Lechwe jantan memiliki tanduk yang memanjang ke belakang dari tengkorak, tumbuh semakin sejajar dan melengkung ke atas menuju ujung, tipis dan punggung miring, dengan ujung terbalik, melingkari sebagian besar panjangnya. Sedangkan lechwe betina mirip dengan jantan, bertubuh lebih ringan, dan tidak bertanduk (Castello, 2016).

Lechwe jantan memiliki berat badan rata-rata 88-135 kg dan betina 52 – 89 kg. Panjang tubuh adalah 150-175 cm pada jantan sedangkan pada betina 134-162 cm. Panjang tanduk lechwe 45-66 cm dan panjang ekornya rata-rata 35-40 cm, selain itu ukuran kaki pada lechwe jantan 94-112 cm sedangkan lechwe betina 87-101 cm. Lechwe hidup berkelompok kecil yang terdiri dari 1-5, namun dapat membentuk kelompok campuran dengan hewan lain. Lechwe aktif pada pagi dan sore hari. Pada habitat aslinya lechwe sering berada didekar area perairan dan merupakan hewan perenang yang baik. Lechwe juga dijuluki antelop akuatik setelah sitatunga (Castello, 2016). Lechwe adalah hewan herbivora atau pemakan rumput dan tanaman air, dengan rentan hidup 15-21 tahun (Miller dan Fowler, 2015).

### **2.1.3 Habitat Lechwe (*Kobus leche*)**

Habitat lechwe ialah berada di kawasan dataran banjir musiman yang berbatasan dengan rawa, dan sungai di Afrika Selatan. Lechwe dapat ditemukan di Angola, Botswana, Namibia, dan Zambia. Dengan populasi besar pada lahan basah di Botswana, Namibia, Angola dan Zambia. Lechwe dapat dijumpai di Delta Okavango dan The Kwando-Linyati-Chobe (Castello, 2016). Lechwe hidup pada iklim tropis di Africa (Miller dan Fowler, 2015). Stasus Lechwe menurut IUCN *Red List* adalah hampir terancam (*near threatened*). Populasi lechwe secara keseluruhan terus menurun selama bertahun tahun, penyebab penurunan ini antara lain perburuan liar, kekeringan dan perluasan pertanian serta pengembalaan ternak (IUCN, 2017).





Gambar 2. Habitat Lechwe (IUCN, 2017).

## 2.2 *Myiasis*

### 2.2.1 Etiologi *Myiasis*

*Myiasis* adalah infestasi organ atau jaringan inang hewan oleh tahap larva lalat dipterous, yang biasanya disebut sebagai belatung. Sebagian kecil spesies adalah ektoparasit yang wajib dan membutuhkan inang hidup untuk tumbuh. *Myiasis* adalah kondisi di mana belatung berasal dari spesies lalat tertentu dan memanfaatkan jaringan inang yang hidup, mati, atau nekrotik untuk makan (Taylor *et al.*, 2016). *Myiasis* adalah penyakit yang menyerang hewan vertebrata yang disebabkan oleh larva lalat. *Myiasis* adalah proses di mana larva dewasa memanfaatkan sumber protein yang kaya untuk pertumbuhan, produksi telur, dan perkembangan. *Pseudomyiasis*, fakultatif, dan obligator adalah tiga kategori *myiasis*. Selain itu, *myiasis* diklasifikasikan berdasarkan mana larva yang telah masuk. Lokasi invasif larva dapat berupa gastrointestinal, urogenital, oftalmikus, nasofaring, aurikuler, dan kulit, yang biasanya menunjukkan tempat belatung telah masuk (Mullen dan Durden, 2019). *Myiasis* umumnya terjadi pada hewan yang tinggal di wilayah tropis di seluruh dunia (Yanuarto *et al.*, 2019).

*Myiasis* fakultatif disebabkan oleh larva saprofag parasit atau hidup bebas. Lalat ini oportunistis dan dapat mengeksploitasi jaringan hidup. Lalat *myiasis* fakultatif ini biasanya memakan jaringan mati daripada menyerang jaringan hidup, tetapi mereka memiliki kemampuan untuk berpindah dari jaringan mati ke jaringan hidup dan kembali lagi. Dengan kata lain, parasit ini menyerang inang yang sakit

ka dan kemudian berkembang menjadi larva setelah inang itu mati. Lalat kemudian menemukan luka terbuka atau luka permukaan yang bertahan eksudat bernanah. Sedangkan pada *myiasis* obligat larva selalu bersifat





parasit dan membutuhkan inang yang hidup untuk hidup. Termasuk di sini adalah spesies yang menyebabkan *myiasis* sementara, yang melibatkan kontak terputus-putus antara larva lalat dan inangnya, seperti belatung bersarang dan belatung lantai. Dalam *myiasis* jenis ini, belatung tidak melakukan kontak terus menerus dengan inangnya (Mullen dan Durdene, 2019).

Larva diptera dapat berkembang di jaringan subkutan kulit banyak hewan karena fungsi mereka sebagai ektoparasit. Kondisi *myiasis* terjadi ketika larva diptera berkembang di jaringan atau organ inang vertebrata. Ada dua jenis *myiasis* yang bergantung pada tingkat ketergantungan inang yakni *myiasis* fakultatif, di mana larva lalat biasanya hidup bebas dan *myiasis* obligatori, di mana larva lalat sepenuhnya parasit. Dalam *myiasis* obligatori larva lalat sepenuhnya parasit yang bergantung pada inang sepanjang siklus hidup. Dengan kata lain, situs parasit obligat akan mati tanpa inang (Hendrix dan Robinson, 2023).

Pada lalat penghasil *myiasis* obligat harus dapat mengidentifikasi larva tahap ketiga. Larva tahap ketiga terbagi menjadi beberapa segmen. Setiap segmen ditandai dengan deretan duri hitam kecil yang menghadap ke belakang di sepanjangnya, sehingga larva tampak seperti sekrup kayu yang berputar. Larva ini dapat mencapai panjang 1,5 cm dan disebut *screwworm*. Tahap larva ketiga memiliki penampilan yang unik. Larva ini memiliki dua tabung trakea paralel berwarna gelap (hitam) pada sepertiga posterior dorsal larva tahap ketiga. Larva jatuh ke tanah setelah dewasa dan lalat dewasa muncul (Hendrix dan Robinson, 2023).

Infestasi larva lalat pada jaringan hidup dapat terjadi pada hewan karena berbagai faktor. Salah satu aspek krusialnya adalah keterlibatan berbagai spesies lalat, termasuk lalat famili *Calliphoridae*, *Cochliomyia*, dan *Oestridae*. Faktor inang juga memainkan peran penting, karena hewan dengan luka atau lesi terbuka lebih rentan terhadap *myiasis*. Lalat tertarik pada tempat yang rentan untuk bertelur, sehingga memulai proses. Kondisi lingkungan juga memainkan peran kunci. Lingkungan yang hangat dan lembab mendorong aktivitas lalat dan inangnya miasis (Yakovlev, 2019).

alat dari famili *Calliphoridae* menjadi faktor *myiasis* yaitu *Chrysomya C. bezziana* umumnya disebut *screwworm*, berasal dari class *insecta*, ordo



diptera, subordo Brachycera dan famili: Calliphoridae. *C. bezziana* berkembang pada daerah tropis dengan jarak yang ditempuh lalat berkisar antara 10 hingga 20 km di lingkungan tropis. Lokasi predileksi *C. bezziana* berada pada luka kulit inang. (Taylor *et al.*, 2016). Inang *C. bezziana* berupa hewan liar dan peliharaan hingga manusia. Infeksi larva ini dapat cepat menyebabkan kematian inangnya (Zajac *et al.*, 2021)

### 2.2.2 Siklus Hidup

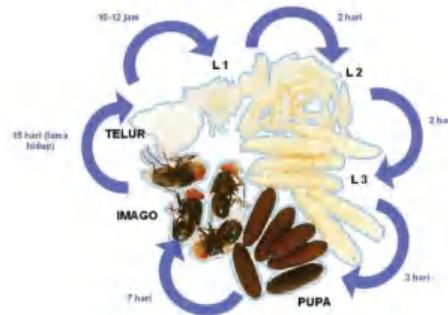
Siklus hidup dari salah satu famili *Calliphoridae*, *C. bezziana* dengan hospesnya satwa dan hewan peliharaan. Ada empat fase dalam siklus hidup lalat ini: telur, larva, pupa, dan imago (lalat dewasa). Lalat betina menempel pada luka yang masih segar, bertelur hingga 245 telur dan meletakkannya di tepi luka yang lembab. Telur akan menetas dalam waktu 12-24 jam, dan larva akan memakan jaringan hidup dari luka satwa yang terinfeksi. Setelah 12 hingga 18 jam, larva berkembang menjadi larva tahap kedua. Ini akan menerobos masuk ke jaringan lebih dalam hingga ke jaringan otot, menyebabkan luka menjadi lebih besar dan dalam. Dari larva pertama (L1) hingga larva tiga (L3), diperlukan enam hingga tujuh hari. Larva akan jatuh ke tanah dan menjadi pupa setelah menjadi L3. Mereka akan menjadi imago atau dewasa setelah tujuh hari (Fahma *et al.*, 2020).

Siklus hidup *C. bezziana* terdiri dari empat fase: telur, larva, pupa, dan lalat. Dalam waktu enam hingga tujuh hari, telur menetas menjadi larva instar I (L1) dan larva instar III (L3). Setelah itu, L3 jatuh ke tanah dan membentuk pupa, yang menetas dalam waktu tujuh hingga delapan hari. Setelah kawin pada umur 4–8 hari, lalat betina akan bertelur pada jaringan yang terluka (Gambar 2). Pada sore hari atau menjelang petang, lalat betina akan meletakkan kumpulan telurnya di tepi luka dalam waktu 4,1 menit. Lalat betina mengeluarkan 95–245 telur, dengan rata-rata 180 telur. Telur akan menetas menjadi L1 dalam 12–24 jam atau sepuluh jam pada suhu 30°C. Sehari kemudian, L1 akan berubah menjadi L2 dan mulai membuat terowongan yang lebih dalam di daerah luka. Larva instar II akan berkembang menjadi L3 dan pada hari keempat akan pergi dari daerah luka dan jatuh ke tanah.

star III (L3) akan membuat terowongan sepanjang dua hingga tiga cm untuk menghindari cahaya matahari. Dalam waktu 24 jam, larva akan menjadi pupa pada suhu 28°C. Penetasan lalat pupa sangat bergantung pada



kondisi lingkungannya. Selama seminggu, pupa akan menetas menjadi lalat pada suhu 25-30°C. Mereka akan menetas selama berbulan-bulan pada suhu yang lebih rendah (Pudjiatmoko, 2014).



Gambar 3. Siklus Hidup *C. bezziana* (Pudjiatmoko, 2014).

### 2.2.3 Patogenesis *Myiasis*

Kasus *myiasis* terjadi karena diawali adanya luka terbuka yang tidak diobati dan berkembang menjadi *myiasis*. Diagnosis biasanya ditentukan oleh pemeriksaan fisik dan gejala klinis (Fahma *et al.*, 2020). Luka, baik itu traumatik, tembak, operasi, atau gigitan hewan lainnya, sebagai faktor predisposisi utama untuk *myiasis*. Lalat betina dewasa akan bertelur di sekitar luka. Setelah telur menetas, larva akan bergerak dan masuk ke luka dan memakan sel-sel jaringan. Kemudian kokon akan jatuh dan di dalamnya akan berkembang menjadi pupa dan akhirnya keluar lalat dewasa (Wulandari dan Pelayun, 2019).

Larva dari serangga diptera yang berasal dari famili *Calliphoridae* dan *Sarcophagidae*. Lalat dewasa meletakkan telurnya di bangkai karena tertarik dengan bau bahan organik yang membusuk. Larva kemudian memakan bahan nekrotik, dan ketika pertumbuhan mereka selesai, mereka meninggalkan inang dan menjadi kepompong di daerah tersebut (Zajac *et al.*, 2021).

Timbulnya myiasis terjadi ketika hewan peliharaan mengalami luka alami seperti perkelahian, tertusuk benda tajam, gigitan kutu, caplak atau predator, dan pasca partus atau terputusnya tali pusar umbilikus. Cedera lain juga dapat disebabkan oleh campur tangan manusia, seperti pemotongan tanduk, pengebirian, gan ekor, dan pemotongan bulu. Tertarik dengan bau darah segar, lalat *C.* betina bertelur di pinggir luka. Telur-telur ini sangat lengket dan tidak tuh ke tanah meskipun adanya gerakan hewan. Dalam waktu 12 jam, larva dari telur dan berpindah ke jaringan. Aktivitas larva di jaringan tubuh



mengakibatkan luka yang lebih besar dan kerusakan jaringan yang lebih parah. Kondisi ini menimbulkan bau yang menyengat, menyebabkan mendaratnya lalat lain (sekunder dan tersier) (*Sarcophaga sp.*, *C. megacepara*, *C. rufiidae*, *Musca sp*) dan menyebabkan infeksi bakteri sekunder. Jika tidak ada pengobatan, penderita dapat mengalami kematian (Pudjiatmoko, 2014).

#### **2.2.4 Tanda Klinis Myiasis**

Infestasi larva myiasis tidak menimbulkan tanda klinis yang spesifik dan sangat bervariasi tergantung pada lokasi luka. Tanda klinis antara lain demam, radang, peningkatan suhu tubuh, anoreksia, kegelisahan yang menyebabkan penurunan bobot hewan, kerusakan jaringan, infertilitas, hipereosinofilia serta anemia. Apabila tidak diobati, myiasis dapat menyebabkan kematian sebagai akibat keracunan kronis (Pudjiatmoko, 2014).

#### **2.2.5 Pengobatan Pengendalian Myiasis**

Pemeriksaan klinis luka berdarah, demam, dan bau khas, serta penemuan eksudat dan belatung pada luka, memungkinkan diagnosis *myiasis*. Pengobatan *myiasis* biasanya dilakukan secara lokal, setelah itu larva dan sisa jaringan nekrotik dikeluarkan secara manual. Terutama dalam kasus infeksi sekunder, pengobatan sistemik biasanya menggunakan antibiotik spektrum luas. Dengan memperhatikan dan menerapkan berbagai metode untuk menjaga sanitasi kandang, lingkungan sekitar, dan pengendalian lalat, penyakit dapat dicegah. Perawatan luka yang tepat merupakan syarat mutlak untuk memperoleh prognosis yang baik. Manajemen perawatan luka yang tepat sangat penting untuk mencapai prognosis yang baik (Yanuarto *et al.*, 2019).

Lingkungan yang hangat dan lembab mendorong aktivitas lalat dan berkembangnya miasis (Yakovlev, 2019). Karena manajemen pemeliharaan adalah metode terbaik untuk mengurangi kasus *myiasis* pada hewan ternak, pengendalian harus terfokus pada peningkatan manajemen pemeliharaan. Untuk mengurangi kejadian *myiasis*, faktor risiko seperti munculnya abses, penanganan pasca melahirkan, infeksi pusar, dan kontaminasi feses dan urin harus dikurangi untuk kejadian *myiasis*. (Yanuarto *et al.*, 2019).



## BAB III

### MATERI DAN METODE

#### 3.1 Signalemen

Signalemen pada kasus *myiasis* sebagai berikut:

Jenis Hewan : lechwe (*Kobus leche*)

Jenis kelamin : jantan

Umur : ± 1 tahun

Warna Rambut : coklat kemerahan

#### 3.2 Anamnesa

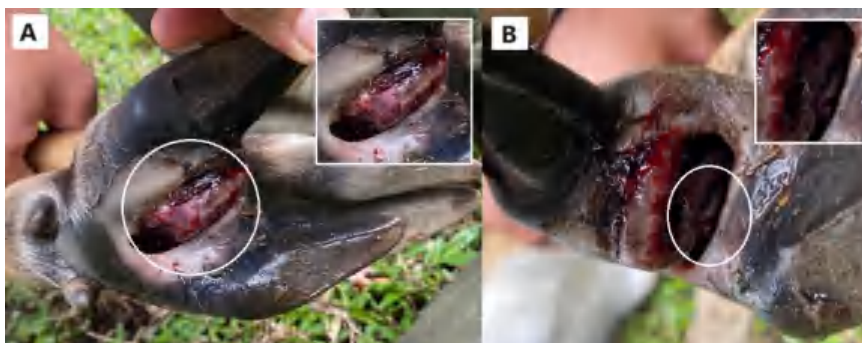Pada tanggal 5 Maret 2024 kasus dilaporkan oleh *zookeeper* bahwa seekor lechwe jantan terdapat luka dengan perban pada kaki depan kiri depan atau *carpal sinister*. Dilaporkan sebelumnya pada 3 Maret 2024, seekor lechwe jantan luka dan diperban pada kaki kiri depan. Kondisi lechwe aktivitas masih aktif namun saat berjalan pincang dan bengkak. Hasil anamnesa didapatkan dari wawancara dengan *zookeeper*.



Gambar 4. Luka pada pada kaki depan kiri seekor Lechwe (Dokumentasi Pribadi).

#### 3.3 Tanda Klinis

Tanda klinis yang terlihat pada saat pemeriksaan fisik adalah kaki kiri depan bengkak, adanya luka dan terdapat larva atau belatung pada kaki kiri depan.



Gambar 5. Luka pada kaki kiri depan (A), dan adanya larva pada luka di kaki kiri depan (B) (Dokumentasi pribadi).



**Diagnosa, Diagnosa Banding dan Prognosis**