

Efektivitas Kombinasi Bone Graft Yang Mengandung Cangkang Kerang Mutiara (*Pinctada Maxima*) Dengan Gel Teripang Emas Terhadap Pembentukan *Woven Bone* Pada Regenerasi Tulang

Effectiveness Of The Combination Of Bone Graft Containing Pearl Shells (*Pinctada Maxima*) With Golden Tucumber Gel On *Woven Bone* Formation In Bone Regeneration



**Juli Fitriani
J03521100**



**PROGRAM PENDIDIKAN DOKTER GIGI SPESIALIS
PROGRAM STUDI PERIODONSIA
FAKULTAS KEDOKTERAN GIGI
UNIVERSITAS HASANUDDIN
MAKASSAR
2024**

**Kombinasi Bone Graft Yang Mengandung Cangkang Kerang Mutiara
(Pinctada Maxima) Dengan Gel Teripang Emas Terhadap
Pembentukan *Woven Bone* Pada Regenerasi Tulang**

**Effectiveness Of The Combination Of Bone Graft Containing
Pearl Shells (Pinctada Maxima) With Golden Tucumber Gel On
Woven Bone Formation In Bone Regeneration**

JULI FITRIANI

J035211004



PROGRAM PENDIDIKAN DOKTER GIGI SPESIALIS

**PROGRAM STUDI PERIODONSIA
FAKULTAS KEDOKTERAN GIGI
UNIVERSITAS HASANUDDIN
MAKASSAR, INDONESIA
2024**

**Kombinasi Bone Graft Yang Mengandung Cangkang Kerang Mutiara
(Pinctada Maxima) Dengan Gel Teripang Emas Terhadap
Pembentukan *Woven Bone* Pada Regenerasi Tulang**

**Effectiveness Of The Combination Of Bone Graft Containing
Pearl Shells (Pinctada Maxima) With Golden Tucumber Gel On
Woven Bone Formation In Bone Regeneration**

Tesis

Sebagai salah satu syarat untuk
memperoleh gelar Profesi Spesialis-1 dalam bidang ilmu periodonsia

Disusun dan diajukan oleh:

JULI FITRIANI

J035211004

Kepada

PROGRAM PENDIDIKAN DOKTER GIGI SPESIALIS

**PROGRAM STUDI PERIODONSIA
FAKULTAS KEDOKTERAN GIGI
UNIVERSITAS HASANUDDIN
MAKASSAR, INDONESIA
2024**

TESIS

Kombinasi Bone Graft Yang Mengandung Cangkang Kerang Mutiara
 (Pinctada Maxima) Dengan Gel Teripang Emas Terhadap Pembentukan
Woven Bone Pada Regenerasi Tulang
 Effectiveness Of The Combination Of Bone Graft Containing
 Pearl Shells (Pinctada Maxima) With Golden Tucumber Gel On Woven Bone
 Formation In Bone Regeneration

JULI FITRIANI
J035211004

telah dipertahankan di hadapan Panitia Ujian Profesi Spesialis-1 pada
 tanggal 22 Maret 2024 dan dinyatakan telah memenuhi syarat kelulusan

pada

PROGRAM PENDIDIKAN DOKTER GIGI SPESIALIS
 PROGRAM STUDI PERIODONSIA
 FAKULTAS KEDOKTERAN GIGI
 UNIVERSITAS HASANUDDIN
 MAKASSAR

Mengesahkan:

Pembimbing utama

Pembimbing pendamping

Prof. Dr. Surijana Mappangara, M.Kes., Sp.Perio (K)

NIP. 195909011987022001

Petua Program Studi (KPS)

PDGS Periodonsia FKG-UNHAS



Prof. Dr. Sri Oktawati drg., Sp.Perio, Subsp.R.P.I.D(K)

NIP. 19641003 199002 2 001

Prof. Dr. drg. Hasanuddin Thahir, MS., Sp.Perio(K)

NIP.195811101986091002

Dekan Fakultas Kedokteran Gigi
 UNIVERSITAS HASANUDDIN



Irfan Sugianto drg., M. Med., Ed., PhD

NIP. 19810215 200801 1 009

PERNYATAAN KEASLIAN TESIS DAN PELIMPAHAN HAK CIPTA

Dengan ini saya menyatakan bahwa, tesis berjudul "Kombinasi Bone Graft Yang Mengandung Cangkang Kerang Mutiara (*Pinctada Maxima*) Dengan Gel Teripang Emas Terhadap Pembentukan *Woven Bone* Pada Regenerasi Tulang" adalah benar karya saya dengan arahan dari tim pembimbing drg. Surijana Mappangara, M.Kes., Sp.Perio (K) sebagai Pembimbing Utama dan Prof. Dr. drg. Hasanuddin Thahir, MS., Sp.Perio(K) sebagai Pembimbing Pendamping). Karya ilmiah ini belum diajukan dan tidak sedang diajukan dalam bentuk apa pun kepada perguruan tinggi manapun. Sumber informasi yang berasal atau dikutip dari karya yang diterbitkan maupun tidak diterbitkan dari penulis lain telah disebutkan dalam teks dan dicantumkan dalam Daftar Pustaka tesis ini. Sumber informasi yang berasal atau dikutip dari karya yang diterbitkan maupun tidak diterbitkan dari penulis lain telah disebutkan dalam teks dan dicantumkan dalam Daftar Pustaka tesis ini. Sebagian dari isi tesis ini akan dipublikasikan dan dengan status *under review* di jurnal The Malaysian Journal of Medicine and Health Sciences sebagai artikel dengan judul " Effectiveness of bone graft containing pearl oyster shell (*Pinctada Maxima*) combined with golden sea cucumber (*Sticopus hermannii*) on bone regeneration through the expression of osteoclasts,osteoblasts, and osteocalcin". Apabila di kemudian hari terbukti atau dapat dibuktikan bahwa sebagian atau keseluruhan tesis ini adalah karya orang lain, maka saya bersedia menerima sanksi atas perbuatan tersebut berdasarkan aturan yang berlaku.

Dengan ini saya melimpahkan hak cipta (hak ekonomis) dari karya tulis saya berupa tesis ini kepada Universitas Hasanuddin.

Makassar, 10 Juni 2024



Meterai dan tandangan

Juli Fitriani

J035211004

Ucapan Terima Kasih

Penelitian yang saya lakukan dapat terlaksana dengan sukses dan tesis ini dapat terampungkan atas bimbingan, drg. Surijana Mappangara, M.Kes., Sp.Perio (K) diskusi dan arahan sebagai pembimbing utama dan Prof. Dr.drg Hasanuddin Thahir,MS,Sp.Perio(K) sebagai pembimbing pendamping. Saya mengucapkan berlimpah terima kasih kepada mereka. Penghargaan yang tinggi

Terima kasih juga saya sampaikan kepada Laboratorium Biokimia Politani POLTEK Pangkep, Laboratorium Produktivitas dan Kualitas Perairan FKIP UNHAS, Laboratorium Terpadu Departemen Kimia-FMIPA UNHAS, Klinik hewan La Costae, Laboratorium Patologi Anatomi RSP UNHAS dan Laboratorium Sentra Diagnostik Patologia Makassar yang telah membantu dalam proses penelitian.

Kepada Badan Kepegawaian Daerah Kefamenanu NTT saya mengucapkan terima kasih atas beasiswa DAERAH yang diberikan (...) selama menempuh program pendidikan dokter gigi spesialis periodonsia. Ucapan terima kasih juga saya ucapkan kepada pimpinan Universitas Hasanuddin Prof. Dr. Ir. Jamaluddin Jompa, M.Sc., dekan Fakultas Kedokteran Gigi Irfan Sugianto, drg., M.Med.Ed., Ph.D. dan Kepala Program Studi Periodonsia Prof. Dr. Sri Oktawati, drg., Sp. Perio., Subsp. R.P.I.D (K) yang telah memfasilitasi saya menempuh program pendidikan dokter gigi spesialis periodonsia. Terima kasih kepada para dosen Prof. Dr. A. Mardiana Adam, M.S., Prof. Dr. Hasanuddin Thahir, drg., M.S., Sp. Perio (K), Surijana Mappangara, drg., M. Kes., Sp.P erio (K), Dian Setiawaty, drg., Sp.Perio (K) dan Sitti Raodah Juanita Ramadhan, drg., Sp.Perio serta Dr. Asdar Gani, drg., M. Kes dan Supiaty, drg., M.Kes. Terima kasih kepada Adel sebagai rekan dalam tim penelitian serta teman-teman angkatan saya Dextra (Adel, Tira, Kak Juli, Kak Ditha dan Kak Nurul) yang saling support selama masa pendidikan. Kepada kakak dan adek junior (Venom, Phoenix, Falcon, Vision dan maba), saya ucapkan terima kasih telah memberikan dukungan dan selamat selama menempuh pendidikan.

Akhirnya, kepada kedua orang tua tercinta saya Muri Kusnadi dan Hadijah, saya mengucapkan limpah terima kasih dan sembah sujud atas doa, pengorbanan dan motivasi mereka selama saya menempuh pendidikan. Penghargaan yang besar juga saya sampaikan kepada suami tercinta Eykman Salomo Henukh yang selalu mendukung dan menghibur selama proses pendidikan. Terima kasih kepada seluruh saudara saya Zaini, Yanti, Didik, Hardianto,atas motivasi dan dukungan yang tak ternilai.

Penulis,

Juli Fitriani

ABSTRAK

Juli Fitriani. **Kombinasi Bone Graft Yang Mengandung Cangkang Kerang Mutiara (*Pinctada Maxima*) Dengan Gel Teripang Emas Terhadap Pembentukan *Woven Bone* Pada Regenerasi Tulang** (dibimbing oleh Surijana Mappangara dan Hasanuddin Thahir).

Latar belakang. *Bone graft* digunakan untuk merekonstruksi defek intraosseous yang terbentuk akibat adanya penyakit periodontal. Sifat bahan graft yang wajib dimiliki yakni biokompatibel, aman, memiliki karakteristik permukaan yang ideal, penanganan dan geometri yang sesuai, serta sifat mekanis yang baik. *Bone graft* dapat membantu regenerasi tulang melalui tiga metode yaitu osteoinduktif, osteokonduktif, dan osteogenesis. Salah satu bahan *Bone Graft* pengganti dari hasil laut adalah *Pinctada maxima* yang digunakan sebagai bahan *bone graft* memiliki sifat tersebut. **Tujuan** Penelitian ini bertujuan menganalisis efektivitas kombinasi Kerang Mutiara (*Pinctada maxima*) dengan gel Teripang Emas (*Stichopus hermanii*) efektif dalam meningkatkan pembentukan *Woven Bone* pada regenerasi tulang. **Metode:** Penelitian ini menggunakan *pre-post test control grup design* dengan subjek penelitian adalah marmut jantan (*Cavia cobaya*). Pembuatan bubuk kerang mutiara *Pinctada maxima* menggunakan metode presipitasi dengan konsentrasi 0,8%, sementara ekstraksi gel *Stichopus hermanii* dengan NaCMC. *Woven Bone* diamati pada hari ke-7 dan ke-14 dan data dianalisis dengan SPSS *Statistics* V.21. **Hasil:** Pembentukan *Woven Bone* pada hari ke-7 dan ke-14 pada kelompok kontrol negatif memiliki perbedaan signifikan pada kelompok perlakuan dan kontrol positif (BATAN). Sedangkan kelompok perlakuan memiliki perbedaan yang signifikan dengan kelompok kontrol negative ($p < 0,05$), tetapi tidak berbeda signifikan dengan kelompok kontrol positif (BATAN) dengan $p > 0,05$. **Kesimpulan.** Kombinasi terapi *bone graft* Kerang Mutiara (*Pinctada maxima*) dengan gel Teripang Emas (*Stichopus hermanii*) mampu meningkatkan pembentukan *Woven Bone* dan menginduksi regenerasi tulang.

Kata kunci: *Woven Bone*, *bone graft*, *Pinctada maxima*, *Stichopus hermanii*

ABSTRACT

Juli Fitriani. **Combination of Bone Graft Containing Pearl Shell (*Pinctada Maxima*) with Gold Sea Cucumber Gel on the Formation of Woven Bone in Bone Regeneration** (supervised by Surijana Mappangara and Hasanuddin Thahir).

Background. Bone graft is used to reconstruct intraosseous defects formed due to periodontal disease. The characteristics that graft materials must have are that they are biocompatible, safe, have ideal surface characteristics, appropriate handling and geometry, and good mechanical properties. Bone graft can help bone regeneration through three methods, namely osteoinductive, osteoconductive and osteogenesis. One of the substitute Bone Graft materials from marine products is *Pinctada maxima* which is used as a bone graft material which has these properties. The aim of this research is to analyze the effectiveness of the combination of Pearl Shellfish (*Pinctada maxima*) with Golden Sea Cucumber (*Stichopus hermanii*) gel is effective in increasing the formation of Woven Bone in bone regeneration. Method: This study used a pre-post test control group design with the research subjects being male guinea pigs (*Cavia cobaya*). Making *Pinctada maxima* pearl oyster powder using the precipitation method with a concentration of 0.8%, while extracting *Stichopus hermanii* gel with NaCMC. Woven Bone was observed on days 7 and 14 and data were analyzed using SPSS Statistics V.21. Results: Woven Bone formation on days 7 and 14 in the negative control group had significant differences in the treatment and positive control groups (BATAN). Meanwhile, the treatment group had a significant difference from the negative control group ($p < 0.05$), but was not significantly different from the positive control group (BATAN) with $p > 0.05$. Conclusion. The combination of Pearl Shell (*Pinctada maxima*) bone graft therapy with Golden Sea Cucumber (*Stichopus hermanii*) gel is able to increase Woven Bone formation and induce bone regeneration.

Keyword : *Woven Bone, Bone graft, Pinctada Maxima, Stichopus hermanii*

DAFTAR ISI

	Halaman
HALAMAN JUDUL	i
DAFTAR ISI	ii
DAFTAR TABEL	iv
DAFTAR GAMBAR	iv
DAFTAR LAMPIRAN	v
BAB I. PENDAHULUAN	1
1.1. Latar Belakang	1
1.2. Teori	4
1.3. Rumusan Masalah	18
1.4. Hipotesa	19
1.5. Tujuan	19
1.6. Manfaat	19
1.7. Desain Konseptual	21
BAB II. METODE PENELITIAN	23
2.1. Jenis dan Desain Penelitian	23
2.2. Waktu dan Lokasi Penelitian	23
2.3. Subjek Penelitian	23
2.4. Variabel Penelitian	24
2.5. Definisi Operasional	24
2.6. Alat dan Bahan Penelitian	25
2.7. Prosedur Penelitian	26
2.8. Analisis Data	29

2.9. Kerangka Konsep	29
BAB III. HASIL PENELITIAN	31
3.1. Uji Normalitas dan Homogenitas pada Woven Bone.....	31
3.2. Pemeriksaan Jumlah Woven Bone hari 14 dan 21	33
BAB IV. PEMBAHASAN	33
BAB V. KESIMPULAN DAN SARAN	43
5.1. Kesimpulan	43
5.2. Saran	43
DAFTAR PUSTAKA	44
LAMPIRAN	46

DAFTAR TABEL

Nomor urut	Halaman
1. Jumlah Woven Bone pada seluruh kelompok pengamatan	38
2. Uji perbedaan jumlah Woven Bone pada kelompok pengamatan	39
3. Rerata jumlah woven bone hari ke-14	39
4. Rerata jumlah Woven Bone hari ke 21	40

DAFTAR GAMBAR

Nomor urut	Halaman
1. Struktur tulang Kortikal dan Konselus.....	11
2. Gambaran makroskopik Woven Bone	12
3. Pembentukan tulang intramembran.....	15
4. Tahap Ostifikasi.	16
5. Kerangka konsep penelitian.....	29
6. Hasil pengamatan Woven Bone	37

DAFTAR LAMPIRAN

Nomor urut	Halaman
1. Skema alur penelitian.....	52
2. Rekomendasi persetujuan etik	53
3. Lembar perbaikan ujian seminar hasil	54
4. Proses ekstraksi cangkang kerang mutiara	55
5. Perlakuan hewan coba dan pengambilan jaringan.....	56

BAB 1

PENDAHULUAN

1.1 Latar Belakang

Penyakit periodontal dapat menyebabkan resorpsi jaringan baik tulang alveolar dan sementum yang dapat mengakibatkan kehilangan gigi. Sementara menurut *The Global Burden of Disease Study*, penyakit periodontal menjadi urutan ke 11 penyakit yang paling banyak terjadi di dunia. Pencabutan gigi terutama disebabkan oleh karies dan penyakit periodontal. Penelitian Pasarelli, dkk² menemukan bahwa 52,2% kehilangan gigi disebabkan oleh karies dan 35,7% karena penyakit periodontal; hanya 6,9% oleh karena masalah endodontik, 2,9% harus dicabut karena indikasi prostetik dan 2,3% oleh karena kegagalan perawatan sebelumnya.^{1,2}

Periodontitis adalah peradangan yang mengenai jaringan pendukung gigi, disebabkan oleh mikroorganisme dan dapat menyebabkan kerusakan yang progresif pada ligamen periodontal, tulang alveolar, dan disertai dengan pembentukan poket. Periodontitis menyebabkan destruksi tulang yang permanen dikarakteristikan dengan inflamasi kronis hingga kehilangan tulang alveolar. Plak yang mengandung mikroorganisme patogenik ini berperan penting dalam menyebabkan dan memperparah infeksi periodontal. Bakteri yang paling banyak ditemukan pada periodontitis adalah bakteri *Aggregatibacter actinomycetemomitans* dan *Porphyromonas gingivalis*.^{3,4}

Perawatan periodontitis dengan metode konservatif seperti plak kontrol dan prosedur anti inflamasi biasanya tidak menghasilkan regenerasi jaringan secara spontan. Akan tetapi, pada penyakit periodontal parah yang ditandai dengan resorpsi jaringan baik tulang alveolar dan sementum dapat mengakibatkan kehilangan gigi. Perawatan periodontitis membutuhkan terapi regeneratif yang dapat mempercepat penyembuhan dan pembentukan tulang baru. Terdapat beberapa terapi rekayasa jaringan periodontal. *Bone graft* digunakan untuk merekonstruksi defek intraosseous yang terbentuk akibat adanya penyakit periodontal. Beberapa struktur biota laut kandungannya dapat digunakan dalam membangun struktur gigi (tulang, dentin, pulpa, maupun ligament periodontal) yang rusak/hilang akibat penyakit. Indonesia memiliki berbagai macam keanekaragaman biota laut yang dapat dimanfaatkan sebagai bahan regenerasi tulang. Cangkang kerang mutiara dan teripang emas (*Sticopus hermannii*) merupakan biota laut yang dapat ditemukan di perairan Indonesia.^{5,6,7,8}

Teknologi biomedis seperti rekayasa jaringan sangat berkembang saat ini. Salah satu tantangan terbesar dalam kedokteran gigi saat ini adalah untuk meregenerasi tulang alveolar yang rusak akibat periodontitis. Jenis rekayasa

jaringan untuk meregenerasi periodontal adalah dengan pengaplikasian *Bone graft*. *Bone graft* digunakan untuk merekonstruksi defek intraosseous yang terbentuk akibat adanya penyakit periodontal. Penggunaan bahan-bahan *Bone graft* dalam meregenerasi jaringan mempunyai keunggulan masing-masing sehingga dibutuhkan pengetahuan mengenai bahan regeneratif untuk mengoptimalkan hasil perawatan. Sifat bahan graft yang wajib dimiliki yakni biokompatibel, aman, memiliki karakteristik permukaan yang ideal, penanganan dan geometri yang sesuai, serta sifat mekanis yang baik. *Bone graft* dapat membantu regenerasi tulang melalui tiga metode yaitu osteoinduktif, osteokonduktif, dan osteogenesis. Secara garis besar terdapat empat macam *Bone graft* yaitu *autograft*, *allograft*, *xenograft* dan material sintesis *alloplastic*. *Autograft* masih menjadi pilihan utama dalam merestorasi defek tulang namun masih sangat terbatas sehingga dibutuhkan bahan *Bone graft* pengganti yang dapat membantu regenerasi tulang.^{8,9,10}

Salah satu bahan *Bone graft* pengganti yang dapat dimanfaatkan adalah hasil laut kerang mutiara (*Pinctada maxima*) yang cukup potensial terutama di perairan wilayah timur Indonesia seperti Papua, Maluku dan Sulawesi. Kerang mutiara tergolong salah satu hewan moluska laut Kelas *Bivalvia* yang hampir semua bagian dari tubuhnya mempunyai nilai jual, baik mutiara, cangkang, daging dan organisme kerang itu sendiri (benih maupun induk).^{11,12}

Komposisi kimia cangkang kerang *Pinctada maxima* 97% anorganik dan 3% organik, yang terdiri dari protein, peptide, glukoprotein, kitin, lipid, dan pigmen. Komposisi *Pinctada maxima* terdiri dari Ca, Mg, Na, P, Fe, Cu, Ni, B, Zn, dan Si. Kandungan utama dari nacre ini adalah kalsium karbonat (Ca_2CO_3). Struktur ini mirip dengan tulang manusia, struktur anorganik memiliki kekuatan yang luar biasa, sedangkan matriks organik mampu meningkatkan osteokonduktivitas bila dibandingkan bahan sintesis lain. Di dalam matriks organik cangkang kerang ditemukan molekul biologis yang identik dengan yang ditemukan pada manusia.^{12,13,14}

Molekul biologis termasuk hidroksiapatit adalah senyawa yang mengandung ion kalsium (Ca^{2+}) yang mengubah ion logam beracun dan menyerap unsur kimia organik dalam tubuh. Struktur ini mirip dengan tulang, struktur anorganik memiliki kekuatan yang luar biasa, sedangkan matriks organik mampu meningkatkan osteokonduktivitas jika dibandingkan dengan bahan sintetik lainnya. Dalam matriks organik cangkang kerang, molekul biologis ditemukan mampu mengaktifkan sinyal kimia osteoblast.^{15,16}

Dengan adanya kesamaan struktur kimia dengan mineral tulang pada jaringan manusia, maka hidroksiapatit sintetik menunjukkan daya afinitasnya (daya tarik) sangat kuat pada jaringan keras. Keuntungan hidroksiapatit dalam aplikasi klinis adalah sebagai material pengganti tulang, seperti *allograft* atau

sebagai pelapis implan logam dan secara kimia sama dengan mineral tulang manusia.^{17,18}

Teripang emas (*Stichopus hermannii*) merupakan salah satu teripang yang mudah ditemukan di Asia Tenggara, bagian barat pasifik hingga perairan Indonesia. Teripang selain sebagai sumber protein, juga dikenal secara luas sebagai obat tradisional yang sudah lama dimanfaatkan. Genus *Stichopus hermannii* atau lebih dikenal dengan gamat memiliki khasiat menyembuhkan *gastric ulcer*, *arthritis*, nyeri, hipertensi, dan meningkatkan penyembuhan luka. Kandungan nutrisinya yang lengkap menyebabkan teripang sering disebut sebagai ginseng dasar laut dan menjadi suplemen yang mujarab. Pada pengobatan Cina tradisional, teripang diketahui bermanfaat untuk melancarkan peredaran darah, mencegah penyempitan pembuluh darah akibat kolesterol, melancarkan fungsi ginjal, meningkatkan metabolisme, mencegah penyakit diabetes melitus, hipertensi, mempercepat penyembuhan luka, dan antiseptik tradisional. Air rebusan teripang telah dimanfaatkan secara tradisional sebagai tonikum dan diberikan kepada wanita yang baru melahirkan untuk menghentikan perdarahan dan mempercepat proses penyembuhan luka khitan pada anak laki-laki.^{12,13,14}

Dalam bidang kedokteran gigi, beberapa penelitian tentang efek teripang emas telah banyak dilakukan. Sebuah penelitian memperlihatkan granul teripang emas dapat meningkatkan ekspresi bFGF pada penyembuhan defek tulang. Dua tahun kemudian mereka kembali meneliti efektifitas teripang emas pada pembentukan tulang pada soket setelah pencabutan gigi.¹¹

Kandungan kolagen di dalam protein teripang sekitar 80% dari seluruh protein yang terdapat di tubuhnya. Termasuk kandungan Glikoprotein, kolagen, glikosaminoglikan (Asam Hialuronat, Kondroitin Sulfat, Dermatan Sulfat, Heparin, Heparan Sulfat, mukopolisakarida, proteoglikan. Kolagen berfungsi untuk membangun tulang, gigi, sendi, otot, dan kulit. Proteinnya juga mudah dicerna enzim pepsin. Kolagen diperlukan untuk pembentukan tulang, gigi dan metabolisme di dalam tubuh. Asupan kolagen akan membantu pertumbuhan jaringan mukosa, gingiva, otot dan tulang, meningkatkan imunitas tubuh, dan menyembuhkan luka baik pada jaringan lunak maupun jaringan tulang.¹²

Melihat khasiat teripang emas yang begitu besar, peneliti merasa tertarik dengan kandungan kolagen dan asam hialuronat dalam Teripang emas (*Stichopus Hermannii*), namun masih sedikit penelitian yang menunjukkan potensi teripang emas sebagai bahan cangkok tulang. *Stichopus hermannii*, memiliki kandungan asam hialuronat (AH) yang tinggi (75,7%), dan kolagen (29,47%). Dalam matriks ekstraseluler, AH mewakili kerangka kerja yang memicu pemulihan jaringan pasca cedera, menekan aktivitas anti-inflamasi, memodulasi hidrasi jaringan, keseimbangan osmotik dan pengenalan kolagen, dan kontraksi

selama proses perbaikan. Penelitian menggunakan AH pada konsentrasi 0,8% menunjukkan bahwa ia mempercepat regenerasi tulang melalui kemotaksis, proliferasi, dan diferensiasi sel mesenkim.¹²

Woven bone adalah jenis tulang sementara yang tidak memiliki kapasitas menahan beban. Pada fase proliferaatif, woven bone mulai terbentuk dari dinding soket hingga ke tengah soket, di dalam matriks jaringan ikat yang terbuat dari serat kolagen, dengan struktur yang tidak teratur. Pada fase tersebut, terdapat peningkatan ekspresi komponen utama dari matriks ekstraseluler, seperti kolagen tipe I yang dikodekan oleh gen COL1A1 dan COL1A2.^{19,20}

Osteoblas woven bone berperan aktif, terdapat dalam jumlah yang lebih besar daripada sel-sel tulang lamellar per satuan luas dan tertanam di dalam matriks kolagen yang mengelilinginya dalam susunan lingkaran 360°. Woven bone yang terbentuk berfungsi sebagai scaffold untuk sintesis tulang matur. Woven bone kemudian dihilangkan oleh osteoklas setelah perannya sebagai scaffold untuk deposisi tulang lamellar selesai. Peneliti ingin mengamati pembentukan woven bone yang berperan sebagai scaffold tulang matur. Pembentukan woven bone ini kemudian akan mempengaruhi lingkungan tempat beraktivitasnya sel osteoblast dan vaskularisasi tulang, yang kemudian akan mempengaruhi pembentukan tulang matur. Pemeriksaan pembentukan woven bone dilakukan dengan pemeriksaan histologi.^{20,21}

1.2 TEORI

1.2.1 Cangkang Kerang Mutiara (*Pinctada Maxima*)

Klasifikasi Cangkang Kerang Mutiara (*Pinctada Maxima*)

Pinctada maxima atau kerang mutiara/tiram mutiara secara taksonomi dimasukkan ke dalam hewan berjenis invertebrata, yang berarti hewan tidak bertulang belakang dan filum Mollusca yang berarti bertubuh lunak. *Pinctada maxima* adalah spesies tiram mutiara, moluska kerang laut dalam keluarga Pteridae. Ada dua varietas warna yang berbeda: tiram berbibir perak dan tiram berbibir emas. Bivalvia ini adalah tiram mutiara terbesar di dunia. Mereka memiliki lapisan kulit dalam yang sangat kuat yang terdiri dari nacre, juga dikenal sebagai "induk mutiara" dan penting bagi industri mutiara budidaya karena dibudidayakan untuk menghasilkan mutiara Laut Selatan.²²*Pinctada maxima* tersebar secara alami di kawasan Indo-Pasifik tengah mulai dari Myanmar hingga Kepulauan Solomon, seperti Asia Tenggara, Filipina, Laut Cina Selatan, dan Australia.

Secara rinci, jenis tiram mutiara dapat diklasifikasikan sebagai Kingdom *Invertebrata*, *Phyllum Mollusca*, Kelas *Pellicypoda* atau *lamellibranchiata*, Ordo

Anysomyaria, Famili Pteridae, Genus Pinctada, dan Spesies *Pinctada sp dan pteria*

1.2.2 Morfologi dan Anatomi

Bentuk luar tiram mutiara tampak seperti batu karang yang tidak ada tanda – tanda kehidupan. Tetapi di balik kekokohan tersebut terdapat organ yang dapat mengatur segala kativitas kehidupan dari tiram mutiara itu sendiri. Dalam kelunakan tubuh tiram tersebut terdapat cangkang yang keras untuk melindungi bagian tubuh agar terhindar dari benturan maupun serangan hewan lain. Di samping itu, dalam cangkang yang jumlahnya satu pasang dan mempunyai bentuk yang berlainan itu terdapat *mother of pearl* atau lapisan induk mutiara serta nacre yang dapt membentuk lapisan mutiara Jika dilihat zat penyusunnya maka lapisan pada cangkang tiram di bagi 3 lapisan yaitu:

1. Lapisan periostracum adalah lapisan kulit luar yang kasar yang tersusun dari zat organik yang menyerupai tanduk.

2. Lapisan prismatic adalah lapisan kedua yang tersusun dari kristal – kristal kecil yang berbentuk prisma dari hexagonal calcite.

3. Lapisan mutiara atau nacre adalah lapisan kulit sebelah dalam yang tersusun dari kalsium karbonat (CaCO_3)²³

Nacre dan tulang memiliki beberapa kesamaan, struktur aselular. *Nacre* dibentuk oleh skeleton luar moluska, sedangkan struktur aselular dari tulang dibentuk oleh skeleton internal *invertebrate*. Kedua struktur ini berbagi matriks organik yang terdeposit oleh sel khusus (sel tulang pada vertebrata dan sel *matle* epitelial pada moluska. Bentuk organiknya membentuk *scaffold* untuk kristalisasi dan mineralisasi langsung.¹⁸ Komposisi *Pinctada maxima* Ca, Mg, Na, P, Fe, Cu, Ni, B, Zn, dan Si. Kandungan utama dari *nacre* ini adalah kalsium karbonat (Ca_2CO_3). Hidroksiapatit merupakan senyawa yang mengandung ion kalsium (Ca^{2+}) yang mengubah ion logam beracun dan menyerap unsur kimia organik dalam tubuh.²⁵

Penemuan implan gigi pada tulang tengkorak suku mayan menjadi awal dilakukannya sejumlah penelitian terhadap cangkang kerang. “*Nacre*” biasa disebut “*mother of pearl*” merupakan bagian dari cangkang kerang yang memiliki kandungan utama $\text{Ca}(\text{CO}_3)_2$. *Nacre* mampu memfasilitasi proliferasi osteoblas, mempercepat produksi matriks ekstraseluler, dan mineralisasi. *Nacre* mengandung bahan inorganik dan organik yang memiliki struktur dasar mirip tulang. *Pinctada maxima* yang merupakan salah satu jenis kerang yang telah di budidaya di Kepulauan Pangkep Sulawesi Selatan.

Penelitian sebelumnya yang telah dilakukan oleh Flausse, dkk; Lopez dkk; Rousseau, dkk; dan Shen, dkk telah menunjukkan biokompatibilitas, biodegradabilitas, dan sifat osteogenik nacre, menandai potensi nacre sebagai alternatif terhadap biomaterial lain yang umum digunakan dalam rekayasa jaringan. Nacre telah terbukti memfasilitasi proliferasi osteoblas dan mempercepat produksi dan mineralisasi matriks ekstraseluler (ECM).^{26,27,28,29} Selain itu, nacre telah menunjukkan kekuatan mekanik yang tinggi, biokompatibilitas yang sangat baik, kemampuan osteogenik, dan biodegradabilitas baik *in vitro* dan *in vivo*. Matriks organik yang terkandung dalam nacre juga ditemukan mengandung molekul biologis yang mampu mengaktifkan osteoblas melalui sinyal kimia.³⁰

Nacre dan tulang keduanya merupakan struktur biomineralisasi, meskipun komposisi dan organisasinya berbeda. Fase mineral tulang manusia tersusun dari kalsium fosfat dalam bentuk kristal HA, sedangkan nacre tersusun dari kalsium karbonat dalam bentuk kristal aragonit.³¹ Nacre mampu menarik dan mengaktifkan osteoblas dan sekaligus bersifat biokompatibel dan osteoinduktif.³² Secara khusus, perlustrin, sebuah anggota superfamili IGF yang ditemukan pada vertebrata dan mampu mempengaruhi metabolisme tulang baik dengan memodulasi aktivitas IGF atau tidak bergantung pada IGF, telah diisolasi dari moluska dan terbukti mempengaruhi diferensiasi osteogenik.³³

Ciri utama bahan osteogenik adalah osteokonduksi dan osteoinduksi. Secara umum diyakini bahwa nacre mengandung satu atau lebih molekul sinyal yang mampu merangsang pembentukan tulang, menjadikannya biomaterial tulang yang menjanjikan. Lopez, dkk menempatkan serpihan nacre pada lapisan osteoblas manusia secara *in vitro*, menghasilkan pembentukan matriks osteoid padat yang mengandung fokus dengan fitur struktural termineralisasi dan struktur mirip tulang. Dengan adanya nacre dari cangkang *P. maxima*, pembentukan tulang dicapai dalam kultur osteoblas manusia, yang selanjutnya menunjukkan kemampuan bahan tersebut untuk menstimulasi pembentukan tulang. Green juga mengamati potensi osteogenik dari chip nacre *P. maxima*, dengan kultur sel induk yang berasal dari sumsum tulang manusia menunjukkan ekspresi ALP yang lebih besar dibandingkan kontrol yang diberi BMP-2. Lamghari, dkk juga menyatakan bahwa nacre memiliki aktivitas osteogenik melalui percobaan *in vitro* dan *in vivo*. Chen, dkk menemukan bahwa nanokristalit mutiara mampu meningkatkan kemampuan osteogenik dan mendorong diferensiasi osteogenik sel tulang tikus (MC3T3-E1) secara *in vitro*. Asvanund, dkk membandingkan efek osteogenik dari nacre dan B-TCP pada sel tulang manusia (HBC) yang dikultur bersama selama empat minggu. Hasil menunjukkan bahwa nacre meningkatkan aktivitas osteogenik dengan meningkatkan ekspresi ALP, sialoprotein tulang (BSP), dan osteokalsin (OC). Shen, dkk menunjukkan bahwa, dibandingkan dengan

cangkang nacre dan HA, mutiara dapat merangsang proliferasi osteoblas lebih cepat.^{34,35,36,37,29,30}

Serbuk nacre sebagai bahan *bone graft* telah terbukti menginduksi pembentukan tulang baru secara *in vivo*. Bubuk nacre yang ditanamkan pada tulang rahang manusia yang mengalami defek mampu menginduksi regenerasi tulang, dengan tulang yang baru terbentuk bersentuhan erat dengan implan nacre. Aktivitas osteoblas yang signifikan terdapat pada daerah perbatasan osteoid yang baru terbentuk, menunjukkan sifat osteogenik dari implan nacre. Liao menanamkan butiran nacre (diameter <2 mm) ke dalam tulang femur tikus, menunjukkan biokompatibilitas, biodegradabilitas, dan osteokonduktivitas nacre. Tulang yang baru terbentuk langsung pada permukaan nacre, dengan antarmuka menyatu erat yang terdiri dari zona kaya fosfor. Lamghari mencampurkan bubuk nacre (50–150 ml) dengan darah autologus yang disuntikkan antara vertebra lumbalis kelima dan keenam pada model kelinci rematik. Setelah dua minggu, nacre dapat ditoleransi dengan baik oleh jaringan inang dan setelah lima minggu pembentukan tulang endokondral di wilayah partikel nacre yang terdegradasi terdeteksi. Setelah 11 minggu, fusi padat antara proses transversal di lokasi implan diamati.^{38,39,30}

1.2.3 Teripang Emas (*Stichopus hermanii*)

Teripang merupakan salah satu biota laut yang banyak ditemukan di perairan Indonesia, terutama pada daerah Sulawesi tengah dan Sulawesi selatan. Kandungan flavonoid dari teripang emas dapat meningkatkan diferensiasi osteoblas dalam proses regenerasi tulang. Penelitian bahan *nacre* sebagai *bone graft* telah banyak dilakukan di berbagai negara dengan spesies beragam. Penelitian cangkang kerang mutiara dan teripang emas sebagai bahan *bone graft* telah banyak diteliti sebelumnya. Namun kombinasi kedua bahan ini sebagai bahan *bone graft* belum pernah diteliti sebelumnya.

Holothuridea atau yang lebih dikenal dengan sebutan teripang atau timun laut merupakan salah satu species Echinodermata. Echinodermata memiliki lima kelas yaitu kelas Asteroide (bintang laut), kelas Ophiuroidea (bintang laut), kelas Echinoid (landak laut), kelas Crinoidea (lili laut), dan kelas Holothuridea (teripang laut). Holothuridae atau teripang memiliki 3 famili yaitu famili Holothuridae (genus *Actinopyga* dan *Holothuria*), *Stichopodidae* (genus *Stichopus*), dan *Synaptidae* (genus *Synapta*). Pada penelitian ini, jenis teripang yang digunakan adalah teripang emas (*Stichopus hermanii*). Adapun klasifikasi teripang emas (*Stichopus hermanii*) merupakan bagian dari Phylum *Echinodermata*, Subphylum *Eleutherozoa*, Infraphylum *Echinozoa*, Kelas *Holothuroidea*, Subclass *Aspidochirotea*, Order *Aspidochirotida*, Family *Stichopodidae*, Genus *Stichopus*, Spesies *hermanii*.

Teripang mengandung berbagai komponen bioaktif yang sangat bermanfaat bagi kesehatan manusia. Kandungan protein pada teripang kering adalah 82 g per 100 g dan sekitar 80% berupa kolagen. Kolagen berfungsi sebagai pengikat jaringan dalam pertumbuhan tulang dan kulit. Uji kuantitatif karakterisasi senyawa organik pada whole ekstrak *Stichopus Hermanii* oleh Rima Parwati pada 2012 menunjukkan kadar protein total 18,6% , asam amino esensial 14,76% asam amino non esensial 3,18%, glikoprotein 3,81% , kolagen 4,06%, glikosaminoglikam 3.18% , Asam hyaluronat 0,14%, Heparin 0,38 % , kondroitin sulfat 0,65%, dermatan sulfat 1,82%, mukopolisakarida 0,38%, proteoglikan 2,41%, EPA-DHA 0,15%, Flavonoida 0,04%, sapoin 0,12% dan cell growth factor 0,11%.¹² Kandungan kolagen di dalam protein teripang sekitar 80% dari seluruh protein yang terdapat di tubuhnya. Termasuk kandungan Glikoprotein, kolagen, glikosaminoglikan (Asam Hialuronat, Kondroitin Sulfat, Dermatan Sulfat, Heparin, Heparan Sulfat, mukopolisakarida, proteoglikan. Kolagen merupakan protein utama yang paling banyak ditemukan dalam tubuh manusia, berbentuk serat dan merupakan bagian penting dari jaringan ikat yang dibutuhkan untuk penyembuhan luka. Kolagen berfungsi untuk membangun tulang, gigi, sendi, otot, dan kulit. Proteinnya juga mudah dicerna enzim pepsin. Kolagen diperlukan untuk pembentukan tulang, gigi dan metabolisme di dalam tubuh. Asupan kolagen akan membantu pertumbuhan jaringan mukosa, gingiva, otot dan tulang, meningkatkan imunitas tubuh, dan menyembuhkan luka baik pada jaringan lunak maupun jaringan tulang.¹³

Asam hialuronat yang terkandung dalam *Stichopus hermanni* dapat berinteraksi dengan CD44 untuk memulai transduksi sinyal melalui aktivasi MAPK yang menginduksi fosforilasi ERK1/2 dan aktivasi AP-1 yang mengakibatkan migrasi sel akibat pelepasan berbagai faktor pertumbuhan. Aktivasi ini pada gilirannya, memicu proliferasi dan diferensiasi sel osteoprogenitor menjadi sel osteoblas yang berperan penting dalam pembentukan matriks tulang. Proses ini ditujukan dalam penelitian yang dilakukan oleh Sari dan Kurniawan pada tahun 2019 menggunakan butiran cangkang *Anadara granosa* yang dikombinasikan dengan *Stichopus hermanni* menunjukkan adanya peningkatan pembentukan *woven bone* gigi tikus *Rattus norvegicus* yang lebih luas di hari ke-14 pada kelompok AGSH1; AGSH2 dan AGSH3 dibandingkan dengan kelompok kontrol dan kelompok AG yang hanya diberikan *Anadara granosa* saja.¹⁴

Monika, dkk pada tahun 2021 melakukan penelitian dan menyatakan bahwa salah satu spesies teripang yang memiliki senyawa antibakteri adalah *Stichopus hermannii*.⁴⁰ Tamara, dkk pada tahun 2015 melakukan penelitian dan menyimpulkan bahwa *Stichopus hermannii* mampu menghambat bakteri gram positif dan gram negatif, dibandingkan dengan jenis teripang lainnya.⁴¹ Adam M, dkk 2022 Teripang emas (*Sticopus Hermanii*) merupakan mikroorganisme laut yang sangat bermanfaat dalam kehidupan manusia.⁴² Teripang emas sangat

bermanfaat dalam proses regenerasi jaringan khususnya jaringan periodontal. Kerusakan jaringan tulang akan melalui proses remodeling dalam penyembuhannya. Remodeling tulang terjadi dengan tujuan menjaga kekuatan tulang dan homeostatis mineral. Berbagai biomarker sel yang berperan dalam proses remodeling tulang, antara lain BMP2 dan Osteoprotegerin (OPG). *Bone Morphogenetic Protein 2* (BMP2) merupakan superfamili TGF yang berperan dalam sejumlah proses perkembangan dan pembentukan tulang. OPG berarti pelindung tulang karena melindungi tulang dari resorpsi berlebihan dengan membatasi resorpsi tulang oleh osteoklas. OPG berikatan dengan RANKL dan menghambat interaksi RANKL dengan RANK sehingga mempengaruhi pembentukan dan fungsi osteoklas.⁴³

Penelitian yang dilakukan oleh Adam, dkk pada tahun 2023 yang menganalisis pengaruh teripang emas terhadap peningkatan BMP2 dan Osteoprotegrin pada regenerasi tulang menunjukkan adanya perbedaan yang signifikan BMP-2 dan OPG antar kelompok perlakuan pada hari ke 14 dan 21. OPG dan BMP2 tertinggi terdapat pada kelompok yang diberikan teripang emas dibandingkan kelompok kontrol positif dan kelompok kontrol negatif. Hal ini menunjukkan kemampuan ekstrak teripang yang dikombinasikan dengan protein deproteinisasi dalam regenerasi tulang. Kehadiran BMP-2 akan mempercepat penyembuhan tulang, meningkatkan mineralisasi, remodeling, dan kekakuan biomekanik. Kombinasi ekstrak teripang emas dengan protein deproteinase menunjukkan nilai rata-rata yang lebih tinggi dan signifikan dibandingkan kelompok kontrol menunjukkan bahwa kandungan ekstrak teripang emas mampu meningkatkan proses regenerasi tulang. Kandungan asam hialuronat pada teripang emas dapat berinteraksi dengan CD44 untuk memulai transduksi sinyal dan mengaktifkan AP-1 (alkaline fosfatase) yang mengakibatkan migrasi sel akibat pelepasan berbagai faktor pertumbuhan. Aktivasi akan memicu proliferasi dan diferensiasi osteoprogenitor menjadi sel osteoblas yang berperan penting dalam pembentukan matriks tulang.⁴³ Penelitian lain yang dilakukan oleh Setiawati, dkk dengan pemberian hidroksiapatit asam hialuronat karbonat pada soket tikus wistar pasca pencabutan juga dapat meningkatkan osteoprotegerin (OPG) dan TGF- β 5 kali dibandingkan kontrol. Peningkatan TGF- β menunjukkan peningkatan BMP-2. Adam, dkk juga menyatakan bahwa kondroitin sulfat memiliki efek antiosteoklastogenik dan flavonoid yang meningkatkan ekspresi OPG, meningkatkan diferensiasi osteoblas, dan menurunkan ekspresi RANKL. Harun, dkk juga mengungkapkan kandungan lain pada teripang emas yang dapat meningkatkan produksi TGF- β adalah proteoglikan. Proteoglikan dapat memodulasi faktor pertumbuhan seperti faktor pertumbuhan endotel vaskular dan FGF serta dapat mengatur aktivitas TGF- β dan produksi kolagen dan fibrin tipe I dan III. Pelepasan TGF- β akan meningkatkan sintesis kolagen dan proses penyembuhan luka akan terjadi lebih cepat. Teripang emas mengandung flavonoid yang dapat menghambat diferensiasi osteoklas sehingga menghambat

resorpsi tulang dan merangsang diferensiasi osteoblas. Flavonoid dapat meningkatkan aktivitas alkaline fosfatase (ALP), kolagen dan gen protein morfogenetik tulang (BMP-2, BMP-4, dan BMP-7). BMP2 akan diproduksi dalam jumlah besar mulai akhir fase inflamasi ke fase inisiasi setelah 2 minggu dan akan berlanjut hingga selesainya fase masturbasi jaringan tulang baru. Ekspresi BMP2 akan terus meningkat hingga mencapai hari ke 21.^{43,44}

1.2.4 Struktur Tulang

Tulang merupakan jaringan yang hidup dan sebagai jaringan penghubung (connective tissue) dengan tiga fungsi utama sebagai berikut:

1. Fungsi mekanik yaitu untuk gerakan dan melekatnya otot
2. Melindungi organ vital
3. Sebagai cadangan kalsium dan fosfat²⁷

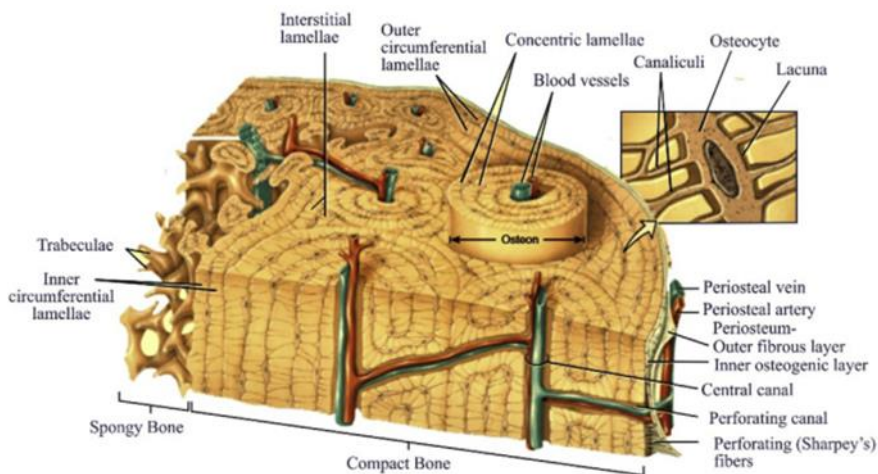
Secara garis besar tulang dikenal ada dua tipe yaitu tulang korteks (kompak) dan tulang trabekular (berongga = spongy = cancellous). Bagian luar kedua tulang tersebut merupakan tulang padat yang disebut korteks tulang dan bagian dalamnya adalah tulang trabekular yang tersusun seperti bunga karang.¹⁹

Tulang korteks merupakan bagian terbesar (80%) penyusun kerangka, mempunyai fungsi mekanik, modulus elastisitas yang kuat dan mampu menahan tekanan mekanik berupa beban tekukan dan puntiran berat. Tulang korteks merupakan lapisan padat kolagen yang mengalami mineralisasi, tersusun konsentris sejajar permukaan tulang. Tulang korteks terdapat pada tulang panjang ekstremitas dan vertebra. Unit dasar tulang kortikal adalah osteon atau sistem Havers. Setiap osteon tersusun di sekitar kanal Havers sentral yang berisi arteriol, venula, kapiler, dan saraf. Sebuah osteon terdiri dari lima hingga tujuh cincin konsentris lamela tubular yang membungkus kanal Havers sentral (Gambar 1.1 dan 1.2). Cincin osteosit terperangkap dalam kekosongan di antara lamela tubular ini, masing-masing dihubungkan oleh saluran yang disebut kanalikuli. Kanalikuli menyebar secara radial dari kanalis Havers sentral, dan bila dilihat dari atas tampak seperti jari-jari roda. Osteosit berkomunikasi satu sama lain melalui gap persimpangan yang terkandung dalam kanalikuli ini. Osteon biasanya berjalan sejajar dengan sumbu panjang tulang karena mereka sejajar sepanjang garis gaya, dan setiap osteon dipisahkan satu sama lain oleh garis semen yang tidak dilintasi oleh serat kolagen atau kanalikuli. Saluran Volkmann berjalan tegak lurus terhadap sumbu panjang tulang yang menghubungkan permukaan luar dan dalamnya. Mereka bertanggung jawab untuk menampung pembuluh darah yang mengalir menuju dan dari kanal Havers. Pada permukaan periosteal dan endosteal tulang, lamela tidak lagi tersusun menjadi osteon, melainkan sejajar dengan permukaan membentuk lamela melingkar dan endosteal. Tulang kortikal lebih padat, memiliki tingkat turnover yang lebih lambat, modulus elastisitas

Young yang lebih tinggi (kisaran 3,3 GPa dengan gaya geser hingga 18 GPa dengan gaya aksial) dan lebih kaku dibandingkan tulang cancellous.^{46,47}

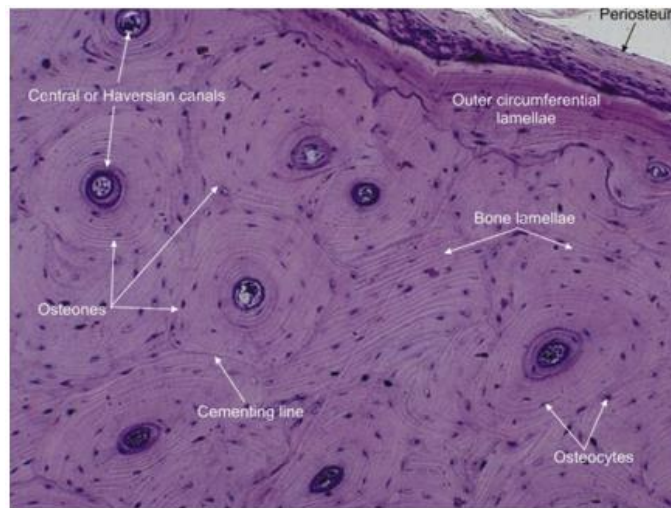
Gambar 1.1. Struktur tulang kortikal dan kanselus. Hal ini menunjukkan pengorganisasian lamela menjadi trabekula (tulang kanselus atau tulang spons), dan menjadi osteon (tulang kortikal atau tulang kompak). Hal ini juga menunjukkan lamela melingkar yang membentuk permukaan tulang kortikal. Perhatikan lapisan periosteum dan hubungannya dengan suplai darah. Kanal yang berjalan tegak lurus (dengan pembuluh yang terkait) mewakili kanal Volkmann.⁴⁶

Tulang cancellous terdiri dari kisi tiga dimensi dari pelat tulang yang



berpotongan yang disebut trabekula, yang sejajar sepanjang sumbu tekanan mekanis (Gambar 1.1). Ruang antara trabekula diisi dengan sumsum tulang. Tidak seperti tulang kortikal, lamela pada tulang kanselus tidak tersusun menjadi osteon, melainkan tersusun menjadi lembaran paralel yang selanjutnya membentuk trabekula. Namun terdapat susunan topografi serupa dari lakuna, osteosit, dan kanalikuli, tetapi tanpa kanal Havers sentral atau struktur neurovaskular terkait. Tulang cancellous memiliki tingkat pergantian metabolik delapan kali lipat dibandingkan tulang kortikal. Namun, karena porositasnya yang lebih besar maka kepadatannya kurang, memiliki modulus elastisitas Young yang lebih rendah (sekitar 1 GPa) dan lebih elastis dibandingkan tulang kortikal dan mengalami proses resorpsi lebih cepat. Tulang spongiosa terdapat pada daerah metafisis dan epifisis tulang panjang serta bagian dalam tulang pendek.^{47,48}

Gambar 1.2. Struktur tulang kortikal. Slide histologi ini menunjukkan hubungan osteon, garis semen dan lamela melingkar, serta posisi osteosit di dalam osteon.⁴⁷



Secara makroskopis tulang dibedakan menjadi *woven bone* dan tulang berlapis (lamellar). *Woven bone* adalah bentuk tulang yang paling awal pada embrio dan selama pertumbuhannya terdiri dari jaringan kolagen berbentuk iregular. *Woven bone* pada individu sehat merupakan jenis tulang transisi yang ditemukan selama perkembangan atau selama penyembuhan patah tulang. Secara khusus, ia terdapat pada kerangka embrionik dan neonatal, metafisis tulang yang sedang tumbuh (usia 4 tahun ke bawah), fraktur kalus pada anak-anak, dan pada *hard callus* awal pada orang dewasa. Hal ini juga ditemukan pada tulang patologis yang merupakan konstituen tumor, tulang Pagetic, dan osteogenesis imperfekta. Tulang ini terbentuk dengan cepat dan relatif kaya sel dibandingkan dengan tulang lamellar. *Woven bone* terdiri dari kumpulan fibril kolagen termineralisasi yang tidak memiliki orientasi yang terlihat, dan tidak memiliki tingkat struktur yang lebih tinggi. Hal ini pada gilirannya menghasilkan sifat mekanik yang seragam di segala arah (karakteristik isotropik) yang tidak bergantung pada beban yang diterapkan, sehingga membuatnya relatif lebih lemah. tetapi lebih fleksibel dibandingkan tulang lamellar yang lebih terstruktur. *Woven bone* mewakili solusi optimal dalam situasi di mana *scaffold* diperlukan untuk pembentukan tulang lamellar yang lebih terstruktur selanjutnya. Setelah dewasa *woven bone* diganti oleh tulang berlapis yang terdiri dari tulang korteks dan trabekular.^{19,47}

Tulang lamellar terdiri dari lamela, seperti namanya. Kata lamella berasal dari bahasa latin lamina yang berarti pelat tipis. Osteoblas meletakkan matriks

kolagen dalam lembaran berlapis tipis secara mikroskopis yang dikenal sebagai lamela. Matriks ini tersusun sendiri menjadi fibril kolagen, dan fibril ini selanjutnya tersusun sendiri menjadi kumpulan fibril kolagen (serat kolagen). Fibril kolagen ini termineralisasi dan terbentuk menjadi lembaran dengan serat kolagen yang tersusun paralel (kumpulan fibril) yang berorientasi sepanjang garis tegangan sehingga menciptakan bentuk dasar lamela individu. Susunan yang berorientasi pada tegangan ini berkontribusi terhadap karakteristik anisotropik tulang lamellar. Serat di setiap lamela yang berdekatan secara tradisional dianggap disusun pada sudut miring satu sama lain membentuk tulang herring atau susunan kayu lapis diputar yang dipisahkan oleh garis semen. Meskipun orientasinya terlalu paralel pada tingkat serat kolagen, setiap lamela mengandung serat yang memiliki fibril dengan orientasi berbeda dalam kumpulan ini. Kumpulan ini dapat berisi fibril mineralisasi searah dan susunan serat mineralisasi yang mengipasi, dengan ruang di antara kumpulan ini diisi oleh material yang tidak teratur. Susunan lamela keseluruhan inilah yang membedakan tulang kortikal dan tulang cancellous.⁴⁷

1.2.5 Woven Bone

Perkembangan tulang dimulai dengan penggantian jaringan mesenkim kolagen oleh tulang. Hal ini menghasilkan pembentukan *woven bone*, suatu bentuk tulang primitif dengan serat kolagen yang tersusun secara acak yang selanjutnya dirombak menjadi tulang lamellar matang, yang memiliki cincin kolagen paralel yang teratur. Tulang lamellar kemudian secara konstan direnovasi oleh osteoklas dan osteoblas.⁴⁹

Woven bone memiliki tampilan seperti proyeksi jari-jari jaringan mineralisasi dalam matriks jaringan ikat. Proyeksi tersebut secara progresif memanjang dari dinding soket hingga ke tengah soket, di dalam matriks jaringan ikat yang terbuat dari serat kolagen, dengan struktur yang tidak teratur. Proyeksi woven bone ini mengelilingi pembuluh darah, menyebabkan pembentukan sistem Haversian (osteon primer), secara sporadic diperkuat oleh tulang berserat paralel. Dalam beberapa lokasi tertentu resorpsi aktif bundle bone membentuk komunikasi langsung antara struktur anyaman termineralisasi teratur yang baru dan sumsum tulang dari septa interdental yang berdekatan.^{51,52}

Woven merupakan jenis tulang sementara yang tidak memiliki kapasitas menahan beban dan oleh karena itu perlu diganti dengan jenis tulang dewasa (tulang lamellar dan sumsum tulang). Woven bone yang terbentuk berfungsi sebagai scaffold untuk sintesis tulang lamellar. Woven bone jarang terdapat sendirian dalam akumulasi besar; secara histologis terlihat selalu ditutupi oleh osteoblas permukaan (SOBL). Woven bone diresorpsi oleh osteoklas setelah perannya sebagai scaffold telah selesai.^{50,53}

Kemampuan osteoblas mesenkim untuk membentuk woven bone secara *de novo* pada tempat yang sebelumnya tidak terdapat tulang, menunjukkan

kemampuan sintetik yang kuat. Woven bone memiliki pengaruh besar pada pembentukan tulang secara keseluruhan dengan menyediakan scaffold tulang lamelar. Terdapat dua jenis sel osteoblas yang berbeda yang mensintesis woven bone dan tulang lamellar:⁵⁰

1. Osteoblas mesenkim, yang disebut sebagai mesenchymal osteoblast (MOBL) tersusun melingkar dalam kolagen yang tersusun acak untuk membentuk woven bone.

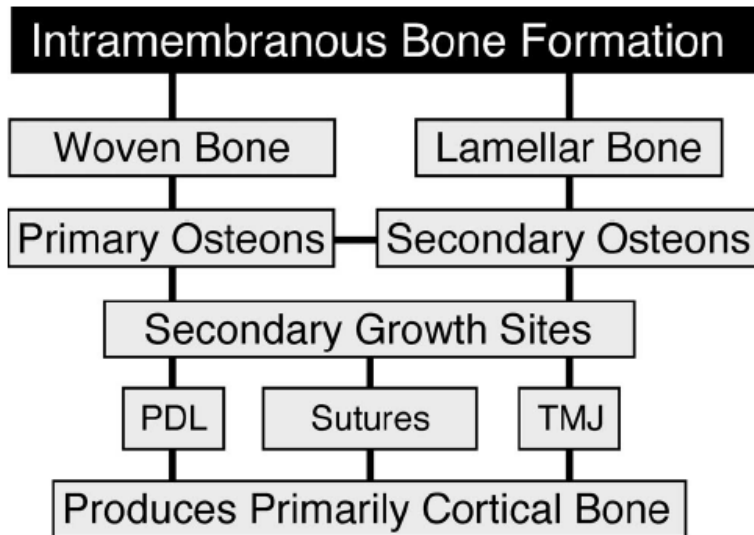
2. Osteoblas permukaan, disebut sebagai surface osteoblast (SOBL), tersusun secara linier pada permukaan woven bone (atau tulang lamellar yang berdekatan) untuk mensintesis tulang lamellar berserat parallel.

Tahapan pembentukan woven bone: ¹⁴

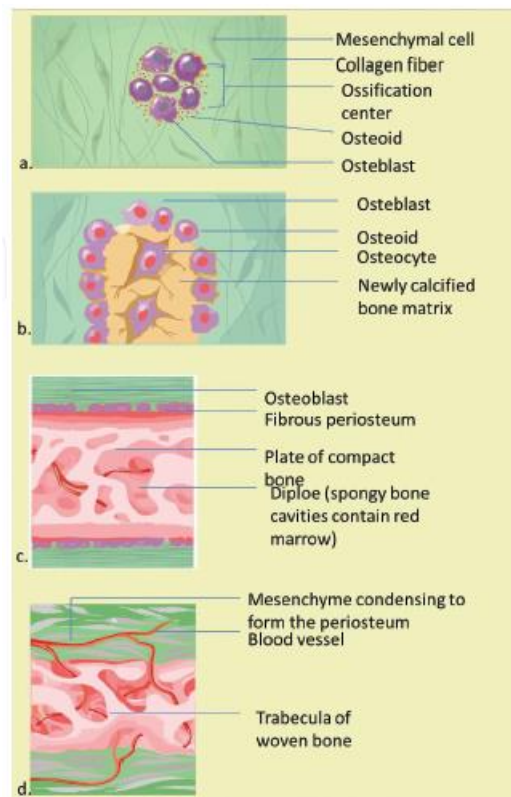
1. Tahap I : akumulasi sel pre-osteoblas padat yang sangat seluler secara de novo pada tempat yang tidak terdapat jaringan tulang. Sel pre-osteoblas ini berdifferentiasi dari sel mesenkim
2. Tahap II: Osteoblas mesenkim tersusun membentuk lingkaran dengan serat matriks yang terletak secara acak. Terdapat 3 jenis skenario :
 - a. luas sel lebih besar dari luas matriks,
 - b. luas sel sama dengan luas matriks,
 - c. luas matriks lebih besar dari luas sel
3. Tahap III : Matriks dengan jumlah cukup bertindak sebagai scaffold tempat osteoblas permukaan mulai mensintesis tulang.
4. Tahap IV : Terdapat penurunan jumlah woven bone dalam kompleks tulang.
Pengurangan woven bone secara relatif terjadi karena peningkatan sintesis tulang lamelar dan absolut karena resorpsi oleh osteoklas. Pembentukan tulang lamellar bergantung pada tiga skenario pada tahap II:
 - a. woven bone lebih banyak dari pada tulang lamellar,
 - b. woven bone sama dengan tulang lamellar,
 - c. tulang lamellar lebih dari woven bone
5. Tahap V : semua tulang yang terlihat merupakan tulang lamellar.

Setelah *woven bone* terbentuk, ia dengan cepat berfungsi sebagai *scaffold* untuk sintesis tulang lamellar. *Woven bone* jarang ditemukan sendirian dalam kelompok besar, ia selalu ditutupi oleh SOBL (*surface osteoblast*) dan tulang lamellar berserat parallel dan ada sebagai kompleks *woven-lamellar*, fibro-lamellar atau kompleks *woven-parallel-fibred*. *Woven bone* akan dihilangkan oleh osteoklas setelah perannya sebagai *scaffold* untuk pengendapan tulang lamellar selesai. Mekanisme pembentukan tulang intramembran dan endokondral mensintesis tulang yang pada akhirnya berbentuk lamellar, dengan unsur molekuler yang sama; mekanismenya berbeda mengenai penggantian

jaringan *scaffold*: *woven bone* di korteks (intramembran) dan tulang rawan yang terkalsifikasi (endokondral) di trabekula sumsum internal.¹⁸



Gambar 1.3. Pembentukan tulang intramembran menghasilkan struktur *woven* atau lamellar tergantung pada kecepatan aposisi. *Woven bone* dipadatkan dengan tulang lamelar untuk membentuk osteon primer. Lamella sirkumferensial diubah menjadi osteon sekunder. Semua pembentukan tulang intramembran berhubungan dengan tempat pertumbuhan sekunder, seperti periodontal ligamen, sutura, dan sendi temporo-mandibular. Pembentukan tulang intramembran terutama menghasilkan tulang kortikal.⁵⁵



Gambar 1.4. Tahap osifikasi intramembran. (a) Sel-sel mesenkim berkelompok menjadi beberapa kelompok, dan terbentuklah pusat osifikasi. (b) Osteoid yang disekresikan memerangkap osteoblas, yang kemudian menjadi osteosit. (c) Matriks trabekuler dan bentuk periosteum. (d) Tulang kompak berkembang di permukaan tulang trabekuler, dan pembuluh darah yang padat berkondensasi menjadi sumsum merah.⁴⁹

1.2.5 Remodelling Tulang

Remodeling tulang adalah proses yang terjadi secara kontinyu, dimana tulang lama akan diresorpsi dan tulang baru akan dibentuk. Proses remodeling mengontrol pembentukan kembali atau penggantian tulang selama

pertumbuhan tulang. Proses remodeling tulang merupakan suatu siklus yang meliputi beberapa tahapan, diantaranya:⁵¹

1. Quiescent phase

Merupakan keadaan fase tulang saat istirahat. Faktor yang menginisiasi proses ini belum diketahui secara pasti.

2. Tahap aktivasi (*activation phase*) adalah tahap interaksi antara prekursor osteoblas dan osteoklas, kemudian terjadi proses diferensiasi, migrasi, dan fusi multinuklear osteoklas yang terbentuk kemudian akan melekat pada permukaan matriks tulang dan akan dimulai tahap berikutnya yaitu tahap resorpsi. Sebelum migrasi ke matriks tulang osteoklas tersebut akan melewati sederetan *lining* sel osteoblas pada permukaan tulang untuk dapat mengeluarkan enzim proteolitik. Interaksi sel antara *stromal cell* (sel stroma) dan *hematopoietic cell* (sel hematopoietik) menjadi faktor penentu perkembangan osteoklas. Perkembangan osteoklas dari prekursor hematopoietik tidak bisa diselesaikan jika tidak ada kehadiran sel stroma. Oleh karena itu hormon sistemik dan lokal yang mempengaruhi perkembangan osteoklas disediakan oleh *stromal-osteoblastic lineage* (sel stroma).

3. Tahap resorpsi (*resorption phase*) adalah tahap pada waktu osteoklas akan mensekresi ion hidrogen dan enzim lisosom terutama cathepsin K dan akan mendegradasi seluruh komponen matriks tulang termasuk kolagen. Setelah terjadi resorpsi maka osteoklas akan membentuk lekukan atau cekungan tidak teratur yang biasa disebut lakuna howship pada tulang trabekular dan saluran haversian pada tulang kortikal. Resorpsi tulang yang dimediasi oleh osteoklas hanya memakan waktu sekitar 2-4 minggu selama setiap siklus remodeling.

4. Tahap reversal (*reversal phase*)

Pada akhir proses resorpsi tulang, pada rongga hasil resorpsi akan dipenuhi oleh sel mononuklear, termasuk monosit, osteosit yang dilepaskan dari matriks tulang, dan preosteoblas yang direkrut untuk memulai pembentukan tulang baru. Sinyal yang menghubungkan antara fase resorpsi ke fase awal pembentukan tulang antara lain termasuk sinyal yang berasal dari matriks tulang seperti TGF- β , IGF-1, IGF-2, BMP, PDGF, dan FGF.

5. Tahap formasi (*formation phase*), adalah tahap pada waktu terjadi proliferasi dan diferensiasi prekursor osteoblas yang dilanjutkan dengan pembentukan matriks tulang yang baru dan akan mengalami mineralisasi. Tahap formasi akan berakhir ketika defek (cekungan) yang dibentuk oleh osteoklas telah diisi.

6. Fase mineralisasi

Proses mineralisasi dimulai 30 hari setelah pengendapan osteoid, berakhir 90 hari pada tulang trabekular dan pada 130 hari pada tulang kortikal. Selanjutnya fase Euiscent akan dimulai lagi.

7. Fase terakhir dalam proses pembentukan tulang baru adalah fase remodeling. Fase remodeling berfungsi untuk memperbaiki bentuk, struktur, serta sifat-sifat mekanis tulang dan berlangsung selama beberapa bulan sampai bertahun-tahun. Pada fase ini, aktifitas osteoblast dan osteoclast merubah tulang imatur menjadi matur, membentuk lamella menjadi lebih terorganisir agar woven bone yang susunannya tidak beraturan menjadi lebih beraturan dan menjadikan daerah fraktur menjadi lebih stabil. Remodeling woven bone sempurna menjadi tulang lamellar dan sumsum tulang dapat terjadi dalam hitungan bulan bahkan tahun. Proses modelling dan remodelling tulang dihasilkan dari interaksi aktif antara osteoblast dan osteoklas, dimodulasi oleh adanya faktor-faktor seperti macrophage colony stimulating factor (M-CSF), receptor activator of nuclear factor kappa B (RANK), receptor activator of nuclear factor kappa B ligand (RANKL) dan osteoprotegerin (OPG). Proses ini dimulai dengan adanya osteoklas pada dinding soket dan struktur trabekula marginal pada woven bone.⁵³

1.2.6 Terapi Bonegraft

Penggunaan bone graft dalam kedokteran gigi sangat meluas dalam beberapa tahun ini, sehingga terdapat berbagai produk baru yang masuk ke pasaran dari tahun ke tahun, masing-masing dengan keunggulan berbeda dalam meregenerasi jaringan. Oleh karena itu, sebagai dokter yang akan melakukan perawatan, pengetahuan mengenai bahan regeneratif sangat penting agar dapat mengoptimalkan hasil perawatan sesuai dengan sifat biologis dari bahan-bahan graft ini. Bahan graft wajib bersifat biokompatibel, aman, memiliki karakteristik permukaan yang ideal, penanganan dan geometri yang sesuai, dan sifat mekanis yang baik. Bahan graft yang ideal harus memenuhi kriteria sebagai berikut :⁵³

1. Osteogenik, yaitu mengandung sel progenitor osteogenik pada scaffold bone graft sehingga dapat mendeposisi matriks tulang yang baru.
2. Osteoinduktif, yaitu berpotensi untuk memicu dan menginduksi sel punca mesenkimal untuk berdiferensiasi menjadi osteoblast dewasa untuk pembentukan tulang.
2. Osteokonduktif, yaitu menyediakan scaffold yang memfasilitasi pertumbuhan jaringan secara tiga dimensi.

1.2.7 TABEL SINTESA

No	Jurnal	Metode	Hasil
1.	Lamghari et al (2001) ³² Bone reaction to nacre injected percutaneously into the vertebrate of sheep	Penelitian dilakukan dengan menggunakan cangkang kerang mutiara (pinctada maxima).Penelitian dilakukan pada tulang belakang (L1-L7) 11 ekor domba,dimana kerang diproses dalam bentuk bubuk berukuran 50-150µm	Follow up dilakukan pada minggu pertama,bulan kedua dan bulan ketiga.Diman hasil yang diperoleh adalah nacre mampu menstimulasi pembentukan sel tulang pada vertebrata dengan menghasilkan tulang baru.
2.	Lamghari et al (2001) ³³ Athrodesis of lumbar sine transverse processing using nacre in rabbit	Penelitian dilakukan dengan menggunakan cangkang kerang mutiara (pinctada maxima).Penelitian dilakukan pada tulang belakang(L5-L6) 15 ekor kelinci dalam bentuk bubuk berukuran 50-150µm kombinasi autologous blood.Volum graft 2,5ml	Follow up dilakukan pada minggu kedua,kelima dan kesebelas.Dan diperoleh bahwa nacre dapat menstimulasi pembentukan tulang
3.	Mourise LP (2002) ³⁴ Bioactivity of nacre water soluble organic matrix from the	Penelitian dilakukan dengan menggunakan cangkang kerang mutiara(pinctada maxima) secara in	Hasil water soluble matriks mengandung sinyal molekul yang dapat menstimulasi

	bivalve mollusk <i>Pinctada maxima</i> in three mammalian cell types: Fibroblast, bone marrow stromal cells and osteoblast	vitro. Penelitian ini menggunakan ekstrak nacre, water soluble matriks pada 4 fraksi HPLC. ALP diukur sebagai marker pada diferensiasi osteoblast	proses osteogenic pada sel mamalia
4.	Lopez E(2003) ³⁵ the dualism of nacre	Penelitian ini dilakukan dengan menggunakan cangkang kerang mutiara (<i>pinctada maxima</i>) secara in vitro.	WSM memiliki sinyal yang bertanggung jawab atas aktivitas biological seluruh nacre. WSM bereaksi secara khusus terhadap differensiasi sel hingga mineralisasi
5.	Asvanund (2012) ³⁶ alveolar bone regeneration by implantation of nacre and B-tricalcium phosphate in guinea pig.	Penelitian dilakukan dengan menggunakan cangkang kerang mutiara (<i>pinctada maxima</i>) secara in vivo. Penelitian dilakukan pada rahang bawah 10 ekor babi, dimana nacre dibuat batang. peneliti ingin membandingkan efek osteogenic dari nacre dan β -TCP pada sel tulang manusia (HBCs) selama 4 minggu.	Follow up dilakukan pada bulan pertama dan bulan kedua dan diperoleh hasil pada kelompok implantasi nacre terbentuk tulang baru tanpa adanya jaringan fibrous. Nacre dapat mempercepat aktivitas osteogenic melalui pembentukan ALP, BSP, OC

6.	Adam.M et al (2022) ³⁷ The Benefits of Golden Sea Cucumber (Stichopus hermanni) as an Alternative Antimicrobial Material in Oral Health	Literatur review	Sticopus hermanni memiliki kemampuan sebagai antimikroba dan juga memiliki kandungan gizi yang tinggi karena mengandung 62,7% protein, 1,83% lipid, 11,9% abu, 5,21% karbohidrat, 18,4% kelembaban, dan kaya akan magnesium, kalsium, kalium, dan natrium. Teripang juga mengandung senyawa bioaktif seperti vitamin, mineral, kolagen, mukopolisakarida, saponin, dan glikosaminoglikan, bertindak sebagai antioksidan, antitumor, antimikroba, dan antikoagulan.
7.	Chandha,H.M et al (2023) ³⁸ Efektivitas pemanfaatan cangkang mutiara (pinctada maxima) sebagai limbah industri	Cavia Porcellus dibagi menjadi 3 kelompok 30: Bone graft menggunakan Hydroxyapatite Pinctada maxima, Bovine Xenograft sebagai	Adanya peningkatan pada kelompok Batan dan Placebo dari hari ke 14 sampai hari ke 21, berbeda dengan kelompok uji Hydroxyapatite

	<p>di pangkep untuk osteogenesis bone graft to cavia Porselus Femur</p>	<p>kontrol positif dan plasebo sebagai kontrol negatif, kemudian dikorbankan pada 14 dan 21 hari. Analisis Real Time-Polymerase Chain Reaction (RT-PCR) dilakukan untuk melihat ekspresi osteocalcin (OCN) dan pemeriksaan Scan electron mikroskop (SEM) untuk melihat pembentukan Terlihat bahwa osteoblas. meningkat pada kelompok Batan dan Placebo dari hari ke 14 sampai hari ke 21, berbeda dengan kelompok uji Hydroxyapatite Pinctada Maxima dengan analisis SEM. Untuk peningkatan OCN pada semua kelompok Batan, Placebo dan Hydroxyapatite Pinctada Maxima dan peningkatan paling signifikan pada kelompok Hydroxyapatite Pinctada Maxima</p>	<p>Pinctada Maxima dengan analisis SEM. Untuk peningkatan OCN pada semua kelompok Batan, Placebo dan Hydroxyapatite Pinctada Maxima dan peningkatan paling signifikan pada kelompok Hydroxyapatite Pinctada Maxima Test meskipun tidak signifikan dengan analisis RT-PCR.</p>
--	---	--	---

		Test meskipun tidak signifikan dengan analisis RT-PCR.	
8.	Adam M et al (2001) ³⁹ The Potential of Golden Sea Cucumber (<i>sticopus hermanii</i>) in the Regeneration of Periodontal Tissue	Literature Review	Kandungan Teripang Emas yaitu kondroitin sulfat memiliki antiosteoklastogenik dan efek flavonoid yang meningkatkan ekspresi OPG, meningkatkan diferensiasi osteoblas, dan menurunkan ekspresi RANKL.
9.	Achmad et al (2020) ⁴⁰ Use of Sea Cucumber extract as an alternative treatment of inflammation by chronic periodontitis		Kandungan teripang emas yang dapat meningkatkan produksi TGF- β adalah proteoglikan. Proteoglikan dapat memodulasi faktor pertumbuhan seperti vascular faktor pertumbuhan endotel dan FGF serta dapat mengatur aktivitas TGF- β dan produksi kolagen fibrin tipe I dan III. Pelepasan TGF- β akan meningkatkan sintesis

			kolagen,dan proses penyembuhan luka akan lebih cepat terjadi.
10.	Sari RP et al (2019) ¹⁴ Effectiveness of Anadara granosa shell-Stichopus hermanni granules at accelerating woven bone formation fourteen days after tooth extraction.		Kandungan asam hialuronat pada teripang emas dapat berinteraksi dengan CD44 (glikoprotein permukaan sel yang terlibat dalam interaksi sel-sel, adhesi sel dan migrasi) untuk memulai transduksi sinyal dan mengaktivasi AP-1 (alkaline phosphatase) yang mengakibatkan migrasi sel karena pelepasan berbagai faktor pertumbuhan. Aktivasi ini, akhirnya akan memicu proliferasi dan diferensiasi osteoprogenitor menjadi sel osteoblast yang berperan penting dalam pembentukan matriks tulang

1.3 Rumusan Masalah

Apakah kombinasi *bone graft* Kerang Mutiara (*Pinctada maxima*) dengan gel Teripang Emas (*Stichopus hermanii*) efektif dalam meningkatkan pembentukan *woven Bone* pada regenerasi tulang?

1.4 Hipotesa Penelitian

Kombinasi Kerang Mutiara (*Pinctada Maxima*) dengan gel Teripang Emas (*Sticopus Hermanii*) efektif dalam meningkatkan pembentukan *Woven Bone* pada regenerasi tulang?

1.5. Tujuan Penelitian

1.5.1 Tujuan Umum

Untuk melihat efektivitas kombinasi *bone graft* Kerang Mutiara (*Pinctada maxima*) dengan gel Teripang Emas (*Stichopus hermanii*) efektif dalam meningkatkan pembentukan *Woven Bone* pada regenerasi tulang.

1.5.2 Tujuan Khusus

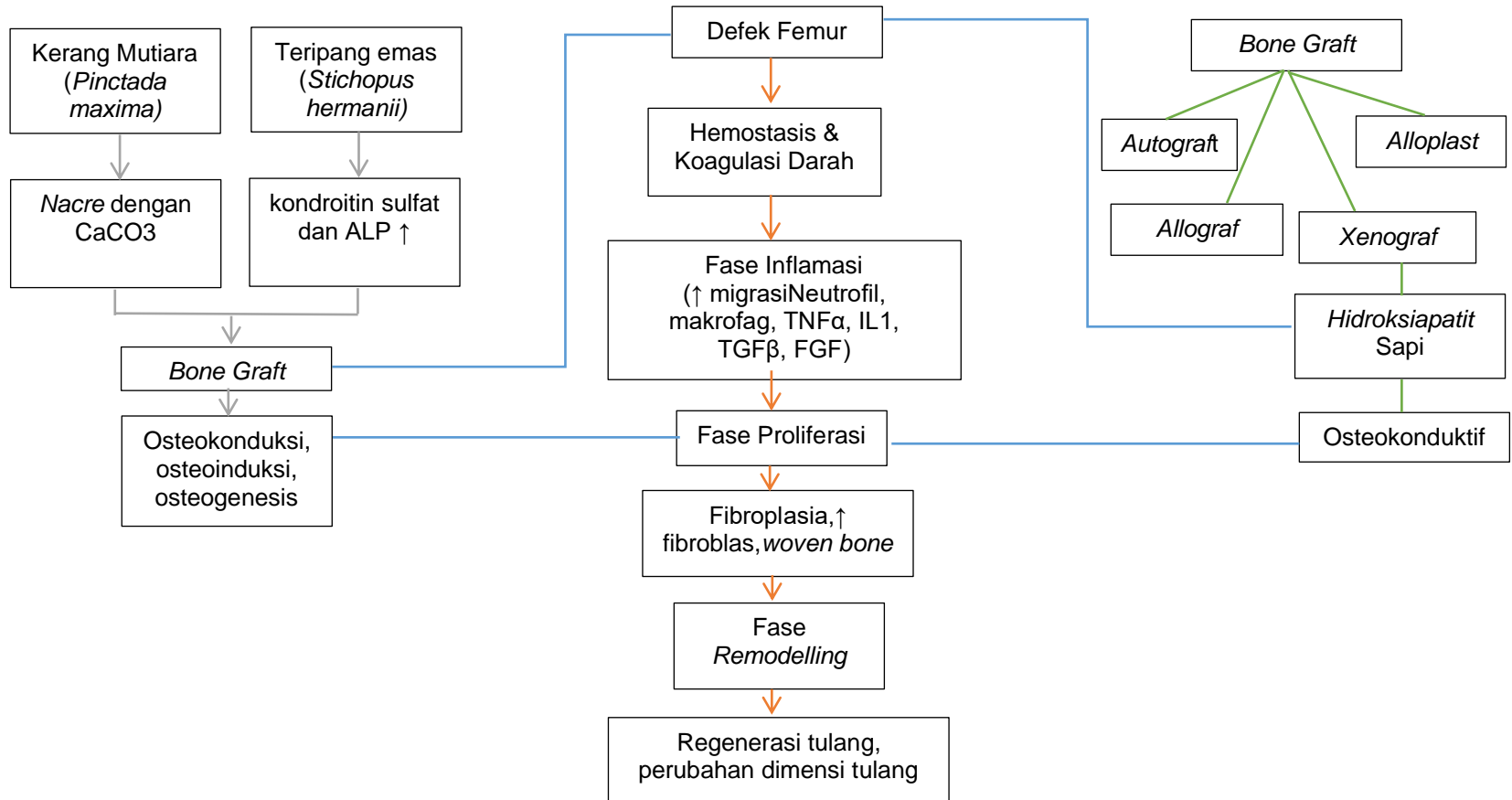
1. Untuk melihat pembentukan *Woven Bone* pada femur marmut setelah aplikasi bahan kombinasi *bone graft* Kerang Mutiara (*Pinctada maxima*) dengan gel Teripang Emas (*Stichopus hermanii*) pada hari ke-14, dan 21.
2. Untuk melihat pembentukan *Woven Bone* pada femur marmut setelah aplikasi hidroksiapatit *xenograft bovine* pada hari ke-14, dan 21.
3. Untuk melihat perbedaan pembentukan *Woven Bone* antara kelompok kombinasi *bone graft* Kerang Mutiara (*Pinctada maxima*) dengan gel Teripang Emas (*Stichopus hermanii*), kelompok hidroksiapatit *xenograft bovine*, dan kelompok kontrol negatif pada hari ke-14, dan 21.

1.6 Manfaat Penelitian

1. Memberikan kontribusi pengetahuan ilmiah mengenai potensi kombinasi *bone graft* Kerang Mutiara (*Pinctada maxima*) dengan gel Teripang Emas (*Stichopus hermanii*) pada bidang periodontal.
2. Menambah pengetahuan ilmiah mengenai potensi kombinasi *bone graft* Kerang Mutiara (*Pinctada maxima*) dengan gel Teripang Emas (*Stichopus hermanii*) pembentukan *Woven Bone*.
3. Memberikan informasi tentang pemanfaatan Kerang Mutiara (*Pinctada maxima*) dan Teripang Emas (*Stichopus hermanii*), sebagai salah satu bahan alami yang dapat digunakan sebagai bahan regenerasi tulang, khususnya pada *bone graft*.

4. Melalui penelitian ini, kombinasi Kerang Mutiara dan Teripang Emas dapat menjadi alternatif dalam pemilihan bahan *graft* yang murah, mudah diperoleh, dan efektif untuk regenerasi jaringan tulang alveolar pasca pencabutan gigi.
5. Dapat digunakan sebagai referensi untuk penelitian selanjutnya mengenai penggunaan kombinasi Kerang Mutiara dan Teripang Emas dalam meregenerasi tulang.

1.7 Teori Konseptual



1.7.1 Deskripsi Teori Konseptual

Cangkang kerang mutiara merupakan *bone graft* yang termasuk dalam kelompok *Xenograft* karena merupakan bahan *bone graft* yang terbuat dari bahan alam (cangkang kerang) tanpa campuran bahan kimia lainnya. Teripang emas mengandung kondroitin sulfat yang dapat meningkatkan ALP (*alkalin phosphate*) yang berperan dalam proses remineralisasi tulang. Selain itu juga mengandung asam hialuronat yang bersifat osteoinduksi dimana dapat meningkatkan TGF- β sehingga dapat menginduksi BMP-2. Begitu pula dengan terapi *bone graft* terdiri dari beberapa jenis yaitu *autograft*, *allograft*, *alloplast* dan *xenograft*. *Xenograft* dapat berasal dari tulang sapi atau *bovine* hidroksiapatit, yang memiliki sifat osteokonduktif. Pasca inflamasi atau trauma, tulang akan mengalami fase penyembuhan yaitu dimulai dari hemostasis dimana akan terjadi koagulasi darah, kemudian dilanjutkan dengan fase inflamasi hingga hari ke-5 terjadi peningkatan sel neutrofil, makrofag, sitokin inflamasi dan *growth factor* TGF β . Fase proliferasi dimulai dari hari ke-3 hingga ke-14 terjadi pembentukan fibroblas, dan *woven bone*. Pada fase *remodelling*, preosteoblas mensintesis zat *cementing* di mana jaringan baru melekat dan mengekspresikan *Bone Morphogenetic Protein* (BMP) yang bertanggung jawab untuk diferensiasi osteoblas sehingga mempercepat proses *remodelling* atau regenerasi tulang.