

DAFTAR PUSTAKA

- Abdollahi-Arpanahi D, Soltani E, Jafaryan H, Soltani M, Naderi-Samani M, Campa-Córdova AI. (2018). Efficacy of two commercial and indigenous probiotics, *Bacillus subtilis* and *Bacillus licheniformis* on growth performance, immuno-physiology and resistance response of juvenile white shrimp (*Litopenaeus vannamei*). *Aquaculture*. 496(1): 43–49.
- Afrianto E, Liviawaty E, Jamaris, Hendi Z. (2015). *Penyakit Ikan*. Jakarta (ID): Penebar Swadaya.
- Akiyoshi, H., & Inoue, A. (2004). Comparative histological study of teleost livers in relation to phylogeny. *Zoological Science*. 21(8): 841–850.
- Andayani, S., Masfiah, I dan Suprastyani, H. (2018). Pengaruh pemberian ekstrak kasar kulit buah naga (*Hylocereus costaricensis*) terhadap histopatologi hati ikan nila (*Oreochromis niloticus*) yang terinfeksi *Aeromonas hydrophila*. *JFMR (Journal of Fisheries and Marine Research)*, 2(3), 149-159.
- Andayani, S., Oktafa, U., Suprastyani, H., Gumala, G. A., Fatikah, N. M., Wahyudi, M dan Pratama, R. (2017). Pengaruh pemberian bakteri *Lactobacillus plantarum* terhadap histopatologi dan hematologi ikan patin jambal (*Pangasius djambal*) yang diinfeksi bakteri *Edwardsiella tarda*. *JFMR (Journal of Fisheries and Marine Research)*, 1(1), 31-38.
- Andayani, S., Sulistyorinie, D. R dan Suprastyani, H. (2020). Pengaruh Pemberian Ekstrak Kasar Daun Api-Api (*Avicennia Marina*) Terhadap Histopatologi Hati Ikan Koi (*Cyprinus Carpio*) Yang Diinfeksi Bakteri *Aeromonas hydrophilla*. *JFMR (Journal of Fisheries and Marine Research)*, 4(2), 263-273.
- Aoki, T. (2016). *Fish Disease Encyclopedia of Life Support Systems*. London:Unesco.
- Apriliani, N.S. (2017). Anatomical and Histological Structure of Black Pomfret Fish Kidney (*Formio niger*). *Proc Internat Conf Sci Engin*. 1(2017): 71-74.
- Asmaini, A., Handayani, L., & Nurhayati, N. (2020). Penambahan nano CaO limbah cangkang kijing (*Pilsbryocncha exilis*) pada media bersalinitas untuk pertumbuhan ikan nila (*Oreochromis niloticus*). *Aquatic Sciences Journal*. 7(1): 1-7.
- Austin, B dan Austin, D. A. (2012). *Vibrionaceae representatives. Bacterial Fish Pathogens: Disease of Farmed and Wild Fish*. Springer Science & Business Media.
- Austin, B dan Austin, D. A. (2016). *Bacterial fish pathogens: disease of farmed and wild fish*. springer.
- Awad, E dan Awaad, A. (2017). Role of medicinal plants on growth performance and immune status in fish. *Fish & shellfish immunology*, 67, 40-54.
- A'yunina, Q., Kartikaningsih, H., Andayani, S., dan Arifin, N. B. (2019). Efikasi Oxytetracycline Terhadap Kesehatan Ikan Lele yang Diinfeksi Bakteri *Edwardsiella tarda*. *JFMR (Journal of Fisheries and Marine Research)*, 3(1), 105-110.
- Azhar, F. (2013). Pengaruh pemberian probiotik dan pwrebiotik terhadap performan juvenile ikan kerapu bebek (*Comileptes altivelis*). *Buletin Veteriner Udayana*. 6(1): 1-9.

- Bertolucci, B., Vicentini, C. A., Bastos, I., Vicentini, F., Terezinha, M., & Bombonato, S. (2008). Light microscopy and ultrastructure of the liver of *A. styanax altiparanae* Garutti and Britski, 2000 (Teleostei, Characidae). *Acta Sci. Biol. Sci.* 30(1): 73–76.
- Cao, H., Guo, X., Sun, P., Khan, R. A., Zhang, Q., Liang, Y dan Zhao, Y. H. (2018). Removal of nitrite from aqueous solution by *Bacillus amyloliquefaciens* biofilm adsorption. *Bioresource technology*, 248, 146-152.
- Choudhury, T. G dan Ringø, E. (2020). Fish disease diagnosis and control: The impact of probiotics. *Aquaculture*, 514, 734-741.
- Dawood, M. A., Koshio, S., Ishikawa, M., El-Sabagh, M., Esteban, M. A dan Zaineldin, A. I. (2016). Probiotics as an environment-friendly approach to enhance red sea bream, *Pagrus major* growth, immune response and oxidative status. *Fish & Shellfish Immunology*, 57, 170-178.
- Dong, H. T., Senapin, S., Kayansamruaj, P., Pirarat, N., Kalambaheti, T., Rodkhum, C dan Ransangan, J. (2017). Septicemia hemorrhagica disease caused by *Aeromonas hydrophila* in farmed Nile tilapia, *Oreochromis niloticus* (L.). *Journal of Fish Diseases*, 40(10), 1395-1403.
- Eka Setiawan, D. G., Dan Hamzah, S. N. (2020). Pemberdayaan Ekonomi Masyarakat Pesisir Danau Limboto Melalui Pengolahan Ikan Nila (*Oreochromis niloticus*) Menjadi Produk Unggulan Kkn-Ppm. *Jurnal Pengabdian Kepada Masyarakat*. 26(4): 266.
- Fan, B., Blom, J., Klenk, H. P dan Borriss, R. (2017). *Bacillus amyloliquefaciens*, a multifaceted bacterium with biotechnological potential and a long history of usage in agriculture and industrial applications. *Critical Reviews in Biotechnology*, 37(5), 546-579.
- Farida, Z., Nurhayati, N., & Handayani, L. (2022). Aplikasi Penggunaan Enzim Protease Kasar Tanaman Biduri (*Calotropis gigantea*) Pada Pakan Ikan Nila (*Oreochromis niloticus*). *Jurnal TILAPIA*. 3(1): 84-93.
- Geneser, F. (1994). *Textbook of Histology*. Philadelphia: Lea&Febiger.
- Hapsari, L. P. (2022). Histopatologi kidney of seed white snipper (*lates calcarifer* bloch) which experienced a different decrease in salinity. *Jurnal Perikanan dan Kelautan*, 12(2), 143-149.
- Hismah, N., Amrullah, A., & Dahlia, D. (2022). Penggunaan ekstrak bawang putih (*Allium sativum*) untuk meningkatkan performa imunitas dan pertumbuhan benih ikan nila (*Oreochromis niloticus*). *Agrokompleks*. 22(2): 18-24.
- Hukriede, N. A., Weinstein, B. M., & Dawid, I. B. (2003). *Embryological, Genetic, and Molecular Tools for Investigating Embryonic Kidney Development*. In *The Kidney*. USA: Academic Press.
- Iskandar, R., & Elrifadah, E. (2015). Pertumbuhan dan efisiensi pakan ikan nila (*Oreochromis niloticus*) yang diberi pakan buatan berbasis kiambang. *Ziraa'ah Majalah Ilmiah Pertanian*. 40(1): 18-24.
- Jamin, J dan Erlangga, E. (2016). Pengaruh insektisida golongan organofosfat terhadap benih ikan nila gift (*Oreochromis niloticus*, Bleeker): analisis histologi hati dan insang. *Acta Aquatica: Aquatic Sciences Journal*, 3(2), 46-53.

- Jovanovic-Malinovska, R., Kuzmanova, S., & Winkelhausen, E. (2014). Oligosaccharide profile in fruits and vegetables as sources of prebiotics and functional foods. *International Journal of Food Properties*. 17(5): 949–965.
- Juanda, S. J., Lukmini, A., Rahman, I. S dan Panuntun, M. F. (2023). HISTOPATOLOGI GINJAL DAN INSANG IKAN KAKATUA (*SCARRUS GHOBBAN*) YANG DIAMBIL DARI PERAIRAN TELUK KUPANG, NTT. In *Prosiding Seminar Nasional Hasil-Hasil Penelitian* 6(1): 392-401.
- Kamaliani, B. R., Setiasih, N. L. E., & Winaya, I. B. O. (2018). Gambaran Histopatologi Ginjal Tikus Wistar Diabetes Melitus Eksperimental yang Diberikan Ekstrak Etanol Daun Kelor. *Buletin Veteriner Udayana*. 11(1): 71-77.
- Kurniawan, A., Suminto, S., & Haditomo, A. (2019). Pengaruh penambahan bakteri kandidat probiotik *Bacillus Methylothropicus* pada pakan buatan terhadap profil darah dan performa pertumbuhan ikan nila (*Oreochromis niloticus*) yang diuji tantang dengan bakteri *Aeromonas sp.*. *Sains Akuakultur Tropis: Indonesian Journal Of Tropical Aquaculture*. 3(1): 82-92.
- Kurniawan, ASS dan Haditomo A. (2019). Pengaruh Penambahan Bakteri Kandidat Probiotik *Bacillus Methylothropicus* Pada Pakan Buatan Terhadap Profil Darah Dan Performa Pertumbuhan Ikan Nila (*Oreochromis Niloticus*) Yang Diuji Tantang Dengan Bakteri *Aeromonas Hydrophila*. *Sains Akuakultur Tropis: Indonesian Journal Of Tropical Aquaculture*. 3(1), 82–92.
- Kvan OV, Gavrish IA, Lebedev SV, Korotkova AM, Miroshnikova EP, Serdaeva VA, Bykov AV, Davydova NO. (2018). Effect of probiotics on the basis of *Bacillus subtilis* and *Bifidobacterium longum* on the biochemical parameters of the animal organism. *Environ Sci Pollut Res Int*. 25(3): 2175– 2183.
- Li, Y., Qiu, W., Chen, J., Chen, Z., Jiang, L., Yang, M., & Wu, M. (2016). Oxidative stress and immune disturbance after long-term exposure to bisphenol A in juvenile common carp (*Cyprinus carpio*). *Ecotoxicology and environmental safety*, 130, 93-102.
- Linnaeus, C. V. (1758). *Systema Naturae per regna tria naturae. Secundum classes, ordines, genera, species, cum characteribus, differentiis, synonymis, locis. Editio*. 1(10): 823.
- Mandia, S., Marusin, N., dan Santoso, P. (2013). Analisis histologis ginjal ikan Asang (*Osteochilus hasseltii*) di danau Maninjau dan Singkarak, Sumatera Barat. *Jurnal Biologi UNAND*, 2(3): 194-200.
- Mangunwardoyo, W., Ismayasari, R dan Riani, E. (2015). Uji patogenisitas dan virulensi *Aeromonas hydrophila* Stanier pada ikan nila (*Oreochromis niloticus* Lin.) melalui postulat Koch. *Jurnal Riset Akuakultur*, 5(2), 145-255.
- Mawardi, M., Santika, A., Setiadi, S., Putri, A. W. M., Lusiastuti, A. M., Kristanto, A. H., & Penataseputro, T. (2023). Antibiotic-resistant threads of *Aeromonas sp.* as a major pathogen in Indonesia freshwater aquaculture. *E3S Web of Conferences*. 442(8): 02027.
- Mohammadian, T., Kazemilasanvand, A., Mesbah, M dan Tabande, M. (2024). Synergistic Effects of Dietary β -glucan plus *Lactobacillus pentosus* and *Lactobacillus plantarum* as a Synbiotic on Growth Performance and Digestive

- Enzyme Activity of Juvenile Rainbow trout (*Oncorhynchus mykiss*). *Iranian Veterinary Journal*, 20(1), 68-79.
- Mumford, S., Heidel, J., Smith, C., Morrison, J., MacConnell, B. dan Blazer, V. (2007). *Fish Histology and Histopathology*. US Fish dan Wildlife Service:West Virginia.
- Muslikha, M., Pujiyanto, S., Jannah, S. N., & Novita, H. (2016). Isolasi, Karakterisasi *Aeromonas sp.* dan Deteksi Gen Penyebab Penyakit Motile *Aeromonas* Septicemia (MAS) dengan 16S rRNA dan Aerolysin pada Ikan Lele (*Clarias sp.*). *Jurnal Akademika Biologi*. 5(4): 1-7.
- Mutia, A dan Razak A. (2018). Effect of Giving Fermented Liquid Areca Cathecu L. and Surian Leaves (*Toona sinensis* ROXB.) On Tilapia Wounds (*Oreochromis niloticus* L.). *BIO SAINS*. 1(1): 41-50.
- Newaj-Fyzul, A dan Austin, B. (2015). Probiotics, immunostimulants, plant products and oral vaccines, and their role as feed supplements in the control of bacterial fish diseases. *Journal of fish diseases*, 38(11), 937-955.
- Novianti, N., Umar, N. A., Dan Budi, S. (2022). Pengaruh Berbagai Konsentrasi Anggur Laut Caulerpa Lentillireia Pada Pakan Terhadap Pertumbuhan Ikan Nila. *Journal Of Aquaculture And Environment*, 4(2): 45-49.
- Nuez-Ortín, Waldo G. (2013). Natural growth promoters in aquaculture practices. *Centro Tecnológico del Mar-Fundación*. 9-26.
- Pattipeiluhu, S. M., Laimeheriwa, B. M., & Lekatompessy, A. A. P. (2022). Infeksi *Aeromonas sp.* dan Dampaknya pada Parameter Darah Ikan Nila *Oreochromis niloticus*. *JFMR*. 6(3): 6-13.
- Pramyrtha, E., Anwar, C., Kuncorojakti, S., & Yustinasari, L. R. (2014). *Buku Ajar Histologi Veteriner Jilid 2*. Surabaya: Universitas Airlangga.
- Pratiwi, H. C., & Manan, A. (2015). Teknik dasar histologi pada ikan gurami (*Osphronemus gouramy*). *Jurnal Ilmiah Perikanan dan Kelautan*. 7(2): 153-158.
- Purba, S. Y. H., Banurea, J. S dan Zalukhu, S. (2023). Pengaruh Dosis Probiotik Terhadap Pertumbuhan Dan Konversi Pakan Untuk Budidaya Ikan Lele Mutiara (*Clarias Gariepinus*) Sistem Bioflok. *TAPIAN NAULI: Jurnal Penelitian Terapan Perikanan dan Kelautan*, 5(1), 27-32.
- Pusparani, R., Niniek W. dan Oktivianto E. J. (2021). Analisis Total Bakteri *Aeromonas Sp.* Pada Ikan Nila (*Oreochromis Niloticus*) Di Wilayah Keramba Jaring Apung (Kja) Dan Non-Kja Rawa Pening. *Jurnal Pasir Laut*. 5(1), 9-16.
- Qutsiyeh., Ahmad M dan Sri R. (2023). Identifikasi Bakteri *Aeromonas Sp.* Pada Ikan Tengadak(*Barbonymus Schwanenfeldii*) Di Upt Perikanan Budidaya Air Payau Dan Laut (Upt-Pbapl) Kalimantan Barat. *Jurnal Sains Pertanian Equator*. 1(1); 709-719.
- Rahmawanti, A., NurÃ, D., & Mukhlis, A. (2021). Histopathological of Brain, Eye, Liver, Spleen Organs of Grouper Suspected VNN in Penyambuan Village, North Lombok. *Jurnal Biologi Tropis*. 21(1): 140-148.
- Rahmi, R., Relatami, A. N. R., Akmal, A., Tampangallo, B. R., Sudrajat, I., Salam, N. I., & Yani, F. I. (2022). Performa Kesehatan Ikan Nila Salin (*Oreochromis niloticus*) Terhadap Pakan Sinbiotik *Bacillus subtilis* yang Diuji Tantang dengan *Aeromonas sp.*. *JURNAL GALUNG TROPIKA*. 11(3): 222-233.

- Reda, R. M., & Selim, K. M. (2015). Evaluation of *Bacillus amyloliquefaciens* on the growth performance, intestinal morphology, hematology and body composition of Nile tilapia, *Oreochromis niloticus*. *Aquaculture International*, 23, 203-217.
- Rihi, A. P. (2019). Pengaruh Pemberian Pakan Alami Dan Buatan Terhadap Pertumbuhan Dan Kelangsungan Hidup Benih Ikan Lele Dumbo (*Clarias Gariepinus* Burchell.) Di Balai Benih Sentral Noekele Kabupaten Kupang. *Jurnal Pendidikan Biologi*. 4(2): 59-68.
- Roberts, R. J. (2012). Fish Pathology. *Wiley-Blackwell*.
- Rochini, N.Q., Sarjito dan Desrina. (2021). Pengaruh Kombinasi Ekstrak Daun Binahong Dan Temulawak Pada Pakan Terhadap Total Eritrosit Dan Gejala Klinis Ikan Lele (*Clarias* Sp.) Yang Diinfeksi *Aeromonas hydrophila*. *Jurnal Sains Akuakultur Tropis*. 5(2); 128-135.
- Safratilofa. (2017). Histopatologi Hati dan Ginjal Ikan Patin (*Pangasionodon hypophthalmus*) yang diinjeksi Bakteri *Aeromonas* sp.. *Jurnal Akuakultur Sungai dan Danau*. 2(2): 83-88.
- Salikin, R. Q dan Prayitno, S. B. (2014). Pengaruh perendaman ekstrak daun binahong (*Anredera cordifolia*) terhadap mortalitas dan histologi hati ikan mas (*Cyprinus carpio*) yang diinfeksi bakteri *Aeromonas caviae*. *Journal of Aquaculture Management and Technology*, 3(3), 43-50.
- Salikin., R. Q., Sarjito., Prayitno S. B. (2014). Pengaruh perendaman ekstrak daun binahong *Anredera cordifolia* terhadap mortalitas dan histologi hati ikan mas *Cyprinus carpio* yang diinfeksi bakteri *Aeromonas caviae*. *Journal of Aquaculture Management and Technology*. 3 (3): 43-50.
- Sandra, D., Nazarudin dan Aliza, D. (2020). GAMBARAN HISTOPATOLOGIS GINJAL IKAN MUJAIR (*Oreochromis mossambicus*) YANG TERPAPARMERKURI KLORIDA (HgCl₂) (Histopatology of Tilapia Fish (*Oreochromis mossambicus*) Kidneys Exposed by Mercury chloride (HgCl₂)). *JURNAL ILMIAH MAHASISWA VETERINER*, 5(1): 34-42.
- Saragih, A. A., Syawal, H., & Lukistyowati, I. (2015). Identifikasi Bakteri Patogen Pada Ikan Selais (*Ompok hypophthalmus*) Yang Tertangkap di Sungai Kampar Desa Teratak Buluh Provinsi Riau. *Jurnal Online Mahasiswa (JOM) Bidang Perikanan dan Ilmu Kelautan*, 2(2): 13.
- Saraswati, T. R., Exmah, N., & Tana, S. (2022). Kidney histopathology of white rats (*Rattus norvegicus*) fed a high-fat diet, curcumin supplement, and turmeric powder (*Curcuma longa*). *Biogenesis: Jurnal Ilmiah Biologi*. 10(1).
- Sari, I. P., Yulisman dan Muslim. (2017). Growth Rate and Feed Efficiency of Tilapia (*Oreochromis niloticus*) Reared in Plastic Lined Pond with Starved Periodically. *Jurnal akuakultur rawa indonesia*. 5(1): 45-55.
- Sinubu, W.V.,Reiny A.T., Suzanne L.U., Henky M dan Reni L.K. (2022). Identifikasi bakteri patogen *Aeromonas* sp. pada ikan Nila (*Oreochromis niloticus*) di Desa Matungkas, Kecamatan Dimembe, Kabupaten Minahasa Utara. *Budidaya Perairan*. 10(2);109-120.
- Sugiani, D., Harris, E., Dan Angela Mariana Lusiastuti. (2011). Pengaruh Ko-Infeksi Bakteri *Streptococcus Agalactiae* Dengan *Aeromonas* sp. Terhadap Gambaran

- Hematologi Dan Histopatologi Ikan Tilapia (*Oreochromis niloticus*). *J. Ris. Akuakultur*. 7(1): 85-91.
- Sukarni, S., Maftuch, M dan Nursyam, H. (2012). Kajian penggunaan ciprofloxacin terhadap histologi insang dan hati ikan Botia (*Botia macracanthus*, bleeker) yang diinfeksi bakteri *Aeromonas hydrophila*. *The Journal of Experimental Life Science*, 2(1), 6-12.
- Sukenda, Jamal, L., Wahjuningrum, D., & Hasan, A. (2008). Penggunaan kitosan untuk pencegahan infeksi *Aeromonas sp.* pada ikan lele dumbo *Clarias sp.* *Jurnal Akuakultur Indonesia*. 7(2): 159–169.
- Tantu W, Tumbol R, Longdong S. (2013). Deteksi keberadaan bakteri *Aeromonas sp* pada ikan nila yang dibudidayakan di karamba jaring apung danau Tondano. *Budidaya Perairan*. 1(3): 74-80.
- Tondi, Devano B., Ni Putu P.W dan Dewa A.A.P. (2023). Optimasi vitamin C terhadap pertumbuhan dan kelangsungan hidup ikan nila (*Oreochromis niloticus*) yang diinfeksi *Aeromonas hydrophila*. *Jurnal Biologi Udayana*. 27(2);173-182.
- Triyaningsih, S dan Prayitno, S. B. (2014). Patogenisitas *Aeromonas hydrophila* yang diisolasi dari Lele Dumbo (*Clarias gariepinus*) yang berasal dari Boyolali. *Journal of aquaculture Management and Technology*, 3(2), 11-17.
- Wang, A., Ran, C., Wang, Y., Zhang, Z., Ding, Q., Yang, Y dan Zhou, Z. (2019). Use of probiotics in aquaculture of China a review of the past decade. *Fish & shellfish immunology*, 86, 734-755.
- Wardika, AS & Sudaryono A. (2014). Pengaruh Bakteri Probiotik Pada Pakan Dengan Dosis Berbeda Terhadap Efisiensi Pemanfaatan Pakan, Pertumbuhan Dan Kelulushidupan Lele Dumbo (*Clarias Gariepinus*). *J Aqua Management And Tech*. 3(4): 9–17.
- Wei, L., Fu, J., He, L., Wang, H., Ruan, J., Li, F dan Wu, H. (2023). Microcystin-LR-induced autophagy regulates oxidative stress, inflammation, and apoptosis in grass carp ovary cells in vitro. *Toxicology in Vitro*, 87, 105520.
- Widanarni, W., Sukenda, S., & Septiani, GR. (2016). Aplikasi Sinbiotik Untuk Pencegahan Infeksi Infectious Myonecrosis Virus Pada Udang Vaname (*Litopenaeus Vannamei*) (Synbiotic Application For Prevention Of Infectious Myonecrosis Virus Infection In White Shrimp (*Litopenaeus Vannamei*)). *J Vet Sci*. 10(2): 121–127.
- Widanarni., Achmad F., dan Munti Y. (2014). Aplikasi Probiotik, Prebiotik dan Sinbiotik melalui Pakan untuk Meningkatkan Respon Imun dan Kelangsungan Hidup Ikan Nila *Oreochromis niloticus* yang Diinfeksi *Streptococcus agalactiae*. *Jurnal sains terapan*. 1(1): 15-26.
- Woo, P.T dan Cipriano RC. (2017). *Fish Viruses and Bacteria : Pathobiology and Protection*. UK : CABI.
- Wu, J., Liu, G., Sun, Y., Wang, X., Fang, H., Jiang, H dan Dong, J. (2018). The role of regulator FucP in *Edwardsiella tarda* pathogenesis and the inflammatory cytokine response in tilapia. *Fish & shellfish immunology*, 80, 624-630.
- Xia, Y., Wang, M., Gao, F., Lu, M dan Chen, G. (2020). Effects of dietary probiotic supplementation on the growth, gut health and disease resistance of juvenile Nile tilapia (*Oreochromis niloticus*). *Animal Nutrition*, 6(1), 69-79.

- Yustiati, A., Ibnu, B. B. S., Irfan, Z., & Alfian, S. R. 2018. *Rekayasa Genetik Ikan Nila*. Jawa Barat: Unpad Press.
- Zhang, D., Lin, W., Liu, Y., Guo, H., Wang, L., Yang, L dan Tang, R. (2020). Chronic microcystin-LR exposure induces abnormal lipid metabolism via endoplasmic reticulum stress in male zebrafish. *Toxins*, 12(2), 107.
- Zhou, P., Chen, W., Zhu, Z., Zhou, K., Luo, S., Hu, S dan Ding, X. (2022). Comparative study of bacillus amyloliquefaciens X030 on the intestinal Flora and Antibacterial activity against Aeromonas of grass carp. *Frontiers in Cellular and Infection Microbiology*, 12, 815436.

LAMPIRAN

Lampiran 1. Pemeliharaan ikan





Lampiran 2. Proses pembuatan pakan Sinbiotik

	<p>Melakukan pengenceran bakteri kandidat probiotik</p>
	<p>Melakukan perhitungan pakan dasar</p>
	<p>Melakukan pencampuran pakan dasar dengan sinbiotik dengan cara di spray</p>
	<p>Melakukan pemberian pakan pada ikan</p>






Lampiran 3. Uji Tantang

	<p>Pencampuran Isolat <i>Aeromonas</i> sp. ke dalam kolam uji tantang</p>
	<p>Uji Tantang Ikan Nila dengan metode perendaman ± 30 menit</p>
	<p>Tahap akhir uji tantang, pemberian kaporit ke kolam uji tantang setelah perendaman</p>

Lampiran 4. Pengambilan Sampel

	<p>Penghitungan Berat ikan Nila</p>
	<p>Pengambilan organ hati dan ginjal ikan nila</p>

Lampiran 5. Pembuatan preparat histologi

GAMBAR	KETERANGAN
	Fiksasi
	Trimming
	Dehidrasi
	Blocking
	Cutting

	Staining
	Mounting
	Pengamatan di mikroskop

Lampiran 6. Proksimat Pakan

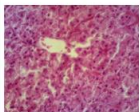
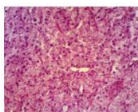
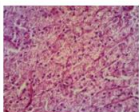
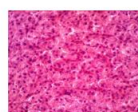
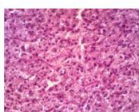
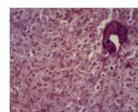
Kode Sampel	Kadar Abu	Kadar Air	Parameter (%)		
			Kadar Lemak	Kadar Protein	Serat Kasar
PK	7,31	8,63	4,25	26,09	7,48
Spesifikasi	IKM/7.2.2N/	IKM/7.2.3N/	IKM/7.2.4N/	IKM/7.2.5N/	IKM/7.2.6N/
Metode	BRPBAPPP (Gravimetri)	BPRBAPPP (Gravimetri)	BRPBAPPP (Gravimetri)	BRPBAPPP (Gravimetri)	BRPBAPPP (Gravimetri)

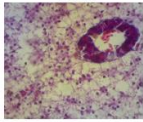
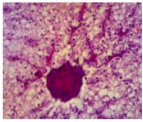
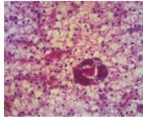
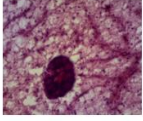
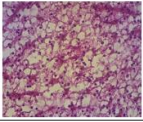
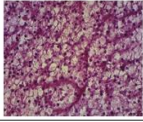
Lampiran 7. Kualitas Air

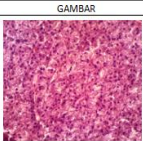
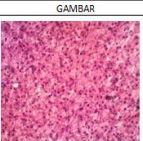
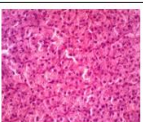
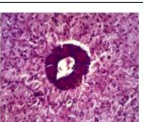
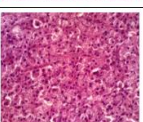
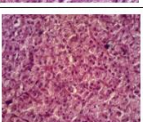
Waktu	Suhu				pH				DO			
	A	B	C	D	A	B	C	D	A	B	C	D
Senin, 11 Maret 2024	29,6	29,4	28,7	30	7,9	8	8,1	7,9	4,8 ppm	4,7 ppm	5 ppm	5 ppm
Senin, 18 Maret 2024	29,1	28,1	29,7	28,5	8,5	7,8	8	8	3,8 ppm	5 ppm	4,6 ppm	4,7 ppm
Senin, 25 Maret 2024	28,9	27,5	28,9	27,8	7,5	8	7,9	7,5	5 ppm	4,8 ppm	5 ppm	4,8 ppm
Senin, 1 April 2024	27,8	28,3	29,1	28,1	8,4	7,3	7,29	8,1	4,5 ppm	4,7 ppm	5 ppm	4,9 ppm

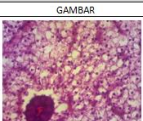
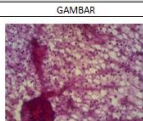


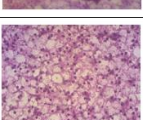
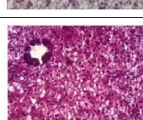
Senin,8 April 2024	28,8	29,7	28,4	27,9	7	7,8	8	7,5	4,8 ppm	5 ppm	4,3 ppm	5 ppm
Senin, 15 April 2024	29,8	29,7	28,6	29,1	6,9	7,3	8,	8,3	5 ppm	4,9 ppm	4 ppm	4,5 ppm
Senin,22 April 2024	27,8	28,5	28,6	27,3	7,3	7,49	8,1	7,29	3,8 ppm	5 ppm	4,7 ppm	4,7 ppm
Senin, 29 April 2024	29,1	28,7	28,5	29,1	6,9	7,1	8	7,6	4,1 ppm	4,8 ppm	5 ppm	4,9 ppm
Senin, 1 Mei 2024	28,3	30	29,8	27,6	6,8	7,8	6,8	7,49	5 ppm	4,9 ppm	4,8 ppm	5 ppm
Senin, 6 Mei 2024	29,5	27,1	29,00	28,8	8,1	7	7,8	6,9	3,9 ppm	4,1 ppm	5 ppm	4,8 ppm
Sabtu, 11 Mei 2024	28,4	29,3	27,8	27,5	6,9	8	7,5	7	4,1 ppm	4,9 ppm	5 ppm	4,8 ppm
Jumat, 17 Mei 2024	29,8	27,3	28,4	29,8	8	7,5	7,5	7,1	3,9 ppm	4 ppm	4,7 ppm	5 ppm
Jumat, 24 Mei 2024	29,00	28,3	27,9	28,3	7,9	8	6,9	7,9	5 ppm	4,8 ppm	4,3 ppm	4,8 ppm

Lampiran 8. Skoring Kerusakan Organ Hati Ikan Nila

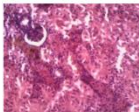
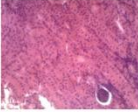
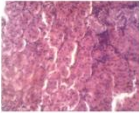
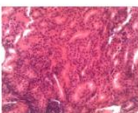
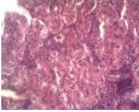
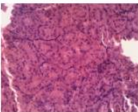
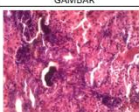
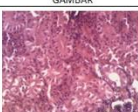
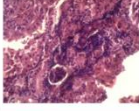
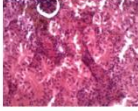
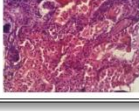
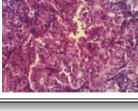
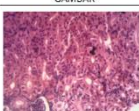
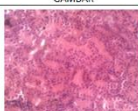
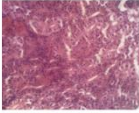
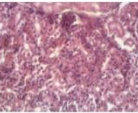
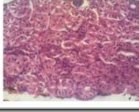
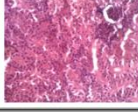
Hari ke-7				Hari ke-14				
KODE	GAMBAR	JUMLAH KERUSAKAN	SKORING		KODE	GAMBAR	JUMLAH KERUSAKAN	SKORING
A 1.2		DL = 2,6 % HR = 0,3 % KN = 1,3 % NK = 2,6 %	DL = 1 HR = 1 KN = 1 NK = 1		A 1.3		DL = 2,6% HR = 0,3% KN = 2% NK = 2%	DL = 1 HR = 1 KN = 1 NK = 1
A 2.2		DL = 5% HR = 0,3% KN = 3% NK = 3,3%	DL = 1 HR = 1 KN = 1 NK = 1		A 2.3		DL = 1% HR = 0% KN = 0% NK = 1%	DL = 1 HR = 1 KN = 1 NK = 1
A 3.2		DL = 2,6% HR = 0% KN = 1% NK = 1,6%	DL = 1 HR = 1 KN = 1 NK = 1		A 3.3		DL = 5% HR = 0% KN = 1% NK = 2,3%	DL = 1 HR = 1 KN = 1 NK = 1

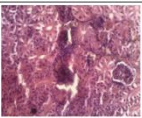
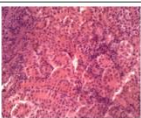
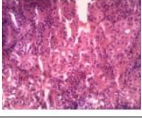
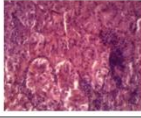
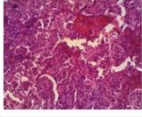
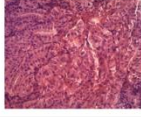
KODE	GAMBAR	JUMLAH KERUSAKAN	SKORING			KODE	GAMBAR	JUMLAH KERUSAKAN	SKORING
B 1.2		DL = 96,3% HR = 1,3% KN = 6% NK = 68,3%	DL = 4 HR = 1 KN = 2 NK = 4			B 1.3		DL = 85% HR = 6% KN = 6% NK = 51,3%	DL = 4 HR = 2 KN = 2 NK = 4
B 2.2		DL = 83,3% HR = 6,3% KN = 3,6% NK = 77,6%	DL = 4 HR = 2 KN = 1 NK = 4			B 2.3		DL = 60% HR = 6,3% KN = 5% NK = 40%	DL = 4 HR = 2 KN = 1 NK = 3
B 3.2		DL = 66,6% HR = 2,3% KN = 5% NK = 53,6%	DL = 4 HR = 1 KN = 1 NK = 4			B 3.3		DL = 68% HR = 5,3% KN = 6,3% NK = 26,6%	DL = 4 HR = 1 KN = 2 NK = 3

KODE	GAMBAR	JUMLAH KERUSAKAN	SKORING			KODE	GAMBAR	JUMLAH KERUSAKAN	SKORING
C 1.2		DL = 3,6% HR = 0,3% KN = 0% NK = 1%	DL = 1 HR = 1 KN = 1 NK = 1			C 1.3		DL = 1% HR = 0% KN = 1% NK = 1%	DL = 1 HR = 1 KN = 1 NK = 1
C 2.2		DL = 0% HR = 0% KN = 1% NK = 1%	DL = 1 HR = 1 KN = 1 NK = 1			C 2.3		DL = 3% HR = 0% KN = 0,3% NK = 1,3%	DL = 1 HR = 1 KN = 1 NK = 1
C 3.2		DL = 1,6% HR = 0% KN = 0% NK = 1%	DL = 1 HR = 1 KN = 1 NK = 1			C 3.3		DL = 2,6% HR = 0,3% KN = 0% NK = 1%	DL = 1 HR = 1 KN = 1 NK = 1

KODE	GAMBAR	JUMLAH KERUSAKAN	SKORING			KODE	GAMBAR	JUMLAH KERUSAKAN	SKORING
D 1.2		DL = 35,6% HR = 0,3% KN = 6,6% NK = 20,3%	DL = 3 HR = 1 KN = 2 NK = 2			D 1.3		DL = 24,6% HR = 1% KN = 3,3% NK = 24,6%	DL = 2 HR = 1 KN = 1 NK = 2
D 2.2		DL = 22,3% HR = 0% KN = 0,6% NK = 16,6%	DL = 2 HR = 1 KN = 1 NK = 2			D 2.3		DL = 42,3% HR = 0% KN = 1% NK = 24,6%	DL = 3 HR = 1 KN = 1 NK = 2
D 3.2		DL = 26,3% HR = 0% KN = 0% NK = 32,3%	DL = 3 HR = 1 KN = 1 NK = 3			D 3.3		DL = 25% HR = 0% KN = 1,6% NK = 18,6%	DL = 2 HR = 1 KN = 1 NK = 2

Lampiran 9. Skoring Kerusakan Organ Ginjal Ikan Nila

Hari ke-7				Hari ke-14			
KODE	GAMBAR	JUMLAH KERUSAKAN	SKORING	KODE	GAMBAR	JUMLAH KERUSAKAN	SKORING
A 1.2		HR = 1% IR = 5% NK = 1,3% A = 1%	HR = 1 IR = 1 NK = 1 A = 1	A 1.3		HR = 0% IR = 1% NK = 0,3% A = 0%	HR = 1 IR = 1 NK = 1 A = 1
A 2.2		HR = 0% IR = 3,6% NK = 1% A = 0%	HR = 1 IR = 1 NK = 1 A = 1	A 2.3		HR = 0,3% IR = 3,6% NK = 0,6% A = 0,6%	HR = 1 IR = 1 NK = 1 A = 1
A 3.2		HR = 0,6% IR = 5% NK = 1% A = 1%	HR = 1 IR = 1 NK = 1 A = 1	A 3.3		HR = 0% IR = 2% NK = 0,6% A = 0%	HR = 1 IR = 1 NK = 1 A = 1
B 1.2		HR = 16,6% IR = 43,3% NK = 27,6% A = 25,3%	HR = 2 IR = 3 NK = 3 A = 2	B 1.3		HR = 1% IR = 26% NK = 10,6% A = 8,3%	HR = 1 IR = 3 NK = 2 A = 2
B 2.2		HR = 6% IR = 53,6% NK = 23,3% A = 4,6%	HR = 2 IR = 4 NK = 2 A = 1	B 2.3		HR = 14,3% IR = 26,6% NK = 17,3% A = 5%	HR = 2 IR = 3 NK = 2 A = 1
B 3.2		HR = 8,6% IR = 48,3% NK = 27,3% A = 6%	HR = 2 IR = 3 NK = 3 A = 2	B 3.3		HR = 12,6% IR = 27,3% NK = 30,6% A = 7,3%	HR = 2 IR = 3 NK = 3 A = 2
C 1.2		HR = 0% IR = 0,6% NK = 1% A = 0,3%	HR = 1 IR = 1 NK = 1 A = 1	C 1.3		HR = 0% IR = 0,3% NK = 0% A = 0%	HR = 1 IR = 1 NK = 1 A = 1
C 2.2		HR = 2,3% IR = 1% NK = 4,6% A = 0,3%	HR = 1 IR = 1 NK = 1 A = 1	C 2.3		HR = 0% IR = 1% NK = 0,3% A = 0,3%	HR = 1 IR = 1 NK = 1 A = 1
C 3.2		HR = 0% IR = 0,3% NK = 0% A = 0,3%	HR = 1 IR = 1 NK = 1 A = 1	C 3.3		HR = 0% IR = 0,6% NK = 0,3% A = 0%	HR = 1 IR = 1 NK = 1 A = 1

KODE	GAMBAR	JUMLAH KERUSAKAN	SKORING			KODE	GAMBAR	JUMLAH KERUSAKAN	SKORING
D 1.2		HR = 3,6% IR = 7,6% NK = 6,6% A = 2,3%	HR = 1 IR = 2 NK = 2 A = 1			D 1.3		HR = 0% IR = 5% NK = 4,6% A = 0%	HR = 1 IR = 1 NK = 1 A = 1
D 2.2		HR = 1% IR = 17,6% NK = 6,6% A = 1%	HR = 1 IR = 2 NK = 2 A = 1			D 2.3		HR = 0,6% IR = 8,6% NK = 6% A = 2%	HR = 1 IR = 2 NK = 2 A = 1
D 3.2		HR = 7,6% IR = 4,6% NK = 15,6% A = 8,3%	HR = 2 IR = 1 NK = 2 A = 2			D 3.3		HR = 3,6% IR = 5% NK = 5% A = 0,6%	HR = 1 IR = 1 NK = 1 A = 1

RIWAYAT HIDUP PENULIS



Penulis lahir dengan nama lengkap I Putu Swastu di Makassar pada tanggal 07 september 2002. Penulis merupakan anak pertama dari pasangan suami istri I Putu Swastika dan Ni Gusti Putu Kembariani. Penulis menyelesaikan pendidikan di TK Budi Pekerti pada Tahun 2008. Kemudian melanjutkan pendidikan di SDN 01 Lilimori dan lulus pada tahun 2014. Setelah itu, penulis melanjutkan pendidikan di SMPN 01 Bulutaba dan lulus tahun 2017. Kemudian penulis melanjutkan ke SMAN Model Terpadu Madani Palu dan lulus pada tahun 2020. Pada tahun yang sama, penulis melanjutkan pendidikan di Program Studi kedokteran Hewan Fakultas Kedokteran Universitas Hasanuddin melalui jalur mandiri. Penulis juga aktif dalam kegiatan akademik dan menjadi bagian Tim Asisten Laboratorium Fisiologi Veteriner dan Satwa Akuatik. Penulis menyusun skripsi dengan judul **“Pengaruh Pakan Sinbiotik Terhadap Histopatologi Hati Dan Ginjal Ikan Nila (*Oreochromis Niloticus*) Yang Dipaparkan Bakteri *Aeromonas Sp.*”**