

**TESIS**

**KORELASI DERAJAT ATROFI LOBUS PARIETAL  
BERDASARKAN SKOR KOEDAM MENGGUNAKAN  
MAGNETIC RESONANCE IMAGING (MRI) KEPALA  
DENGAN GANGGUAN KOGNITIF BERDASARKAN SKOR  
MINI MENTAL STATE EXAMINATION (MMSE) PADA  
PASIEEN USIA LANJUT**

**CORRELATION OF DEGREES OF PARIETAL LOBE  
ATROPHY BASED ON KOEDAM SCORES USING  
MAGNETIC RESONANCE IMAGING (MRI) OF HEADS WITH  
COGNITIVE DISORDERS BASED ON MINI MENTAL STATE  
EXAMINATION (MMSE) SCORES IN ELDERLY PATIENTS**

**ANCILLA DONATA DEL'AMOUR**



**PROGRAM PENDIDIKAN DOKTER SPESIALIS-1 (Sp.1)  
PROGRAM STUDI ILMU RADIOLOGI  
FAKULTAS KEDOKTERAN  
UNIVERSITAS HASANUDDIN  
MAKASSAR  
2022**

**KORELASI DERAJAT ATROFI LOBUS PARIETAL BERDASARKAN  
SKOR KOEDAM MENGGUNAKAN MAGNETIC RESONANCE  
IMAGING (MRI) KEPALA DENGAN GANGGUAN KOGNITIF  
BERDASARKAN SKOR MINI MENTAL STATE EXAMINATION  
(MMSE) PADA PASIEN USIA LANJUT**

Karya Akhir

Sebagai Salah Satu Syarat Untuk Mencapai Gelar Dokter Spesialis-1

Program Studi Ilmu Radiologi

Disusun dan Diajukan oleh

ANCILLA DONATA DEL'AMOUR

Kepada

**PROGRAM PENDIDIKAN DOKTER SPESIALIS-1 (Sp.1)  
PROGRAM STUDI ILMU RADIOLOGI  
FAKULTAS KEDOKTERAN  
UNIVERSITAS HASANUDDIN  
MAKASSAR  
2022**

**LEMBAR PENGESAHAN TUGAS AKHIR**

**KORELASI DERAJAT ATROFI LOBUS PARIETAL BERDASARKAN SKOR KOEDAM  
MENGUNAKAN MAGNETIC RESONANCE IMAGING (MRI) KEPALA DENGAN  
GANGGUAN KOGNITIF BERDASARKAN SKOR MINI MENTAL STATE EXAMINATION  
(MMSE) PADA PASIEN USIA LANJUT**

Disusun dan diajukan oleh :

**Ancilla Donata Del'Amour**

Nomor Pokok :C125171005

Telah dipertahankan di depan Panitia Ujian yang dibentuk dalam rangka Penyelesaian  
Studi Program Pendidikan Dokter Spesialis Program Studi Pendidikan Radiologi  
Fakultas Kedokteran Universitas Hasanuddin  
pada tanggal 28 Oktober 2022  
dan dinyatakan telah memenuhi syarat kelulusan

Menyetujui :

Pembimbing Utama

Pembimbing Pendamping

dr. Junus Baan, Sp.Rad (K)  
NIP. 19581019 1989 1 001

Dr. dr. Mirna Muis, Sp.Rad (K)  
NIP. 19710908 200212 2 002

Ketua Program Studi

Dekan Fakultas

  
Dr. dr. Mirna Muis, Sp.Rad (K)  
NIP. 19710908 200212 2 002  
Prof. Dr.dr.Haerani Rasyid, M.Kes, Sp.PD-KGH, Sp.GK  
NIP. 19680530 199603 2001

## PERNYATAAN KEASLIAN KARYA AKHIR

Yang bertanda tangan dibawah ini :

Nama : ANCILLA DONATA DEL'AMOUR

Nomor Mahasiswa : C125171005

Program Studi : Ilmu Radiologi

Jenjang : PPDS-1

Menyatakan dengan sebenarnya bahwa tesis saya yang berjudul "**KORELASI DERAJAT ATROFI LOBUS PARIETAL BERDASARKAN SKOR KOEDAM MENGGUNAKAN MAGNETIC RESONANCE IMAGING (MRI) KEPALA DENGAN GANGGUAN KOGNITIF BERDASARKAN SKOR MINI MENTAL STATE EXAMINATION (MMSE) PADA PASIEN USIA LANJUT**" adalah benar merupakan hasil karya akhir saya sendiri, bukan merupakan pengambilan tulisan atau pemikiran orang lain. Apabila dikemudian hari terbukti atau dapat dibuktikan bahwa sebagian atau keseluruhan karya akhir ini hasil karya orang lain, saya bersedia menerima sanksi atas perbuatan tersebut.

Makassar , Oktober 2022

Yang menyatakan



ANCILLA DONATA DEL'AMOUR

## KATA PENGANTAR

Puji syukur saya panjatkan kehadiran Tuhan Yang Maha Esa atas kasih karunia-Nya sehingga saya dapat menyelesaikan karya akhir ini yang berjudul **“Korelasi Derajat Atrofi Lobus Parietal Berdasarkan Skor Koedam Menggunakan Magnetic Resonance Imaging (MRI) Kepala Dengan Gangguan Kognitif Berdasarkan Skor Mini Mental State Examination (MMSE) Pada Pasien Usia Lanjut”**. Karya akhir ini disusun sebagai tugas akhir dalam Program Studi Dokter Spesialis-1 (Sp-1) Fakultas Kedokteran Universitas Hasanuddin.

Saya menyadari bahwa karya akhir ini masih sangat jauh dari kata sempurna sehingga dengan segala kerendahan hati saya mengharapkan kritik, saran dan koreksi dari semua pihak. Banyak kendala yang dihadapi dalam rangka penyusunan karya akhir ini, namun berkat bantuan berbagai pihak maka karya akhir ini dapat juga selesai pada waktunya.

Pada kesempatan ini pula saya ingin menyampaikan terima kasih dan penghargaan yang sebesar-besarnya kepada :

1. dr. Junus Baan, Sp.Rad (K) selaku Ketua Komisi Penasehat
2. Dr. dr. Mirna Muis, Sp.Rad (K), selaku Sekretaris Komisi Penasehat
3. Dr. dr. Andi Alfian Zainuddin, MKM selaku Anggota Komisi Penasehat
4. dr. Muh. Iqbal Basri, M.Kes., Sp.S (K) selaku Anggota Komisi Penasehat
5. dr. Sri Asriyani, Sp.Rad (K)., M.Med.Ed selaku Anggota Komisi Penasehat

Atas segala arahan, bimbingan dan bantuan yang telah diberikan mulai dari pengembangan minat terhadap permasalahan, pelaksanaan selama penelitian hingga penyusunan dan penulisan sampai dengan selesainya karya akhir ini. Serta ucapan terima kasih atas segala arahan, nasehat dan bimbingan yang telah diberikan selama saya menjalani pendidikan di Bagian Radiologi Fakultas Kedokteran Universitas Hasanuddin ini.

Pada kesempatan ini pula saya ingin menyampaikan terima kasih dan penghargaan saya kepada :

1. Rektor Universitas Hasanuddin, Dekan Fakultas Kedokteran Universitas Hasanuddin, Ketua TKP-PPDS FK UNHAS, dan Ketua Konsentrasi PPDS Terpadu FK UNHAS yang telah memberikan kesempatan kepada saya untuk mengikuti Program Pendidikan Dokter Spesialis Terpadu di Bagian Radiologi Fakultas Kedokteran Universitas Hasanuddin Makasar.
2. dr. Sri Asriyani, Sp.Rad (K), M.Med.Ed., selaku Kepala Bagian Departemen Radiologi Fakultas Kedokteran Universitas Hasanuddin, Dr. dr. Mirna Muis, Sp.Rad (K) selaku Ketua Program Studi Ilmu Radiologi Fakultas Kedokteran Universitas Hasanuddin, juga selaku Kepala Instalasi RSP. Universitas Hasanuddin, dr. Eny Sanre, M.Kes, Sp.Rad (K) selaku Kepala Instalasi Radiologi RS. Dr. Wahidin Sudirohusodo, dr. Nurlaily Idris, Sp.Rad (K), dr. Junus Baan, Sp.Rad (K), dr. Luthfy Attamimi, Sp.Rad, dr. Nikmatia Latief, Sp.Rad (K), dr. Dario Nelwan, Sp.Rad (K), dr. Rafika Rauf, Sp.Rad (K), dr. Isdiana Kaelan, Sp.Rad, dr. Amir Sp.Rad, dr. M. Abduh, Sp.Rad, dr. Sri Mulyati, Sp.Rad, dr. Taufiqqul Hidayat, Sp.Rad, dr. Suciati Damopolii, M.Kes, Sp.Rad (K)TR, dr. Rosdiana, Sp.Rad, M.Kes, dr. Amelia Bactiar, Sp.Rad, M.Ph, dr. Alia Amalia, Sp.Rad serta seluruh pembimbing dan dosen luar biasa dalam lingkup Bagian Radiologi Fakultas Kedokteran Universitas Hasanuddin atas arahan dan bimbingan selama saya menjalani pendidikan.
3. Direksi beserta seluruh staf RS Dr. Wahidin Sudirohusodo Makassar dan RSUPTN Makassar atas kesempatan yang diberikan kepada saya untuk menjalani pendidikan di rumah sakit ini.
4. Para staf Fakultas Kedokteran Universitas Hasanuddin, staf Administrasi Bagian Radiologi FK UNHAS, dan Radiografer Bagian Radiologi RSUP dr. Wahidin Sudirohusodo serta RSUPTN Makassar atas bantuan dan kerjasamanya

5. Kepada suami saya Karly Kleden sebastian, ketiga puteri saya, Maria Carolina Bao Kleden, Veronika Peni Kleden dan Pricia Imaculata Kleden, yang senantiasa mendampingi saya, memberikan semangat, dukungan, doa dan cinta serta selalu hadir pada situasi dan kondisi terbaik dan terberat.
6. Kepada kedua orang tua saya Alm. Yohanes Tue Amunnutur dan Marce Elyas, mertua saya Alm. Sebastianus Sina Kleden dan Yohana Kleden, saudara saya Florentina Dewi Sri Benedikta dan Maria Yustina Cory Redjeki, serta segenap keluarga besar lainnya, yang sangat saya cintai dan hormati, yang telah dengan tulus dan penuh kasih sayang senantiasa memberikan dukungan, bantuan dan selalu mendoakan saya
7. Teman PPDS terbaik angkatan Juli 2017 serta seluruh teman PPDS Radiologi lainnya yang telah banyak memberikan bantuan , motivasi dan dukungan kepada saya selama masa pendidikan dan penyelesaian karya akhir ini.
8. Kepada semua pihak yang tidak dapat saya sebutkan satu persatu, yang telah memberikan bantuan baik moril maupun materil secara langsung maupun tidak langsung, saya ucapkan terimakasih.

Melalui kesempatan ini pula perkenankan saya mengucapkan mohon maaf sebesar-besarnya atas segala kesalahan dan kekhilafan baik disengaja maupun tidak kepada semua pihak selama menjalani pendidikan ini.

Saya berharap semoga karya akhir ini bermanfaat bagi kita semua dan dapat memberikan sumbangan bagi perkembangan Ilmu Radiologi di masa yang akan datang. Semoga Tuhan Yang Maha Esa senantiasa melimpahkan Kasih karunia-Nya serta membalas budi baik kepada semua pihak yang telah memberikan dukungannya

Makassar, Oktober 2022

Ancilla Donata Del'Amour

## ABSTRAK

ANCILLA DONATA DEL'AMOUR. *Korelasi Derajat Atrofi Lobus Parietal Berdasarkan Skor Koedam Menggunakan Magnetic Resonance Imaging (MRI) Kepala dengan Gangguan Kognitif Berdasarkan Skor Mini Mental State Examination (MMSE) pada Pasien Usia Lanjut (dibimbing oleh Junus Baan dan Mima Muis).*

Gangguan kognitif merupakan salah satu masalah kesehatan lansia. Demensia merupakan salah satu penyebab gangguan kognitif terutama demensia alzheimer. Atrofi otak adalah salah satu ciri morfologi gangguan kognitif dan demensia. Atrofi lobus parietal dikaitkan dengan penyakit alzheimer dini. Penelitian ini bertujuan mengetahui korelasi antara derajat atrofi lobus parietal otak berdasarkan skor Koedam menggunakan *Magnetic Resonance Imaging (MRI)* kepala dan gangguan kognitif berdasarkan skor *Mini Mental State Examination (MMSE)* pada pasien usia lanjut. Penelitian ini merupakan penelitian analitik observasional dengan pendekatan *cross sectional*. Penelitian dilaksanakan pada Bagian Radiologi RSUP dr. Wahidin Sudirohusodo Makassar dengan jumlah sampel sebanyak 33 pasien berusia atau sama dengan 55 tahun yang melakukan pemeriksaan MRI kepala dan memenuhi kriteria inklusi. Derajat atrofi lobus parietal otak dinilai menggunakan skor Koedam sedangkan gangguan fungsi kognitif dinilai menggunakan skor *Mini Mental State Examination (MMSE)*. Analisis data menggunakan Program SPSS versi 26.0. Karakteristik dari 33 sampel; sebanyak 17 sampel berjenis kelamin perempuan (51,5%); 13 sampel berpendidikan SMA (39,4%); dan 27 sampel berada pada rentang usia lansia *elderly* (81,8%). Uji korelasi yang digunakan adalah uji korelasi Spearman; 8 sampel (24,2%) memiliki skor Koedam grade 0; 19 sampel (57,6%) memiliki skor Koedam grade I; 6 sampel (18,2%) memiliki skor Koedam grade II; 28 sampel (84,8%) tidak mengalami penurunan fungsi kognitif; dan 5 sampel (15,2%) mengalami penurunan fungsi kognitif. Terdapat korelasi cukup dengan arah korelasi positif antara usia dan skor Koedam; antara usia dan skor MMSE terdapat korelasi cukup dengan arah korelasi negatif; dan antara skor Koedam dan skor MMSE terdapat korelasi cukup dengan arah korelasi negatif. Dengan demikian, derajat atrofi lobus parietal otak menggunakan skor Koedam dapat digunakan untuk mendiagnosis dini gangguan kognitif, sehingga keparahan gangguan kognitif dapat segera dicegah.

Kata kunci: gangguan kognitif, atrofi lobus parietal, *mini mental state examination*, skor Koedam





## ABSTRACT

ANCILLA DONATA DEL'AMOUR. *Correlation Between the Degrees of Parietal Lobe Atrophy Based on Koedam Scores Using Magnetic Resonance Imaging (MRI) of Heads and Cognitive Disorders Based on Mini Mental State Examination (MMSE) Scores in Elderly Patients* (supervised by Junus Baan and Mirna Muis)

Cognitive impairment is a health problem for the elderly. Dementia is one of the causes of cognitive impairment, especially Alzheimer's dementia. Brain atrophy is one of the morphological features of cognitive impairment and dementia. Parietal lobe atrophy is associated with early Alzheimer's disease. This study aims to determine the correlation between the degree of parietal lobe atrophy of the brain based on the Koedam score using Magnetic Resonance Imaging (MRI) of the head and cognitive impairment based on the Mini Mental State Examination (MMSE) score in elderly patients. This research is an observational analytic study with a cross sectional approach. The research was conducted at the Radiology Department of dr. Wahidin Sudirohusodo Makassar Hospital with a total sample of 33 patients aged over or equal to 55 years who performed an MRI of the head and met the inclusion criteria. This research has received approval from the Ethics Commission. The degree of brain parietal lobe atrophy was assessed using the Koedam score. The cognitive function disorder was assessed using the Mini Mental State Examination (MMSE) score. SPSS program version 26.0 was used for data analysis. The characteristics of the sample indicated that of the 33 samples, 17 samples were female (51.5%); 13 samples were high school graduation (39.4%), and 27 samples were in the elderly age range (81.8%). The test used was Spearman's correlation test. A total of 8 samples (24.2%) had a Koedam grade 0 score; 19 samples (57.6%) had a Grade I Koedam score, and 6 samples (18.2%) had a grade II Koedam score; 28 samples (84.8 %) did not experience a decrease in cognitive function, and 5 samples (15.2%) experienced a decrease in cognitive function. The results show that there is a moderate correlation with a positive correlation between age and the Koedam score. There is a moderate correlation with a negative correlation between age and the MMSE score, and there is a moderate correlation with a negative correlation between the Koedam score and the MMSE score. Thus, the degree of parietal lobe atrophy of the brain using the Koedam score can be used to diagnose cognitive impairment early, so it can immediately prevent the severity of the cognitive disorder.

Keywords: cognitive disorders, parietal lobe atrophy, mini mental state examination, Koedam score



## DAFTAR ISI

SAMPUL DEPAN	.....	i
KARYA AKHIR	.....	ii
LEMBAR PENGESAHAN	.....	iii
PERNYATAAN KEASLIAN	.....	iv
KATA PENGANTAR	.....	v
ABSTRAK	.....	viii
ABSTRACT	.....	ix
DAFTAR ISI	.....	x
DAFTAR TABEL	.....	xiv
DAFTAR GAMBAR	.....	xv
DAFTAR LAMPIRAN	.....	xvi
DAFTAR SINGKATAN	.....	xvii
<b>BAB I. Pendahuluan</b>	.....	<b>1</b>
1.1 Latar Belakang	.....	1
1.2 Rumusan Masalah	.....	4
1.3 Tujuan Penelitian	.....	4
1.3.1 Tujuan Umum	.....	4
1.3.2 Tujuan Khusus	.....	4
1.4 Hipotesis Penelitian	.....	4
1.5 Manfaat Penelitian	.....	4
<b>BAB II. Tinjauan Pustaka</b>	.....	<b>6</b>

2.1 Anatomi	6
2.1.1 Lobus Parietal	6
2.2 Demensia	8
2.2.1 Definisi	8
2.2.2 Epidemiologi	9
2.2.3 Etiologi dan Faktor Risiko	9
2.2.4 Patogenesis	11
2.2.5 Manifestasi Klinis	12
2.2.6 Diagnosis	13
2.2.7 Manajemen	19
2.3 Skor Koedam	21
2.3.1 Definisi	21
2.3.2 Cara Pengukuran	21
2.3.3 Hasil Pengukuran	22
2.3.4 Sensitivitas dan Spesifitas	24
2.4 Mini Mental State Examination	24
2.4.1 Definisi	24
2.4.2 Cara Pengukuran	24
2.4.3 Sensitivitas dan Spesifisitas	24
2.5 Hubungan antara skor Koedam Dengan MMSE	27
<b>BAB III. Kerangka Penelitian</b>	<b>30</b>
3.1 Kerangka Teori	30

3.2 Kerangka Konsep	.....	31
<b>BAB IV. Metodologi Penelitian</b>	<b>.....</b>	<b>32</b>
4.1 Desain Penelitian	.....	32
4.2 Tempat dan Waktu Penelitian	.....	31
4.3 Populasi Penelitian	.....	31
4.4 Sampel dan Cara Pengambilan Sampel	.....	31
4.5 Kriteria Inklusi dan Eksklusi	.....	32
4.6 Ijin Penelitian dan Etical Clearance	.....	32
4.7 Alokasi Subjek dan Cara Kerja	.....	32
4.8 Alur Penelitian dan Pengumpulan Data	.....	34
4.9 Identifikasi dan Klasifikasi Variabel	.....	35
4.10 Definisi Operasional dan Kriteria Obyektif	.....	35
4.11 Pengolahan dan Analisis Data	.....	37
<b>BAB V. Hasil Penelitian</b>	<b>.....</b>	<b>38</b>
5.1 Karakteristik Sampel	.....	38
5.2 Deskripsi Variabel Penelitian	.....	39
5.5 Korelasi Antara Derajat Atrofi Lobus Parietal Otak Berdasarkan Skor Koedam Dengan Gangguan Kognitif Berdasarkan Skor Mini		

Mental State Examination	.....	41
<b>BAB VI. Pembahasan</b>	.....	43
6.1 Hubungan Usia Dengan Gangguan Kognitif Berdasarkan Skor Mini Mental State Examination (MMSE)	.....	43
6.2 Korelasi Antara Derajat Atrofi Lobus Parietal Otak Berdasarkan Skor Koedam Dengan Gangguan Kognitif Berdasarkan Skor Mini Mental State Examination (MMSE)	.....	43
6.3 Keterbatasan Penelitian	.....	44
<b>BAB VII. Kesimpulan dan Saran</b>	.....	45
7.1 Kesimpulan	.....	45
7.2 Saran	.....	45
<b>Daftar Pustaka</b>	.....	46

**DAFTAR TABEL**

Tabel 1	Faktor risiko dan faktor protektif demensia	.....	10
Tabel 2	Presentasi klinis berdasarkan sub tipe demensia	.....	12
Tabel 3	Temuan pada demensia	.....	15
Tabel 4	Mini Mental State Examination (MMSE)	.....	24
Tabel 5	Karakteristik sampel	.....	38
Tabel 6	Deskripsi variabel derajat atrofi lobus parietal	.....	39
Tabel 7	Deskripsi variabel Mini Mental State Examination (MMSE)	.....	40
Tabel 8	Deskripsi kategori variabel skor Mini Mental State Examination	.....	40
Tabel 9	Hasil analisa korelasi Spearman	.....	41

## DAFTAR GAMBAR

Gambar 1	Letak lobus parietal .....	6
Gambar 2	Struktur lobus parietal .....	7
Gambar 3	Gangguan yang dapat menyebabkan sindrom demensia .....	10
Gambar 4	Penyakit Alzheimer .....	14
Gambar 5	Gambar yang menunjukkan karakteristik atrofi .....	16
Gambar 6	Pasien dengan kehilangan memori .....	17
Gambar 7	Demensia dengan <i>Lewy Body</i> .....	18
Gambar 8	Degenerasi lobus frontotemporal .....	18
Gambar 9	Koedam scale .....	21
Gambar 10	Skor atrofi parietal/posterior .....	22
Gambar 11	Pelebaran sulkus parietal dan atrofi giral .....	22
Gambar 12	Mini Mental State Examination .....	26
Gambar 13	Grafik korelasi MMSE dan skor Koedam .....	27
Gambar 14	Kasus dengan MMSE 25 .....	28
Bagan 1	Kerangka teori .....	29
Bagan 2	Kerangka konsep .....	30
Bagan 3	Alur penelitian .....	34

## DAFTAR LAMPIRAN

LAMPIRAN 1	SURAT REKOMENDASI PERSETUJUAN ETIK
LAMPIRAN 2	LEMBAR INFORM CONSENT
LAMPIRAN 3	CURRICULUM VITAE



**DAFTAR SINGKATAN**

AD	= <i>Alzheimer's Disease</i>
APOE	= <i>Apolipoprotein E</i>
APP	= <i>Amyloid Precursor Protein</i>
BA	= <i>Broadmann Area</i>
BPSD	= <i>Behavioral Neuropsychological Symptoms Of Dementia</i>
CT	= <i>Computed Tomography</i>
FAQ	= <i>Functional Activities Questionnaire</i>
FLAIR	= <i>Fluid-Attenuated Inversion Recovery</i>
IPL	= <i>Inferior Parietal Lobule</i>
IQCODE	= <i>Informant Questionnaire on Cognitive Decline in the Elderly</i>
MCI	= <i>Mild Cognitive Impairment</i>
MMSE	= <i>Mini Mental State Examination</i>
MRI	= <i>Magnetic Resonance Imaging</i>
MoCA	= <i>Montreal Cognitive Assessment</i>
NCD	= <i>Neurocognitive Disorders</i>
SPL	= <i>Superior Parietal Lobule</i>
PAR	= <i>Parietal Gyrus</i>
PCS	= <i>Posterior Cingulate Sulcus</i>
POS	= <i>Parieto-Occipital Sulcus</i>
PRE	= <i>Precuneus Gyrus</i>

# BAB I

## PENDAHULUAN

### 1.1 LATAR BELAKANG

Gangguan kognitif merupakan salah satu masalah kesehatan lansia. Kognitif diperlukan agar dapat berkomunikasi efektif termasuk memproses dan mengintegrasikan informasi sensoris dan merespons dengan baik, namun semakin bertambahnya usia, fungsi kognitif mungkin dapat menurun. Demensia merupakan salah satu penyebab gangguan kognitif, terutama demensia Alzheimer (Rini SS,2018)

Demensia adalah sindrom yang didapat di mana seseorang menderita gangguan progresif dalam salah satu dari enam domain kognitif berikut: perhatian kompleks, fungsi eksekutif, pembelajaran dan memori, bahasa, fungsi perseptual-motorik, dan/atau kognisi sosial. Defisit kognitif ini tidak dapat dikaitkan dengan gangguan mental lainnya (misalnya, depresi atau skizofrenia) dan harus cukup parah untuk mengganggu fungsi harian independen untuk diklasifikasikan sebagai "gangguan neurokognitif utama" (NCD utama) menurut DSM-V edisi 2013 (Hodler J,2020). Penyakit Alzheimer adalah penyebab paling umum dari demensia. Penyakit Alzheimer ditandai dengan neurodegenerasi progresif disertai dengan gangguan kognitif yang mengganggu aktivitas hidup sehari-hari dan akhirnya memberikan beban ekonomi yang berat pada pasien dan keluarga pasien.(Park M, 2016)

Prevalensi gangguan kognitif meningkat seiring usia, yaitu 10% pada usia 70-79 tahun dan 25 % pada usia 80-89 tahun. Banyak penelitian mengindikasikan risiko penyakit Alzheimer lebih tinggi pada wanita dibandingkan pria, demikian juga MCI (Rilianto B,2015). Karena penuaan populasi di seluruh dunia, jumlah absolut kasus demensia diperkirakan dua kali lipat di seluruh dunia antara tahun 2020 dan 2040, dan menjadi 81 juta orang di atas usia 60 tahun yang hidup dengan demensia pada tahun 2040, dengan kenaikan tertinggi pada populasi di seluruh dunia, terutama di negara berkembang (Hodler J,2020). Dengan adanya kemungkinan peningkatan penuaan populasi yang menyebabkan kasus demensia

meningkat, maka ada kemungkinan angka usia lanjut (lansia) dengan gangguan kognitif juga meningkat.

Atrofi otak adalah salah satu ciri morfologi gangguan kognitif dan demensia. Umumnya, atrofi otak berkembang seiring bertambahnya usia. Studi klinis dan neuropatologis telah mengungkapkan bahwa daerah atrofi *grey matter* dapat bervariasi menurut penyakit dan pasien dengan demensia atau *mild cognitive impairment* (MCI) memiliki atrofi *grey matter* yang luar biasa di beberapa daerah otak, termasuk hipokampus. Penelitian lain menunjukkan bahwa atrofi otak terjadi sebelum gangguan kognitif menjadi jelas. Temuan ini menunjukkan bahwa mengidentifikasi daerah otak terkait demensia mungkin berguna untuk penilaian risiko insiden demensia (Nakazawa T, 2022). Atrofi posterior dikaitkan dengan penyakit Alzheimer dini sehingga pemeriksaan ada atau tidak adanya atrofi posterior ini merupakan pemeriksaan yang telah disarankan untuk menjadi kepentingan khusus pada pasien dengan penyakit Alzheimer dini dan terdapat atrofi temporal medial minimal atau tidak (Koedam, 2011)

Neuroimaging memiliki peran yang menantang dalam diagnosis dini penyakit neurodegeneratif yang kemungkinan berkembang menjadi demensia dan menilai progresifitas penyakit. MRI merupakan modalitas utama yang memiliki keunggulan dibandingkan CT scan. MRI memberi gambar dengan resolusi tinggi dan kontras jaringan yang sangat baik, sehingga memungkinkan menilai atrofi otak regional maupun global. MRI berperan penting dalam membedakan antara berbagai sindrom demensia dengan kelainan lain yang mengakibatkan demensia seperti tumor otak dan pendarahan subdural. MRI seharusnya dilakukan sekali dalam pemeriksaan demensia untuk menyingkirkan penyebab yang reversibel, mengenali penyebab vascular, dan mengidentifikasi temuan spesifik untuk menentukan subtype demensia. (Furtner, 2021; Kaushik, 2021; Alvi M, 2018)

Struktur pada lobus parietal dianggap memiliki hubungan khusus dengan berbagai fungsi kognitif. Beberapa struktur tersebut berhubungan dengan pemrosesan informasi spasial maupun non spasial. Prekuneus memiliki peran dalam pencitraan visuo-spasial, pengambilan memori episodik dan kesadaran diri. Pada suatu studi, pasien dengan *mild cognitive impairment* (MCI) menunjukkan atrofi *grey matter* pada korteks parietal posterior terutama pada precuneus/girus cingulate posterior. Lobus parietal secara jelas terkait dengan tahap awal dari penyakit Alzheimer dimana precuneus/girus cingulate posterior adalah daerah

yang paling sering terpengaruh (Jacobs HI,2011). Skor Koedam dikembangkan pada tahun 2011, yang memungkinkan untuk penilaian visual yang mudah untuk atrofi posterior yaitu atrofi lobus parietal termasuk precuneus, yang mungkin merupakan ciri penyakit Alzheimer. Penilaian visual dilakukan di ketiga bidang yaitu bidang aksial, sagittal dan coronal, dengan fokus pada korteks parietal, precuneus dan sulkus parieto-oksipital (Wahlund,2016). Skor Koedam ini memiliki 4 skor yaitu 0-3. Derajat 0 (tidak ada atrofi kortikal) dimana sulkus lobus parietal dan cuneus tertutup, derajat 1 (atrofi kortikal parietal ringan) yaitu ada pelebaran ringan dari sulkus cingulate posterior dan sulkus parieto-oksipital, derajat 2 (atrofi kortikal parietal sedang) yaitu adanya pelebaran substansial dari sulkus tersebut, derajat 3 (atrofi parietal berat) atau "*knife-blade atrophy*" yaitu adanya pelebaran ekstrim dari sulkus cingulate posterior dan sulkus parieto-oksipital (Rodriguez LR,2018).

Penelitian Kaushik K,et al (2020) menunjukkan adanya korelasi negatif yang ditemukan antara skor MMSE dan skor Koedam pada pasien demensia Alzheimer dan demensia vaskular. Hal ini menunjukkan bahwa skor Koedam yang tinggi dikaitkan dengan peningkatan keparahan demensia (Hsu L,2015).

MMSE merupakan instrumen skrining yang paling populer dan banyak digunakan untuk demensia. MMSE ini pertama kali diperkenalkan pada tahun 1975 sebagai pendekatan klinis untuk mengukur status kognitif pasien dengan dugaan demensia neuro-degeneratif (Vyas A,2021). Tes MMSE dapat berlangsung selama 10 menit yang mencakup bahasa, memori dan kalkulasi. Nilai maksimal MMSE adalah 30 poin dengan pertanyaan-pertanyaan mencakup orientasi waktu (5 poin), orientasi tempat (5 poin), registrasi (3 poin) , perhatian (5 poin), mengingat kembali (3 poin), bahasa (2 poin), repetisi (1 poin) , kemampuan mengikuti instruksi yang kompleks (3 poin). Jika seseorang memiliki nilai MMSE di bawah 24, maka kemungkinan orang tersebut menderita demensia atau paling tidak mengalami penurunan fungsi kognitif (Luthfiana A,2019).

Berdasarkan latar belakang diatas, dan masih sedikitnya penelitian tentang korelasi antara derajat atrofi otak berdasarkan skor Koedam menggunakan *magnetic resonance imaging* (MRI) kepala dengan gangguan kognitif berdasarkan skor *mini mental state examination* (MMSE) pada pasien usia lanjut, maka penulis tertarik untuk melakukan penelitian dengan judul ini.

## 1.2 RUMUSAN MASALAH

Rumusan masalah penelitian ini adalah: “Apakah terdapat korelasi antara derajat atrofi lobus parietal berdasarkan skor Koedam menggunakan *Magnetic Resonance Imaging* (MRI) kepala dengan gangguan kognitif berdasarkan skor *Mini Mental State Examination* (MMSE) pada pasien usia lanjut?”

## 1.3 TUJUAN PENELITIAN

### 1.3.1 Tujuan Umum :

Untuk mengetahui korelasi antara derajat atrofi lobus parietal berdasarkan skor Koedam menggunakan *Magnetic Resonance Imaging* (MRI) kepala dengan gangguan kognitif berdasarkan skor *Mini Mental State Examination* (MMSE) pada pasien usia lanjut

### 1.3.2 Tujuan Khusus :

- a. Menentukan derajat atrofi lobus parietal berdasarkan skor Koedam menggunakan *Magnetic Resonance Imaging* (MRI) kepala pada pasien usia lanjut
- b. Menilai gangguan fungsi kognitif berdasarkan skor *Mini Mental State Examination* (MMSE)
- c. Menilai korelasi antara skor Koedam menggunakan *Magnetic Resonance Imaging* (MRI) kepala dengan skor *Mini Mental State Examination* (MMSE)

## 1.4 HIPOTESIS PENELITIAN

Terdapat korelasi antara derajat atrofi lobus parietal berdasarkan skor Koedam menggunakan *Magnetic Resonance Imaging* (MRI) kepala dengan gangguan kognitif berdasarkan skor *Mini Mental State Examination* (MMSE) pada pasien usia lanjut.

## 1.5 MANFAAT PENELITIAN

### 1.5.1 Manfaat Teoritik

Memberikan informasi ilmiah tentang penilaian derajat atrofi lobus parietal berdasarkan skor Koedam menggunakan *Magnetic Resonance Imaging* (MRI) kepala

### 1.5.2 Manfaat Aplikatif

Hasil penelitian ini diharapkan dapat memudahkan klinisi dalam menilai dan memberikan penatalaksanaan terbaik pada pasien usia lanjut yang mengalami gangguan kognitif

### 1.5.3 Manfaat Metodologi

Hasil penelitian ini diharapkan dapat menjadi bahan acuan bagi penelitian-penelitian selanjutnya.

## BAB II

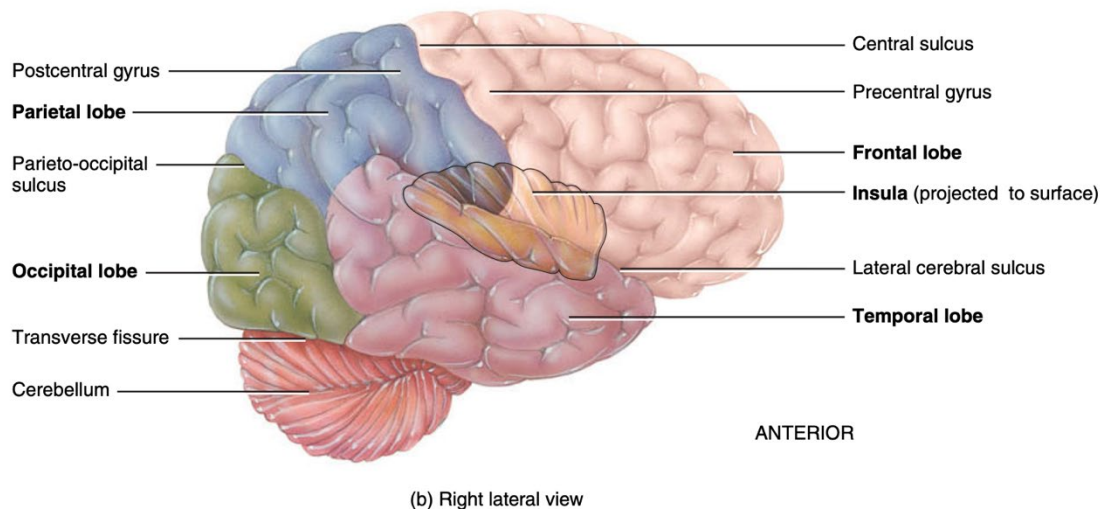
### TINJAUAN PUSTAKA

#### 2.1 ANATOMI

##### 2.1.1 Lobus Parietal

Lobus parietal bertanggung jawab untuk persepsi, sensasi, dan mengintegrasikan input sensorik dengan sistem visual. Lobus ini merupakan rumah korteks somatosensorik primer, yang terletak di girus postsentral, posterior dari sulkus sentral (Javed K,2021)

Dari sudut pandang anatomi, lobus parietal memiliki empat komponen utama: girus postsentral, lobulus parietal inferior (IPL), lobulus parietal superior (SPL), dan pada permukaan medial, precuneus yang menyatu dengan SPL pada permukaan medial margin superior hemisfer (Dziedzic TA,2021)



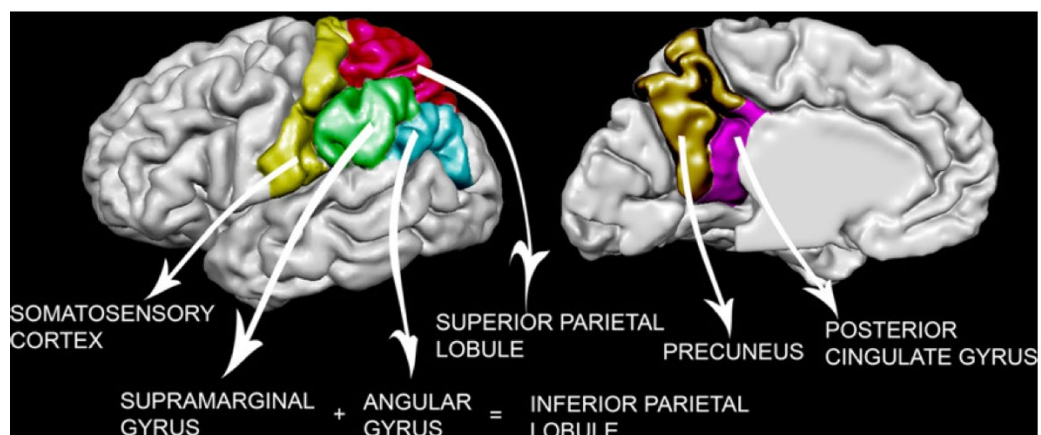
Gambar 1. Letak lobus parietal (Tortora GJ,2017)

Lobus parietal dapat dibagi lagi menjadi girus postsentral (kurang lebih setara dengan Area Brodmann (BA) 1, 2 dan 3), lobulus parietal superior (~BA 5 dan 7), operculum parietal (~BA 43), lobulus parietal inferior dibentuk oleh girus angularis (~BA 39) dan girus supramarginal (~BA 40), precuneus (~BA 7 mesial dan sebagian kecil BA 31), korteks cingulate posterior (~BA 23 dan sebagian dari

BA 31), korteks retrosplenial (~BA 26, 29 dan 30) dan bagian posterior lobulus paracentral (BA 31). Secara fungsional, lobus parietal sering dibagi menjadi bagian anterior (BA 1, 2, 3 dan 43) dan bagian posterior (BA 5, 7, 39, dan 40). Bagian ini juga sering disebut sebagai korteks somatosensorik dan korteks parietal posterior.

Bagian medial korteks parietal posterior, yaitu precuneus, memiliki hubungan timbal balik bilateral dengan korteks retrosplenial cingulate posterior, tetapi juga dengan daerah parietal lainnya, daerah frontal (bidang mata frontal, korteks prefrontal dorsolateral, daerah premotor), area motorik tambahan dan korteks cingulat anterior), sulkus temporal superior, thalamus, striatum, dan batang otak. Menariknya, precuneus tidak memiliki hubungan dengan korteks somatosensorik. Korteks parietal posterior sangat terhubung dengan korteks prefrontal (terutama BA 46, korteks prefrontal dorsolateral), dan juga terhubung dengan korteks paralimbik, hipokampus, girus parahippocampal dan thalamus. Oleh karena itu, korteks parietal posterior dapat dianggap sebagai area polimodal.

Bundel serat yang berbeda menghubungkan korteks parietal posterior dengan lobus temporal: satu yaitu, fasciculus longitudinal tengah dari lobulus parietal inferior ke bagian tengah dan kaudal rostral dari wilayah temporal superior, satu ke daerah parahippokampal, dan satu lagi (sebagian di sepanjang singulum) ke presubikulum (Jacobs HI,2012)



Gambar 2. Struktur lobus parietal. Berbagai daerah anatomi lobus parietal ditunjukkan: korteks somatosensorik (kuning), lobulus parietal superior (merah muda), girus supramarginal (hijau), girus angular (biru), precuneus (coklat) dan girus cingulat posterior (ungu). Supramarginal dan girus angularis bersama-sama membentuk lobulus parietal inferior (Jacobs HI,2012)



Serabut dari korteks parietal posterior berjalan di sepanjang sulkus temporal superior, traktus geniculocalcarina, daerah parahipocampal dan cingulum. Serabut cingulum meluas ke kaudal ke girus parahipocampal dan presubiculum. Fasikulus longitudinal superior (SLF) menghubungkan korteks parietal posterior dengan korteks prefrontal. Traktus ini terdiri dari tiga bagian: SLF1, SLF2 dan SLF3. SLF1 menghubungkan lobulus parietal superior dengan area prefrontal premotor dan dorsolateral. SLF2 menghubungkan lobulus parietalis inferior dengan korteks prefrontal dorsolateral. Ini hampir bertepatan dengan area yang dipersarafi oleh fasciculus fronto-oksipital. SLF3 menghubungkan lobulus parietal inferior dan area intraparietal dengan korteks prefrontal premotor, prefrontal inferior, dan dorsolateral. SLF1 diyakini terlibat dalam perilaku motorik tingkat tinggi, sedangkan SLF2 dan SLF3 telah dikaitkan dengan perhatian visual dan memori kerja. Korteks parietal posterior (BA7, 39, dan 40) juga dipersarafi oleh bagian dorsal (Jacobs HI,2012)

## **2.2 DEMENSIA**

### **2.2.1 Definisi**

Demensia adalah suatu sindrom yang biasanya bersifat kronis atau progresif, dimana terdapat penurunan fungsi kognitif (yaitu kemampuan untuk memproses pemikiran) melebihi apa yang diharapkan dari penuaan normal. Ini mempengaruhi memori, pemikiran, orientasi, pemahaman, perhitungan, kapasitas belajar, bahasa, dan penilaian. Kesadaran tidak terpengaruh. Penurunan fungsi kognitif biasanya disertai, dan kadang-kadang didahului dengan penurunan kontrol emosi, perilaku sosial, atau motivasi (WHO,2017).

Demensia didefinisikan sebagai hilangnya dua atau lebih kemampuan kognitif secara kronis dan didapat yang disebabkan oleh penyakit atau cedera otak. Definisi ini telah digunakan dalam praktik klinis selama beberapa dekade, meskipun perubahan terbaru dalam *Diagnostic Statistical Manual*, Edisi ke-5, telah beralih dari penggunaan istilah demensia dan telah mengakui bahwa demensia dapat hadir dengan gangguan dalam satu domain (yaitu dengan definisi ini) (Arvanitakis Z,2019).

Demensia mengacu pada sindrom yang ditandai dengan penurunan progresif fungsi kognitif. Gejala neuropsikiatri tersebut yaitu termasuk apatis, agitasi dan depresi. Saat gangguan berkembang, pasien secara bertahap menjadi tergantung pada orang lain untuk melakukan aktivitas rutin sehari-hari. Berbagai penyakit atau kelainan yang mendasari merupakan akar penyebab sindrom demensia. Masing-masing kelainan atau penyakit ini ditandai dengan tanda dan gejala spesifik yang dikombinasikan dengan dugaan neuropatologi yang mendasarinya (Bansal N,2014).

### **2.2.2 Epidemiologi**

Pada tahun 2015, terdapat sekitar 46,8 juta penderita demensia di seluruh dunia, yang diprediksi akan meningkat menjadi 74,7 juta pada tahun 2030 dan 150 juta pada tahun 2050. Diperkirakan jumlah penderita demensia di Indonesia pada tahun 2015 mencapai 1,2 juta jiwa. Jumlah tersebut diprediksi akan meningkat dua kali lipat pada tahun 2030, dan menjadi 4 juta pada tahun 2050 (Kemenkes RI, 2016). Angka ini juga akan meningkat terutama di negara-negara berpenghasilan rendah dan menengah di mana sekitar dua pertiga orang hidup dengan demensia (Livingston G,2020). Hal ini terkait dengan tingginya angka harapan hidup pada masyarakat di negara maju, sehingga populasi lansia dan penderita demensia juga meningkat (Fitriana LA,2020). Demensia mempengaruhi 5-10% orang yang berusia lebih dari 65 tahun, dan 50% dari mereka yang berusia 85 tahun (Arvanitakis Z,2019).

### **2.2.3 Etiologi dan Faktor Risiko**

Penyakit yang menjadi penyebab paling umum dari demensia adalah penyakit Alzheimer. Bentuk paling umum lainnya selain penyakit Alzheimer adalah demensia vaskular. (Bansal N,2014; Wahlund,2016). Seringkali sulit untuk membedakan antara subtipe demensia. Namun, sebagian besar demensia bersifat progresif, irreversibel, dan tidak dapat disembuhkan. Faktor risiko dan faktor protektif yang terkait dengan demensia tercantum dalam Tabel 1 (Bansal N,2014).

<b>DEGENERATIVE DISORDERS</b>	<b>METABOLIC DISORDERS</b>
<b>Cortical</b>	<b>Anoxia</b>
Alzheimer's disease	Cardiac disease
Frontotemporal dementia	Pulmonary failure
Dementia with Lewy bodies	Anemia
<b>Subcortical</b>	<b>Chronic renal failure</b>
Parkinson's disease	Uremia encephalopathy
Huntington's disease	Dialysis dementia
Wilson's disease	<b>Hepatic failure</b>
Thalamic dementia	Portosystemic encephalopathy
<b>Others</b>	Acquired hepatocerebral degeneration
Multiple sclerosis	Endocrinopathies
<b>VASCULAR DEMENTIA</b>	Thyroid, parathyroid disturbances
Multi-infarct dementia	Cushing's syndrome
Multiple large-vessel occlusions	Recurrent hypo- or hyperglycemia
Strategic infarct dementia	<b>Porphyria</b>
Lacunar state	<b>Vitamin deficiency states</b>
Binswanger's disease	Thiamine (B <sub>1</sub> ), Cyanocobalamin (B <sub>12</sub> )
Chronic ischemia	Folate, Niacin
<b>HYDROCEPHALIC DEMENTIAS</b>	<b>Other chronic metabolic abnormalities</b>
Communicating, normal pressure	Hypo- or hyper-natremia
Non-communicating	Hematological conditions
<b>CNS INFECTION-ASSOCIATED DEMENTIAS</b>	<b>TOXIC CONDITIONS</b>
HIV-associated dementia	<b>Alcohol related</b>
Creutzfeldt- Jakob disease	<b>Drugs</b>
Neurosyphilis	Polydrug abuse
Chronic meningitis	Psychotropic agents
Viral encephalitis	Anticonvulsants
Progressive multifocal leukoencephalopathy	Solvents and other inhalants
Fungal meningitis (cryptococcal)	Anticholinergic compounds
<b>NEOPLASTIC DEMENTIAS</b>	Antineoplastic therapies
Meningioma	Corticosteroids, NSAIDs
Glioblastoma	Antihypertensives
Metastases	Cardiac medications
Paraneoplastic syndromes	<b>Metals</b>
<b>TRAUMATIC CONDITIONS</b>	Lead, mercury, arsenic
Posttraumatic subdural hematoma	Nickel, aluminum
Dementia pugilistica	<b>Industrial agents and pollutants</b>
<b>CHRONIC INFLAMMATORY CONDITIONS</b>	Carbon monoxide
Systemic lupus erythematosus	Organophosphate insecticides
Other collagen-vascular disorders	Organochlorine pesticides
<b>PSYCHIATRIC DISORDERS</b>	Perchloroethylene, toluene
Depression	Trichloroethane, trichloroethylene
	Hydrocarbon inhalants

Gambar 3. Gangguan yang dapat menyebabkan sindrom demensia (Bansal N,2014).

Tabel 1. Faktor risiko dan faktor protektif demensia (Bansal N,2014).

Risk factors		Protective factors	
Age	++	Apolipoprotein ε2 allele	++
Women	+	Low cholesterol level	+/-
Low education	+	Statins	+/-
First degree relative	+	Antihypertensive drug treatment	+
Down's syndrome	+	Moderate alcohol consumption	+/-
Head trauma	+	Hormone replacement therapy (estrogen)	+/-
Apolipoprotein ε4 allele	++	Aspirin	-
Aluminum level	+/-	Nonsteroidal anti-inflammatory drugs	+/-
Hypertension	+	Dietary factors (vitamin E, antioxidants)	+/-
Depression	+	Lifestyle (active life, leisure activities, social support and network)	+/-
Mild cognitive impairment	++		
Heart disease/atrial fibrillation	+		
Cigarette smoking	++		
Diabetes mellitus	++		
Excessive alcohol consumption (3 drinks/day)	+		
Hyperlipidemia	+		
Hyperhomocysteinemia, low serum folate levels	+		
Previous mental decline	+/-		

Note: ++=confirmed; +=notable; +/-=controversial; -=negative. Adapted from

Penuaan merupakan faktor risiko penting untuk semua penyebab demensia. Faktor resiko demensia yang tidak dapat dimodifikasi yaitu jenis kelamin perempuan, ras kulit hitam, etnis Hispanik, dan faktor genetik seperti gen apolipoprotein E (APOE ). Faktor risiko yang dapat dimodifikasi untuk semua penyebab demensia yaitu termasuk hipertensi dan diabetes, diet, dan aktivitas kognitif, fisik, dan sosial yang terbatas. Secara patologis, “demensia campuran” adalah bentuk demensia yang paling umum, ditemukan di 46% orang dengan penyakit serebrovaskular. Patologi neurodegeneratif lainnya seperti penyakit *Body Lewy* (dikonfirmasi secara patologis pada 17% kasus) dan degenerasi lobus frontotemporal (dalam <5% kasus) lebih jarang (Arvanitakis Z,2019).

#### **2.2.4 Patogenesis**

Pada penyakit Alzheimer, otak berkembang menjadi kusut dan terbentuk plak. Plak mengandung endapan fragmen protein yang disebut beta-amiloid dan dikenal sebagai plak A $\beta$  Tangles yaitu merupakan serat terpilin dari protein lain yang disebut tau. Metabolisme protein prekursor amiloid transmembran (APP) abnormal pada penyakit alzheimer.  $\beta$  dan  $\gamma$ -secretase membelah APP untuk membentuk beberapa fragmen peptida A $\beta$ . Dari jumlah tersebut, yang paling penting adalah A $\beta$ 42, yang sangat rentan terhadap agregasi dan pembentukan plak yang dihasilkan. Deposisi amiloid dan tau berkembang secara spatiotemporal secara prediktif. Kekusutan dan plak ini melepaskan bahan kimia yang bersifat neurotoksik (merusak sel saraf). Bahan kimia tersebut membunuh sel-sel saraf, mempengaruhi kemampuan sel saraf untuk berfungsi dan mempengaruhi bahan kimia penting di otak yang dikenal sebagai neurotransmitter. Bahan kimia ini terlibat dengan transmisi pesan di dalam otak. Perubahan ini mempengaruhi kemampuan seseorang untuk belajar dan mengingat. Stres oksidatif dan inflamasi dari A $\beta$  juga berkontribusi pada hilangnya integritas sinaptik dan neuron, dan akhirnya, hilangnya neuron dan atrofi otak (Wahlund,2016; Bradley P,2019).

Meskipun orang dengan penyakit Alzheimer (AD) memiliki plak kusut (NFT) dan beta amiloid (A $\beta$ ), ini juga dapat ditemukan pada orang tua yang tidak memiliki tanda-tanda demensia Alzheimer. Diperkirakan bahwa orang yang tidak terpengaruh memiliki "cadangan kognitif" yang memungkinkan mereka untuk terus berfungsi secara normal meskipun ada lesi patologis (Xekardaki, 2015).

### 2.2.5 Manifestasi Klinis

Secara umum gejala demensia dapat dikelompokkan menjadi 2 yaitu gangguan kognitif dan gangguan non-kognitif

- **Keluhan kognitif**

Terdiri dari gangguan memori terutama kemampuan belajar materi baru yang sering merupakan keluhan paling dini. Memori lama bisa terganggu pada demensia tahap lanjut. Pasien biasanya mengalami disorientasi di sekitar rumah atau lingkungan yang relatif baru. Kemampuan membuat keputusan dan pengertian dini tentang penyakit juga sering ditemukan.

- **Keluhan non-kognitif**

Meliputi keluhan neuropsikiatri atau kelompok *behavioral neuropsychological symptoms of dementia* (BPSD). Komponen perilaku meliputi agitasi, tindakan agresif dan non- agresif seperti *wandering*, disinhibisi, *sundowning syndrome* dan gejala lainnya. Keluhan tersering adalah depresi, gangguan tidur dan gejala psikosa seperti delusi dan halusinasi. Gangguan motorik berupa kesulitan berjalan, bicara cadel dan gangguan gerak lainnya dapat ditemukan disamping keluhan kejang mioklonus. (Perdossi,2015)

Demensia juga dapat menjadi manifestasi klinis dari sindrom Parkinson atipikal seperti demensia dengan *lewy body*, kelumpuhan supranuklear progresif (PSP) dan atrofi multi-sistem (MSA) (Alvi M,2018).

**Tabel 2. Presentasi klinis berdasarkan subtype demensia (Duong S,2017)**

<b>Subtipe Demensia</b>	<b>Presentasi Klinis</b>
Penyakit Alzheimer	<ul style="list-style-type: none"> <li>• Onset yang berbahaya dan penurunan progresif yang lambat</li> <li>• Kerusakan memori jangka pendek pada tahap awal; defisit dalam mengingat 3 kata atau 5 kata; gangguan fungsi eksekutif pada tahap selanjutnya</li> </ul>
Demensia vaskular	<ul style="list-style-type: none"> <li>• Onset yang tiba-tiba atau bertahap</li> <li>• Biasanya berkorelasi dengan penyakit serebrovaskular (stroke, infark lakunar) dan</li> </ul>

	komorbiditas aterosklerotik (diabetes, hipertensi, penyakit jantung koroner)
	<ul style="list-style-type: none"> <li>• Kerusakan memori ringan pada tahap awal</li> <li>• Kemungkinan kesulitan berjalan dan jatuh (tergantung pada tingkat stroke)</li> </ul>
Demensia <i>lewy body</i>	<ul style="list-style-type: none"> <li>• Kognisi yang berfluktuasi terkait dengan parkinsonisme</li> <li>• Fungsi eksekutif yang buruk dan halusinasi visual pada tahap awal; defisit pada tes yang dirancang untuk memeriksa persepsi visual (pentagon, kubus, jejak, tampilan jam)</li> </ul>
Demensia frontotemporal	<ul style="list-style-type: none"> <li>• Perubahan kepribadian yang lebih menonjol (disinhibisi) dan gangguan perilaku (apati, agresi, agitasi dengan gangguan memori yang lebih sedikit pada tahap awal)</li> </ul>

### 2.2.6 Diagnosis

Riwayat merupakan salah satu aspek penilaian yang paling penting. Tes kognitif dapat digunakan, tetapi skor normal saja tidak mengesampingkan demensia. Rujuk ke layanan spesialis jika masih ada kecurigaan klinis demensia setelah penyebab reversibel penurunan kognitif telah diselidiki. Tes kognitif yang dapat dilakukan seperti MOCA atau MMSE.

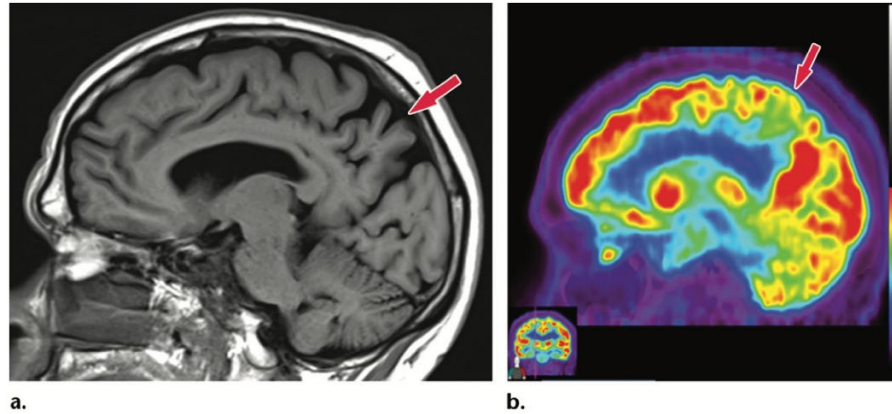
- Pada penilaian awal, tanyakan riwayat pasien (termasuk gejala kognitif, perilaku, dan psikologis, dan gejala yang berdampak pada kehidupan sehari-hari):
  - Dari orang yang diduga demensia
  - Jika memungkinkan, dari seseorang yang mengenal orang tersebut dengan baik (seperti anggota keluarga).
- Jika demensia masih dicurigai setelah penilaian awal:
  - Melakukan pemeriksaan fisik
  - Lakukan tes darah dan urin yang sesuai untuk menyingkirkan penyebab penurunan kognitif yang reversibel
  - Gunakan tes kognitif

- Jangan mengesampingkan demensia hanya karena orang tersebut memiliki skor normal pada instrumen kognitif.
- Saat menanyakan riwayat dari seseorang yang mengenal orang yang diduga menderita demensia, pertimbangkan untuk melengkapinya dengan instrumen terstruktur seperti *Informant Questionnaire on Cognitive Decline in the Elderly* (IQCODE) atau *Functional Activities Questionnaire* (FAQ).
- Rujuk orang tersebut ke layanan diagnostik spesialis demensia jika:
  - Penyebab penurunan kognitif yang reversibel (termasuk delirium, depresi, gangguan sensorik (seperti gangguan penglihatan atau pendengaran), dan gangguan kognitif dari obat-obatan yang berhubungan dengan peningkatan beban antikolinergik) telah diselidiki dan demensia masih dicurigai.

Neuroimaging memiliki peran yang menantang dalam diagnosis dini penyakit neurodegeneratif yang mengarah ke demensia dan untuk menilai perkembangan penyakit. *Magnetic Resonance Imaging* (MRI) adalah modalitas gold standar, CT multidetektor juga dapat berperan ketika MRI dikontraindikasikan atau ketika pencitraan diperlukan hanya untuk menyingkirkan etiologi gangguan kognitif yang dapat diobati dengan pembedahan.

Protokol MRI untuk demensia meliputi gambar coronal-oblique T1 weighted yang diperoleh dengan reformatting sagittal 3D T1 weighted sequence, aksial T2-weighted, aksial FLAIR, dan aksial T2\*-weighted. DWI adalah urutan tambahan yang dilakukan dalam kasus degenerasi neuro progresif cepat terutama pada pasien muda (Alvi M,2018).

Temuan MR khas pada demensia yaitu termasuk atrofi hipokampus, lobus temporal medial atau lobus parietal atau mungkin ada atrofi kortikal global. Temuan lain terkait vaskular termasuk lesi *white matter*, infark lakunar atau infark pada area yang mengatur fungsi kognitif (Alvi M,2018).



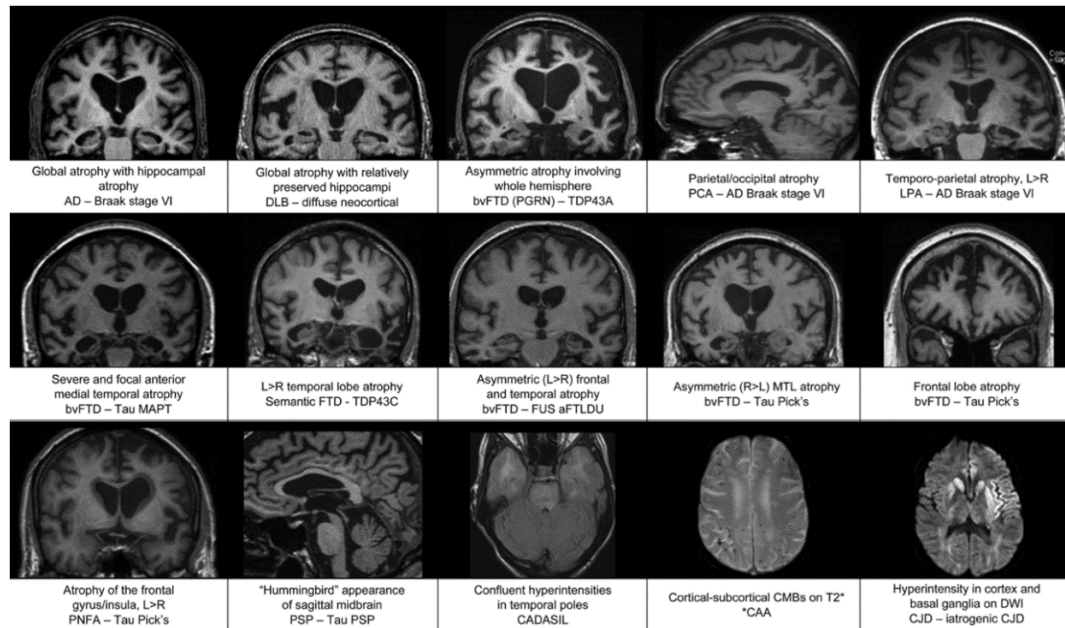
Gambar 4. Penyakit alzheimer. (a) Gambar MR sagittal T1-weighted pada pasien dengan kehilangan memori menunjukkan kehilangan volume sedang yang tidak proporsional di precuneus (panah), temuan yang mencurigakan untuk penyakit Alzheimer. Sisa dari volume parenkim otak relatif dipertahankan. (b) Gambar PET Sagittal 18F-FDG menunjukkan penurunan aktivitas yang sesuai di precuneus (panah). Sisipan gambar menunjukkan bagian koronal melalui bagian tengah otak dalam kasus khusus ini untuk membantu lateralisasi. Penyerapan normal digambarkan di daerah frontal dan oksipital, memperkuat diagnosis penyakit Alzheimer. (Patel KP,2020)

**Tabel 3. Temuan Pada Demensia (patel)**

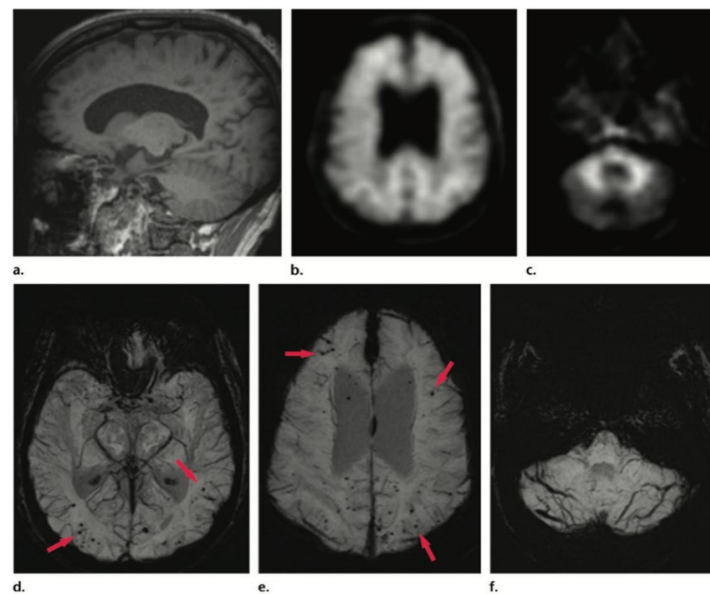
Subtipe Demensia	Temuan Klasik pada Pencitraan
Penyakit Alzheimer	<ul style="list-style-type: none"> <li>- MRI dan FDG PET: hilangnya kortikal dalam distribusi temporoparietal dengan predileksi untuk lobus temporal mesial dan precuneus, dengan sedikit strip sensorimotor</li> <li>- Ioflupane SPECT: serapan normal</li> <li>- Amyloid PET: serapan pelacak amiloid abnormal secara difus dalam korteks (hilangnya diferensiasi abu-abu-putih)</li> <li>- PET: abnormal akumulasi mengikuti sistem derajat Braak, dengan tahap selanjutnya mirip dengan kelainan yang digambarkan pada MRI dan FDG PET</li> </ul>
Demensia <i>lewy body</i>	<ul style="list-style-type: none"> <li>- MRI dan FDG PET: hilangnya kortikal secara klasik dimulai pada lobus oksipital, dengan sedikitnya posterior cingulate gyrus (cingulate island sign)</li> </ul>



- Ioflupane SPECT: hilangnya *uptake* di ganglia basalis bilateral mulai dari putamen dan menelusuri secara anterior ke ujung kauda, menampilkan tampilan periode
  - Amiloid PET: beberapa kasus menunjukkan serapan abnormal
  - PET: tidak ada serapan abnormal yang harus digambarkan
- Demensia frontotemporal
- MRI dan FDG PET: kehilangan kortikal paling menonjol di lobus frontal dan temporal anterior, dengan sedikitnya lobus parietal
  - Ioflupane SPECT: penyerapan normal
  - Amyloid PET: secara klasik tidak menunjukkan serapan abnormal, meskipun pemeriksaan positif tidak mengecualikan diagnose ini
  - PET: peran saat ini tidak jelas, karena penyerapan tampaknya bervariasi di antara subtype yang berbeda
- Demensia vaskular
- MRI dan FDG PET: penampilan variabel dengan kelainan multifokal secara asimetris di daerah yang terkena
  - Ioflupane SPECT: penyerapan normal
  - Amyloid PET: tidak ada serapan abnormal yang diharapkan, tetapi kemungkinan pemeriksaan tidak mengecualikan diagnosis ini
  - PET: Penelitian menunjukkan modalitas ini berperan dalam pencitraan dicurigai ensefalopati traumatis kronis, tetapi sebaliknya tidak ada serapan yang diharapkan

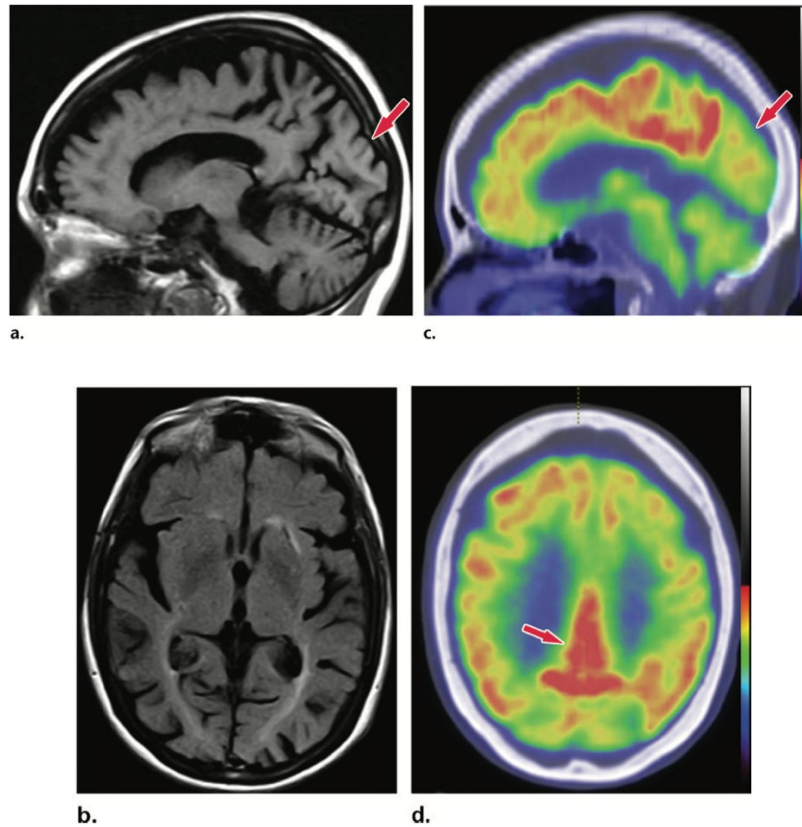


Gambar 5. Gambar yang menunjukkan karakteristik atrofi dalam beberapa bentuk yang terbukti demensia (Harper L,2014)

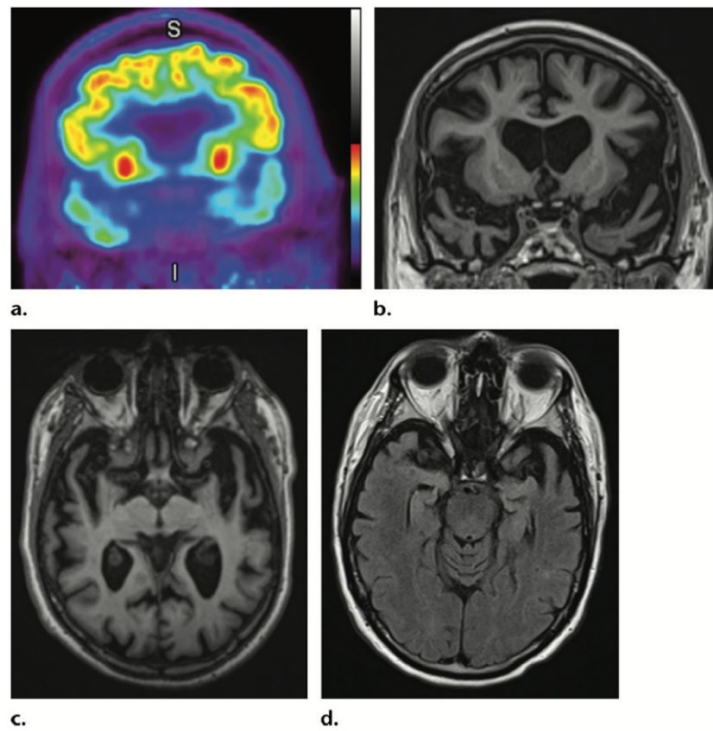


Gambar 6. Pasien dengan kehilangan memori. (a) Gambar MR sagittal T1-weighted pada pasien dengan kehilangan memori menunjukkan volume kortikal yang relatif terjaga. (b) Gambar aksial 18F-florbetaben pada tingkat ventrikel lateral menunjukkan serapan abnormal difus, mengkonfirmasi deposisi amiloid. (c) Gambar aksial pada tingkat serebelum menunjukkan diferensiasi *grey dan white matter* yang dipertahankan. (d, e) Gambar proyeksi intensitas minimum tertimbang kerentanan aksial pada tingkat atrium (d) dan badan (e) pada level ventrikel lateral menunjukkan beberapa signal void bulat (panah) yang tersebar di seluruh perifer korteks, kompatibel dengan angiopati amiloid serebral. (f) axial SWI proyeksi intensitas minimum pada level cerebellum menunjukkan kurangnya kerentanan abnormal di otak kecil, sesuai dengan hasil yang dicatat pada pencitraan PET

amiloid. Kasus ini menyoroti peran pelengkap pencitraan struktural dan molekuler dengan temuan yang kompatibel dengan penyakit Alzheimer dan angiopati amiloid serebral. (Patel KP,2020)\



Gambar 7. Demensia dengan *Body Lewy*. (a, b) Gambar MR sagital (a) dan aksial (b) menunjukkan hilangnya volume secara umum dengan keterlibatan lobus oksipital yang signifikan (panah dalam a), yang merupakan temuan atipikal untuk penyakit Alzheimer. (c) Gambar PET Sagittal 18F-FDG menunjukkan penurunan aktivitas (panah) di regio oksipital. ( d ) Gambar PET 18F-FDG aksial menunjukkan sparing relatif dari girus cingulate posterior (panah). Keterlibatan lobus oksipital dan sparing cingulate posterior merupakan karakteristik temuan DLB. (Patel KP,2020)



Gambar 8. Degenerasi lobus frontotemporal.(a)Coronal<sup>18</sup>F-FDGPETcitra pada tingkat lobus temporal anterior menunjukkan penurunan penyerapan lobus temporal yang nyata. I = inferior, S = superior. (b, c) Gambar MR koronal (b) dan aksial (c) T1 menunjukkan atrofi lobus temporal bilateral yang parah. (d) Gambar MR aksial pada tingkat lobus temporal yang diperoleh 5 tahun sebelumnya menunjukkan atrofi progresif yang signifikan pada pasien ini. (Patel KP,2020)

### 2.2.7 Manajemen

Tujuan keseluruhannya adalah untuk mengurangi penderitaan yang disebabkan oleh gejala kognitif dan yang menyertainya (misalnya, dalam suasana hati dan perilaku), sambil menunda penurunan kognitif yang progresif. Baik pendekatan non-farmakologis dan farmakologis digunakan untuk mencapai tujuan keseluruhan.

#### - Tatalaksana non-farmakologis:

Pelatihan kognitif dan aktivitas seperti membaca dan bermain permainan yang melibatkan kognitif (misalnya, catur) dapat membantu mempertahankan kognitif dan fungsi. Namun, frustrasi dan stres dari tugas-tugas yang menantang harus dihindari. Terapi musik atau seni, dan pendekatan pengalaman lainnya, dapat membantu mempertahankan kognitif atau meningkatkan kualitas hidup (Duong S,2017).

Latihan fisik, baik aerobik (misalnya, berjalan, berenang) dan non-aerobik (misalnya, angkat beban), meningkatkan kesehatan kardiovaskular melalui manfaat pada tekanan darah dan risiko stroke dapat mempengaruhi fungsi kognitif dan fisik secara positif (Arvanitakis Z,2019).

Kegiatan sosial mungkin bermanfaat, termasuk berpartisipasi dalam pesta ulang tahun, liburan, kelompok pendukung dengan individu dengan gangguan kognitif, dan berinteraksi dengan hewan peliharaan terlatih (misalnya, terapi anjing) (Duong S,2017).

Makan makanan yang menyehatkan otak (misalnya, kacang-kacangan, beri, sayuran hijau, ikan) atau diet Mediterania juga disarankan. Perhatian klinis untuk pengasuh, seringkali kerabat dekat, adalah penting. Sementara upaya terus memberikan perawatan primer untuk demensia secara efektif, pendidikan dan intervensi pengasuh dapat meningkatkan hasil untuk pasien dengan demensia, dan informasi yang murah dan berguna tersedia (Duong S,2017).

- **Tatalaksana farmakologis:**

Inhibitor asetilkolinesterase adalah obat pertama yang disetujui di AS untuk demensia. Obat-obat ini menghambat enzim asetilkolinesterase otak, sehingga mendorong peningkatan relatif dalam kelimpahan asetilkolin di celah sinaptik untuk neurotransmisi kolinergik.

Rejimen dosis titrasi lambat selama 4-8 minggu dianjurkan untuk mencapai dosis target dan meminimalkan efek samping untuk semua obat. Beberapa obat digunakan pada dosis pemeliharaan yang berbeda tergantung pada efek/efek samping. Misalnya, pemeliharaan donepezil dapat mencapai 5 mg (misalnya, jika dosis yang lebih tinggi dikaitkan dengan tolerabilitas yang buruk), 10mg (target tipikal), atau 23 mg (jarang digunakan), sekali sehari. Meskipun titrasi lambat, efek samping, seperti gastrointestinal (misalnya, mual, muntah, dan diare; pada sekitar 5 persen pengguna) dapat terjadi (Tabel 4). Efek samping mungkin lebih tinggi daripada yang diketahui sebelumnya. Jika ditemui, dosis dapat diturunkan (misalnya, dari 10 mg donepezil menjadi 5 mg), baik untuk sementara (misalnya, sehari-hari hingga berminggu-minggu)

sebelum meningkat kembali lebih lambat dan memantau kekambuhan efek samping. Sebagai alternatif, obat dapat dihentikan dan obat yang berbeda dapat diresepkan bahkan di kelas yang sama mengingat efek samping bervariasi di antara obat kelas yang sama (Arvanitakis Z,2019).

## 2.3 Skor Koedam

### 2.3.1 Definisi

Skor Koedam merupakan skala penilaian visual yang telah terbukti menjadi cara yang efektif dan ekonomis untuk mendukung diagnosis klinis dalam membedakan berbagai bentuk demensia. Skor Koedam ini menilai ada atau tidaknya atrofi pada lobus posterior/parietal. Secara khusus, skala posterior yang dikembangkan oleh Koedam et al, dan divalidasi oleh kohort yang dikonfirmasi secara patologis dan morfometri berbasis voxel (VBM), telah menunjukkan mampu membedakan antara pasien dengan demensia Alzheimer khas dan pasien dengan keluhan memori subjektif atau bentuk lain dari demensia (Koedam, 2011).

### 2.3.2 Cara Pengukuran

Skor Koedam mempertimbangkan 4 area yang berbeda (sulkus cingulate posterior, precuneus, sulkus parieto-oksipital, dan sulkus di korteks parietal), masing-masing perlu dievaluasi pada tiga sumbu, karena dapat mengalami atrofi yang berbeda. Oleh karena itu, penilai harus menyingkat 4 variabel berbeda untuk setiap sisi (dengan total 8) dalam satu skor tunggal. (Fumagalli GG,2020).

Skor atrofi posterior/parietal (skor Koedam) telah dirancang untuk mengevaluasi secara visual daerah cingulate posterior, precuneus dan parietal superior pada skala empat langkah. Untuk menghasilkan skor, gambar MR otak harus dilihat dalam bidang aksial, coronal, dan sagital dengan menilai struktur berikut:

- **Bidang sagital:**
  - precuneus gyus (PRE)
  - posterior cingulate sulcus (PCS)
  - parieto-occipital sulcus (POS) bidang aksial

- **Bidang axial:**  
posterior cingulate sulcus (PCS)  
parietal gyrus (PAR)
- **Bidang coronal:**  
posterior cingulate sulcus (PCS)  
parietal gyrus (PAR) (Furtner J,2021)

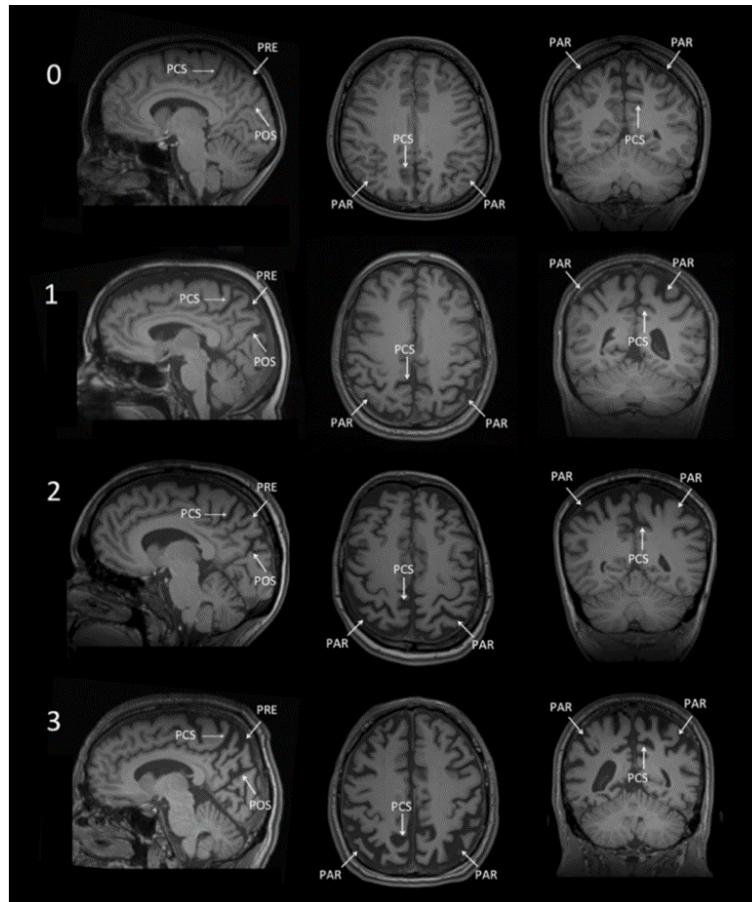
### 2.3.3 Hasil Pengukuran

Skor Koedam dapat dinilai menjadi 4 skor yaitu 0-3. Skor atrofi posterior/parietal 0 menunjukkan lebar normal dari sulkus yang disebutkan di atas dan tidak ada atrofi precuneus, sedangkan skor 1, 2 atau 3 masing-masing ditandai dengan pelebaran ringan, sedang atau berat dari sulkus dan atrofi precuneus (Furtner J,2021)

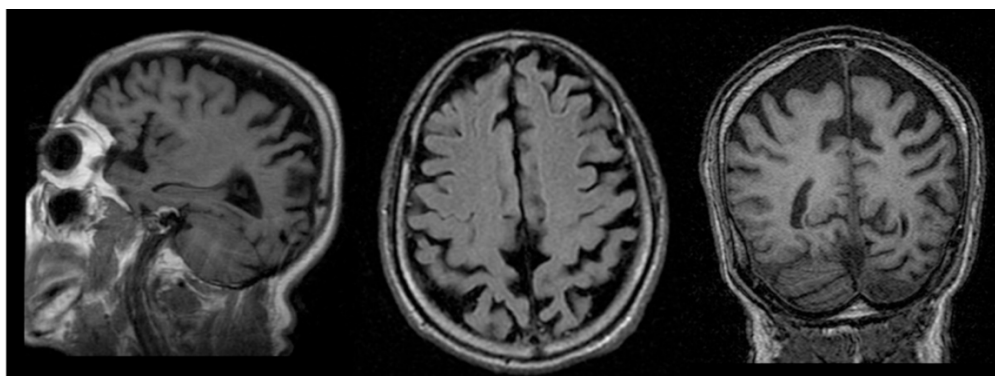
**Table 3** Koedam scale for measuring parietal atrophy.

Grade 0 (no cortical atrophy) The sulci of the parietal lobe and the cuneus are closed
Grade 1 (mild parietal cortical atrophy) There is a mild widening of the posterior cingulate sulcus and the parieto-occipital sulcus
Grade 2 (moderate parietal cortical atrophy) Significant widening of such sulci
Grade 3 (severe parietal atrophy) "Knife blade" atrophy. Significant widening of such sulci

Gambar 9. Koedam Scale. (Rodriguez LR,2018).



Gambar 10. Skor atrofi parietal/posterior. Skala penilaian visual untuk daerah otak posterior. Dalam orientasi sagital, aksial dan koronal, skala penilaian ini menilai 0 = tidak ada atrofi, 1 = atrofi minimal, 2 = atrofi sedang dan 3 = atrofi parah. Dalam bidang sagital, pelebaran sulkus cingulate dan parieto-okspital posterior dan atrofi precuneus dievaluasi. Dalam bidang aksial, pelebaran sulkus cingulate posterior dan dilatasi sulkus di lobus parietal dievaluasi. Dalam bidang koronal, pelebaran sulkus cingulate posterior dan dilatasi sulkus di lobus parietal dievaluasi (Furtner J,2021)



Gambar 11. Pelebaran sulkus parietal dan atrofi giral - skor atrofi posterior grade 2 (skor Koedam) (Tomazzoni HL,2015)



### **2.3.4 Sensitivitas dan Spesifisitas**

Park M,et al (2016) yang meneliti gambaran MR pada penderita demensia Alzheimer dengan kontrol, menunjukkan bahwa skor Koedam memiliki sensitivitas sebesar 58% dan spesifisitas 95% (Park,2016).

Manouvelou S,et al (2019) menunjukkan bahwa skor Koedam memiliki sensitivitas 73% dan spesifisitas 87% dalam membedakan demensia Alzheimer dengan demensia frontotemporal (Manouvelou S,2019)

## **2.4 Mini Mental State Examination (MMSE)**

### **2.4.1 Definisi**

*Mini-Mental State Examination* (MMSE) pertama kali dikembangkan oleh Folstein, et al. pada tahun 1975 untuk membedakan pasien dengan psikiatri organik atau fungsional. MMSE ini merupakan alat skrining yang paling umum digunakan untuk menilai fungsi kognitif global, meskipun diagnosis gangguan kognitif tidak dapat dilakukan dengan instrument (Shim YS,2017; Mazzi MC,2019)

### **2.4.2 Cara Pengukuran**

Tes MMSE dapat berlangsung selama 10 menit yang mencakup bahasa, memori dan kalkulasi. Nilai maksimal MMSE adalah 30 poin dengan pertanyaan-pertanyaan mencakup orientasi waktu (5 poin), orientasi tempat (5 poin), registrasi (3 poin) , perhatian (5 poin), mengingat kembali (3 poin), bahasa (2 poin), repetisi (1 poin) , kemampuan mengikuti instruksi yang kompleks (3 poin). Jika seseorang memiliki nilai MMSE di bawah 24, maka kemungkinan orang tersebut menderita demensia atau paling tidak mengalami penurunan fungsi kognitif (Luthfiana A,2019).

### **2.4.3 Sensitivitas dan Spesifisitas**

Creavin et al melaporkan bahwa MMSE memiliki sensitivitas 0,85 dan spesifisitas 0,90 pada nilai cutoff 24, dan sensitivitas 0,87 dan spesifisitas 0,82 pada nilai cutoff 25. (Creavin ST,2016)

Mitchell melakukan meta-analisis untuk menentukan sensitivitas dan spesifisitas MMSE dalam kaitannya dengan deteksi demensia dan MCI. Sensitivitas berkisar antara 71,1% hingga 85,1% dan spesifisitas berkisar antara 81,3% hingga 96,6%. Namun, penelitian lain menemukan nilai terendah 55% untuk sensitivitas. Sementara pada penelitian Hahn L,et al (2019) menilai MMSE memiliki sensitivitas 71,1%. Dengan spesifisitas sebesar 86,4% (Hahn L,2019)

**Tabel 4. Mini Mental State Examination (MMSE)**

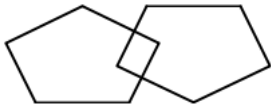
**MINI MENTAL STATE EXAMINATION (MMSE)**

**Nama Pasien:**

**Tanggal:**

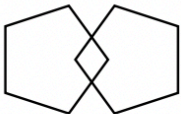
Instruksi: Skor satu poin untuk setiap jawaban yang benar dalam setiap pertanyaan atau kegiatan.

Skor Maksimum	Skor Pasien	Pertanyaan
5		Sekarang (tahun),(musim),(bulan),(tanggal), hari apa?
5		Kita berada dimana? (negara).(provinsi),(kota),(rumah sakit),(lantai/kamar)
3		Sebutkan 3 buah nama benda (apel,meja,koin), tiap benda 1 detik, pasien disuruh mengulangi ketiga nama benda tadi. Nilai 1 untuk tiap nama benda yang benar. Ulangi sampai pasien dapat menyebutkan dengan benar dan catat jumlah pengulangan
5		Kurangi 100 dengan 7. (93, 86, 79, 72, 65, ...) atau alternatif: eja kata "DUNIA" secara mundur (A-I-N-U-D) Nilai 1 untuk tiap jawaban yang benar. Hentikan setelah 5 jawaban. Atau minta untuk mengeja mundur kata
3		"Sebelumnya saya memberi tahu Anda nama-nama tiga benda. Bisakah Anda memberi tahu saya apa itu?"

2	Penamaan: perlihatkan kepada pasien dua benda sederhana, seperti jam tangan dan pensil, dan minta pasien untuk menyebutkan namanya.
1	Pengulangan : pasien diminta mengulang kata-kata: “tidak ada jika”, “dan”, “tetapi”
3	Perintah 3 tingkat: pasien diminta melakukan perintah: “ambil kertas ini dengan tangan kanan anda, lipatlah menjadi dua dan letakkan di lantai”
1	Membaca: pasien disuruh membaca dan melakukan perintah “pejamkanlah mata anda”
1	Menulis: Buat dan tulis kalimat tentang apa saja. (Kalimat ini harus mengandung kata benda dan kata kerja.)
1	Menyalin gambar: pasien diminta menggambar bentuk dibawah ini: (Pemeriksa memberi pasien selembar kertas kosong dan memintanya untuk menggambar simbol di bawah ini. Semua 10 sudut harus ada dan dua-duanya harus berpotongan/bersinggungan)
	
30	Total

#### Interpretasi Skor MMSE:

<b>24-30</b>	No cognitive impairment
<b>18-23</b>	Mild cognitive impairment
<b>0-17</b>	<i>Severe cognitive impairment</i>

<b>MINI MENTAL STATE EXAMINATION (MMSE)</b>					Name:		
					DOB:		
					Hospital Number:		
One point for each answer					<b>DATE:</b>		
<b>ORIENTATION</b>					...../5	...../5	...../5
Year	Season	Month	Date	Time			
Country	Town	District	Hospital	Ward/Floor	...../5	...../5	...../5
<b>REGISTRATION</b>					...../3	...../3	...../3
Examiner names three objects (e.g. apple, table, penny) and asks the patient to repeat (1 point for each correct. THEN the patient learns the 3 names repeating until correct).							
<b>ATTENTION AND CALCULATION</b>					...../5	...../5	...../5
Subtract 7 from 100, then repeat from result. Continue five times: 100, 93, 86, 79, 72, 65 (Alternative: spell "WORLD" backwards: DLROW).							
<b>RECALL</b>					...../3	...../3	...../3
Ask for the names of the three objects learned earlier.							
<b>LANGUAGE</b>					...../2	...../2	...../2
Name two objects (e.g. pen, watch).							
Repeat "No ifs, ands, or buts".					...../1	...../1	...../1
Give a three-stage command. Score 1 for each stage. (e.g. "Place index finger of right hand on your nose and then on your left ear").					...../3	...../3	...../3
Ask the patient to read and obey a written command on a piece of paper. The written instruction is: "Close your eyes".					...../1	...../1	...../1
Ask the patient to write a sentence. Score 1 if it is sensible and has a subject and a verb.					...../1	...../1	...../1
<b>COPYING:</b> Ask the patient to copy a pair of intersecting pentagons					...../1	...../1	...../1
							
<b>MMSE scoring</b>							
24-30: no cognitive impairment							
18-23: mild cognitive impairment							
0-17: severe cognitive impairment							
<b>TOTAL:</b>					...../30	...../30	...../30

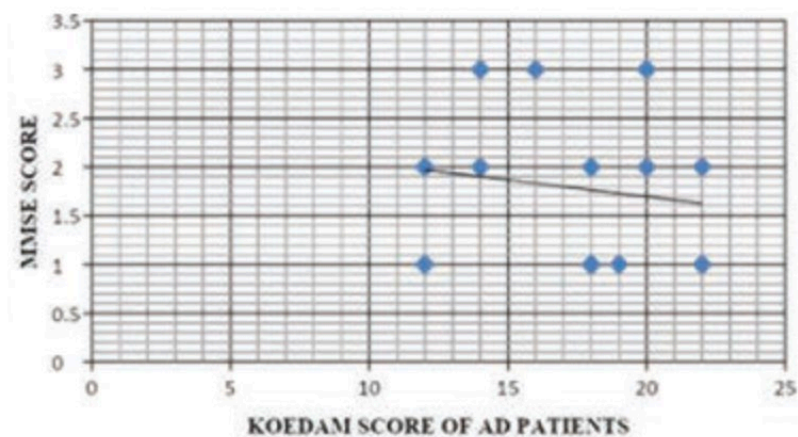
Gambar 12. *Mini Mental State Examination (MMSE)* (Oxford Medical Education, 2015).

## 2.5 Hubungan antara skor Koedam dengan MMSE

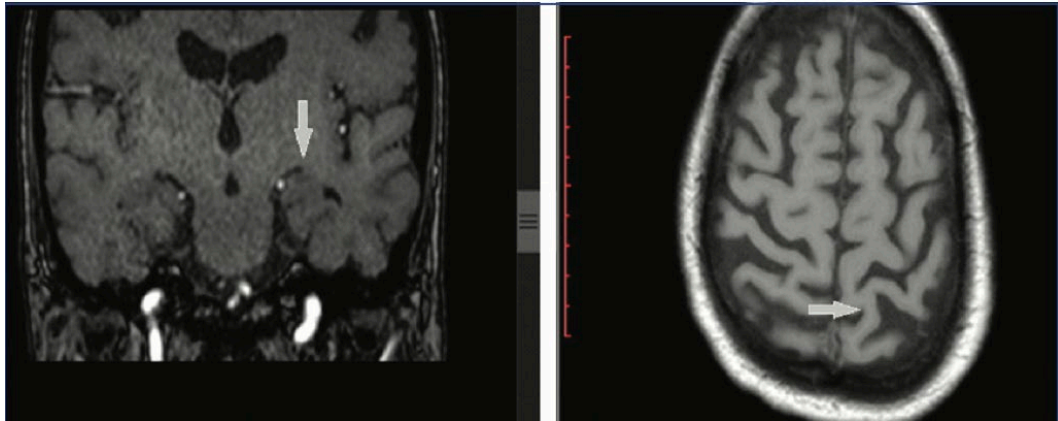
*Brain Magnetic Resonance Imaging (MRI)* digunakan untuk mendukung diagnosis demensia. Pemeriksaan non-invasif dan ketersediaan yang baik adalah keuntungan utama yang membuat MRI otak menjadi teknik yang cocok untuk

praktik klinis rutin. Beberapa struktur otak menunjukkan atrofi lebih awal dari yang lain selama perkembangan demensia. Perubahan ini dievaluasi dengan baik pada MRI otak. Hilangnya jaringan di daerah mediotemporal khas untuk onset lambat demensia (pasien yang lebih tua dari 65 tahun). Atrofi parietal dengan struktur regio mediotemporal yang relatif terjaga lebih sering ditemukan pada pasien dengan demensia awitan dini (individu yang lebih muda dari 65 tahun) (Silhan D,2020).

Chakraborty S, et al (2022) menunjukkan adanya korelasi antara skor koedam dengan klinis demensia. Semakin tinggi skor koedam yang ditemukan maka semakin parah klinis demensia (Chakraborty S ,2022). Begitu juga dengan penelitian Kaushik,et al (2020) ditemukan hasil bahwa Korelasi negatif ditemukan antara skor MMSE dan skor Koedam pada pasien demensia. Hal ini menunjukkan bahwa skor Koedam yang tinggi dikaitkan dengan peningkatan keparahan demensia. Nilai R adalah -0,1425. Nilai p adalah 0,628212. Hasilnya tidak signifikan pada  $p < 0,05$ . Korelasi negatif dibuat antara skor MMSE dan skor Koedam pada pasien demensia vaskular. Nilai R adalah 0,4135. Nilai p adalah 0,181501. Hasilnya tidak signifikan pada  $p < 0,05$  (Kaushik S,2020)



Gambar 13. Grafik yang menunjukkan korelasi antara MMSE dan dengan skor koedam (Kaushik S,2020)



Gambar 14. Kasus dengan MMSE 25 (demensia ringan). Pada pencitraan, menunjukkan Koedam Skor grade 2 yang menunjukkan gejala awal Alzheimer's Dementia (AD) (Chatra K,2021)