

SKRIPSI 2022

**HUBUNGAN GAMBARAN CT SCAN KEPALA DENGAN DERAJAT
CEDERA OTAK PADA PASIEN CEDERA KEPALA DI RSUP DR.
WAHIDIN SUDIROHUSODO MAKASSAR TAHUN 2021**



Oleh:

A. SRI RAMADANI JABIR

C011191113

Pembimbing:

Dr. dr. Wahyudi, Sp.BS(K)

PROGRAM STUDI PENDIDIKAN DOKTER

FAKULTAS KEDOKTERAN

UNIVERSITAS HASANUDDIN

2022

HALAMAN PENGESAHAN

Telah disetujui untuk dibacakan pada seminar akhir di Departemen Ilmu Bedah Saraf
Fakultas Kedokteran Universitas Hasanuddin dengan Judul :

**“HUBUNGAN GAMBARAN CT SCAN KEPALA DENGAN DERAJAT CEDERA
OTAK PADA PASIEN CEDERA KEPALA DI RSUP DR. WAHIDIN
SUDIROHUSODO MAKASSAR TAHUN 2021”**

Hari/Tanggal : Jumat, 18 November 2022

Waktu : 20.00 WITA

Tempat : Zoom Meeting

Makassar, 24 November 2022

Mengetahui,

Dr. dr. Wahyudi, Sp.BS(K)

NIP. 63080190

HALAMAN PENGESAHAN

Skripsi ini diajukan oleh


Nama : A. Sri Ramadani Jabir
NIM : C011191113
Fakultas/Program Studi : Kedokteran / Pendidikan Dokter Umum
Judul Skripsi : Hubungan Gambaran CT Scan dengan Derajat Cedera Otak pada Pasien Cedera Kepala di RSUP Dr. Wahidin Sudirohusodo Makassar Tahun 2021

Telah berhasil dipertahankan dihadapan dewan penguji dan diterima sebagai bahan persyaratan yang diperlukan untuk memperoleh gelar sarjana kedokteran pada Fakultas Kedokteran Universitas Hasanuddin

UNIVERSITAS HASANUDDIN


DEWAN PENGUJI

Pembimbing : Dr. dr. Wahyudi, Sp.BS(K)



(.....)

Penguji 1 : Prof. Dr. dr. Andi Asadul Islam, Sp.BS(K)



(.....)

Penguji 2 : Dr. dr. Willy Adhimarta, Sp.BS(K)



(.....)

Ditetapkan di : Makassar

Tanggal : 24 November 2022

HALAMAN PENGESAHAN

SKRIPSI

“HUBUNGAN GAMBARAN CT SCAN KEPALA DENGAN DERAJAT CEDERA
OTAK PADA PASIEN CEDERA KEPALA DI RSUP DR. WAHIDIN
SUDIROHUSODO MAKASSAR TAHUN 2021”

Disusun dan Diajukan Oleh :

A. Sri Ramadani Jabir

C011191113

Menyetujui

Panitia Penguji

No.	Nmaa Penguji	Jabatan	Tanda Tangan
1	Dr. dr. Wahyudi, Sp.BS(K)	Pembimbing	
2	Prof. Dr. dr. Andi Asadul Islam, Sp.BS(K)	Penguji 1	
3	Dr. dr. Willy Adhimarta, Sp.BS(K)	Penguji 2	

Mengetahui,

Wakil Dekan
Bidang Akademik & Kemahasiswaan
Fakultas Kedokteran
Universitas Hasanuddin

Ketua Program Studi
Sarjana Kedokteran
Fakultas Kedokteran
Universitas Hasanuddin



dr. Agussalim Bukhari, M.Clin.Med., Ph.D. Sp.GK(K)
NIP. 19700821-199903 1 001



dr. Ririn Nislawati, M.Kes, Sp.M
NIP. 19810118 200912 2 003

**BAGIAN ILMU BEDAH SARAF FAKULTAS KEDOKTERAN
UNIVERSITAS HASANUDDIN
MAKASSAR**

2022

TELAH DISETUJUI UNTUK DICETAK DAN DIPERBANYAK

Skripsi dengan Judul :

**“HUBUNGAN GAMBARAN CT SCAN KEPALA DENGAN DERAJAT CEDERA
OTAK PADA PASIEN CEDERA KEPALA DI RSUP DR. WAHIDIN
SUDIROHUSODO MAKASSAR TAHUN 2021”**

Makassar, 24 November 2022

Pembimbing,

Dr. dr. Wahvudi, Sp.BS(K)

NIP. 63080190

LEMBAR PERNYATAAN ORISINALITAS KARYA

Yang bertanda tangan di bawah ini, saya:

Nama : A. Sri Ramadani Jabir
NIM : C011191113
Tempat & Tanggal Lahir : Makassar, 02 Desember 2000
Alamat Tempat Tinggal : Jl. Taman Makam Pahlawan, BTN Paropo A/32
Alamat Email : andisrir00@gmail.com
Nomor HP : 08971584458

Dengan ini saya menyatakan bahwa seluruh skripsi ini adalah hasil karya saya. Apabila ada kutipan atau pemakaian dari hasil karya orang lain baik berupa tulisan, data, gambar, atau ilustrasi baik yang telah dipublikasi atau belum dipublikasi, telah direferensi sesuai dengan ketentuan akademis.

Saya menyadari plagiarisme adalah kejahatan akademik, dan melakukannya akan menyebabkan sanksi yang berat berupa pembatalan skripsi dan sanksi akademik lainnya. Pernyataan ini saya buat dengan sebenar-benarnya.

Makassar, 24 November 2022

Penulis,



A. Sri Ramadani Jabir
NIM C011191113

ABSTRAK

UNIVERSITAS HASANUDDIN
FAKULTAS KEDOKTERAN
SARJANA KEDOKTERAN

A. SRI RAMADANI JABIR

HUBUNGAN GAMBARAN CT SCAN KEPALA DENGAN DERAJAT CEDERA OTAK PADA PASIEN CEDERA KEPALA DI RSUP DR. WAHIDIN SUDIROHUSODO MAKASSAR TAHUN 2021

Pendahuluan: Cedera kepala adalah trauma mekanik yang terjadi pada kepala baik secara langsung maupun tidak langsung yang dapat menyebabkan kerusakan pada sel-sel otak sehingga timbul berbagai jenis gangguan dan bahkan dapat berujung kematian. Secara global, insiden cedera kepala meningkat dengan tajam akibat peningkatan penggunaan kendaraan bermotor yang didominasi usia dewasa muda sehingga cedera kepala menjadi penyebab tertinggi kematian pada usia produktif yaitu usia 15-44 tahun. Pemeriksaan menggunakan *Computerized Tomography Scanning* (CT Scan) merupakan metode diagnostik dengan standar baku emas bagi pasien cedera kepala. Adapun salah satu kriteria dilakukannya pemeriksaan CT Scan ini ialah dengan melihat tingkat kesadaran pasien dengan menggunakan skor *Glasgow Coma Scale* (GCS). Skor GCS ini juga digunakan untuk menilai derajat keparahan cedera kepala yang terbagi atas ringan, sedang, dan berat. Namun, beberapa penelitian menunjukkan bahwa pasien cedera kepala ringan umumnya dapat mengikuti semua instruksi pemeriksaan GCS sehingga terkadang pemeriksaan lebih lanjut sering tidak dilakukan. Akibatnya, cedera kepala ringan dengan lesi intrakranial kadang-kadang terjun ke keadaan yang lebih buruk. Adanya keterbatasan ini mengindikasikan perlunya dilakukan penelitian untuk menilai hubungan gambaran CT Scan kepala dengan derajat cedera otak yang diukur menggunakan skor GCS.

Tujuan: Penelitian ini bertujuan untuk mengetahui Hubungan Gambaran CT Scan Kepala dengan Derajat Cedera Otak Pada Pasien Cedera Kepala di RSUP Dr. Wahidin Sudirohusodo Makassar Tahun 2021.

Metode: Jenis penelitian ini bersifat observasional analitik dengan menggunakan *cross sectional*. Populasi dan sampel kasus adalah pasien cedera kepala di RSUP Dr. Wahidin Sudirohusodo Makassar tahun 2021. Teknik pengambilan sampel pada penelitian ini menggunakan metode *total sampling* dan diperoleh 67 sampel yang memenuhi kriteria inklusi. Data diperoleh dari rekam medis pasien cedera kepala di RSUP Dr. Wahidin Sudirohusodo Makasar. Variabel independen dari penelitian ini adalah gambaran CT scan kepala dan variabel dependen adalah derajat cedera otak. Analisis dan pengolahan data menggunakan palikasi *Microsoft Excel* dan *SPSS 27.0*. Uji statistik yang digunakan adalah uji *chi-square* dan uji *korelasi spearman rho*.

Hasil: Penelitian ini dilakukan pada 67 pasien cedera kepala, didapatkan karakteristik pasien dengan distribusi terbanyak yaitu kelompok umur 11-20 tahun berjumlah 22 orang (32,9%), jenis kelamin laki-laki 57 (85%), penyebab akibat kecelakaan lalu lintas 56 (83,5%), derajat cedera otak ringan 38 (56,7%), jenis lesi epidural hematoma 36 (18,6%), dan gambaran *multiple lesion* 4 (6,5,7%). Hasil penelitian analisis hubungan gambaran lesi dengan derajat cedera otak didapatkan ($p < 0,001$) yang berarti terdapat hubungan yang signifikan. Untuk analisis hubungan volume perdarahan dengan derajat cedera otak didapatkan ($p < 0,001$) dengan koefisien korelasi sebesar 0,406 yang berarti terdapat hubungan signifikan dengan korelasi moderat. Kemudian analisis hubungan *midline shift* dengan derajat cedera otak didapatkan ($p = 0,012$) yang menunjukkan terdapat hubungan signifikan.

Kata Kunci: Cedera kepala, CT scan kepala, derajat cedera otak, RSUP Wahidin Sudirohusodo, skor GCS

ABSTRACT

HASANUDDIN UNIVERSITY
FACULTY OF MEDICINE
MEDICAL STUDY

A. SRI RAMADANI JABIR

**CORRELATION BETWEEN HEAD CT SCAN IMAGING WITH THE DEGREE OF
TRAUMATIC BRAIN INJURY IN HEAD INJURY PATIENTS AT RSUP DR.
WAHIDIN SUDIRUHSODO IN 2021**

Introduction: Head injury is a mechanical trauma that occurs to the head either directly or indirectly which can cause damage to brain cells resulting in various types of disorders and can even lead to death. Globally, the incidence of head injuries has increased sharply due to the increased use of motorized vehicles which is dominated by young adults so that head injuries are the highest cause of death in productive age (15-44). Examination using Computerized Tomography Scanning (CT Scan) is a gold standard diagnostic method for head injured patients. One of the criteria for carrying out a CT scan is to look at the patient's level of consciousness using the Glasgow Coma Scale (GCS) score. The GCS score is also used to assess the severity of head injuries which are divided into mild, moderate and severe. However, several studies have shown that patients with mild head injuries are generally able to follow all GCS examination instructions so that sometimes further examinations are often not carried out. Consequently, minor head injuries with intracranial lesions sometimes plunge into an even worse state. The existence of these limitations indicates the need for research to assess the relationship between head CT scan images and the degree of brain injury as measured using the GCS score.

Objective: This study aims to determine the correlation between the head CT scan imaging and the degree of brain injury in head injury patients at RSUP Dr. Wahidin Sudirohusodo Makassar in 2021

Methods: This type of research is observational analytic by using cross sectional. The population and case samples were head injury patients at RSUP Dr. Wahidin Sudirohusodo Makassar in 2021. The sampling technique in this study used the total sampling method and obtained 67 samples that met the inclusion criteria. Data were obtained from the medical records of head injured patients at RSUP Dr. Wahidin Sudirohusodo Makasar. The independent variable of this study was the CT scan of the head and the dependent variable was the degree of brain injury. Data analysis and processing using Microsoft Excel and SPSS 27.0 applications. The statistical tests used were the chi-square test and the Spearman rho's correlation test.

Result: This study was conducted on 67 head injury patients, obtained the characteristics of patients with the highest distribution, the age group 11-20 years totaling 22 people (32.9%), male sex 57 (85%), causes due to traffic accidents 56 (83.5%), degree of mild brain injury 38 (56.7%), lesion type of epidural hematoma 36 (18.6%), and multiple lesion features 4 (65.7%). The results of the analysis of the correlation between the feature of the lesion and the degree of brain injury were found ($p < 0.001$), which means there is a significant correlation. To analyze the correlation between the volume of bleeding and the degree of brain injury, it was found ($p < 0.001$) with a correlation coefficient of 0.406, which means there is a significant correlation with a moderate correlation. Then an analysis of the correlation between midline shift and the degree of brain injury was found ($p = 0.012$) which showed a significant correlation.

Keywords: *Head injuries, head CT scan, degrees of brain injury, RSUP Wahidin Sudirohusodo, GCS score*

KATA PENGANTAR

Segala puji dan syukur atas kehadiran ALLAH SWT karena dengan izin rahmat-Nya lah sehingga penulis dapat menyelesaikan skripsi ini dengan judul “Hubungan Gambaran CT Scan Kepala dengan Derajat Cedera Otak pada Pasien Cedera Kepala di RSUP Dr. Wahidin Sudirohusodo Makassar Tahun 2021”. Shalawat serta salam tidak lupa kita kirimkan kepada baginda Rasulullah SAW, sebaik-baik teladan bagi umat manusia, dan yang membawa umat manusia dari zaman penuh kebodohan ke zaman yang penuh ilmu pengetahuan.

Penulis ingin mengucapkan terima kasih kepada seluruh pihak yang telah membantu dan berpartisipasi dalam pembuatan skripsi ini. Bersama ini saya menyampaikan terima kasih serta penghargaan setinggi-tingginya kepada:

1. **Alm. Dr. dr. Andi Ihwan, Sp.BS(K)** selaku pembimbing skripsi yang telah memberikan bimbingan dan saran untuk judul dan proposal penelitian ini.
2. **Dr. dr. Wahyudi, Sp.BS(K)** selaku pembimbing skripsi atas bimbingan dan sarannya selama penyusunan skripsi.
3. **Prof. Dr. dr. Andi Asadul Islam, Sp.BS(K) dan Dr. dr. Willy Adhimarta, Sp.BS(K)** selaku penguji yang telah memberikan saran dan tanggapannya terhadap penelitian ini
4. **Prof. Dr. dr. Haerani Rasyid, M.Kes, Sp.PD-KGH, Sp.GK, FINASIM** selaku dekan dan seluruh dosen serta staf yang telah memberikan bantuan selama penulis mengikuti pendidikan di Fakultas Kedokteran Universitas Hasanuddin
5. Bagian rekam medik RSUP Dr. Wahidin Sudirohusodo Makassar yang telah membantu selama proses pengambilan data penelitian
6. Teman-teman seperjuangan di Fakultas Kedokteran (fira, lela, rara, tiara, dan vinia) yang telah membantu dalam proses penelitian dan pembuatan skripsi.
7. Teman-teman F1LA9GRIN, M2F, ASTERION19, BEMINKLUSIF dan MYRC yang telah berjuang bersama-sama hingga berada ditahap ini.
8. Teman-teman TD (aruny, aul, bila, fika, muti, dan riah) dan ND (atikah, aulfeb, caca, cim, chikadot, dilla, ekky, fawahdah, otik, dan nidu) yang selalu memberi hiburan, canda tawa dan semangat selama proses pembuatan skripsi.

9. Semua pihak yang tak mampu penulis sebutkan satu persatu yang telah banyak memberikan bantuan dalam rangka penyelesaian skripsi ini.

Terima kasih sebesar-besarnya kepada kedua orang tua tercinta Bapak Muh. Jabir dan Ibu A. Nurjaya atas segala doa yang selalu dipanjatkan kepada penulis, dan dukungan serta bantuan yang luar biasa yang tak ternilai hingga penulis dapat menyelesaikan studi S1 dan tugas akhir. Kiranya, amanah yang diberikan kepada penulis tidak tersia-siakan, dan terima kasih pula kepada saudara-saudara saya A. Nur Prajayanti Jabir, A. Nur Apriani Jabir, dan Ahmad Farhan Jabir atas segala doa dan bantuannya selama pembuatan skripsi ini dan selama penulis menempuh pendidikan. Serta terima kasih pula kepada seluruh keluarga-keluarga yang selalu ikut mendoakan dan mendukung segala hal kegiatan yang penulis lakukan.

Penulis menyadari bahwa skripsi ini masih jauh dari kata sempurna, karena itu penulis mengharapkan kritik dan saran dari pembaca untuk penyempurnaan skripsi ini selanjutnya. Akhir kata, tiada kata yang patut penulis ucapkan selain kata doa semoga Allah Subhanahu Wataala senantiasa melimpahkan ridho dan berkah-Nya di dunia dan di akhirat, Aamiin Allahumma Aamiin.

Wassalamu'alaikum warahmatullahi wabarokatuh.

Makassar, 21 Desember 2022

A. Sri Ramadani Jabir

DAFTAR ISI

HALAMAN SAMPUL	i
HALAMAN PENGESAHAN	ii
LEMBAR ORISINALITAS	vi
ABSTRAK	vii
KATA PENGANTAR	ix
DAFTAR ISI	xi
DAFTAR TABEL	xiv
DAFTAR LAMPIRAN	xv
BAB I PENDAHULUAN	1
1.1 Latar Belakang	1
1.2 Rumusan Masalah	3
1.3 Tujuan Penelitian.....	4
1.3.1 Tujuan Umum.....	4
1.3.2 Tujuan Khusus	4
1.4 Manfaat Penelitian.....	5
1.4.1 Manfaat Teoritik	5
1.4.2 Manfaat Aplikatif.....	5
BAB II TINJAUAN PUSTAKA	7
2.1 Struktur Anatomi Kepala.....	7
2.2 Cedera Kepala	8
2.2.1 Definisi	8
2.2.2 Etiologi	8
2.2.3 Patomekanisme	9
2.2.4 Klasifikasi	10
2.2.5 Manifestasi Klinis	19
2.2.6 Alur Penanganan.....	21
2.2.7 Tatalaksana	25
2.2.8 Komplikasi.....	27
2.2.9 Prognosis	29
BAB III KERANGKA TEORI DAN KONSEPTUAL	31
3.1 Kerangka Teori.....	31
3.2 Kerangka Konsep	32

3.3	Hipotesis Penelitian	32
BAB IV METODOLOGI PENELITIAN		33
4.1	Desain Penelitian	33
4.2	Tempat dan Waktu Penelitian.....	33
4.2.1	Tempat Penelitian	33
4.2.2	Waktu Penelitian.....	33
4.3	Populasi dan Sampel Penelitian	33
4.3.1	Populasi Penelitian.....	33
4.3.2	Sampel Penelitian	33
4.4	Kriteria Inklusi dan Eksklusi	34
4.4.1	Kriteria Inklusi.....	34
4.4.2	Kriteria Eksklusi	34
4.5	Definisi Operasional.....	34
4.5.1	Cedera lain	34
4.5.2	Derajat cedera otak	35
4.5.3	Jenis Lesi	35
4.5.4	Gambaran Lesi.....	36
4.5.5	Volume Perdarahan.....	36
4.5.6	<i>Midline Shift</i>	37
4.6	Pengumpulan Data	37
4.6.1	Jenis Data Penelitian	37
4.6.2	Prosedur Pengumpulan Data	38
4.7	Analisis Data	38
4.8	Alur Penelitian.....	40
4.9	Etika Penelitian	40
BAB V HASIL PENELITIAN.....		41
5.1	Karakteristik Umum Pasien Cedera Kepala.....	41
5.1.1	Distribusi Pasien Cedera Kepala Berdasarkan Kelompok Umur.....	41
5.1.2	Distribusi Pasien Cedera Kepala Berdasarkan Jenis Kelamin	42
5.1.3	Distribusi Pasien Cedera Kepala Berdasarkan Penyebab Cedera Kepala	43
5.1.4	Distribusi Pasien Cedera Kepala Berdasarkan Derajat Cedera Otak	43
5.1.5	Distribusi Pasien Cedera Kepala Berdasarkan Jenis Lesi.....	44
5.1.6	Distribusi Pasien Cedera Kepala Berdasarkan Gambaran Lesi	45
5.2	Analisis Hubungan Gambaran CT Scan dengan Derajat Cedera Otak.....	45

5.2.1 Analisis Hubungan Gambaran Lesi dengan Derajat Cedera Otak	45
5.2.2 Analisis Hubungan Volume Perdarahan dengan Derajat Cedera Otak	46
5.2.3 Analisis Hubungan <i>Midline Shift</i> dengan Derajat Cedera Otak.....	47
BAB VI PEMBAHASAN.....	49
6.1 Karakteristik Umum Pasien	49
6.2 Hubungan Gambaran CT Scan dengan Derajat Cedera Otak.....	52
6.2.1 Analisis Hubungan Gambaran Lesi dengan Derajat Cedera Otak	52
6.2.2 Analisis Hubungan Volume Perdarahan dengan Derajat Cedera Otak	53
6.2.3 Analisis Hubungan <i>Midline Shift</i> dengan Derajat Cedera Otak.....	54
BAB VII KESIMPULAN DAN SARAN.....	57
7.1 Kesimpulan	57
7.2 Saran.....	58
DAFTAR PUSTAKA	60
LAMPIRAN.....	65

DAFTAR TABEL

Tabel 2.1 Klasifikasi Cedera Otak Traumatik	10
Tabel 2.2 Skor <i>Glasgow Coma Scale</i>	11
Tabel 5.1 Distribusi Pasien Cedera Kepala Berdasarkan Umur	41
Tabel 5.2 Distribusi Pasien Cedera Kepala Berdasarkan Jenis Kelamin	42
Tabel 5.3 Distribusi Pasien Cedera Kepala Berdasarkan Penyebab Cedera	43
Tabel 5.4 Distribusi Pasien Cedera Kepala Berdasarkan Derajat Cedera Otak	43
Tabel 5.5 Distribusi Pasien Cedera Kepala Berdasarkan Jenis Lesi	44
Tabel 5.6 Distribusi Pasien Cedera Kepala Berdasarkan Gambaran Lesi	45
Tabel 5.7 Analisis Hubungan Gambaran Lesi dengan Derajat Cedera Otak	46
Tabel 5.8 Analisis Hubungan Volume Perdarahan dengan Derajat Cedera Otak.....	46
Tabel 5.9 Analisis Hubungan <i>Midline Shift</i> dengan Derajat Cedera Otak	47

DAFTAR LAMPIRAN

Lampiran 1. Biodata Diri Penulis	65
Lampiran 2. Surat Rekomendasi Persetujuan Etik	67
Lampiran 3. Surat Izin Penelitian	68
Lampiran 4. Data Hasil Penelitian	69
Lampiran 5. Tabel Analisis Hubungan dari Aplikasi SPSS ver 27.0	73

BAB I

PENDAHULUAN

1.1 Latar Belakang

Cedera kepala adalah trauma mekanik yang terjadi pada kepala baik secara langsung maupun tidak langsung yang dapat melibatkan setiap komponen pada kepala mulai dari kulit kepala, tulang, jaringan otak atau kombinasinya. Hal ini dapat menyebabkan kerusakan pada sel-sel otak sehingga timbul berbagai jenis gangguan, diantaranya gangguan fungsi neurologis, kognitif, psikososial, dan bahkan dapat berujung kematian (Nasution, 2014). Cedera kepala merupakan salah satu penyebab utama kematian dan kecacatan akibat trauma di berbagai negara berkembang dan sebagian besar trauma tersebut terjadi akibat kecelakaan lalu lintas (Ristanto, 2016).

Secara global, insiden cedera kepala meningkat dengan tajam terutama karena peningkatan penggunaan kendaraan bermotor yang didominasi oleh kaum remaja dan dewasa sehingga cedera kepala menjadi penyebab tertinggi kematian pada usia produktif yaitu usia 15-44 tahun (Pratama, 2020). Menurut *Centers for Disease Control and Prevention* (CDC) tahun 2019, terdapat sekitar 166 orang meninggal akibat cedera kepala di Amerika Serikat setiap harinya (CDC, 2019). Di Indonesia sendiri, berdasarkan Riset Kesehatan Dasar tahun 2018, prevalensi cedera kepala mencapai angka 11.9% dan menempati posisi ketiga setelah cedera anggota gerak bawah dan anggota gerak atas (Kemenkes RI, 2018). Setiap tahun, insiden cedera kepala diperkirakan mencapai 500.000 kasus di Indonesia. Jumlah tersebut terdiri atas 10% pasien meninggal sebelum tiba di rumah sakit dan 80% yang tiba di rumah sakit

menderita cedera kepala ringan, 10% cedera kepala sedang, serta 10% cedera kepala berat (Aucone *et al.*, 2016).

Pemeriksaan menggunakan *Computerized Tomography Scanning* (CT Scan) merupakan metode diagnostik dengan standar baku emas bagi pasien dengan cedera kepala karena selain memiliki kehandalan yang tinggi, CT Scan juga dijalankan melalui prosedur *non-invasive* sehingga aman untuk digunakan. CT Scan telah menjadi modalitas diagnostik penting dalam praktek neuroradiologi dan digunakan sebagai langkah pertama untuk mengevaluasi adanya lesi intrakranial (Manarisip *et al.*, 2014). Kriteria dilakukannya pemeriksaan CT Scan pada penderita cedera kepala telah banyak dikembangkan, antara lain NICE (*National Institute Health for Clinical Excellence*), NOC (*New Orleans Criteria*), CCHR (*Canadian CT Head Rule*), dan lain sebagainya.

Berdasarkan tingkat keparahannya, derajat cedera otak dapat dibagi menjadi ringan, sedang dan berat yang dinilai berdasarkan skor *Glasgow Coma Scale* (GCS) (Mustarhfiroh *et al.*, 2018). GCS merupakan suatu instrumen untuk menilai tingkat kesadaran pasien. Sistem GCS ini sudah digunakan sebagai parameter dalam penilaian derajat kesadaran sejak tahun 1974 karena penerapannya yang sangat sederhana dan mudah untuk dilakukan. Penilaian GCS menggunakan tiga kriteria yang kemudian dikalkulasikan sehingga memperoleh skor akhir GCS. Tiga kriteria tersebut adalah *eye response* skor maksimal 4, *verbal response* skor maksimal 5, dan *motor response* skor maksimal 6. Total skor GCS untuk derajat cedera otak ringan (13-15), sedang (9-12), dan berat (3-8). Penilaian GCS ini sering digunakan dalam berbagai kriteria indikasi dilakukannya pemeriksaan CT Scan pada pasien cedera kepala (Mehta dan Chinthapalli, 2019).

Pemeriksaan CT Scan pada kasus cedera kepala sangat penting untuk mengevaluasi ada tidaknya lesi intra kranial dan tanda-tanda *midline shift* yang juga digunakan sebagai indikasi terapi operatif, yaitu jika ditemukan lebih dari 0.5 cm (Wahyuhadi *et al.*, 2014). Selain itu, CT Scan juga sangat bermanfaat untuk memantau perkembangan pasien mulai dari awal terjadinya trauma, pasca trauma, tindakan operatif, dan perawatan post-operatif. Namun, beberapa penelitian menunjukkan bahwa pasien cedera kepala ringan umumnya dapat mengikuti semua instruksi pemeriksaan GCS sehingga terkadang pemeriksaan lebih lanjut sering tidak dilakukan. Akibatnya, cedera kepala ringan dengan lesi intrakranial kadang-kadang terjun ke keadaan yang lebih buruk (Manarisip, *et al.*, 2014). Oleh karena itu, berangkat dari uraian diatas, peneliti ingin menelusuri lebih lanjut terkait hubungan gambaran CT Scan kepala dengan derajat cedera otak yang dinilai dengan menggunakan skor GCS pada pasien cedera kepala di RSUP Dr. Wahidin Sudirohusodo Makassar tahun 2021.

1.2 Rumusan Masalah

Adapun rumusan masalah dalam penelitian ini adalah:

- 1) Bagaimanakah derajat cedera otak pada pasien cedera kepala di RSUP Dr. Wahidin Sudirohusodo Makassar tahun 2021?
- 2) Bagaimanakah gambaran lesi dari hasil pemeriksaan CT Scan kepala pada pasien cedera kepala di RSUP Dr. Wahidin Sudirohusodo Makassar tahun 2021?
- 3) Bagaimanakah gambaran volume perdarahan dari hasil pemeriksaan CT Scan kepala pada pasien cedera kepala di RSUP Dr. Wahidin Sudirohusodo Makassar tahun 2021.

- 4) Bagaimanakah gambaran *midline shift* dari hasil pemeriksaan CT Scan kepala pada pasien cedera kepala di RSUP Dr. Wahidin Sudirohusodo Makassar tahun 2021.
- 5) Apakah terdapat hubungan antara gambaran CT Scan kepala dengan derajat cedera otak pada pasien cedera kepala di RSUP Dr. Wahidin Sudirohusodo Makassar tahun 2021?

1.3 Tujuan Penelitian

1.3.1 Tujuan Umum

Tujuan umum penelitian ini adalah untuk mengetahui Hubungan Gambaran CT Scan Kepala dengan Derajat Cedera Otak Pada Pasien Cedera Kepala di RSUP Dr. Wahidin Sudirohusodo Makassar Tahun 2021.

1.3.2 Tujuan Khusus

Tujuan khusus dalam penelitian ini adalah:

- a. Diketuainya derajat cedera otak pada pasien cedera kepala di RSUP Dr. Wahidin Sudirohusodo Makassar tahun 2021.
- b. Diketuainya gambaran lesi cedera otak dari gambaran CT Scan Kepala pasien cedera kepala di RSUP Dr. Wahidin Sudirohusodo Makassar tahun 2021.
- c. Diketuainya gambaran jumlah volume perdarahan dari hasil pemeriksaan CT Scan pasien cedera kepala di RSUP Dr. Wahidin Sudirohusodo Makassar tahun 2021.
- d. Diketuainya gambaran *midline shift* dari hasil pemeriksaan CT Scan pasien cedera kepala di RSUP Dr. Wahidin Sudirohusodo Makassar Tahun 2021.

- e. Diperoleh hasil analisis hubungan gambaran lesi dengan derajat cedera otak pasien cedera kepala di RSUP Dr. Wahidin Sudirohusodo Makassar tahun 2021.
- f. Diperoleh hasil analisis hubungan volume pendarahan dengan dengan derajat cedera otak pasien cedera kepala di RSUP Dr. Wahidin Sudirohusodo Makassar tahun 2021.
- g. Diperoleh hasil analisis hubungan *midline shift* dengan derajat cedera otak pasien cedera kepala di RSUP Dr. Wahidin Sudirohusodo Makassar tahun 2021.

1.4 Manfaat Penelitian

1.4.1 Manfaat Teoritik

Manfaat yang diharapkan dalam penelitian ini adanya penelitian dasar mengenai hubungan gambaran CT Scan Kepala dengan derajat cedera otak pada pasien cedera kepala di RSUP Dr. Wahidin Sudirohusodo Makassar tahun 2021.

1.4.2 Manfaat Aplikatif

1. Bagi Praktisi Kesehatan

Dengan adanya informasi mengenai hubungan gambaran CT Scan kepala dengan derajat cedera otak pada pasien cedera kepala, diharapkan praktisi kesehatan mampu menentukan tatalaksana yang tepat bagi penderita cedera kepala sesuai diagnosis dan tingkat keparahannya.

2. Bagi Masyarakat

Menambah informasi terkait hubungan gambaran CT Scan kepala dengan derajat cedera otak pada pasien cedera kepala.

3. Bagi Peneliti

Menambah pengetahuan, wawasan, dan pengalaman untuk meneliti terkait hubungan gambaran CT Scan kepala dengan derajat cedera otak pada pasien cedera kepala.

4. Bagi Peneliti Lain

Hasil penelitian diharapkan dapat menjadi acuan bagi peneliti lain mengenai hubungan gambaran CT Scan kepala dengan derajat cedera otak pada pasien cedera kepala.

BAB II

TINJAUAN PUSTAKA

2.1 Struktur Anatomi Kepala

Secara anatomis, bagian terluar dari kepala dilapisi oleh kulit kepala yang terdiri atas 5 lapisan yaitu SCALP: *Skin* (kulit), *connective tissue* (jaringan ikat), *aponeurosis epicranialis*, *loose connective tissue*, dan *pericranium* (Abdurachman, 2015). Di bawah lapisan *pericranium* terdapat *calvaria* atau tulang tengkorak yang terbagi atas dua, yaitu *neurocranium* yang membentuk *cavitas cranii* dan *viscerocranium* yang membentuk tulang-tulang wajah. Tengkorak ini memiliki tiga lapisan yang dari luar ke dalam disebut tabula eksterna, diploe, dan tabula interna (Tionata, 2019).

Di dalam *cavitas cranii* terdapat jaringan otak yang merupakan organ yang sangat kompleks dan mengandung sekitar 100 miliar neuron. Jaringan otak ini terdiri atas empat komponen utama: otak besar (*cerebrum*), batang otak (*truncus cerebri*), otak kecil (*cerebellum*), dan diensefalon. Otak manusia memiliki berat sekitar 2% dari total berat tubuh, menerima 25% suplai oksigen, dan mendapatkan 1,5% aliran darah dari curah jantung (Chalik, 2016).

Jaringan otak dilapisi oleh meninges, tiga buah membran jaringan ikat yang terletak eksternal ke organ sistem saraf pusat. Dari eksternal ke internal, meninges terdiri atas lapisan dura mater, arachnoid mater, dan pia mater. Diantara arachnoid mater dan pia mater, terdapat ruang subarachnoid yang berisi cairan serebrospinal. Lapisan-lapisan meninges ini berfungsi untuk menutupi dan melindungi SSP, melindungi pembuluh darah, mengelilingi sinus venosus, dan mengandung cairan

serebrospinal yang berperan untuk melindungi otak dan sumsum tulang belakang dari pukulan dan trauma lainnya (Chalik, 2016).

2.2 Cedera Kepala

2.2.1 Definisi

Cedera kepala merupakan trauma mekanik yang terjadi pada kepala dan melibatkan *scalp* atau kulit kepala, tulang tengkorak, dan jaringan otak atau kombinasinya, baik secara langsung maupun tidak langsung yang dapat menyebabkan kerusakan sel-sel otak sehingga timbulnya berbagai gangguan baik pada fungsi saraf, fisik, kognitif, dan psikososial yang bersifat sementara atau permanen (Awaloei, *et al.*, 2016)

2.2.2 Etiologi

Penyebab umum cedera kepala bervariasi menurut jenis kelamin, usia, ras dan lokasi geografis. Penyebab tersebut adalah:

- 1) Kecelakaan lalu lintas, merupakan penyebab utama cedera kepala pada masyarakat umum terutama di kalangan kulit putih di Amerika dan menyumbang sekitar 50% dari semua kasus cedera kepala.
- 2) Jatuh adalah penyebab utama kedua cedera kepala dan menyumbang 20-30% dari total kasus cedera kepala. Pada individu berusia 75 tahun keatas dan anak-anak, jatuh merupakan penyebab yang paling umum.
- 3) Senjata api, merupakan penyebab utama cedera kepala di antara individu berusia 25-34 tahun. Kasusnya paling banyak ditemukan diantara pria dari pada wanita dan diantara orang Afrika-Amerika daripada orang berkulit putih.

- 4) Kecelakaan kerja, juga merupakan penyebab dari beberapa kejadian cedera kepala. Insidennya bervariasi dari 37 kasus per 100.000 utamanya pada petugas militer.
- 5) Lainnya (Dawodu, 2019).

2.2.3 Patomekanisme

Berdasarkan mekanisme terjadinya cedera, cedera kepala dapat dibagi menjadi cedera kepala primer dan sekunder. Cedera primer merupakan cedera kepala sebagai akibat langsung dari suatu ruda paksa yang dapat berupa benturan langsung ataupun proses akselerasi-deselerasi gerakan kepala. Cedera ini dapat diakibatkan oleh adanya peristiwa *coup* dan *countercoup* (Awaloei *et al.*, 2016). Cedera primer dapat bermanifestasi sebagai cedera fokal (misalnya, fraktur tengkorak, hematoma intrakranial) atau difus (misalnya *diffuse axonal injury*) (Dawodu, 2019).

Cedera kepala sekunder merupakan cedera yang disebabkan oleh kerusakan sel lebih lanjut akibat efek dari cedera primer. Cedera ini dapat berkembang selama beberapa jam hingga hari setelah serangan traumatis awal terjadi (Dawodu, 2019). Pada cedera sekunder, terjadi gangguan proses metabolisme dan homeostasis ion-ion pada sel otak, hemodinamik intrakranial, dan kompartemen CSS yang muncul setelah trauma tanpa adanya manifestasi klinis yang timbul (Awaloei, *et al.*, 2016). Cedera sekunder dapat bermanifestasi dengan adanya pelepasan mediator kimia seperti glutamat, aspartate, opioid endogen, dan dapat menyebabkan terjadi peningkatan tekanan intrakranial, edema serebri, bahkan ensefalopati kronik akibat trauma (Dawodu, 2019).

2.2.4 Klasifikasi

Menurut *Advanced Trauma Life Support* (ATLS), klasifikasi cedera otak dapat dibagi atas dua, yaitu beratnya trauma dan morfologinya. Secara rinci, klasifikasi cedera kepala dapat dilihat pada tabel berikut.

Tabel 2.1 Klasifikasi Cedera Otak Traumatik (ATLS, 2018).

Beratnya Trauma	Mild	Skor GCS (13-15)		
	Moderate	Skor GCS (9-12)		
	Severe	Skor GCS (3-8)		
Morfologi	Fraktur Tengkorak	Tempurung (<i>Vault</i>)	Fraktur linear atau stellata	
			Fraktur depresi atau nondepresi	
		Basis (<i>Basilar</i>)		Dengan atau tanpa perembesan CSS
				Dengan atau tanpa kerusakan nervus kranialis VII
	Lesi Intrakranial	Fokal		Epidural
				Subdural
				Intraserebral
		Difus		Gegar (<i>Concussion</i>)
			Kontusio multipel	
			Cedera iskemik	
		Cedera aksonal		

2.2.4.1 Berdasarkan Beratnya Trauma

Penilaian derajat cedera otak dilakukan dengan menggunakan skor *Glasgow Coma Scale* (GCS). GCS merupakan metode yang praktis untuk menilai penurunan tingkat kesadaran sebagai respon terhadap rangsangan yang diberikan. Metode ini sudah digunakan sejak tahun 1974 oleh penemunya Graham Teasdale dan Bryan Jennett sebagai cara untuk mengetahui tingkat kesadaran pasien dengan cedera kepala akut. Skor GCS 13 sampai 15 menunjukkan derajat cedera otak yang ringan, 9-12 sedang, dan kurang dari sama dengan 8 berat (Dawodu, 2019). Berdasarkan ATLS 2018, sekitar 75% pasien cedera kepala yang membutuhkan perhatian medis adalah pasien dengan derajat cedera otak ringan, 15% derajat sedang, dan

10% derajat berat (ATLS, 2018). Adapun cara untuk melakukan perhitungan skor GCS dapat dilihat pada tabel

berikut:

Tabel 2.2 Glasgow Coma Scale (GCS) (ATLS, 2018)	
Skala	Skor
<i>Eye Response (4)</i>	
Secara spontan	4
Dengan perintah suara	3
Dengan rangsangan nyeri	2
Tidak ada respon	1
<i>Verbal Response (5)</i>	
Terorientasi	5
Percakapan membingungkan	4
Kata-kata tidak tepat	3
Suara erangan	2
Tidak ada respon	1
<i>Motoric Response (6)</i>	
Mengikuti perintah	6
Mampu melokalisir rasa sakit	5
Reaksi <i>withdrawl</i>	4
Fleksi abnormal/dekortikasi	3
Ekstensi abnormal/deserebrasi	2
Tidak ada respon	1

2.2.4.2 Berdasarkan Morfologi

A) Fraktur Tengkorak

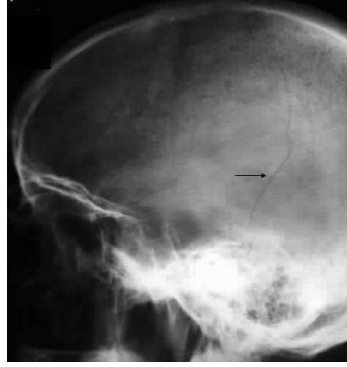
Fraktur tengkorak adalah patahnya tulang tengkorak dan umumnya terjadi akibat benturan langsung. Tulang tengkorak terdeformasi oleh benturan lokal, yang dapat merusak isinya bahkan ketika tulang tidak patah. Jika gaya dan deformasi berlebihan, tulang tengkorak akan retak pada atau di dekat lokasi benturan. Fraktur tengkorak tanpa komplikasi jarang

menyebabkan defisit neurologis, tetapi cedera intrakranial terkait bisa saja memiliki gejala sisa neurologis yang serius (Khan, 2020).

Fraktur tengkorak dapat terjadi tanpa kerusakan neurologis terkait, dan sebaliknya, cedera fatal pada membran, pembuluh darah, dan otak dapat terjadi tanpa fraktur di atasnya. Namun, fraktur tengkorak dapat dikaitkan dengan perdarahan intrakranial, yang dapat menyebabkan lesi yang menempati ruang intrakranial. (Khan, 2020). Fraktur tengkorak dapat terjadi pada tempurung (*vault*) tengkorak atau dasar tengkorak (*basilar*). Fraktur tersebut dapat berbentuk linier atau stellata serta dapat berupa fraktur terbuka atau tertutup (ATLS, 2018). Berikut adalah beberapa jenis fraktur tengkorak:

A.1 Fraktur Linier

Fraktur linier, fraktur tengkorak yang paling umum, dimana terjadi patah tulang tetapi tidak terdapat pergeseran pada tulang, dan umumnya tidak diperlukan intervensi. Fraktur ini biasanya terjadi karena trauma tumpul pada area permukaan tengkorak yang luas. Fraktur melibatkan seluruh ketebalan tengkorak. Umumnya, fraktur ini memiliki sedikit signifikansi klinis kecuali jika melibatkan pembuluh darah, sinus venosus, atau sutura (Khan, 2020).

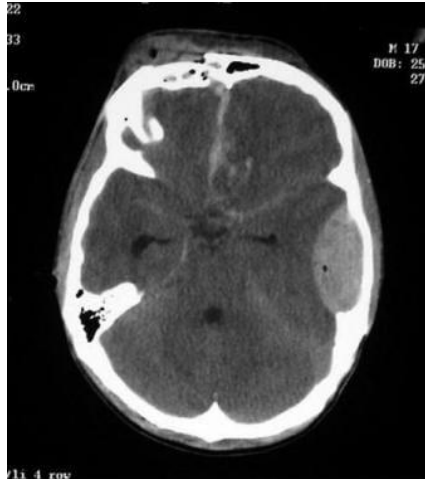

Gambar 2.7 Radiologi Fraktur Linier Temporoparietal (Khan, 2020)

A.2 Fraktur Depresi

Fraktur yang memerlukan elevasi ketika fragmen tulang tertekan lebih dalam dari bagian dalam tulang sekitarnya. Fraktur depresi dapat berupa fraktur tertutup atau terbuka. Fraktur terbuka dapat terekspos ketika berhubungan dengan laserasi kulit atau ketika fraktur meluas ke sinus paranasal dan struktur telinga tengah. Fraktur depresi memerlukan tindakan pembedahan untuk memperbaiki deformitas (Khan, 2020).

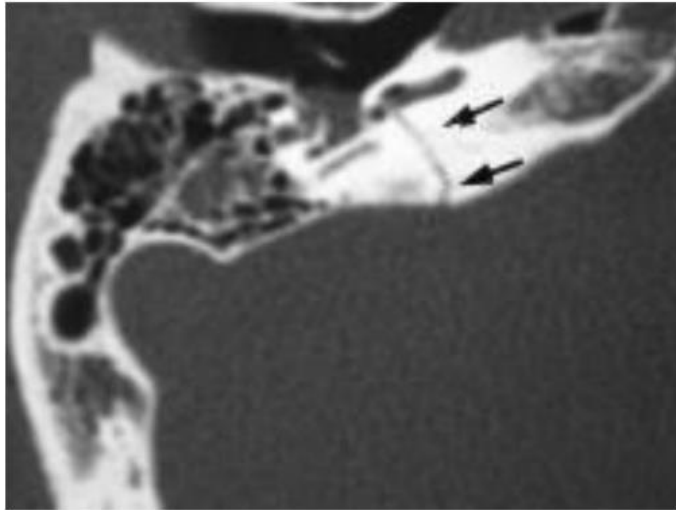
Fraktur tengkorak terbuka menyumbang 42-66% dari semua fraktur pada anak-anak dan 9% dari semua fraktur pada anak-anak di bawah 1 tahun. Cedera dural dapat diamati pada fraktur; sekitar 11% dari fraktur depresi pediatrik disertai dengan cedera dural yang mengakibatkan lesi intrakranial (Khan, 2020).



Gambar 2.8 Gambaran CT Scan Fraktur Depresi *Os Frontal* Disertai Perdarahan Fisura Interhemisfer (Khan, 2020).

A.3 Fraktur Basilar

Fraktur tengkorak basilar biasanya memerlukan CT Scan dengan pengaturan *bone-window* untuk identifikasi. Tanda-tanda klinis fraktur tengkorak basilar termasuk ekimosis periorbital (*raccoon eyes*), ekimosis retroauricular (*battle's sign*), perembesan CSS dari hidung (*rhinorrhea*) atau telinga (*otorrhea*), dan disfungsi saraf kranial VII dan VIII (paralisis wajah dan gangguan pendengaran), yang dapat terjadi segera atau beberapa hari setelah cedera awal. Adanya tanda-tanda ini menambah kecurigaan dan membantu untuk mengidentifikasi fraktur tengkorak basilar (ATLS, 2018).



Gambar 2.9 Radiologi Fraktur Transversal *Os Temporale* (Khalilullah, 2011)

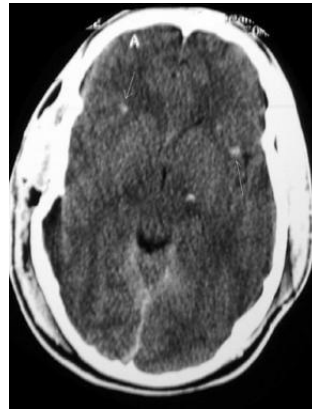
B) Lesi Intrakranial

Lesi intrakranial secara umum dapat dibagi menjadi dua, yaitu trauma kepala difus dan fokal. Berikut jenis-jenis lesi intrakranial:

B.1 Trauma Kepala Difus

Trauma kepala difus memiliki beberapa variasi mulai dari gegar otak ringan, di mana CT Scan kepala normal, hingga trauma berat yang berujung pada iskemik. Gegar otak menyebabkan pasien mengalami gangguan neurologis nonfokal sementara yang sering disertai hilangnya kesadaran. Trauma difus yang parah sering terjadi akibat hipoksia, gangguan iskemik pada otak akibat syok atau apnea yang berkepanjangan yang terjadi segera setelah trauma. Dalam kasus tersebut, CT Scan awalnya mungkin tampak normal, atau tampakan jaringan otak yang mengalami pembengkakan. Pola difus lainnya, sering terlihat pada cedera akibat benturan

kecepatan tinggi (misalnya saat rem mendadak) atau deselerasi, disebut sebagai *diffuse axonal injury* (DAI) dimana cedera ini memiliki prognosis yang paling buruk (ATLS, 2018).



Gambar 2.10 Gambaran CT Scan Kepala *Diffuse Axonal Injury* Disertai Perdarahan Multipel (Wasserman, 2021).

B.2 Trauma Kepala Fokal

Lesi intrakranial yang tergolong kedalam trauma kepala fokal diantaranya, hematoma epidural, hematoma subdural, kontusio, dan hematoma intraserebral.

B.2.1 Hematoma Epidural

Hematoma epidural merupakan kondisi patologis dimana terjadi akumulasi darah pada ruang potensial antara dura mater dan tulang. Kasusnya ditemukan sekitar 2% pada pasien yang mengalami cedera kepala. Hematoma epidural dianggap sebagai komplikasi cedera kepala yang paling serius serta membutuhkan diagnosis segera dan intervensi bedah. Kasus ini dapat bersifat akut (58%), subakut (31%), atau kronik (11%) dan dari hasil

pemeriksaan CT Scan, umumnya ditemukan gambaran *convex-shaped* (Liebeskind, 2018).

B.2.2 Hematoma Subdural

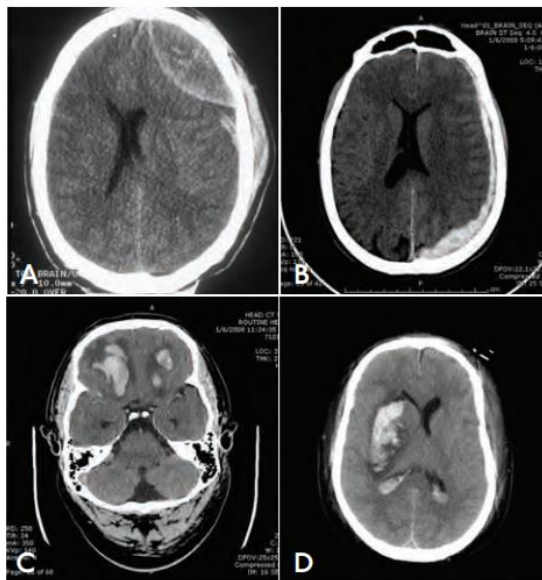
Hematoma subdural merupakan kondisi patologis dimana terjadi akumulasi darah dibawah lapisan dura mater. Kasus ini merupakan tipe lesi intrakranial yang paling umum ditemukan dan terjadi bukan hanya pada pasien cedera kepala berat, tetapi ditemukan juga pada pasien dengan cedera kepala sedang utamanya pasien lanjut usia atau penerima obat-obat antikoagulan (Meagher, 2018).

Hematoma subdural biasanya diklasifikasikan berdasarkan ukuran dan lokasinya serta waktu sejak faktor pemicu terjadi (akut, subakut, atau kronis). Ketika faktor pemicu tidak diketahui, gambaran hematoma pada studi neuroimaging dapat membantu menentukan kapan perdarahan terjadi. Faktor-faktor tersebut serta kondisi neurologis pasien, menentukan pengobatan yang tepat bagi pasien dan dapat mempengaruhi luarannya (Meagher, 2018).

B.2.3 Kontusio Serebri dan Hematoma Intraserebral

Kontusio serebri cukup umum terjadi dan ditemukan sekitar 20% sampai 30% kasus pada pasien dengan cedera kepala berat. Sebagian besar kontusio

terjadi pada lobus frontal dan temporal, meskipun dapat juga terjadi di bagian otak yang lain. Dalam beberapa jam atau hari, kontusio dapat berkembang menjadi hematoma intraserebral yang memerlukan intervensi bedah segera. Kondisi ini terjadi pada sebanyak 20% pasien dengan kontusio pada CT Scan kepala awal. Oleh karenanya, pasien yang mengalami kontursio serebri umumnya menjalani CT Scan ulang untuk mengevaluasi perubahan pola cedera dalam waktu 24 jam sejak pemeriksaan awal dilakukan (ATLS, 2018).



Gambar 2.11 (A) Hematoma Epidural; (B) Hematoma Subdural; (C) Kontusio Bilateral dengan Perdarahan; (D) Perdarahan Intraparenkim Kanan disertai *Midline Shift* dan Perdarahan Biventrikular (ATLS, 2018).

2.2.5 Manifestasi Klinis

Secara umum, manifestasi klinis yang terjadi pada penderita cedera kepala bervariasi tergantung tingkat keparahan cedera yang dialami. Adapun manifestasi klinis cedera kepala tersebut diantaranya:

A) Cedera Kepala Ringan-Sedang

- 1) Disorientasi ringan, dimana kondisi mental penderita berubah sehingga penderita tidak mampu mengenali waktu atau tempat mereka berada;
- 2) Amnesia post-traumatik;
- 3) Sakit kepala, yang dapat muncul secara bertahap atau mendadak;
- 4) Mual dan muntah;
- 5) Gangguan pendengaran, umumnya disebabkan oleh faktor usia atau sering terpapar suara yang nyaring atau keras

B) Cedera Kepala Sedang-Berat

- 1) Edema pulmonal, dimana terjadi penumpukan cairan pada paru-paru sehingga penderita mengalami kesulitan untuk bernafas;
- 2) Kejang infeksi, kejang yang terjadi akibat adanya infeksi mikroorganisme pada sistem saraf pusat;
- 3) Herniasi serebri, kondisi ketika jaringan dan cairan otak bergeser dari posisi normalnya. Biasanya ini terjadi akibat adanya pembengkakan otak oleh karena cedera;
- 4) Hemiparesis, kondisi dimana salah satu sisi tubuh penderita mengalami kelemahan sehingga bagian tubuh lengan, kaki, dan otot wajah sulit digerakkan;
- 5) Gangguan pada saraf-saraf kranial.

C) Manifestasi Klinis Spesifik

1) Komosio serebri

- a. Tidak sadar <10 menit
- b. Muntah-muntah
- c. Pusing
- d. Tidak ada defisit neurologis

2) Kontusio serebri

- a. Tidak sadar >10 menit
- b. Muntah-muntah
- c. Amnesia *retrograde*
- d. Terdapat tanda defisit neurologis

3) Hematoma epidural

Akumulasi darah pada ruang potensial antara dura mater dan tulang tengkorak yang memberikan manifestasi klinis berupa penurunan kesadaran ringan, gangguan neurologis, serta gangguan pernafasan, bradikardi, dan penurunan TTV akibat peningkatan tekanan intrakranial. Selain itu, pada hematoma epidural juga dapat terjadi herniasi otak yang menyebabkan pupil mengalami dilatasi.

4) Hematoma subdural

Akumulasi darah antara dura mater dan arachnoid mater yang memberikan manifestasi klinis berupa sakit kepala, letargi, kejang dan disfasia. Pada hematoma subdural akut gejala muncul 24-48 jam setelah cedera dan memerlukan intervensi segera, subakut 2 hari

sampai 2 minggu setelah cedera, dan kronis 2 minggu sampai 3-4 bulan setelah cedera (Yessie dan Andra, 2013)

2.2.6 Alur Penanganan

Secara umum, setiap pasien dengan cedera kepala ditangani dengan prinsip-prinsip sebagai berikut:

2.2.6.1 Primary Survey

Tindakan ini dilakukan pada seluruh pasien cedera kepala, khususnya pasien yang mengalami penurunan tingkat kesadaran. Adapun *primary survey* yang dilakukan adalah dengan menilai A,B,C,D dan E, yaitu:

- A (*Airway*) → Menjaga jalan nafas dengan perlindungan terhadap servikal spine;
- B (*Breathing*) → Menilai pernafasan;
- C (*Circulation*) → Menilai nadi, tekanan darah, tanda-tanda syok, dan mengontrol perdarahan jika ada;
- D (*Disability*) → Menilai tingkat kesadaran beserta status neurologis lainnya.
- E (*Exposure*) → Menilai seluruh tubuh pasien untuk pemeriksaan dan penanganan menyeluruh, dengan memperhatikan faktor suhu dan lingkungan.

Pemeriksaan status neurologis yang dimaksudkan pada *primary survey* ini adalah pemeriksaan AVPU (*Alert, Verbal stimuli response, Painful stimuli response or unresponsive*). Setelah tindakan *primary survey* dinilai, evaluasi neurologis kemudian dilakukan yang meliputi penilaian tingkat kesadaran, ukuran dan reaksi pupil, tanda-tanda

lateralisasi dan gejala cedera spinal. Untuk penilaian status kesadaran, digunakan metode perhitungan skor *Glasgow Coma Scale* (GCS) yang cepat dan mudah dilakukan. Selain itu, pemeriksaan GCS juga mampu menilai derajat keparahan cedera kepala yang dialami pasien dan dapat memprediksi *outcome* pasien (Iskandar, 2017). Perhitungan skor GCS dapat dilihat pada **Tabel 2.2**.

2.2.6.2 Secondary Survey

Setelah *primary survey* selesai dan tanda vital pasien sudah normal, maka dilakukan *secondary survey* dengan mengevaluasi *from head to toe* (seluruh tubuh pasien) yang dimulai dengan anamnesis hingga pemeriksaan penunjang yang dibutuhkan. Adapun langkah-langkah *secondary survey* adalah sebagai berikut:

A) Anamesies

Jika pasien sadar dan mampu menjawab beberapa pertanyaan yang diajukan, maka anamnesis dapat dilakukan. Beberapa pertanyaan penting yang perlu diajukan pada pasien diantaranya:

1. Nama, umur, jenis kelamin, dan pekerjaan
2. Mekanisme cedera yang dialami
3. Waktu cedera terjadi
4. Menanyakan pertanyaan untuk menilai apakah terdapat amnesia antegrade maupun retrograde
5. Gejala yang dialami saat ini (nyeri kepala, mual, muntah dll)

6. Riwayat penyakit sebelumnya
7. Riwayat obat-obat yang dikonsumsi (Iskandar, 2017).

B) Pemeriksaan Fisik

Pemeriksaan fisik umum atau sering disebut *head to toe examination* harus dilakukan dengan cepat pada pasien trauma. Pemeriksaan fisik dilakukan dengan tujuan untuk menyingkirkan kemungkinan adanya hal-hal lain yang dapat menyebabkan perburukan kondisi pasien (ATLS, 2018). Pemeriksaan fisik tersebut terdiri dari:

1. Pemeriksaan tanda-tanda vital;
2. Pemeriksaan kepala;
3. Pemeriksaan leher;
4. Pemeriksaan dada;
5. Pemeriksaan abdomen;
6. Pemeriksaan ekstremitas;
7. Pemeriksaan pelvis;
8. Pemeriksaan neurologis;
9. Pemeriksaan kulit (Waseem *et al.*, 2021).

C) Pemeriksaan Laboratorium

Pemeriksaan laboratorium yang dapat diperiksa diantaranya:

1. Darah lengkap;
2. Elektrolit serum dan urea;
3. Faktor-faktor koagulasi;
4. Kadar alkohol dalam darah;

5. Protein S-100 B (jika fasilitas memadai) (Olson, 2018).

D) Pencitraan / *Imaging*

Pemeriksaan radiologi pada cedera kepala antara lain:

1. Foto polos kepala

Pemeriksaan ini memiliki sensitivitas dan spesifitas rendah dalam mendeteksi perdarahan intrakranial.

2. *Computerized Tomography Scanning* / CT Scan Kepala

Merupakan standar baku untuk mendeteksi perdarahan intrakranial. Semua pasien dengan GCS<15 sebaiknya menjalani pemeriksaan CT Scan (Atmadja, 2016). Adapun salah satu kriteria indikasi pemeriksaan CT Scan dilakukan menggunakan kriteria *National Institute for Health and Care Excellence* (NICE) diantaranya:

Untuk orang dewasa:

- GCS <13 saat pertama kali diukur;
- GCS <15 saat 2 jam setelah trauma;
- Diduga memiliki fraktur tengkorak terbuka atau depresi;
- Terdapat tanda-tanda fraktur basis kranii;
- Ada kejang setelah trauma;
- Defisit neurologis fokal;
- Muntah lebih dari sekali;
- Pengguna obat-obat antikoagulan

Untuk anak usia dibawah 16 tahun:

- Diduga trauma terjadi akibat kekerasan;

- Terdapat kejang setelah trauma (tanpa riwayat epilepsi);
- GCS <14 saat pertama kali diukur;
- GCS <15 saat 2 jam setelah trauma;
- Diduga memiliki fraktur tengkorak terbuka atau depresi;
- Terdapat tanda-tanda fraktur basis kranii;
- Defisit neurologis fokal (Rath and Ray, 2016)

3. *Magnetic Resonance Imaging* / MRI Kepala

Teknik pencitraan ini lebih sensitif dibandingkan CT Scan, namun pemeriksaan MRI membutuhkan waktu lebih lama dibandingkan CT Scan (Atmadja, 2016).

2.2.7 Tatalaksana

Tujuan terapi setelah cedera kepala adalah untuk mencegah terjadinya trauma sekunder dan mendukung proses pemulihan. Terapi dimulai dengan pertolongan pertama di lokasi kecelakaan dan dilanjutkan di rumah sakit. Setelah dilakukan tindakan *primary* dan *secondary survey* serta penegakan diagnosis, pasien cedera kepala kemudian dapat diterapi (Firsching *et al.*, 2017). Secara umum, terapi cedera kepala dapat dibagi menjadi dua, yaitu:

2.2.7.1 Tatalaksana Operatif

Umumnya, tindakan operatif memerlukan beberapa pertimbangan pada setiap jenis cedera kepala. Indikasi dilakukannya tindakan ini dilihat dari hasil pemeriksaan CT Scan, perburukan klinis, dan lokasi lesi. Edema serebri dapat timbul akibat beberapa mekanisme patologis terkait dengan mekanisme trauma baik itu secara primer maupun sekunder. Sebagai akibat dari adanya peningkatan tekanan intrakranial,

jaringan otak akan mengalami herniasi dan menyebabkan disabilitas dan bahkan kematian. Tatalaksana operatif berupa *Decompressive Craniectomy* (DC) telah menjadi pilihan untuk mengatasi kondisi peningkatan intrakranial terkhusus pada cedera otak berat. Tindakan ini dilakukan dengan melakukan pengangkatan pada sebagian tengkorak (Hawryluk *et al.*, 2020).

2.2.7.2 Tatalaksana Non Operatif

Pasien setelah cedera kepala memerlukan pemulihan pada fungsi respirasi dan aspek nutrisi. Data ilmiah merekomendasikan agar pasien mencapai keadaan homeostasis (normoksigenasi, normotensi, menghindari hipertermia dan menghindari komplikasi). Oleh karena itu, ada beberapa opsi terapi non operatif yang dapat diberikan pada pasien cedera kepala:

1. Profilaksis hipotermia, dapat diberikan beberapa saat setelah terjadi trauma dan sebelum tekanan intrakranial meningkat;
2. Terapi hiperosmolar; dapat diberikan untuk mengatasi peningkatan tekanan intrakranial dan herniasi serebri. Pemberian mannitol dan salin hipertonik secara intravena memberikan efek yang signifikan dalam penurunan tekanan intrakranial;
3. Peninggian kepala dan tubuh bagian atas hingga 30 derajat;
4. Terapi ventilasi;
5. Anestesi, analgesi dan sedatif;
6. Steroid;
7. Nutrisi;

8. Baribiturat, telah direkomendasikan untuk pengobatan TIK tinggi tak terkendali. Namun, efek inotropik negatif dan hipotensi harus dipertimbangkan (Firsching *et al.*, 2017; Hawryluk *et al.*, 2020).

2.2.8 Komplikasi

Komplikasi yang ditimbulkan akibat cedera kepala secara umum dapat dibagi menjadi dua, yaitu:

1. Defisit neurologis fokal.

Saraf kranial sering terpengaruhi karena secara anatomis, lokasinya berada di dasar otak. Ketika otak bergeser di dalam tengkorak saat mengalami gaya akselerasi atau deselerasi, gaya yang signifikan sering mengenai seluruh bagian otak dan saraf kranial. Saraf kranial terkena di tempat keluarnya dari tengkorak, dan, sebagai akibatnya, saraf tersebut dapat meregang ketika otak bergeser sebagai akibat dari gaya akselerasi atau deselerasi. Selain itu, saraf kranial sangat rentan terhadap cedera karena berjalan melalui kanal dan bagian tulang yang sempit. Saraf kranial yang paling sering mengalami cedera pada pasien dengan cedera kepala adalah saraf kranial I, IV, VII, dan VIII (Craig R Ainsworth, 2021).

2. Kejang

Kejang pasca trauma merupakan komplikasi cedera kepala yang sering ditemukan dan dibagi menjadi 3 kategori. Kejang dini terjadi dalam 24 jam setelah cedera awal, kejang menengah terjadi 1-7 hari setelah cedera, dan kejang lambat terjadi lebih dari 7 hari setelah cedera awal (Craig R Ainsworth, 2021).

3. Fistula cairan serebrospinal

Fistula serebrospinal, baik dalam bentuk *rhinorrhea* atau *otorrhea*, dapat terjadi pada 5-10% pasien cedera kepala. Komplikasi ini sering ditemukan pada pasien dengan fraktur tengkorak basilar. Sekitar 80% kasus sembuh secara spontan dalam 1 minggu dan terdapat risiko sekitar 17% terjadi meningitis pada pasien yang mengalami *rhinorrhea* (Craig R Ainsworth, 2021).

4. Hidrosefalus

Hidrosefalus adalah komplikasi yang ditemukan pada pasien cedera kepala. Hidrosefalus pasca trauma dapat muncul sebagai ventrikulomegali dengan peningkatan TIK atau sebagai hidrosefalus tekanan normal. Pada pasien dengan peningkatan TIK sekunder akibat hidrosefalus pasca trauma, tanda khas hidrosefalus sering diamati yaitu, sakit kepala, gangguan penglihatan, mual/muntah, dan perubahan tingkat kesadaran. Hidrosefalus tekanan normal biasanya bermanifestasi sebagai masalah memori, ataksia gaya berjalan, dan inkontinensia urin (Craig R Ainsworth, 2021).

5. Cedera vascular

Cedera vaskular adalah gejala sisa yang jarang pada cedera kepala. Cedera arteri yang mungkin terjadi setelah trauma kepala termasuk *artery transection*, fenomena tromboemboli, aneurisma pasca trauma, diseksi, dan fistula karotid-kavernosa (Craig R Ainsworth, 2021).

6. Infeksi

Infeksi intrakranial adalah komplikasi yang bisa terjadi pada cedera kepala. Pada cedera kepala tertutup tanpa komplikasi, infeksi jarang

terjadi. Jika terdapat fraktur tengkorak basilar dan/atau fistula CSS, risiko infeksi meningkat. Selain itu, jika pasien telah menjalani ventrikulostomi untuk pemantauan TIK, risiko infeksi juga meningkat, baik untuk ventrikulitis atau meningitis. Infeksi intrakranial lainnya, seperti empiema subdural atau epidural dan abses intraparenkim, jarang terjadi setelah cedera kepala tertutup (Craig R Ainsworth, 2021).

7. Kematian otak

Untuk mendiagnosis kematian otak yang akurat, harus terdapat bukti yang jelas dari kondisi akut, ireversibel, dan setiap kondisi reversibel pada cedera kepala serta hal-hal yang dapat mengaburkan penilaian klinis harus disingkirkan. Selanjutnya, pemeriksaan fisik harus menunjukkan *unresponsiveness* lengkap, respon motorik tidak ada, refleks batang otak tidak ada, dan apnea. Studi konfirmasi lebih lanjut, seperti EEG atau studi aliran darah otak, dapat dilakukan jika terdapat ambiguitas dalam evaluasi klinis (Craig R Ainsworth, 2021).

2.2.9 Prognosis

Cedera kepala dapat mengakibatkan kematian, keadaan vegetatif, pemulihan sebagian, atau mampu kembali bekerja sepenuhnya. Setiap pasien datang dengan fungsi neurologis dasar, mekanisme cedera, komplikasi sekunder, penyesuaian pasca cedera, dan adanya *support system* yang berbeda-beda. Faktor prognostik yang paling penting adalah usia, mekanisme cedera, skor GCS pasca resusitasi, reaktivitas pupil pasca resusitasi, tekanan darah pasca resusitasi, tekanan intrakranial, durasi amnesia pasca trauma,

keseimbangan duduk, dan gambaran lesi intrakranial yang diidentifikasi pada neuroimaging.

Berdasarkan beberapa studi, angka kematian cedera kepala berat berkisar antara 25-36% pada orang dewasa dalam 6 bulan pertama setelah cedera dan sebagian besar kematian terjadi dalam 2 minggu pertama (Olson, 2018).