

**PREDIKSI DIAMETER GRAFT TENDON PERONEUS LONGUS
PADA REKONSTRUKSI LIGAMENT LUTUT
MENGUNAKAN ULTRASOUND**

**PREDICTING THE PERONEUS LONGUS TENDON GRAFT DIAMETER
IN KNEE LIGAMENT RECONSTRUCTION
BY USING ULTRASOUND**

STEFAN A.G.P. KAMBEY



**PROGRAM PENDIDIKAN DOKTER SPESIALIS-1 (Sp.1)
PROGRAM STUDI ORTOPEDI DAN TRAUMATOLOGI
FAKULTAS KEDOKTERAN UNIVERSITAS HASANUDDIN
MAKASSAR**

2020

**PREDIKSI DIAMETER GRAFT TENDON PERONEUS LONGUS
PADA REKONSTRUKSI LIGAMENT LUTUT
MENGUNAKAN ULTRASOUND**

Karya Akhir

Sebagai Salah Satu Syarat untuk Mencapai Gelar Spesialis

Program Studi Spesialis-1

Pendidikan Dokter Spesialis Ortopedi dan Traumatologi

Disusun dan diajukan oleh

STEFAN A.G.P. KAMBEY

kepada

**KONSENTRASI PENDIDIKAN DOKTER SPESIALIS-1 (Sp.1)
PROGRAM STUDI ORTOPEDI DAN TRAUMATOLOGI
UNIVERSITAS HASANUDDIN
MAKASSAR
2020**

KARYAAKHIR

PREDIKSI DIAMETER GRAFT TENDON PERONEUS LONGUS
PADA REKONSTRUKSI LIGAMENT LUTUT
MENGUNAKANULTRASOUND

Disusun dan diajukan oleh :

STEFAN A.G.P. KAMBEY

Nomor Pokok : CI14215203

telah dipertahankan di depan Panitia Ujian Karya Akhir

pada tanggal 28 Agustus 2020

dan dinyatakan telah memenuhi syarat

Menyetujui ,

Komisi Penasihat

Ketua

Dr. dr. M. Sakti, Sp.OT(K)
Pembimbing Utama

Aaggota

dr. M. Ruksal Saleh, Ph.D,Sp.OT(K)
Pembimbing Anggota

Manajer Program Pendidikan Dokter Spesialis
Fakultas Kedokteran UNHAS

Dr. Ueng Bahrun, Sp.PK(K), Ph.D
NIP. 19680518 199802 2 001



a.n. Dekan,
Wakil Dekan Bid. Akademik, Riset
Dan Inovasi

Dr. dr. Irfan Idris, M.Kes
NIP. 19671103 199802 1 001

PERNYATAAN KEASLIAN KARYA AKHIR

Yang bertanda tangan dibawah ini :

Nama : Stefan A.G.P. Kambey
NIM : C114215203
Program Studi : Ilmu Ortopedi dan Traumatologi

Menyatakan dengan sebenarnya bahwa Karya akhir yang saya tulis ini benar-benar merupakan hasil karya saya sendiri, bukan merupakan pengambilalihan tulisan atau pemikiran orang lain. Apabila di kemudian hari terbukti atau dapat dibuktikan bahwa sebagian atau keseluruhan karya akhir ini hasil karya orang lain, saya bersedia menerima sanksi atas perbuatan tersebut.

Makassar, Agustus 2020

Yang menyatakan



Yang menyatakan

Stefan A.G.P. Kambey

Stefan A.G.P. Kambey

KATA PENGANTAR

Syukur penulis panjatkan kepada Tuhan Yang Maha Esa atas karunia, rahmat kesehatan, dan keselamatan kepada penulis sehingga mampu menyelesaikan penelitian ini tepat pada waktu. Penulis juga ingin menyampaikan terima kasih kepada orangtua dan keluarga penulis, pembimbing, dan teman-teman yang telah mendukung dalam penulisan penelitian ini.

Penulisan penelitian ini bertujuan untuk mengetahui pencapaian pembelajaran dalam Program Pendidikan Spesialis 1 Bidang Ilmu Ortopedi dan Traumatologi serta memenuhi salah satu syarat untuk menyelesaikan program pendidikan ini.

Penulis menyadari bahwa penyusunan penelitian ini masih memiliki kekurangan dan masih jauh dari kesempurnaan. Oleh sebab itu, penulis menerima kritik dan saran yang membangun guna menyempurnakan penelitian ini. Akhir kata, penulis berharap agar penelitian ini memberi manfaat kepada semua orang.

Makassar, 2020



Stefan A.G.P. Kambey

ABSTRAK

STEFAN A. G. P KAMBEY. *Prediksi Diameter Graft Tendon Peroneus Longus pada Rekonstruksi Ligament Kruciatum Anterior Menggunakan Ultrasound* (dibimbing oleh Muh. Sakti, M. Raksal Saleh).

Penelitian ini adalah memprediksi ukuran diameter tendon peroneus longus sebagai graft untuk operasi rekonstruksi ligament kruciatum anterior menggunakan ultrasound dibandingkan dengan ukuran diameter graft pada saat operasi rekonstruksi.

Studi ini merupakan penelitian prospektif. Dilakukan evaluasi pada 10 pasien yang mengalami cedera ACL dan menjalani rekonstruksi ACL dengan menggunakan PLT, 5 orang pasien dilakukan pengambilan pada daerah supramalleolus dan 5 orang pasien dilakukan pengambilan pada daerah inframalleolus. Prediksi ultrasound dilakukan sebelum operasi dan konfirmasi dilakukan pada saat operasi melalui pengukuran secara langsung. Perbandingan antara pengukuran sebelum operasi dan pada saat operasi, dianalisis menggunakan Wilcoxon Signed-Rank Test.

Hasil penelitian menunjukkan bahwa pada analisis statistik, didapatkan tidak ada perbedaan signifikan pada prediksi menggunakan ultrasound dengan pengukuran langsung yang dilakukan pada daerah supramalleolus ($p=0,257$), dan berbeda secara signifikan pada prediksi menggunakan ultrasound dengan pengukuran langsung yang dilakukan pada daerah intramalleolus ($p=0,034$). Analisis berdasarkan perbandingan kedua lokasi pengambilan menunjukkan perbedaan yang signifikan pada daerah supramalleoli dibandingkan dengan pemeriksaan ultrasound ($p=0,015$) dan tidak ditemukan perbedaan yang signifikan pada ukuran diameter PLT yang diambil pada inframalleolus dibandingkan dengan ultrasound ($p=0,797$).

Kata kunci: PLT Autograft, Rekonstruksi ACL, Cedera ACL, Prediksi Graft, Prediksi Ultrasound



ABSTRACT

STEFAN A. G. P. KAMBEY. *Predicting the peroneus longus tendon graft diameter in Anterior Cruciate Ligament Reconstruction by Using Ultrasound* (supervised by **Muh. Sakti** and **M. Ruksal Saleh**)

This study is aimed to evaluate the diameter of peroneal longus tendon as autogenous graft in anterior cruciate ligament reconstruction compared with intraoperative measurement.

This study is a randomized prospective study. From evaluation of 10 patients undergoing ACL reconstruction with PLT autograft, five patients were harvested from supramalleolus, and five patients were harvested from inframalleoli. The prediction of graft diameter was done preoperatively by ultrasound and confirmed the size in intraoperative manner by direct measurement of the PLT. The comparison between perioperative graft measurement and intraoperative measurement on both groups was analyzed using the Wilcoxon Signed - Rank test.

The results indicate that in total sampling group, there is no significant graft diameter at PLT autograft harvested from supramalleoli by ultrasound prediction ($p = 0.257$), and significantly different diameter at PLT autograft harvested from inframalleoli by ultrasound prediction ($p = 0.034$). The comparison between these two groups showed a significant difference between graft diameters at PLT autograft harvested from supramalleoli by ultrasound prediction ($p = 0.015$). No significant difference is found between diameters at PLT autograft harvested from inframalleoli by ultrasound prediction ($p = 0.797$).

Keywords PLT autograft, ACL reconstruction, ACL injuries, Graft prediction, Ultrasound prediction



DAFTAR ISI

ABSTRAK		i
ABSTRACT		ii
DAFTAR ISI		iii
DAFTAR TABEL		iv
DAFTAR GAMBAR		
DAFTAR GRAFIK		
BAB I	PENDAHULUAN	1
	1.1.Latar Belakang Masalah	1
	1.2.Rumusan Masalah	3
	1.3.Tujuan Penelitian	4
	1.3.1. Tujuan Umum	4
	1.3.2. Tujuan Khusus	4
	1.4.Manfaat Penelitian	4
	1.4.1. Manfaat ilmu	4
	1.4.2. Manfaat terapan	4
BAB II	KAJIAN PUSTAKA, KERANGKA PEMIKIRAN DAN HIPOTESIS	5
	2.1. Kajian Pustaka	5
	2.1.1. Anatomi Lutut	5
	2.1.2. Anatomi Anterior Cruciate Ligament	5
	2.1.3. Anatomi Otot Peroneus Longus	10
	2.1.4. Cedera Ligament Lutut	11
	2.1.4.1. Epidemiologi	11
	2.1.4.2. Mekanisme Cedera	12
	2.1.4.3. Diagnosis	13
	2.1.4.4. Tatalaksana	15
	2.1.4.4.1. Non Operatif	15
	2.1.4.4.2. Operatif	15
	2.1.5. Rekonstruksi Ligament Lutut	16

	2.1.5.1. Pemilihan Graft	16
	2.1.5.2. Prosedur Pengambilan Graft	17
	2.2. Kerangka Pemikiran	19
	2.2.1. Kerangka Teori	19
	2.2.2. Kerangka Konsep	19
	2.3. Hipotesis Penelitian	19
BAB III	BAHAN/OBJEK DAN METODE PENELITIAN	20
	3.1. Bahan/Objek Penelitian	20
	3.1.1. Lokasi Penelitian	20
	3.1.2. Populasi Penelitian	20
	3.1.3. Sampel Penelitian dan Cara Pengambilan Sampel	20
	3.1.4. Besaran Sampel Penelitian	20
	3.1.5. Kriteria Inklusi dan Eksklusi	21
	3.1.5.1. Kriteria Inklusi	21
	3.1.5.2. Kriteria Eksklusi	21
	3.2. Alat dan Bahan Penelitian	21
	3.3. Metode Penelitian	21
	3.3.1. Desain Penelitian	21
	3.3.2. Cara Kerja Penelitian	22
	3.3.3. Alur Penelitian	22
	3.3.4. Definisi Operasional	23
	3.3.5. Identifikasi dan Klasifikasi Variabel	23
	3.3.5.1. Variabel Independen	23
	3.3.5.2. Variabel Dependen	23
	3.3.6. Analisis Statistik	23
	3.3.7. Ethical Clearance	24
BAB IV	HASIL PENELITIAN DAN PEMBAHASAN	25
	4.1. Hasil Penelitian	25
	4.1.1. Hasil Statistik Deskriptif	25
	4.1.2. Hasil Analisis Statistik Deskriptif Berdasarkan Lokasi Pengambilan Graft	25

	4.2.Pembahasan	27
BAB V	KESIMPULAN DAN SARAN	31
	5.1. Kesimpulan	31
	5.2. Saran	32
DAFTAR PUSTAKA		33

DAFTAR TABEL

Tabel 1.	Perbandingan Prediksi Ultrasound Pada Diameter Graft Dengan Pengukuran Intraoperative	25
Table 2.	Perbandingan Prediksi Ultrasound Pada Diameter Graft Dengan Pengukuran Intraoperative Berdasarkan Lokasi Pengambilan	26

DAFTAR GRAFIK

- Grafik 1. Perbandingan Prediksi Ultrasound Pada Diameter Graft Dengan Pengukuran Intraoperative 25
- Grafik 2. Perbandingan Prediksi Ultrasound Pada Diameter Graft Dengan Pengukuran Intraoperative Berdasarkan Lokasi Pengambilan 26

DAFTAR GAMBAR

Gambar 1. Anatomi ACL	7
Gambar 2. Anatomi Otot dan Tendon Peroneus Longus	12
Gambar 3. Prosedur Pengambilan dan pengukuran diameter dan panjang graft PLT	18

**PREDIKSI DIAMETER GRAFT TENDON PERONEUS
LONGUS PADA REKONSTRUKSI LIGAMENT
LUTUT MENGGUNAKAN ULTRASOUND**

*PREDICTING THE PERONEUS LONGUS TENDON GRAFT
DIAMETER IN KNEE LIGAMENT RECONSTRUCTION BY
USING ULTRASOUND*

STEFAN A.G.P. KAMBEY

BAB I

PENDAHULUAN

1.1. Latar Belakang Masalah

Sendi lutut sangat bergantung pada ligamen untuk menjaga kestabilan lutut itu sendiri dari gerakan mediolateral, anteroposterior dan gerakan rotasi. Cedera ligamen, mulai dari robekan minor pada ligament sampai terjadinya robekan total pada ligament, sering ditemukan pada atlet, penari, dan olahragawan. Sangat penting untuk dapat menangani kerusakan pada ligamen lutut karena dapat menyebabkan terjadinya ketidak stabilan sendi lutut yang kronis, dan kadang disertai dengan nyeri dan bengkak yang berulang.¹

Cruciate ligamen menjaga stabilitas sendi lutut baik secara anteroposterior maupun rotasional. Cruciate ligamen juga menjaga stabilitas sendi lutut dari angulasi valgus dan varus. Anterior cruciate ligamen (ACL) memiliki 2 rangkaian, anterolateral dan posteromedial. Pergeseran tulang tibia kearah anterior dipertahankan oleh rangkaian anteromedial, dan rangkaian posterolateral akan ketat pada saat lutut di ekstensikan. Pergeseran kearah posterior dipertahankan oleh posterior cruciate ligamen (PCL), terutama oleh rangkaian anterolateral saat lutut di flexikan 90 derajat, dan rangkaian posteromedial pada saat lutut di ekstensikan. Angulasi valgus dipertahankan oleh medial collateral ligamen, semimembranosus, dan bagian posteromedial dari kapsul sendi, sedangkan angulasi kearah varus dipertahankan oleh iliotibial dan lateral (fibular) collateral ligamen.²

Rekonstruksi ligamen lutut adalah penatalaksanaan yang secara umum diterapkan pada cedera ligament, terutama pada cedera ACL atau PCL. Rekonstruksi ACL merupakan prosedur nomor 6 tersering yang dilakukan oleh ahli ortopedi, dan diperkirakan antara 75.000 sampai 100.000 prosedur operasi yang dilakukan setiap tahun di Amerika.³

Banyak pilihan graft yang tersedia untuk rekonstruksi dari cedera ACL dengan pertimbangan spesifik cedera dan spesifik pasien yang perlu dibuat pada fase persiapan preoperatif. Tiga kategori graft yang biasanya digunakan antara lain autograft, allograft dan graft sintetik. Autograft yang paling sering digunakan adalah tendon hamstring (HT) yaitu semitendinosus dengan atau tanpa tendon gracilis tendon dan Bone-patella tendon-bone (BPTB)^{3,4}

Sebuah donor autograft yang ideal seharusnya memiliki kekuatan dan ukuran yang adekuat serta mudah dan aman diambil. Beberapa dari literatur yang menyarankan penggunaan autograft alternatif untuk rekonstruksi ligament lutut, seperti Peroneus Longus Tendon (PLT).⁵⁻⁸ Zhao dan Huangfu menemukan bahwa setengah anterior dari tendon peroneus longus (AHPLT) memiliki panjang dan kekuatan yang adekuat untuk menjadi pilihan autograft yang efektif pada operasi rekonstruksi ACL.⁹ Hasil yang memuaskan setelah 1 tahun follow up dilaporkan ketika menggunakan single bundle peroneus longus tendon autograft, dan menunjukkan hasil yang sama dengan penggunaan *four strand* hamstring tendon autograft. Penelitian biomekanik dan kinematik juga menunjukkan bahwa mengangkat seluruh PLT tidak menyebabkan efek saat berjalan atau stabilitas sendi pergelangan kaki.¹⁰

Berdasarkan literatur, sejumlah faktor dapat mempengaruhi hasil dari rekonstruksi ligamen lutut, diantaranya adalah usia, aktifitas olahraga, lama cedera, tipe graft, tegangan awal graft, diameter graft, dan rekonstruksi secara anatomis.^{11,12} Pada beberapa teknik rekonstruksi, ukuran graft memiliki pengaruh yang penting terhadap hasil operasi. Magnussen et al¹³ merekomendasikan 7 mm sebagai ukuran graft minimal untuk mencegah insiden revisi pembedahan. Berdasarkan penelitian terakhir, peneliti menyepakati diameter graft yang dapat diterima adalah 8 mm atau lebih.¹⁴⁻¹⁶ Beberapa penelitian terbaru juga telah dilakukan untuk menentukan metode yang ideal untuk memperkirakan diameter graft, termasuk magnetic resonance imaging (MRI), computed tomography scan (CT Scan), ultrasound (USG) dan pengukuran antropometri.^{17,18}

Penelitian tentang penggunaan ultrasound untuk memperkirakan ukuran graft PLT pada rekonstruksi ligament lutut belum ada publikasi dalam jurnal internasional.

1.2. Rumusan Masalah

Berdasarkan latar belakang di atas, maka timbul pertanyaan apakah pemeriksaan ultrasound perioperative pada peroneus longus tendon dapat dilakukan untuk memperkirakan ukuran diameter dari peroneus longus tendon sebagai autograft pada rekonstruksi ligament lutut?

1.3. Tujuan Penelitian

1.3.1. Tujuan Umum

Mengevaluasi kemungkinan prediksi perioperative menggunakan ultrasound dalam pengukuran diameter peroneus longus tendon untuk penggunaan sebagai autograft pada rekonstruksi ligament lutut.

1.3.2. Tujuan Khusus

1. Mengevaluasi dan memprediksi ukuran diameter peroneus longus tendon sebagai autograft pada rekonstruksi ligament lutut menggunakan ultrasound
2. Membandingkan pengukuran perioperative ultrasound dengan pengukuran aktual pada penggunaan peroneus longus autograft dalam rekonstruksi ligament lutut.

1.4. Manfaat Penelitian

1.4.1. Manfaat Ilmu

Adanya korelasi antara pengukuran menggunakan ultrasound dengan diameter graft peroneus longus tendon pada rekonstruksi ligament lutut akan memberikan informasi ilmiah pada aspek teori tentang penggunaan ultrasound dalam memprediksi diameter dan graft peroneus longus tendon dan menambah wawasan untuk mengembangkan penelitian lebih lanjut.

1.4.2. Manfaat Terapan

Dengan mengetahui adanya korelasi antara pengukuran menggunakan ultrasound dengan diameter graft peroneus longus tendon, bagi

praktisi dapat memberikan edukasi tentang pemilihan graft dan persiapan preoperatif pada operasi rekonstruksi ligament lutut kepada pasien.

BAB II

KAJIAN PUSTAKA, KERANGKA PEMIKIRAN DAN HIPOTESIS

2.1. Kajian Pustaka

2.1.1. Anatomi lutut

Sendi lutut terdiri atas 2 sendi, sendi tibiofemoral dan sendi patellofermoral. Sendi tibiofemoral menghantarkan beban tubuh dari tulang paha ke tulang betis dan membentuk sendi seperti engsel. Pada potongan sagittal, rotasi sendi disertai dengan adanya rotasi pada tulang betis.¹⁹

Selain terdiri atas struktur tulang, sendi lutut juga dibentuk oleh struktur jaringan lunak, seperti otot, kapsul sendi, bantalan meniscus, dan ligament.²⁰ Di antara struktur pembentuk sendi lutut di atas, bagian terpenting dalam menjaga stabilitas sendi adalah ligament pada sendi lutut.

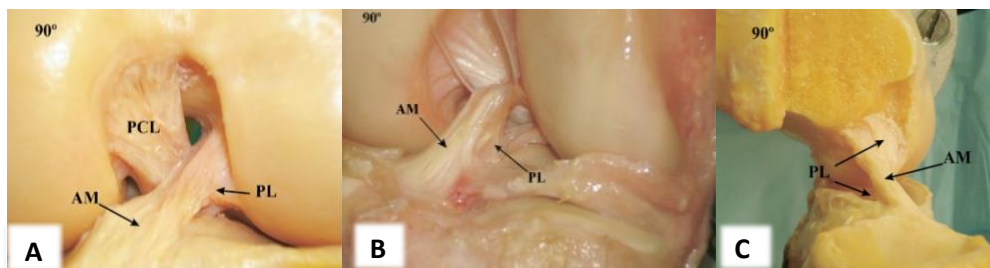
2.1.2. Anatomi *Anterior Cruciate Ligament (ACL)*

ACL merupakan struktur yang penting untuk fungsi sendi lutut.²⁰ ACL merupakan satu dari enam ligamen yang memberikan stabilitas pada lutut. Fungsi utamanya adalah membatasi pergerakan ke anterior dari tibia saat fleksi 30° dan 90° dan mencegah hiperekstensi sendi lutut. Fungsi sekunder adalah mencegah rotasi tibia saat ekstensi lutut, terutama rotasi internal tibia.^{21,22} Penelitian lain menyebutkan bahwa ACL bertindak sebagai penahan sekunder terhadap angulasi varus-valgus saat ekstensi penuh.²²

Origo ACL pada femur adalah pada bagian posterior dari permukaan medial kondilus femoralis lateral, posterior dari *lateral intercondylar ridge*.^{23,24}

Ukuran bagian yang melekat pada tulang bervariasi dari 11 hingga 24 mm.^{20,23} Dari origonya, ACL berjalan anterior, medial, dan distal ke tibia. ACL cenderung rata-rata condong 25° dari tibia plateau, dilihat dari lateral. Panjang ACL berkisar antara 22 hingga 41 mm (rata-rata, 32 mm) dan diameternya dari 7 hingga 12 mm.^{23,25}

Inseri ACL pada tibia terletak di antara spina tibialis medial dan lateral. Area ini lebarnya kira-kira 11 mm (rentang, 8-12 mm) dan 17 mm (kisaran, 14-30 mm) antero-posterior.²⁰⁻²⁵ Inseri serat ke tibia berbentuk oval, dan menempati sekitar sepertiga dari lebar sagital dari tibia plateau. Jarak rata-rata dari batas anterior permukaan artikular tibia ke perlekatan anterior ACL adalah 15 mm. Perlekatan pada tibial hampir dua kali lebar keseluruhan ACL, yang menyesuaikan dengan kontur bagian atas *intercondylar* saat ekstensi penuh.²⁰ Perlekatan pada tibia agak lebih lebar dan lebih kuat daripada perlekatan pada tibia.²³



Gambar 1. Anatomi ACL: A. Lutut kiri tampak anterior posisi flexi 90°, B. Lutut kiri tampak dari lateral dengan posisi flexi 90°, C. Potongan sagittal pada lutut kiri dengan posisi flexi 90°²⁶

Girgis et al²⁷ mengidentifikasi susunan vasikular fungsional yang berbeda dari ACL, dan membaginya menjadi anteromedial bundle dan posterolateral bundles sesuai letak perlekatannya pada tibia. Sementara penulis membaginya jadi

tiga yaitu *anteromedial bundle* (AMB), *intermediate bundles* dan *posterolateral bundle* (PLB). Namun, model *double bundle* telah diterima secara umum sebagai representasi terbaik dari fungsi ACL.²⁰ Terminologi bundel ditentukan sesuai dengan perlekatannya pada tibia, dengan serat dari bundel anteromedial yang berasal dari bagian paling proksimal dari insersi femoral dan masuk di insersi tibial anteromedial. Serat dari bundel posterolateral distal pada femur dan masuk pada bagian posterolateral insersi tibialis. Pada bidang frontal, bundel anteromedial memiliki orientasi yang lebih vertikal (sekitar 70° ke garis dasar lutut) sementara bundel posterolateral berorientasi lebih horizontal (sekitar 55° ke garis dasar lutut).²⁸

Pada saat ekstensi, bundel posterolateral menegang dan bundel anteromedial longgar. Saat fleksi, perlekatan ACL femur bergerak ke arah yang lebih horizontal, menyebabkan bundel anteromedial menegang dan bundel posterolateral melonggar. Orientasi horisontal ACL dengan fleksi memungkinkan ligamen berfungsi sebagai pengekang utama terhadap translasi tibialis anterior. Namun, tidak ada serat ACL yang bersifat isometrik.^{23,25,28}

Ketegangan minimum dari ACL terjadi pada 30° hingga 35° gerakan pasif normal. Serat anteromedial melemas saat ekstensi penuh ke 30° hingga 35°, dan kemudian mengencang hingga fleksi 120°. Ketegangan serat posterolateral segera menurun saat ekstensi penuh, dengan kelemahan ditandai saat fleksi 15° sampai 70°. Saat kontraksi quadriseps ditambahkan, ketegangan serat anteromedial meningkat secara signifikan saat fleksi 0° sampai 45°. Aktivitas quadriseps tidak menegangkan ACL saat lebih dari 60°. Terdapat 2 implikasi klinis dari hal ini.

Pertama, dalam mengevaluasi fungsi ACL secara klinis, *Lachman test* paling sensitif karena dilakukan pada posisi yang paling sedikit ketegangan dari ligamen. Kedua, ini menunjukkan bahwa rehabilitasi ligamen yang cedera yang dilakukan rekonstruksi harus dilakukan pada sudut yang lebih dari 60° sampai sembuh.²⁰

Banyak peneliti berusaha untuk menemukan posisi perlekatan pada femur dan tibia yang jaraknya hampir konstan, atau isometrik, pada saat fleksi.²⁰ Hefzy et al²⁹ menunjukkan bahwa mengubah posisi perlekatan pada femur memiliki efek yang jauh lebih besar daripada mengubah perlekatan tibia terhadap panjang graft. Tidak ada perlekatan pada femur yang benar-benar isometrik. Variasi sumbu sangat kecil pada panjang graft dengan orientasi proksimal-distal, terletak dekat insersi femoralis. Serat anterior dari garis ini memanjang saat fleksi, dan posterior dari garis ini, mengendur dengan fleksi. Oleh karena itu, orientasi AP memiliki efek terbesar pada panjang serat. Bagian terluas dari daerah isometrik terletak paling proksimal, sepanjang bagian atas *intercondylar notch*.^{29,30}

Konfigurasi ligamen secara keseluruhan adalah datar saat ekstensi. Ketika fleksi, ACL berputar sekitar 90°. ²⁰ Samuelson et al dalam penelitian diseksi anatomi menunjukkan bahwa rotasi normal ACL adalah karena orientasi dua bundel utama. Putaran lateral berkembang di ACL dan menjadi lebih jelas saat fleksi lutut meningkat. Perputaran ini menyebabkan tibia melakukan rotasi internal terhadap femur sekitar 55°. Untuk mengembalikan kembali rotasi internal dengan graft, graft membutuhkan 90 ° rotasi eksternal pada insersinya.²⁰

Vaskularisasi utama ACL berasal dari cabang-cabang *middle geniculate artery*. Cabang-cabang ini membentuk jaringan pada membran sinovial yang

mengelilingi ligamen, vaskularisasi sekunder dari *medial geniculate artery* dan *lateral geniculate artery* pada insersi tibialis. Pembuluh darah proksimal dan distal membentuk pleksus sinovial dimana pembuluh darah kecil berjalan ke ligamen dan segaris longitudinal sejajar dengan bundel kolagen.^{20,24,25,27,29} Saat terjadi robekan ACL, suplai darah biasanya terganggu secara permanen, yang menjelaskan mengapa potensi penyembuhan setelah penyambungan ACL adalah buruk, dan rekonstruksi lebih disukai daripada penyambungan ACL.¹⁹

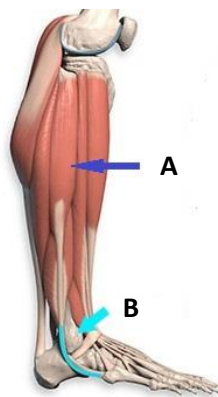
ACL dipersarafi oleh cabang saraf tibialis. Serabut saraf menembus kapsul sendi posterior, dan berjalan dengan pembuluh darah periligamen mengelilingi ligamen.²⁰ Schutte et al³⁰ menemukan bahwa 3 jenis morfologi mekanoreptor dan ujung saraf bebas terdapat dalam bagian ACL. Dua dari jenis Ruffini yang lambat beradaptasi bertanggung jawab terhadap kecepatan dan akselerasi. Satu sel Pacini yang cepat beradaptasi sinyal pergerakan. Ujung saraf bebas bertanggung jawab terhadap nyeri juga diidentifikasi dalam ligamen, meskipun jumlahnya relatif kecil. Ini mungkin menjelaskan mengapa cedera tunggal pada ACL sering menyebabkan sedikit rasa sakit di awalnya.

2.1.3. Anatomi Otot Peroneus Longus

Otot peroneus longus yang bersifat bipennate memiliki posisi lebih tinggi pada tungkai bawah dan lebih superfisial. Origo otot peroneus longus berada pada kepala dan dua per tiga atas permukaan lateral os. Fibula, septum intermusculare anterior dan posterior dan fascia kruris. Tendonnya berada di belakang permukaan superfisial otot dan menerima serabut-serabut (secara posterior) pada hampir seluruh malleolus lateral. Dibelakang malleolus lateral, tendon peroneus longus

berada pada aspek posterior terhadap tendon peroneus brevis, keduanya berdekatan dengan common synovial sheath dan melewati bagian bawah dari retinaculum peroneal superior.³¹

Tendon dari otot peroneus longus menyeberang secara diagonal ke depan, inferior terhadap tendon otot peroneus brevis, dan berbelok ke kaki terhadap kemiringan anterior dari tuberositas kuboid. Sebuah tulang sesamoid (os peroneum) pada tendon berfungsi melindunginya terhadap tuberositas. Tendon peroneus longus setelah melewati telapak kaki profundus terhadap otot intrinsik, berakhir pada permukaan inferolateral dari medial kuneiform dan pada dasar dan permukaan inferolateral dari metatarsal pertama. Peroneus longus berfungsi untuk gerakan eversi, plantar fleksi dan abduksi kaki. Peroneus longus dipersarafi oleh nervus peroneal superficialis.³¹



Gambar 2. Anatomi otot (anak panah biru) dan tendon peroneus longus (anak panah hitam)

2.1.4. Cedera Ligament Lutut

2.1.4.1. Epidemiologi

Cedera ACL adalah salah satu dari cedera ligamen pada lutut yang paling sering terjadi dengan estimasi prevalensi sebesar 1 banding 3000 populasi di

Amerika Serikat (lebih dari 120.000 kasus per tahun).³² Cedera ACL biasanya terjadi pada individu muda, aktif dan jenis kelamin perempuan yang dilaporkan memiliki peningkatan risiko sebesar dua sampai sepuluh kali lipat dibanding pria yang melakukan olahraga yang sama.³²

2.1.4.2 Mekanisme Cedera

Lebih dari 70% cedera ACL terjadi secara non-kontak (tanpa benturan langsung pada sendi lutut). Cedera ACL terjadi sebagai akibat dari pendaratan setelah melompat atau maneuver memotong secara lateral yang dapat terjadi pada aktivitas athletic berbeda seperti basket dan sepak bola.³²

Cedera ACL yang terjadi karena kontak dapat terjadi apabila tungkai bawah terfiksasi dan berputar dengan cukup energi untuk menyebabkan robekan. Cedera kontak hanya terjadi pada sekitar 30% dari insiden cedera ACL. Cedera non-kontak terjadi secara primer saat deselerasi dari ekstremitas bawah, dengan kontraksi quadriceps maksimal dan sendi lutut berada pada posisi ekstensi atau hampir ekstensi. Pada scenario non-kontak, stress pada ACL menyerupai proses stress pada benturan di lutut. Ketika lutut berada pada posisi ekstensi atau hampir ekstensi, kontraksi quadriceps meningkatkan beban tensil ACL. Otot hamstring yang menstabilisasi ACL secara posterior seringkali mengalami kontraksi minimal selama terjadinya cedera ini, terutama jika panggul dalam keadaan ekstensi dan berat badan bertumpu pada tumit mengakibatkan pergeseran kedepan yang berlebihan dari femur terhadap tibia. Contoh dari tipe cedera non-kontak ialah pada pemain sepakbola yang tiba-tiba melakukan maneuver memotong; atau

pemain basket yang mendarat dengan lutut yang berada dalam posisi rotasi internal tanpa fleksi maksimal³³

2.1.4.3. Diagnosis

Cedera ACL seharusnya didiagnosis melalui anamnesis yang menyeluruh, pemeriksaan klinis, dan pemeriksaan tambahan lainnya. Bagaimanapun, bukti klinis dari instabilitas anterior-posterior adalah hasil penemuan yang paling sering dan paling penting. Mayoritas cedera yang terjadi bersifat komplit, walaupun parsial (single bundle) juga ditemukan tetapi lebih sulit untuk diidentifikasi.²⁴

Cedera akut kebanyakan terjadi pada saat berolahraga dan merupakan suatu cedera non-kontak. Cedera ini menunjukkan gejala klinis seperti sendi lutut terasa sangat nyeri dan sulit untuk digerakkan. Pasien biasanya secara akurat mendeskripsikan paha yang secara abnormal menjauh dari betis dengan reduksi spontan. Suara “Pop” juga dapat terdengar. Bengkak adalah gejala yang paling sering menyertai cedera akut dan diakibatkan karena akumulasi darah pada rongga sendi lutut. Kadang cedera ACL juga disertai dengan adanya fraktur pada daerah osteokondral. Setelah fase akut, pasien akan kembali pada aktivitas sehari-hari. Perasaan subyektif seperti lutut akan lepas tidak selalu ditemui dalam rutinitas sehari – hari tetapi lebih sering terjadi apabila pasien memaksa untuk kembali berolahraga.^{24,34}

Lachman test adalah pemeriksaan yang paling dapat diandalkan untuk mendiagnosis cedera ACL dengan pertimbangan kombinasi sensitivitas dan spesifisitas untuk semua bidang (termasuk dengan dan tanpa anestesi maupun cedera akut dan kronis). Pivot shift test memiliki spesifisitas yang tertinggi, tetapi

kurang sensitive, terutama pada pasien yang sadar. Sementara itu, anterior drawer test lebih baik digunakan untuk diagnosis cedera kronis daripada akut tetapi kurang sensitif untuk penggunaan rutin tanpa pemeriksaan lain^{33,35}

Walaupun mudah dan berguna, pemeriksaan tersebut diatas bergantung pada keterampilan klinis, pengalaman dan ketelitian pemeriksa. KT-1000 (MedMetric, San Diego, USA) dan versi terbarunya KT-2000 adalah pengukuran instrumental yang paling luas digunakan untuk mengukur kelemahan antero-posterior lutut. Perbedaan maksimal yang ditentukan secara manual sebesar 3 – 4 mm dibandingkan terhadap sisi kontralateral, terutama ketika nilai absolut berkisar 10 mm adalah konfirmasi definitif dari insuffisiensi ACL.^{24,35}

MRI adalah modalitas pencitraan terpilih untuk cedera ACL. MRI dapat mengidentifikasi hingga tingkat keakuratan sebesar 95%. Sebagai tambahan, MRI dapat memberikan informasi yang detil tentang keadaan meniscus, memar tulang, dan lesi-lesi kartilago yang mungkin terjadi, ukuran dan orientasi ACL dan insersionya, ketebalan tendon patella dan quadriceps. Mesin dengan medan magnet yang tinggi menghasilkan resolusi gambar MRI yang lebih bagus dan sangat membantu mendiagnosis robekan parsial. Robekan komplit tampak sebagai dikontinuitas total dari serabut tendon. Robekan inkomplit tampak sebagai perdarahan fokal, interupsi non homogen yang hyperintense yang mana masih memiliki beberapa serabut yang masih memiliki kontinuitas. Hasil Sagittal T2 pada MRI adalah seri yang paling penting untuk diperiksa. Bagaimanapun, potongan koronal bidang oblik ligament memberikan gambaran yang buram dan inkomplit dari seluruh serabut ACL pada seri orthogonal. Ini adalah mengapa

protocol lutut standard memiliki akuisisi sagittal oblique. Untuk mengklarifikasi lebih jauh, gambaran seluruh serabut ACL, seri koronal oblique dapat ditambahkan, pararel terhadap ACL pada sisi sagittal. Robekan parsial kadang-kadang dapat salah identifikasi dengan pemeriksaan MRI pada fase akut.²⁴

2.1.4.4. Penatalaksanaan

2.1.4.4.1. Non Operatif

Penatalaksanaan non-operatif pada pasien cedera ACL merupakan terapi alternatif, tetapi penatalaksanaan non operatif ini memiliki hasil fungsional yang buruk. Karena hasil fungsional rekonstruksi ACL yang lebih baik, maka ditetapkan operatif sebagai penatalaksanaan lini pertama untuk cedera ACL pada pasien aktif.³⁶ Penatalaksanaan non operatif untuk orang-orang dengan ruptur ACL dapat mencakup penggunaan cryotherapy (es), gerakan pasif terus menerus (gerakan sendi oleh mesin), restrictive brace, elektroterapi (stimulasi otot) dan latihan yang ditujukan untuk memperkuat dan menyeimbangkan otot. Penggunaan gips untuk imobilisasi awal lutut jarang digunakan saat ini.³⁷

2.1.4.4.2. Penatalaksanaan Operatif

Rekonstruksi ACL semakin sering dilakukan dengan menggunakan prosedur artroskopi. Dari mereka yang menjalani rekonstruksi bedah, 94% dilakukan dalam satu tahun sejak awal cedera. (34) Rekonstruksi ACL adalah metode utama operasi dalam praktek saat ini dan ratusan ribu operasi dilakukan setiap tahunnya.³⁸

Dalam rekonstruksi ACL, jaringan ACL yang rusak dengan jaringan lainnya menggunakan jaringan yang berasal dari tubuh penderita itu sendiri

(autograft) maupun berasal dari jaringan buatan atau sintetis (allograft). Meskipun rekonstruksi ACL telah menjadi gold standard saat ini untuk penatalaksanaan cedera ACL, akan tetapi masalah yang signifikan tetap ada. Perubahan dari mekanikal sendi terutama berhubungan insersi ligamen non anatomis (geometri dan lokasi) dan alignment-nya, hilangnya fungsi sensorik dari jaringan (propioseptif), degenerasi jaringan graft dan defisit neuromuscular³²

Pada beberapa penelitian menunjukkan adanya kelemahan translasi dan rotasi pada lutut yang telah dilakukan rekonstruksi dibanding lutut yang tidak cedera, tanpa memperhitungkan tipe dan ukuran graft. Sebagai tambahan, rekonstruksi memerlukan pengambilan jaringan dari lutut (autograft), yang berhubungan dengan morbiditas jaringan. Alternatif lainnya, menggunakan allograft yang berhubungan dengan resiko tinggi kegagalan biologis dan transmisi penyakit serta komplikasi ketersediaan jaringan. Hal yang paling penting, pasien tetap berisiko tinggi terhadap kejadian osteoarthritis setelah operasi rekonstruksi. Sebuah meta analisis dari 33 penelitian klinis menunjukkan rekonstruksi ACL tidak dapat memperlambat kejadian OA sebagai akibat dari cedera ACL.³²

2.1.5 Rekonstruksi ACL

2.1.5.1 Pemilihan Graft

Untuk rekonstruksi ACL dibutuhkan suatu graft sebagai pengganti jaringan ACL yang rusak. Pemilihan graft sebagai bahan rekonstruksi telah berevolusi selama beberapa dekade terakhir, yang pada awalnya di tahun 1970, penggunaan tendon patella sebagai graft hingga penggunaan graft semitendinosus, graft hamstring, graft quadriceps, dan graft sintetis. Berbagai variasi jenis graft ini

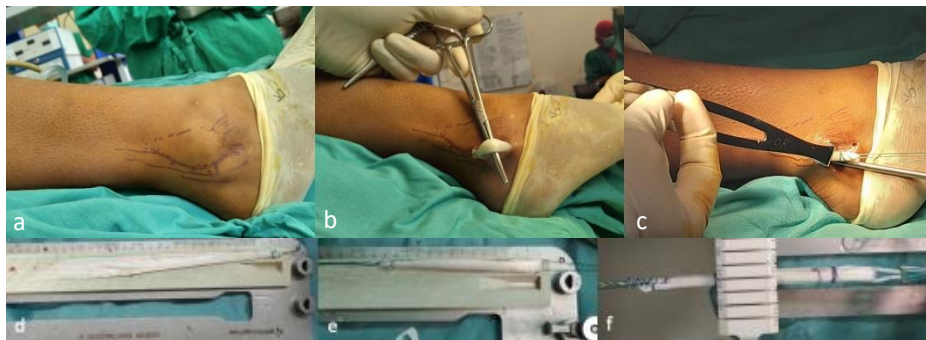
disebabkan oleh adanya kebutuhan untuk mendapatkan suatu jaringan graft pengganti dengan tidak menyebabkan morbiditas pada donor site tempat pengambilan jaringan itu sendiri.³⁹

Penggunaan PLT sebagai alternatif graft sudah mulai populer dilakukan. Dengan kekuatan dan fungsi yang sama dengan pilihan graft lainnya, serta morbiditas pada donor site yang minimal. Di Departemen Ortopedi dan Traumatologi Universitas Hasnuddin sendiri mulai sering digunakan dalam dua tahun terakhir.

2.1.5.2. Prosedur Pengambilan Graft Peroneus Longus Tendon

1. Pasien berbaring posisi supine dalam pengaruh anestesi.
2. Dilakukan pengambilan PLT graft. Untuk pengambilan graft dari supramalleolus dilakukan insisi kulit longitudinal, 2 cm di sisi posterolateral tepat di atas tendon peroneus, 2 cm proksimal dari bagian posterior malleolus lateral. Dan untuk pengambilan graft dari inframalleolus dilakukan insisi kulit longitudinal, pada daerah posteriolateral pada daerah tip dari malleolus lateral.
3. Setelah bagian distal PLT terekspos, pisahkan antara peroneus longus tendon dengan peroneus brevis, tarik PLT ke proksimal mungkin untuk mendapatkan PLT graft sepanjang mungkin.
4. Jahit bagian distal PLT dengan polyester no. 2 (Ethibond), bagian distal dari tendon di jahit ke tendon peroneus brevis, kemudian potong tendon di antara kedua jahitan
5. Gunakan tendon stripper untuk mengambil tendon sepanjang mungkin

6. Fasia superfisial dan lemak PLT dihilangkan, dan tepi kasar dipotong dengan hati-hati.
7. Panjang dan diameter PLT diukur menggunakan papan persiapan graft
8. Kemudian, PLT dilipat dua menjadi dua-untai dan jahit bagian ujung graft poliester No. 2 (ethibond).
9. Diameter dan panjang graft ukuran graft PLT menggunakan papan persiapan graft dan tabung silinder untuk mengukur diameter graft dengan kenaikan 0,5 mm. Ukuran diameter adalah terkecil dari tabung dimana graft dapat lewat.
10. Dilakukan implantasi PLT menggunakan endobutton dan difiksasi menggunakan bioscrew.

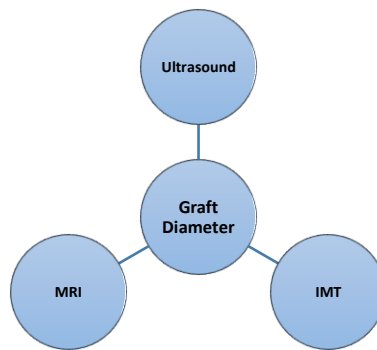


Gambar 3. Prosedur pengambilan dan pengukuran diameter dan panjang graft PLT: a. Insisi kulit secara longitudinal di sisi posterolateral fibula, inferior pole dari malleolus lateral, b. Ekspose distal PLT dengan mosquito hemostat, c. Jahit dan potong bagian distal PLT dan gunakan stripper untuk mengambil PLT hingga panjang maksimal, d. Bersihkan fasia superfisial dan lemak serta potong tepi kasar dengan hati-hati. Ukur

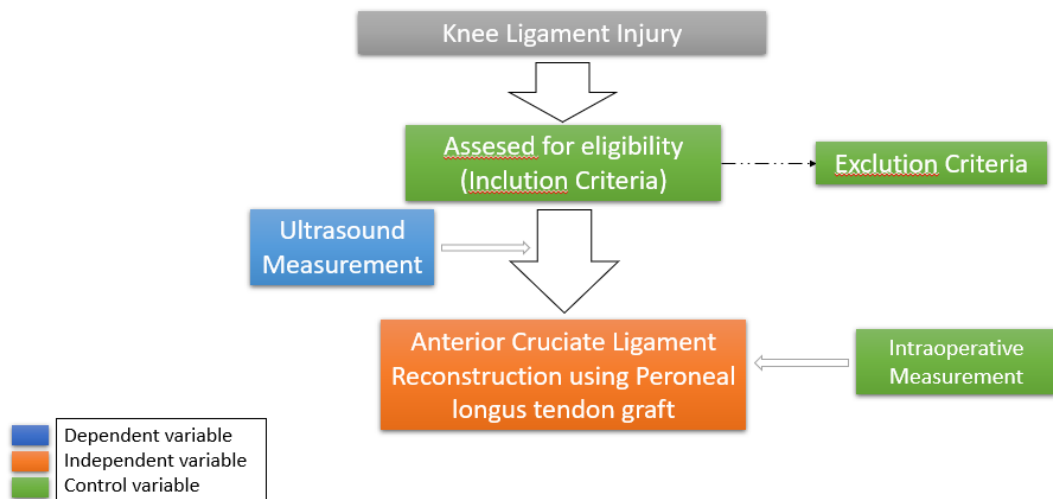
panjang dan diameter PLT, e. Lipat dua PLT untuk mendapatkan 2-strand graft dan jahit ujungnya dengan secara whipstitch dengan polyester No. 2 (ethibond) dan ukur panjang graft, f. Ukur diameter diameter graft PLT menggunakan silinder dengan peningkatan 0,5 mm. Diameter akhir adalah diameter sekecil mungkin yang dapat dilewati graft dengan lancar.

2.2. Kerangka Pemikiran

2.2.1. Kerangka Teori



2.2.2. Kerangka Konsep



2.3. Hipotesis Penelitian

Ultrasound merupakan salah satu sarana yang dapat digunakan untuk memperkirakan diameter PLT graft dalam rekonstruksi ACL.