

SKRIPSI

JULI 2020

HUBUNGAN GAMBARAN HISTOPATOLOGI HEPAR DENGAN KADAR IL-10 SERUM SETELAH PEMBERIAN *HIBISCUS SABDARIFFA* PADA TIKUS WISTAR YANG TERINDUKSI PARASETAMOL



Oleh:

Fadlullah Medisarham Hamshi

C011171805

Pembimbing :

Dr. dr. Batari Todja Umar, Sp.M (K)

**DISUSUN SEBAGAI SALAH SATU SYARAT UNTUK
MENYELESAIKAN STUDI PADA PROGRAM STUDI
PENDIDIKAN DOKTER FAKULTAS KEDOKTERAN
UNIVERSITAS HASANUDDIN**

2020

**HUBUNGAN GAMBARAN HISTOPATOLOGI HEPAR DENGAN KADAR IL-
10 SERUM SETELAH PEMBERIAN *HIBISCUS SABDARIFFA* PADA TIKUS
WISTAR YANG TERINDUKSI PARASETAMOL**

**Diajukan Kepada Universitas Hasanuddin
Untuk Melengkapi Salah Satu Syarat
Mencapai Gelar Sarjana Kedokteran**

Fadlullah Medisarham Hamshi
C011171805

Pembimbing :

(Dr. dr. Batari Todja Umar, Sp.M (K))

**UNIVERSITAS HASANUDDIN
FAKULTAS KEDOKTERAN MAKASSAR**

2020

HALAMAN PENGESAHAN

Telah disetujui untuk dibacakan pada seminar akhir di Bagian Ilmu Histologi
Fakultas Kedokteran Universitas Hasanudin dengan Judul :

**"HUBUNGAN GAMBARAN HISTOPATOLOGI HEPAR DENGAN
KADAR IL-10 SERUM SETELAH PEMBERIAN HIBISCUS
SABDARIFFA PADA TIKUS WISTAR YANG TERINDUKSI
PARASETAMOL"**

Hari/Tanggal : Jumat, 10 July 2020

Waktu : 14.00 WITA – selesai

Tempat : Via Zoom meeting (Daring)



Makassar, 10 July 2020

Pembimbing,


Dr. dr. Bagari Tedjandjar, Sp. M (K)

NIP. 197003272002122002

HALAMAN PENGESAHAN

Skripsi ini diajukan oleh :

Nama : Fadlullah Medisacham Hamzi

NIM : C0111 71 805

Fakultas/Program Studi : Kedokteran/Pendidikan Dokter

Judul Skripsi : Hubungan Gambaran Histopatologi Hati Dengan Kadar B-10 Serum Setelah Pemberian Hibiscus Sabdariffa Pada Tikus Wistar Yang Terinduksi Parasetamol

Telah berhasil dipertahankan di hadapan dewan penguji dan diterima sebagai bagian persyaratan yang diperlukan untuk memperoleh gelar sarjana kedokteran pada Fakultas Kedokteran Universitas Hasanuddin.

DEWAN PENGUJI

Pembimbing :

Penguji 1 : dr. Nursyamsi, Sp.M, M.Kes

Penguji 2 : dr. Triani Hastuti Hatta, Sp.KN, M.Kes

Ditetapkan di : Makassar

Tanggal : 10 Juli 2020



LEMBAR PERNYATAAN ORISINALITAS KARYA

Yang bertanda tangan dibawah ini, saya:

Nama : Fadlullah Medisrahman Hamshi

NIM : C011171805

Tempat & tanggal lahir : Sleman, 21 November 1999

Alamat Tempat Tinggal : Bukit Khatulistiwa

Alamat email : Fmdisarham@gmail.com

Nomor HP : 081356200830

Dengan ini menyatakan bahwa Skripsi dengan judul "Hubungan Gambaran Histopatologi Hepar Dengan Kadar B-10 Serum Setelah Pemberian Hibiscus Sabdariffa Pada Tikus Wistar Yang Terinduksi Parasetamol" adalah hasil karya saya. Apabila ada kutipan atau pemakaian dari hasil karya orang lain baik berupa tulisan, data, gambar, atau ilustrasi baik yang telah dipublikasi atau belum dipublikasi, telah direferensi sesuai dengan ketentuan akademis.

Saya menyadari plagiarisme adalah kejahatan akademik, dan melakukannya akan menyebabkan sanksi yang berat berupa pembatalan skripsi dan sanksi akademik lainnya. Pernyataan ini saya buat dengan sebenar-benarnya

Makassar, 10 Juli 2020

Yang Menyatakan,



Fadlullah Medisrahman Hamshi
C011171805

KATA PENGANTAR

Puji syukur kehadiran Allah SWT, yang telah melimpahkan Rahmat dan Hidayah-Nya sehingga skripsi penelitian yang berjudul “Hubungan Gambaran Histopatologi Hepar Dengan Kadar IL-10 Serum Setelah Pemberian *Hibiscus Sabdariffa* pada Tikus Wistar yang Terinduksi Parasetamol” dapat dilaksanakan dan diselesaikan sebagai salah satu syarat kelulusan pada Pendidikan Dokter (S1) di Fakultas Kedokteran Universitas Hasanuddin. Shalawat dan salam semoga tetap tercurahkan kepada baginda Rasulullah Muhammad SAW. Beliau yang telah mengantarkan umat manusia dari gelapnya zaman kebodohan menuju zaman yang penuh peradaban.

Dalam penyusunan skripsi ini banyak hambatan dan rintangan namun semua dapat terlewati berkat adanya bimbingan dari berbagai pihak baik secara moral maupun spiritual. Untuk itu pada kali ini penulis ingin menyampaikan terima kasih kepada:

1. Prof. dr. Budu, PhD, SpM(K), M.Med selaku dekan Fakultas Kedokteran Universitas Hasanuddin.
2. Dr. dr. Batari Todja Umar, Sp.M(K) sebagai dosen pembimbing yang telah bersedia meluangkan waktu untuk memberikan arahan selama penyusunan skripsi.
3. Seluruh jajaran Dosen dan Staff Departmen Histologi Program Pendidikan Dokter Fakultas Kedokteran Universitas Hasanuddin yang telah membantu dalam proses penelitian berjalan.
4. Seluruh jajaran Dosen dan Staf Program Pendidikan Dokter (S1) Fakultas Kedokteran Universitas Hasanuddin.

5. Kedua Orang tua dan kakak saya yang telah memberikan dukungan baik materi dan doa selama penyusunan skripsi ini.
6. Siti Marhamah yang telah memberikan dukungan serta doa selama penelitian sampai penyusunan skripsi ini selesai.
7. Teman – teman keluarga shark, Nuki, Yusfi, Cakra, Wardana, Muti, Yayat, Elben, Cantik, Arga, Virel, Enal, Lipe, Anas, Widy, Zoel, Sorong, Enal.
8. Teman – teman keluarga cemara yang telah melewati masa perkuliahan di Fakultas Kedokteran Universitas Hasanuddin.
9. Teman – teman 2O2K, Aldo, Dandi, Tirto, Iky, Andi yang telah menemani saya dari masa SMA.
10. Semua pihak yang tidak dapat disebutkan satu persatu yang telah memberikan dukungan selama penyusunan skripsi ini.

Penulis memohon maaf atas segala kesalahan yang dibuat, semoga skripsi ini dapat bermanfaat untuk penelitian-penelitian selanjutnya di masa mendatang dalma rangka mencerdaskna kehidupan bangsa.

Makassar, Juli 2020

Fadlullah Medisarham Hamshi

DAFTAR ISI

HALAMAN JUDUL.....	i
KATA PENGANTAR	ii
DAFTAR ISI.....	iv
DAFTAR TABEL.....	vi
DAFTAR GAMBAR	vii
BAB I PENDAHULUAN	1
1.1. Latar Belakang	1
1.2. Rumusan Masalah.....	4
1.3. Tujuan Penelitian	5
1.3.1. Tujuan Umum	5
1.3.2. Tujuan Khusus	5
1.4. Manfaat Penelitian	5
BAB II TINJUAUAN PUSTAKA.....	7
2.1. Sitokin.....	7
2.2. Interleukin	8
2.3. Hepar.....	8
2.4. Parasetamol.....	10
2.5. <i>Hibiscus sabdariffa</i>	11
2.6. Kerangka Teori	13
BAB III KERANGKA KONSEP DAN HIPOTESIS PENELITIAN	14
1. Kerangka Konsep	14
2. Hipotesis Penelitian	14
BAB IV METODE PENELITIAN	15
4.1. Desain Penelitian	15
4.2. Lokasi dan Waktu Penelitian	15

4.2.1. Lokasi Penelitian.....	15
4.2.2. Waktu Penelitian.....	15
4.3. Populasi dan Sampel.....	15
4.3.1. Populasi.....	15
4.3.2. Sampel.....	15
4.3.3. Kriteria Inklusi dan Eksklusi.....	15
4.4. Teknik Pengumpulan Data.....	16
4.4.1. Sumber.....	16
4.4.2. Instrumen.....	16
4.4.2.1. Bahan Uji.....	16
4.4.2.2. Alat.....	16
4.4.3. Prosedur Penelitian.....	16
4.5. Definisi Operasional.....	17
4.6. Alur Penelitian.....	20
4.7. Jadwal Penelitian.....	22
4.8. Anggaran.....	22
BAB V HASIL DAN ANALISIS PENELITIAN.....	24
BAB VI PEMBAHASAN.....	32
BAB VII KESIMPULAN DAN SARAN.....	36
7.1. Kesimpulan.....	36
7.2. Saran.....	36
Daftar Pustaka.....	23

DAFTAR TABEL

Tabel 4.1. Jadwal Penelitian.....	22
Tabel 4.1. Anggaran.....	22

DAFTAR GAMBAR

Gambar 1.1. <i>Hibiscus sabdariffa</i>	4
Gambar 2.1 Rantai senyawa parasetamol	10
Gambar 2.2. Biji, Bunga dan Batang <i>Hibiscus sabdariffa</i>	12
Gambar 5.2. Histopatologis hepar tikus yang terinduksi parasetamol.....	31

SKRIPSI
FAKULTAS KEDOKTERAN
UNIVERSITAS HASANUDDIN
JULI 2020

Fadlullah Medisarham Hamshi

Dr. dr. Batari Todja Umar, Sp.M (K)

**HUBUNGAN GAMBARAN HISTOPATOLOGI HEPAR DENGAN
KADAR IL-10 SERUM SETELAH PEMBERIAN *HIBISCUS SABDARIFFA*
PADA TIKUS WISTAR YANG TERINDUKSI PARASETAMOL**

ABSTRAK

Latar Belakang: Kadar antioksidan yang tinggi pada kelopak Hibiscus sabdariffa dapat menghambat radikal bebas, juga berperan sebagai anti inflamasi yang mencegah kerusakan sel bertambah parah. Studi ini bertujuan untuk mengetahui hubungan gambaran histopatologi hepar dengan kadar IL-10 serum setelah pemberian hibiscus sabdariffa pada tikus wistar yang terinduksi parasetamol

Metode: Kelompok G1 hanya diberikan Na-CMC selama 7 hari pertama, kelompok G2 hanya diberi parasetamol selama 7 hari pertama, kelompok G3 yaitu kelompok yang diberikan Hibiscus sabdariffa 7 hari pertama kemudian Parasetamol + 125 mg/KgBB Hibiscus sabdariffa di 7 hari kedua dan Hibiscus sabdariffa saja di 7 hari terakhir. dan G4 yaitu kelompok yang diberikan Hibiscus sabdariffa 7 hari pertama kemudian Parasetamol + 250 mg/KgBB Hibiscus sabdariffa di 7 hari kedua dan Hibiscus sabdariffa saja. Hewan coba masing masing diambil darahnya dan diterminasi pada hari ke 7, 14 dan 21. Kadar sitokin IL-10 dideteksi dengan teknik Enzyme-Linked Assay (ELISA)

Hasil: Tidak terdapat Hubungan bermakna antara kadar IL -10 serum dengan gambaran histopatologi tanpa ataupun dengan pemberian hibiscus sabdariffa 125 mg/KgBB atau 250 mg/KgBB. Selain itu didapatkan hubungan positif antara kedua variable tersebut yaitu peningkatan kada kerusakan hati yang dapat dilihat pada gambaran histopatologi menyebabkan peningkatan kadar IL-10 serum, namun hubungan tersebut tidak bermakna secara signifikan.

Kesimpulan: tidak terdapat Hubungan yang bermakna anatar kadar IL-10 serum dengan gambaran histopatologi dengan ataupun tanpa pemberian Hibiscus sabdariffa

Kata Kunci: Hibiscus sabdariffa, Parasetamol, IL-10.

UNDERGRADUATE THESIS**FACULTY OF MEDICINE****HASANUDDIN UNIVERSITY****JULY 2020****Fadlullah Medisarham Hamshi****Dr. dr. Batari Todja Umar, Sp.M (K)****SGPT profil Levels Of Wistar Rat That Induced By Paracetamol After Hibiscus****Sabdariffa Intervention****Abstract**

Background and Objective: High levels of antioxidants in Hibiscus sabdariffa calyx can prevent free radicals, also prevent anti-inflammatory which prevents severe cell damage. This study aims to determine the relationship between liver histopathological features and serum IL-10 levels after administration of hibiscus sabdariffa to rats induced by paracetamol.

Methods: G1 group was only given Na-CMC for the first 7 days, G2 group was only given paracetamol for the first 7 days, group G3 was the group given Hibiscus sabdariffa the first 7 days then Paracetamol + 125 mg / KgBB Hibiscus sabdariffa in the second 7 days and Hibiscus sabdariffa only in the past 7 days. and G4 is the group given Hibiscus sabdariffa for the first 7 days then Paracetamol + 250 mg / KgBB Hibiscus sabdariffa in the second 7 days and Hibiscus sabdariffa in the last 7 days . Each animal was blood drawn and terminated on days 7, 14 and 21. IL-10 cytokine levels were detected by the Enzyme-Linked Assay (ELISA)

Result: There was no significant relationship between serum IL-10 levels and histopathological features without or with the administration of 125 mg / KgBW or 250 mg / KgBW hibiscus sabdariffa. In addition, there was a positive relationship between the two variables, an increase in the level of liver damage which can be seen in the histopathological which caused an increase in serum IL-10 levels, but the relationship was not significant.

Conclusion: There is no significant relationship between serum IL-10 levels and histopathological features with or without Hibiscus sabdariffa.

Keyword: Hibiscus sabdariffa, Paracetamol, IL-10.

BAB 1

PENDAHULUAN

1.3. LATAR BELAKANG

Hati merupakan organ terbesar yang berada di rongga abdomen, dengan berat kurang lebih 25% dari berat tubuh orang dewasa dan menempati regio hypochondrium kanan sampai sebagian kecil dari regio hypochondrium kiri (Eka, 2013). Hati juga merupakan organ pertama setelah pencernaan yang berfungsi sebagai penyaring atau memiliki fungsi sebagai detoksik dari racun yang masuk kedalam tubuh manusia (Buku ajar IPD, 2009).

Penyakit hati yang ada di Indonesia bukanlah barang langka atau hal baru lagi di masyarakat, bahkan angka penyakit hati yang ada di Indonesia bukanlah lagi angka yang kecil, dapat dilihat dari riset yang dilakukan oleh kementrian kesehatan Indonesia yang bekerja sama dengan PMI (Palang Merah Indonesia) dengan menggunakan Teknik penyaringan darah dari 100 orang pendonor didapatkan hasil kurang lebih ada 10 orang yang memiliki hepatitis B atau C dan jika diperkirakan dari seluruh masyarakat Indonesia sudah ada 28 juta jiwa yang terinfeksi hepatitis B atau C dan jumlah ini akan terus meningkat dari tahun ke tahun (depkes, 2014).

Penyakit hati baik itu hepatitis ataupun penyakit hati lainnya bisa bertambah parah kalau tidak cepat di deteksi dan di obati. Salah satu dampak yang paling berbahaya apabila dibiarkan dalam jangka waktu lama bisa terjadi sirosis hati dan akan berujung pada kematian, sekarang sirosis hati berada di posisi ke-14 sebagai penyebab kematian di seluruh dunia dan

hampir 250.000 orang meninggal karena sirosis hati setiap tahunnya. (Angela Lovena dkk, 2017).

Efek atau dampak yang dapat ditimbulkan dari orang yang menderita penyakit hati kronik atau sirosis hepatis bisa bermacam-macam (Sri M. Sutadi, 2003), selain dari perubahan fungsi normal hati sirosis hati dan penyakit hati lainnya juga dapat membuat berubahnya bentuk anatomis serta struktur histologis hati bahkan bisa berujung pada kerusakan hati permanen dan *irreversible*, selain dari dampak yang dihasilkan dari sirosis hati bisa berdampak ke seluruh tubuh (PPHI, 2013).

Pada umumnya sirosis hati tidak bisa di sembuhkan (PPHI, 2013) karena sifat dari jaringan hati yang sudah membentuk jaringan parut dan *irreversible*, namun jika di deteksi lebih dini sebelum terjadinya sirosis hati maka kita bisa mencegah terjadinya sirosis hati dengan prognosis yang lebih baik (Buku Ajar IPD, 2009).

Parasetamol atau biasa disebut asetaminofen merupakan obat yang sering digunakan untuk meredakan panas, obat ini memiliki fungsi sebagai antipiretik. Dalam pemakaiannya dengan anjuran dan dosis yang di tentukan parasetamol tidak akan menjadi hepatotoksik namun jika dikonsumsi berlebihan atau overdosis akan menyebabkan hepatotoksik yang akan berdampak terjadinya *Acute Liver Failure* (ALF), penggunaan parasetamol yang berlebihan juga dapat memicu terjadinya hepatitis (Thofhar T. A, 2013).

Parasetamol ini merupakan obat yang dijual bebas dan menjadi langganan masyarakat ketika sedang menderita demam baik itu demam

ringan ataupun berat, menurut pendataan masyarakat desa dan perkotaan dan penelitian sebesar 42,8% (Elys Oktaviana dkk, 2017). Bahkan di amerika sendiri sebanyak 2000 kasus hepatotoksik ada sekitarr 50% yang berkaitan dengan obat-obatan, obat-obatan ini dapat menginduksi sel-sel hati dan menyebabkan kerusakan (Hikmah Ekan, 2014). Selain itu di Indonesia juga terdapat 16,4% orang dari 96% kasus penyakit hati dikarenakan parasetamol (Rini B. Sovia Widya, 2014).

Indonesia memiliki sangat banyak keanekaragaman baik itu budaya, etnis, suku, dan juga keanekaragaman hayati. Keanekaragaman ini juga meninggalkan warisan tentang ilmu-ilmu pengobatan dari tanaman yang ada disekitar, namun pengembangan tentang obat herbal di Indonesia terbatas karena kurangnya pemanfaatan sumber daya alam dan manusia itu sendiri (Akbar dkk, 2018). Sejak tahun 1992 di Indonesia terdapat tanaman yang dikenal dengan nama rosella atau nama latinnya *Hibiscus Sabdariffa*, tanaman ini dahlu dikenal sebagai tanaman penghias pagar karena warnanya yang cerah dan menarik, namun dengarn berkembangnya ilmu teknologi, tanaman rosella menyimpan sangat banyak manfaat (Umin Jannah, 2017). Salah satunya di bidang kesehatan. Tanaman rosella memiliki kandungan antioksidan yang tinggi (Inge H. Nasifa, 2018) efek dari tingginya kandungan antioksidan ini membuat tanaman rosella memiliki sifat yang berfungsi sebagai hepatoprotektor, kandungan antioksidan ini akan menurunkan kerusakan sel akibat penyakit yang

menyerang hati (*Food Chemistry*, 2013).



Gambar 1.1 *Hibiscus sabdariffa*

Efek dari tanaman rosella ini diharapkan dapat membuat IL-10 sebagai anti inflamasi teraktivasi, sehingga resiko bertambah parahnya kerusakan hati dapat diminimalisir (Navilah, 2016).

1.2. RUMUSAN MASALAH

Rumusan masalah pada penelitian ini untuk menilai apakah ada hubungan antara gambaran histopatologi hepar dan kadar IL-10 serum setelah pemberian *Hibiscus Sabdariffa* pada hepar tikus wistar yang terinduksi parasetamol.

1.3. TUJUAN PENELITIAN

1.3.1. TUJUAN UMUM

Untuk mengetahui hubungan antara gambaran histopatologi hepar dan kadar IL-10 serum setelah pemberian *Hibiscus Sabdariffa* pada hepar tikus wistar yang terinduksi parasetamol.

1.3.2. TUJUAN KHUSUS

- a. Mengetahui hubungan antara kadar IL-10 serum dengan gambaran histopatologi hepar pada tikus yang terinduksi parasetamol tanpa pemberian *Hibiscus sabdariffa*.
- b. Mengetahui hubungan antara kadar IL-10 serum dengan gambaran histopatologis hepar pada tikus yang terinduksi parasetamol dengan pemberian *Hibiscus sabdariffa* sebanyak 125 mg/KgBB.
- c. Mengetahui hubungan antara kadar IL-10 serum dengan gambaran histopatologis hepar pada tikus yang terinduksi parasetamol dengan pemberian *Hibiscus sabdariffa* sebanyak 250 mg/KgBB.

1.4. MANFAAT PENELITIAN

- a. Memperoleh ilmu dan pengalaman dalam melakukan penelitian dan mengaplikasikan ilmu medik maupun non medik yang telah didapat.

- b. Menambah pengetahuan dan wawasan peneliti mengenai hubungan gambaran histopatologi hepar dan kadar IL-10 serum yang terinduksi parasetamol.
- c. Salah satu syarat untuk menyelesaikan studi di Fakultas Kedokteran Univeristas Hasanuddin, Makassar.
- d. Sebagai perwujudan tri dharma Pendidikan di Universitas Hasanuddin yaitu di bidang penelitian dan pengembangan ilmu penelitian.
- e. Sebagai bahan referensi di perpustakaan, informasi dan data tambahan dalam penelitian selanjutnya di bidang kesehatan serta untuk dikembangkan bagi penelitian selanjutnya dalam lingkup yang sama.

BAB II

TINJAUAN PUSTAKA

2.1. Sitokin

Semua makhluk hidup yang ada di muka bumi ini memerlukan komunikasi satu sama lain, tidak terkecuali juga pada bagian sel dari setiap organisme yang ada. Berbeda dengan organisme yang ada (Ketut suega, 2012), sel berkomunikasi dengan menggunakan sitokin atau senyawa protein yang di produksi untuk keperluan sel, salah satunya sel imunitas di dalam tubuh dari makhluk hidup. Contohnya komunikasi antara leukosit dengan leukosit yang lain, sedangkan sitokin yang didefinisikan secara molekuler biasa disebut interleukin. Selain itu sitokin juga terbagi menjadi 2 tipe, tipe 1 (Inf- γ , TNF) dan tipe 2 (TGF- β , IL-4 , IL-10 , IL-13) yang merespon dengan antibodi (Abbas A.K dkk, 2004)

sitokin berfungsi sebagai sinyal intraseluler yang mengatur hampir semua proses biologis seperti bertumbuh, aktivasi, proliferasi dan lain-lain (JOI, 2007). Sitokin diproduksi karena adanya rangsangan dari luar (Abbas A.K dkk, 2000), sitokin akan segera dilepas dan tidak disimpan oleh sel. Sifat sitokin dapat diproduksi oleh berbagai jenis sel, dapat bekerja pada berbagai sel serta memiliki efek-efek yang berbeda tergantung mekanisme kerja, sitokin juga dapat mempengaruhi sifat dari sitokn yang lainnya (Admadi Soeroseo, 2007).

Sitokin hanyalah nama umum adapun nama-nama spesifik seperti kemokin (kemotaktik), limfokin (limfa), monokin (monosit), interleukin (leukosit satu dengan leukosti lainnya). Sitokin juga memiliki sistem kerja seperti autokrin, parakrin, dan endokrin (Jun Ming Zhang dkk, 2009).

2.2. Interleukin

Interleukin merupakan sitokin yang lebih spesifik karena berperan antara leukosit satu dengan yang lainnya (Jun Ming Zhang dkk, 2009), interleukin memiliki banyak jenis dan macam. Salah satunya interleukin 10 atau IL-10. Interleukin 10 merupakan protein yang dihasilkan sel T-helper dan sel tumor (Masfufatun dkk, 2018). Pada awalnya IL-10 ditemukan dan diidentifikasi sebagai sitokin yang diproduksi oleh CD4⁺ Th2 dan setelah pengamatan lebih lanjut sitokin ini dikelompokkan dalam golongan interleukin dan dimasukkan pada interleukin tipe 2 (Paul G dkk, 2012), IL-10 memiliki fungsi sebagai anti-inflamasi atau menghentikan inflamasi (Masfufatun dkk, 2018) dan juga berperan sebagai promotor sekaligus inhibitor sel kanker (Navilah, 2016).

2.3 Hepar

Hepar atau hati merupakan organ pencernaan yang terbesar dan penting di dalam tubuh manusia, hati memiliki peran yang sangat penting karena hampir semua biokimia tubuh diatur dan diolah di hati (Buku Ajar IPD, 2009). Selain berperan dalam pencernaan hati juga memiliki fungsi lain seperti detoksifikasi dari racun yang masuk ke tubuh, tempat penyimpanan glukosa, lemak, besi, tembaga, serta vitamin dan mineral yang lain, ekskresi bilirubin dalam tubuh dan masih banyak lagi (Sherwood, 2013).

Hati menempati regio hypochondrium kanan sampai sebagian kecil dari regio hypochondrium kiri (Eka, 2013). Struktur dari hati kenyal dan bagian terbesar hati berada dan terjaga di costa kanan selain itu hati terpisahkan dari

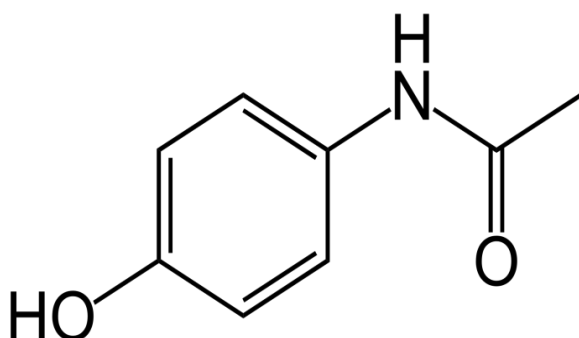
paru, jantung, dan pleura oleh diafragma hati juga berjalan ke sebelah kiri sampai hemidiafragma kiri. Struktur hati kenyal (snell.2006).

Terdapat sirkulasi darah yang memvaskularisasi hati yaitu arteri hepatica communis, vena portae, dan vena hepatica. Arteri hepatica communis terbagi dua menjadi a. hepatica propria dextra dan sinistra yang merupakan percabangan dari a.coeliaca, vena porta hepatica merupakan persatuan antara v. mesenterica superior dan v. lienalis (v. mesenterica inferior bermuara ke dalam v. lienalis) sama-sama masuk ke hati lobus dextra dan sinistra, vena hepatica membawa darah dari hati masuk ke vena cava inferior (Perhimpunan Ahli Anatomi Indonesia Komisariat Makassar, 2017). Darah yang masuk ke hati 70-80% berasal dari v. porta hepatica dan 20-30% berasal a. hepatica (Junqueira, 2014).

Secara histologis bagian luar hati terbungkus oleh simpai jaringan ikat dan menebal di sekitar daerah v. porta hepatica, di daerah ini jaringan ikatlah yang berfungsi menopang dan melindungi sel-sel lobulus hati. Sel-sel lobulus hati atau hepatosit merupakan sel yang unik, memiliki ukuran yang kecil, berlempeng-lempeng dan berkelompok. Setiap lobulus memiliki 3-6 area portal pada bagian perifer dan satu venula yang disebut vena sentral, setiap dari lempengan hepatosit memiliki celah yang dinamakan sinusoid hati, di celah tersebut terdapat mikrovaskular dan ada makrofag hati yang dinamakan sel kuppfer (Junqueira, 2014).

2.4. Parasetamol

Parasetamol atau biasa disebut asetaminofen merupakan nama resmi dari senyawa kimia *N-asetil-paminofenol* dan termasuk ke dalam golongan *nonsteroid anti-inflammatory drugs* (NSAIDS), pada umumnya obat-obat ini akan memberikan efek anti-inflamasi, analgesik dan antipiretik dengan menghambat enzim siklooksigenase (COX) di dalam jaringan normal yang akan berpengaruh pada biosintesis prostaglandin (Hardman & Limbird, 2007).



Gambar 2.1 Rantai senyawa parasetamol

Cara kerja dari parasetamol sendiri dengan menghambat prostaglandin sehingga membuat terhambatnya vasodilatasi pembuluh darah yang akan berakibat dari penurunan distribusi sel radang ke daerah radang, parasetamol juga akan merusak kemampuan *pyrogen* di *hypothalamus anterior* sehingga suhu tubuh akan turun (Ahadi P. Intan, 2015).

Parasetamol yang masuk di dalam tubuh akan di metabolisme oleh hati, di hati terdapat 3 jalur utama dengan yang paling besar adalah glukoronidase (47%-62%), sulfasi (25%-36%) dan oksidasi (5%-8%). Dari ketiga jalur metabolisme ini jalur oksidasilah yang bisa menyebabkan hepatotoksik karena parasetamol akan dimetabolisme oleh sitokrom P450. Efek hepatotoksitas akan terjadi apabila mengkonsumsi dalam jangka waktu lama secara terus

menerus atau sekali minum namun dengan dosis yang tinggi dan melewati batas anjuran dokter (Rini B. Sovia Widya, 2014).

Obat parasetamol sendiri sangat populer di kalangan masyarakat bahkan 42,8% masyarakat kota dan pedesaan sering mengonsumsi obat ini, selain itu parasetamol juga merupakan obat yang dijual bebas di pasaran dan tidak memerlukan resep dari tenaga medis untuk membelinya (Elys Oktaviana dkk, 2017).

2.5. *Hibiscus sabdariffa*

Hibiscus Sabdariffa atau yang biasa dikenal dengan nama rosella, merupakan tanaman yang sudah dikenal di negara bagian Asia dan Afrika. Tanaman ini berasal dari Afrika Barat dan sering dikonsumsi karena memiliki serat yang tinggi (USU, 2017). Tanaman ini tumbuh subur pada negara beriklim tropis maupun non-tropis di seluruh dunia, sejak tahun 1992 tanaman rosella sudah dikenal di Indonesia namun dulu hanya digunakan sebagai tanaman penghias pagar karena warnanya yang menarik (Rian Ardiansyah, 2019). Rosella merupakan tanaman yang bisa hidup di semua tanah namun akan lebih optimal kalau berada di tanah yang gembur dan subur. (Umin Jannah, 2017).

Taksonomi bunga rosella diklasifikasikan sebagai berikut (USU, 2017):

- Divisi : *Spermatophyte*
- Subdivisi : *Angiospermae*
- Kelas : *Dicotyledonae*
- Ordo : *Malvaceales*
- Family : *Malvaceae*

- Genus : *Hibiscus*
- Species : *Hibiscus sabdariffa*

Adapun morfologi dari tanaman rosella memiliki akar tunggal, batang yang bulat dan tegak, daun tunggal dengan bentuk bulat seperti telur, bunga berwarna cerah dengan warna kaliksnnya merah gelap dan lebih tebal, dan bijinya berbentuk seperti ginjal triangular dengan Panjang 4-5 mm (Rian Ardiansyah, 2019).

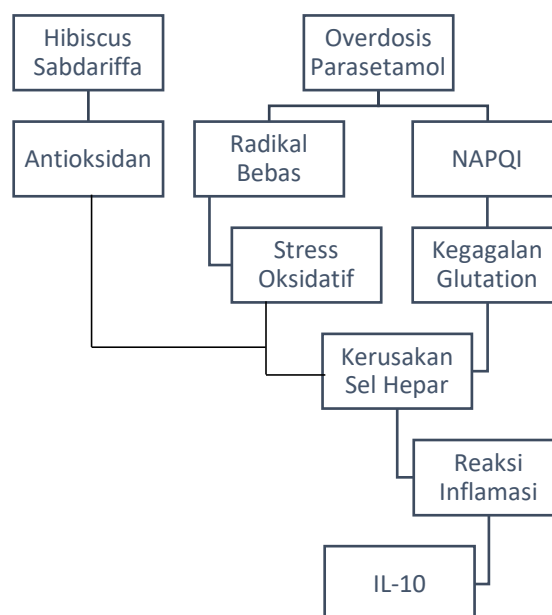


Gambar 2.2 biji, bunga dan batang *Hibiscus sabdariffa*

Tanaman rosella memiliki banyak fungsi selain menjadi tanaman hias, orang eropa biasanya menggunakan rosella sebagai minuman dingin/*beverages*, pudding , kue dan masih banyak lagi. Di bagian eropa dan Mexico tanaman rosella sudah menjadi obat herbal secara turun temurun untuk berbagai macam penyakit dikarenakan tanaman rosella kaya akan serat dan antioksidan yang tinggi (*Food Chemistry*, 2013). Di Indonesia pemanfaatan dari rosella sendiri bisa dibbilang cukupu terbatas walaupun saat ini sudah banyak beredar di pasaran teh dengan kandungan rosella tapi tetap saja masih tertinggal dibandingkan dengan pemanfaatan rosella di luar negeri (Siti Aisyah Dkk, 2017).

Rosella memiliki kandungan serat dan antioksidan yang tinggi selain itu sudah banyak penelitian tentang rosella ini dan menyatakan bahwa rosella memiliki kandungan kimia seperti antosianin, betakaroten, vit. C, tiamin, riboflavin, flavonoid dan niasin (Siti Aisyah Dkk, 2017). Kandungan antioksidan dari rosella dapat digunakan untuk melawan radikal bebas di dalam tubuh (Inge H. Nasifa, 2018) kandungan antioksidan ini di dapatkan karena kelopak bunga rosella memiliki senyawa kimia antosianin yang berperan sebagai antioksidan (I Gede A. Juniarka dkk, 2011). Sifat antioksidan dari rosella ini bisa menjadi hepatoprotektor dimana antioksidan nantinya akan menurunkan stress oksidatif yang merusak jaringan-jaringan dan sel-sel disekitar sehingga diharapkan jaringan dan sel tersebut dapat menjalankan fungsi secara normal lagi (*Food Chemistry*, 2013).

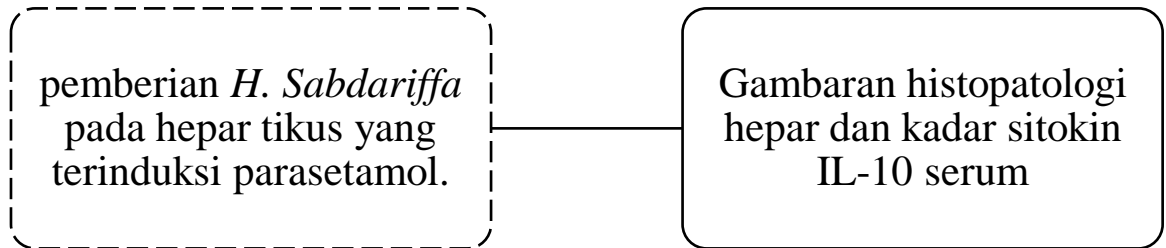
2.6. Kerangka Teori



BAB III

KERANGKA KONSEP DAN HIPOTESIS PENELITIAN

3.1 Kerangka Konsep



Ket:

..... : Variabel Bebas

_____ : Variable Terikat

3.2 Hipotesis Penelitian

Terdapat hubungan antara gambaran histopatologi hepar dan kadar serum IL-10 setelah pemberian *Hibiscus Sabdariffa* pada hepar tikus yang terinduksi parasetamol.