

TESIS

EFEK PEMBERIAN KOMBINASI PLATELET-RICH PLASMA (PRP) DAN STROMAL VASCULAR FRACTION (SVFs) TERHADAP RE-EPITELISASI PENYEMBUHAN LUKA PADA LUKA BAKAR DEEP DERMAL TIKUS WISTAR

Disusun dan diajukan oleh

Andi Sinapati Palissei

C 104 215 113



PROGRAM PENDIDIKAN DOKTER SPESIALIS I ILMU BEDAH

FAKULTAS KEDOKTERAN

UNIVERSITAS HASANUDDIN

2020

TESIS

***EFEK PEMBERIAN KOMBINASI PLATELET-RICH PLASMA (PRP) DAN
STROMAL VASCULAR FRACTION (SVFs) TERHADAP RE-EPITELISASI
PENYEMBUHAN LUKA PADA LUKA BAKAR DEEP DERMAL TIKUS
WISTAR***

*Effect of Platelet-Rich Plasma (PRP) and Stromal Vascular Fraction (SVFs)
combination on the levels of wound healing re-epithelialization in deep dermal
burn injury in Wistar Rat*

Sebagai Salah Satu Syarat untuk Mencapai Gelar Dokter Spesialis – 1

Program Studi Ilmu Bedah

Disusun dan Diajukan Oleh

ANDI SINAPATI PALISSEI

Kepada

**PROGRAM PENDIDIKAN DOKTER SPESIALIS I
PROGRAM STUDI ILMU BEDAH FAKULTAS KEDOKTERAN
UNIVERSITAS HASANUDDIN
MAKASSAR**

2020

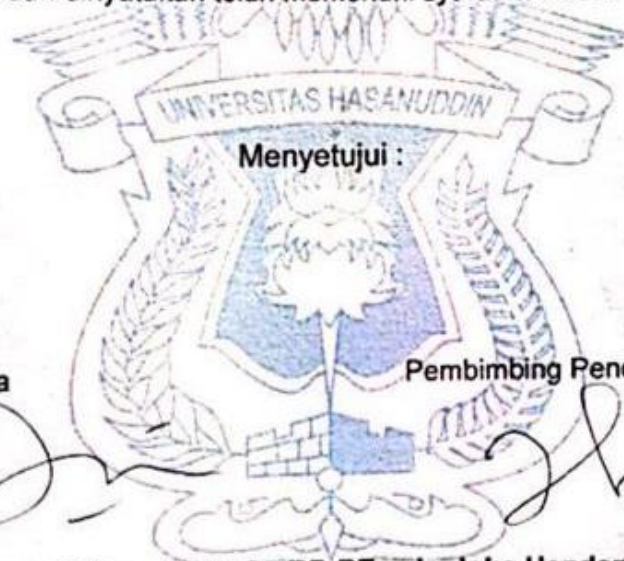
LEMBAR PENGESAHAN TESIS

EFEK PEMBERIAN KOMBINASI PLATELET-RICH PLASMA (PRP) DAN STROMAL VASCULAR FRACTION (SVFs) TERHADAP RE-EPITELISASI PENYEMBUHAN LUKA PADA LUKA BAKAR DEEP DERMAL TIKUS WISTAR

Disusun dan diajukan oleh :

Andi Sinapati Palissei
C104215113

Telah dipertahankan di hadapan Panitia Ujian yang dibentuk dalam rangka Penyelesaian Studi Program Pendidikan Dokter Spesialis-1 Ilmu Bedah Fakultas Kedokteran Universitas Hasanuddin pada tanggal 02 Mei 2020 dan dinyatakan telah memenuhi syarat kelulusan



Menyetujui :

Pembimbing Utama

Pembimbing Pendamping

dr. Sachraswaty R. Laidding, Sp.B, Sp.BP-RE
NIP. 19760112 200604 2 001

dr. Joko Hendarto, M.Biomed., Ph.D
NIP. 19801127 200604 1 002

Ketua Program Studi

Dr. dr. Prihantono, Sp.B(K)Onk.M.Kes
NIP. 19740629 200812 1 001



Dekan Fakultas Kedokteran

Prof. dr. Budu, Ph.D, Sp.M (K), M.MedEd
NIP. 19561231 199503 1 009

PERNYATAAN KEASLIAN

Yang bertanda tangan dibawah ini :

Nama : Andi Sinapati Palissei
NIM : C104215113
Program Studi : Ilmu Bedah, Fakultas Kedokteran
Jenjang : Spesialis-I

menyatakan dengan ini bahwa tesis dengan judul " efek pemberian kombinasi platelet-rich plasma (prp) dan stromal vascular fraction (svfs) terhadap re-epitelisasi penyembuhan luka pada luka bakar deep dermal tikus wistar " adalah karya saya sendiri dan tidak melanggar hak cipta pihak lain. apabila di kemudian hari tesis saya ini terbukti bahwa sebagian atau keseluruhannya adalah hasil karya orang lain yang saya pergunakan dengan cara melanggar hak cipta pihak lain, maka saya bersedia menerima sanksi.

Makassar, 15 Desember 2020

Yang Menyatakan



Andi Sinapati Palissei

KATA PENGANTAR

Segala Puji dan Syukur Penulis panjatkan kehadirat Allah Swt, karena atas berkat dan limpahan karunia-Nya karya akhir ini dapat diselesaikan sebagai syarat dalam Program Pendidikan Dokter Spesialis I Ilmu Bedah di Fakultas Kedokteran Universitas Hasanuddin Makassar.

Penulis menyadari banyak hambatan dan tantangan yang kami hadapi dalam penyusunan karya akhir ini tetapi atas bantuan yang tulus serta semangat yang diberikan pembimbing kami, **dr. Sachraswaty R. Laididing SpB, SpBP, dr. Fonyy Josh, SpBP-RE(K), dr. Joko Hendarto M.Biomed, Ph.D** sehingga penulisan karya ini dapat selesai.

Pada kesempatan ini kami ingin menyampaikan rasa terima kasih dan penghargaan sebesar-besarnya kepada **Prof. Dr. Dwia Aries Tina Pulubuhu, MA** selaku Rektor Universitas Hasanuddin; **dr. Uleng Bahrun, Sp.PK(K), Ph.D** selaku Manajer Program Pasca Sarjana Unhas; serta **Prof. dr. Budu, PhD, SP.M (K)** sebagai Dekan Fakultas Kedokteran Unhas ; **Dr. dr Irfan Idris, M.Kes.**, sebagai Wakil Dekan Bidang Akademik, Riset dan Inovasi, yang telah memberi kesempatan kepada kami untuk mengikuti Program Pendidikan Dokter Spesialis I Ilmu Bedah Fakultas Kedokteran Universitas Hasanuddin.

Kepada **Dr. dr. Warsinggih, SpB.-KBD** selaku Ketua Departemen Ilmu Bedah, dan **Dr. dr. Prihantono, Sp.B(K)Onk** selaku Ketua Program Studi Ilmu Bedah Fakultas Kedokteran Universitas Hasanuddin yang dengan sabar mendidik, membimbing serta menanamkan rasa percaya diri yang kuat dalam diri kami.

Para Guru kami dan Staf Dosen Bagian Ilmu Bedah yang telah mendidik dan membimbing kami dengan sabar dalam meningkatkan ilmu dan keterampilan pada diri kami. Terima kasih juga kepada para teman sejawat Residen Bedah atas bantuan dan dorongan moril selama pendidikan, khususnya dalam penyusunan proposal, pelaksanaan penelitian dan penulisan laporan hasil penelitian ini.


Terima kasih yang tak terhingga dan penghargaan yang besar kepada orang tua tercinta ayahanda alm. Andi Palissei dan ibunda Bonga atas dukungan dan do'a yang diberikan. Terima kasih kepada Saudara-saudaraku dan seluruh keluarga besar atas do'a dan dukungannya baik moril maupun materil yang tak ternilai selama penulis

menjalani proses pendidikan. Terima kasih juga kepada istriku **Kusumawati, SKM** atas dukungan dan semangat yang diberikan selama menjalani proses pendidikan.

Terima kasih kepada seluruh pegawai dan karyawan Departemen Ilmu Bedah Fakultas Kedokteran Universitas Hasanuddin Makassar yang tak dapat disebutkan satu per satu dan semua pihak yang telah banyak membantu tanpa mengenal waktu. Semoga Allah Swt yang akan membalas kebaikan kalian semua hingga penyelesaian karya akhir ini.

Akhir kata saya menyadari masih banyak kekurangan dalam penyusunan karya akhir ini dan tidak menutup kemungkinan penulis mempunyai khilaf dan salah. Untuk itu saya mengucapkan permohonan maaf yang sebesar-besarnya. Semoga Allah Swt memberikan rahmat dan kesehatan serta berkah yang melimpah sehingga kita dapat dipertemukan kembali dalam suasana bahagia. Semoga tesis ini dapat bermanfaat dalam pengembangan ilmu pengetahuan.

Makassar, 15 Desember 2020



Andi Sinapati Palissei

ABSTRAK

Efek Pemberian Kombinasi Platelet Rich Plasma (PRP) dan Stromal Vascular Fraction (SVFs) Terhadap Re-Epitelisasi Penyembuhan Luka Bakar Deep Dermal Tikus Wistar (*Rattus Novergicus*)

¹Andi Sinapati Palissei, ²Sachraswaty R. Laidding, ³Joko Hendarto

¹Departemen Ilmu Bedah, Fakultas Kedokteran, Universitas Hasanuddin, Makassar

²Divisi Bedah Plastik, Departemen Ilmu Bedah, Fakultas Kedokteran, Universitas Hasanuddin, Makassar

³Fakultas Kesehatan Masyarakat, Universitas Hasanuddin, Makassar

Abstrak

Latar Belakang : Penyembuhan luka bakar meliputi fase inflamasi, proliferasi dan remodelling. Epitelisasi adalah proses dimana sel-sel epitel yang bermigrasi keatas dan memperbaiki area yang terluka dan prpses ini terjadi pada fase proliferasi. Kombinasi *stromal vascular fraction* (SVFs) dan *platelet rich plasma* (PRP) efektif dalam meningkatkan konsentrasi Growth factor. Peningkatan growth factor ini diharapkan dapat mempercepat penyembuhan luka bakar deep dermal. **Tujuan :** mengetahui efektivitas penggunaan kombinasi PRP dan SVFs dapat mempercepat proses penyembuhan luka bakar berdasarkan Gambaran Mikroskopik proses Epitelisasi Penyembuhan Luka bakar *deep dermal*. **Metode :** Penelitian ini bersifat eksperimental pada tikus wistar dengan menggunakan rancang *post-tes tcontrol group* design yang terdiri dari 1 grup perlakuan injeksi SVFs dan PRP, 1 grup pemberian topical SVFs dan PRP, 1 grup pemberian Vaseline. **Hasil :** Terdapat perbedaan kecepatan re-epitelisasi yang signifikan antara kelompok luka bakar deep dermal yang diberikan kombinasi PRP dan SVFs injeksi, kombinasi PRP dan SVFS topical, dan kelompok pemberian vaseline dengan nilai $p < 0,05$ ($p = 0,024$). **Kesimpulan :** Pemberian kombinasi SVFs dan PRP injeksi meningkatkan kecepatan re-epitelisasi dalam proses penyembuhan luka bakar deep dermal.

Kata kunci : Re-Epitelisasi, stromal vascular fraction, platelet rich plasma, luka bakar deep dermal

ABSTRACT

Effects Platelet Rich Plasma (PRP) and Stromal Vascular Fractions (SVFs) on the levels of wound healing Re-Epithelialization in Deep Dermal Burns of Wistar Rat (*Rattus Novergicus*)

¹Andi Sinapati Palissei, ²Sachraswaty R.Laidding, ³Joko Hendarto

¹Surgery Department, Medical Faculty, Hasanuddin University, Makassar

²Plastic Surgery Division, Surgery Department, Medical Faculty, Hasanuddin University, Makassar

³Faculty of Public Health, Hasanuddin University, Makassar

Abstract

Background : Burn wound healing includes the inflammatory, proliferation and remodeling phases. Epithelialization is the process by which epithelial cells migrate up and repair the injured area and this process occurs during the proliferation phase. The combination of stromal vascular fraction (SVFs) and platelet rich plasma (PRP) is effective in increasing the concentration of growth factors. This increase in growth factor is expected to accelerate the healing of deep dermal burns. **Aim** : discover the effectiveness of using a combination of PRP and SVFs could accelerate the process of healing burns based on microscopic description of the process of epithelialization healing deep dermal burns. **Methods** : This study was experimental in wistar rats using a post-test design control group design consisting of 1 SVFs and PRP injection treatment groups, 1 group with topical SVFs and PRP, 1 group with Vaseline. **Result** : There was a significant difference in the rate of re-epithelialization between the deep dermal burn group given a combination of PRP and SVFs injection, topical combination of PRP and SVFS, and the vaseline administration group with $p < 0.05$ ($p = 0.024$). **Conclusion** : The combination of SVFs and PRP injection increases the speed of re-epithelialization in the process of healing deep dermal burns.

Key Words : Re-epithelialization, stromal vascular fraction, platelet rich plasma, deep dermal burns

DAFTAR ISI

Kata Pengantar.....	i
Abstrak.....	iii
Daftar Isi.....	v
Daftar Tabel.....	vii
Daftar Gambar.....	viii
Daftar Singkatan.....	ix
BAB I PENDAHULUAN.....	1
1.1 Latar Belakang.....	1
1.2 Rumusan Masalah.....	4
1.3 Tujuan Penelitian.....	5
1.3.1 Tujuan Umum.....	5
1.3.2 Tujuan Khusus.....	5
1.4 Manfaat Penelitian.....	6
BAB II TINJAUAN PUSTAKA.....	7
2.1 Luka Bakar dan Penyembuhan Luka.....	7
2.1.1 Definisi Luka Bakar.....	7
2.1.2 Klasifikasi Luka Bakar.....	8
2.1.3 Penyembuhan Luka.....	11
2.2 Tinjauan Tentang PRP, SVFs, Vaseline dan Kombinasi PRP + SVFs.....	18
2.2.1 PRP.....	18
2.2.2 SVFs.....	22
2.2.3 Vaseline.....	24
2.2.4 Kombinasi PRP + SVFs.....	24
2.3 Sel Punca (Stem Cell).....	25
BAB III KERANGKA KONSEP DAN DEFINISI OPERASIONAL	30
3.1 Kerangka Teori.....	31
3.2 Kerangka Konsep.....	32
3.3 Variabel.....	32

3.4 Hipotesis.....	33
3.5 Definisi Operasional.....	33
BAB IV METODE PENELITIAN.....	35
4.1 Desain Penelitian.....	35
4.2 Populasi dan Sampel.....	35
4.3 Kriteria Inklusi dan Eksklusi.....	40
4.4 Lokasi dan Waktu Penelitian.....	40
4.5 Cara Pengumpulan Data.....	40
4.6 Analisa Data.....	40
4.7 Prosedur Penelitian.....	41
4.8 Etika Penelitian.....	42
4.9 Alur Penelitian.....	43
BAB V HASIL PENELITIAN & PEMBAHASAN.....	44
5.1 Hasil Penelitian.....	44
5.2 Pembahasan.....	61
BAB VI KESIMPULAN DAN SARAN.....	72
6.1 Ringkasan.....	72
6.2 Kesimpulan.....	72
6.3 Saran.....	73

REFERENSI

DAFTAR TABEL

Tabel 2.1	Diagnosis Kedalaman Luka Bakar.....	11
Tabel 2.2	Sitokin Yang berpengaruh pd penyembuhan luka.....	14
Tabel 5.1	Skala penilaian Semikuantitatif proses Epitelisasi.....	45
Tabel 5.2	Sebaran Sampel.....	46
Tabel 5.3	Perbandingan Sebaran Proses Keratinisasi antara kelompok pemberian Injeksi PRP + SVFs dan Kelompok PRP + SVFs Topikal.....	47
Tabel 5.4	Perbandingan Sebaran Proses Keratinisasi antara kelompok pemberian Injeksi PRP + SVFs dan Kelompok Vaselin Topikal.....	49
Tabel 5.5	Perbandingan Sebaran Proses Keratinisasi antara kelompok pemberian PRP + SVFs Topikal dan Kelompok Vaselin Topikal.....	51
Tabel 5.5	Perbandingan Sebaran Proses Keratinisasi antara ke-3 kelompok	53

DAFTAR GAMBAR

Gambar 2.1	Diagnosis Kedalaman Luka Bakar.....	10
Gambar 2.2	Fase Penyembuhan Luka	12
Gambar 2.3	Hubungan antara waktu munculnya sel yang berbeda-beda pada proses penyembuhan luka.....	19
Gambar 2.4	Jenis sel Punca	28
Gambar 5.1	Model Luka Bakar Deep dermal secara Histopalogi. HE, 40x	44
Gambar 5.2	Skala 5 poin untuk penilaian semikuantitatif.....	46
Gambar 5.3	Diagram batang perbandingan ketiga sebaran proses keratinisasi	54
Gambar 5.4	Tahap Penyembuhan luka dan molekul yang terlibat...	56

DAFTAR SINGKATAN

PRP	: <i>Platelet Rich Plasma</i>
SVFs	: <i>Stromal Vascular Fraction cells</i>
ADSCs	: <i>Adipose-derived Stem Cells</i>
PMN	: <i>Polimorfonuclear</i>
PDGF	: <i>Platelet-Derived Growth Factor</i>
TGF- β	: <i>Transforming Growth Factor-β</i>
PAF	: <i>Platelet Activating Factor</i>
IL-1	: <i>Interleukin-1</i>
TNF- α/β	: <i>Tumor Necrosis Factor- α/β</i>
ECM	: <i>Extracellular Matriks</i>
aFGF	: <i>acidic Fibroblast Growth Factor</i>
bFGF	: <i>basic Fibroblast Growth Factor</i>
eFGF	: <i>epidermal Fibroblast Growth Factor</i>
VEGF	: <i>Vascular Endothelial Growth Factor</i>
MMPs	: <i>Matriks Metalloproteinase</i>
EGF	: <i>Endothelial Growth Factor</i>
H.E	: <i>Hematoxylin-Eosin</i>
EDTA	: <i>Ethylene Diamine Tetraacetic Acid</i>
DMEM	: <i>Dulbecco Modified Eagle Media</i>
FBS	: <i>Fetal Bovine Serum</i>
DSLR	: <i>Digital Single Lens Reflex</i>
SPSS	: <i>Statistical Package for the Social Sciences</i>

BAB I

PENDAHULUAN

1.1 Latar Belakang

Luka bakar didefinisikan sebagai kerusakan pada kulit dan jaringan di bawahnya yang disebabkan oleh panas, bahan kimia, atau listrik. Setiap tahun di Amerika Serikat 450.000 orang mendapat perawatan medis untuk luka bakar. Diperkirakan 4.000 orang meninggal setiap tahun karena luka bakar. Tujuan dari penanganan luka adalah penyembuhan luka dengan cepat dan memuaskan secara fungsi dan estetik (Sjamsuhidajat, de Jong., 2016; Barret J, Herndon D., 2005)

Berbagai macam penelitian telah dan terus dilaksanakan untuk mengatasi dan mendapatkan metode yang terbaik dalam menangani masalah luka bakar dan bagaimana mendapatkan suatu metode yang dapat mempercepat proses penyembuhan luka bakar. Salah satunya adalah terapi sel punca (Ghieh, F., 2015). Sel punca merupakan sel primitif yang belum berdiferensiasi namun memiliki kemampuan untuk berdiferensiasi mulai dari hanya menjadi satu jenis sel (*unipoten*), atau menjadi beberapa jenis sel (*multipoten*) bahkan dapat menjadi berbagai jenis sel (*totipotent*). Kemampuan ini lah yang dapat digunakan untuk memperbaiki sel-sel tubuh yang rusak akibat penyakit atau trauma (Singh, V. K.,2016). Tentunya hasil yang diharapkan adalah metode ini dapat mempercepat penyembuhan yang nantinya akan memberikan hasil penyembuhan luka bakar deep dermal yang bagus dengan masa perawatan menjadi lebih singkat sehingga biaya perawatan dapat lebih rendah (Ghieh, F., 2015).

Jaringan adiposa visceral dan subkutan telah menunjukkan bahwa ia mengandung progenitor cells yang mampu membelah diri menjadi beberapa sel yang berbeda. Setelah jaringan adiposa ini disentrifugasi, didapatkan sel heterogen bernama *stromal vascular fraction* (SVFs) (Darinskas, A., 2017; Cervelli, V. 2011; Choi, J., Dkk. 2012).

SVFs merupakan komponen lipoaspirat yang diperoleh dari liposuction jaringan lemak. Lipoaspirat mengandung sejumlah besar stem sel yang disebut *Adipose derived stem cell* (ADSCs). SVFs dari jaringan lemak diketahui mengandung sel T regulator, sel precursor endothelial, pre-adiposit yang diketahui sebagai anti inflamasi makrofag, *superoxide dismutase* (SOD), IGF, TGF, FGF, *hepatocyte growth factor* (HGF) dan

interleukin (IL), selain itu didalam SVFs juga terdapat adipose derived stromal cells (ADSCs), hematopoietic stem dan sel progenitor, sel endothelial, eritrosit, fibroblasts, limfosit, monosit/*macrophages* dan *pericytes*. SVFs diketahui dapat memperbaiki penyembuhan luka bakar melalui peningkatan proliferasi sel dan vaskularisasi, memperkuat inflamasi, dan meningkatkan aktivitas fibroblast (Tantuway V., dkk., 2017; Darinskas A., 2017; Comella, K., 2017; Gentile P. dkk., 2016; Bourin P., 2013; Baglioni S., dkk., 2009; Rigotti G, 2009; Choi, J. dkk. 2012).

SVFs dapat diisolasi dari jaringan lemak kurang lebih 30 – 90 menit di klinik menggunakan teknik mini-lipoaspirate. SVFs berisi campuran sel-sel yang termasuk ADSCs dan faktor pertumbuhan dan sudah tidak mengandung sel *adiposit* (Comella, K., dkk., 2017). SVFs Pertama kali digunakan oleh Matsumoto dkk untuk memperkaya graft lemak pada tikus untuk meningkatkan viabilitas *graft* lemak pada tikus (Karagergou E., 2018)

Ketika SVFs ditumbuhkan ke dalam kultur, sebagian sel mulai menempel pada plastik kultur jaringan. Sel-sel ini dapat dimurnikan lebih lanjut dengan menggunakan kombinasi langkah pencucian dan ekspansi kultur dengan media yang serupa dengan yang digunakan untuk mesenchymal stem cells (MSC) sumsum tulang untuk menghabiskan sebagian besar populasi sel hematopoietik dari SVFs. Proses ini memungkinkan munculnya populasi sel yang homogen disebut ASCs. (Ferraro G, Mizuno H., 2016).

ADSCs termasuk sel multipoten dengan kemampuan untuk berdiferensiasi menjadi adiposit, kondrosit dan osteoblasts. ADSCs menunjukkan sifat yang serupa dengan MSCs sumsum tulang yang menyebabkan beberapa peneliti menyatakan bahwa kedua populasi itu identik. Namun banyak fitur membedakan kedua populasi sel ini. Sebagai contoh, ADSCs tampaknya lebih rentan untuk berdiferensiasi menjadi sel otot atau bahkan menjadi kardiomyosit dibandingkan dengan MSCs sumsum tulang, sementara kurang kuat pada sifat chondrogenik dan osteogenik menurut beberapa laporan. Variabilitas antara ADSCs dan MSCs sumsum tulang mungkin mencerminkan sebagian lingkungan mikro yang berbeda atau dimana sel-sel ini berada di jaringan asal masing-masing dan perbedaan dalam protokol perluasan *ex vivo*. (Ferraro G, Mizuno H., 2016)

Platelet-Rich Plasma (PRP) adalah trombosit konsentrat dalam volume kecil plasma, yang berisi setidaknya enam Growth Factor yang utama, termasuk diturunkan *platelet-derived growth factor* (PDGF), *basic fibroblast growth factor* (bFGF), *epidermal growth*

factor (EGF), *vascular endothelial growth factor* (VEGF), *insulin-like growth factor-1* (IGF-1), dan *transforming growth factor-b* (TGF-b) yang di lepaskan setelah aktivasi trombosit (Raposio E, dkk., 2016; Borrione, P., 2010; Asli Duran, 2018; Gentile P. dkk., 2016; Choi J., dkk., 2012; El-Sharkawy, H., 2007).

Efek positif dari PRP dalam merangsang proses angiogenesis dan proliferasi *undifferentiated stem cells* telah ditunjukkan secara eksperimental. Dalam kaitannya dengan angiogenesis, Eppley dkk melaporkan bahwa PRP merangsang sel-sel endotel dekat daerah luka, merangsang proliferasi dan pembentukan pembuluh darah kapiler baru (Eppley BL., dkk. 2006). Selain itu, dalam studi *in vitro*, Hu dkk. menyimpulkan bahwa PRP merupakan sel-sel penyumbang yang potensial dalam memulai proses angiogenesis, yang merekrut endotel pembuluh darah daerah tersebut, dan mulai inisiasi regenerasi tulang (Hu Z., dkk. 2009). PRP mampu merangsang proliferasi *stem cell undifferentiated* dan diferensiasi sel untuk regenerasi jaringan. Stem cells undifferentiated bermigrasi ke lokasi konsentrasi faktor pertumbuhan PRP, dan faktor pertumbuhan memicu proliferasi sel-sel ini ke daerah luka (Kevy S., 2001; Choi J., dkk. 2012).

Semua cedera/luka pada jaringan dapat mengakibatkan regenerasi, perbaikan normal dengan pembentukan parut, luka penyembuhan yang kurang atau berlebihan dengan endapan matriks berlebih. ***Mekanisme perbaikan melalui epitelisasi***, kontraksi dan pengendapan matriks (terutama kolagen). Deposisi kolagen baru pada tepi penutupan luka menyediakan kekuatan dan integritas. Penyembuhan luka *partial-thickness* disebabkan epitelisasi, sedangkan penyembuhan luka *full-thickness* terutama oleh kontraksi (dengan beberapa epitelisasi) (Cohen IK, dkk. 1994).

Penyembuhan luka secara normal diatur dan urutan prosesnya tumpang tindih : koagulasi, inflamasi, fibroplasia, dan remodelling (Cohen IK, dkk. 1992). Sitokin adalah para *messenger* yang memediasi semua peristiwa dari proses penyembuhan dari saat cedera sampai akhir perbaikan jaringan. Sitokin dari proses koagulasi dan seluruh proses inflamasi [platelet-derived growth factor (PDGF), transforming growth factor- β (TGF- β), epidermal growth factor (EGF), basic fibroblast growth factor (bFGF), dan banyak sitokin lain] yang faktor utama dalam penyembuhan luka (McGee G, dkk, 1988).

Oleh karena adanya peningkatan jumlah faktor pertumbuhan dan protein pada kombinasi antara PRP dan SVFs sehingga diharapkan lebih mempercepat penyembuhan

luka bakar *deep dermal*. Hal ini lah yang mendasari penelitian sebelumnya untuk membandingkan tiga macam produk dari sel punca yaitu PRP, SVFs serta kombinasi antara PRP dan SVFs.

Pada penelitian awal dibandingkan efek injeksi intradermal antara kelompok PRP, SVFs, kombinasi antara PRP + SVFs dan kontrol yang diaplikasikan secara intra dermal pada model luka bakar deep dermal tikus wistar. Kelompok kontrol menggunakan perawatan luka bakar standar (vaselin). Kemudian di nilai secara mikroskopik dan makroskopis dimana hasilnya didapatkan bahwa kombinasi antara PRP dan SVFs memiliki laju percepatan penyembuhan yang paling tinggi. Penilaian mikroskopis, yaitu:

1. **Percepatan epitelisasi dan penutupan luka,**
2. Ketebalan kolagen,
3. Rata-rata *Capillary Density/angiogenesis* lebih banyak dan memuncak pada hari ke 14 perlakuan,
4. Sel Polimorfonuklear (PMN), pada fase akut inflamasi hari ke 7 perlakuan infiltrasi sel PMN lebih banyak dan pada hari ke 14 jumlah PMN mulai menurun disertai mulai tampak adanya makrofag.
5. Jumlah fibroblast dan ketebalan granulasi

Saat ini di Indonesia, belum ada data yang membuktikan efek penyembuhan luka bakar deep dermal yang diberikan stem cell (kombinasi PRP + SVFs) secara Injeksi dan topikal dibandingkan dengan perawatan luka moist standar (vaselin).

Hal ini yang melatar belakangi untuk melakukan penelitian lanjutan dengan menilai kuantitas penyembuhan luka bakar dengan melakukan pengamatan mikroskopis ketebalan jaringan granulasi dalam preparat HE jaringan kulit dari perlakuan hewan coba. Dengan tujuan menilai proses epitelisasi dan penyembuhan luka bakar deep dermal pada model tikus wistar yang di terapi dengan kombinasi PRP + SVFs topikal maupun suntikan.

1.2 Rumusan Masalah

Berdasarkan latar belakang masalah diatas maka dapat dirumuskan suatu masalah sebagai berikut:

1. Apakah kombinasi *Platelet rich plasma (PRP)* dan *Stromal vascular fraction (SVFs)* Injeksi mempercepat penyembuhan luka bakar dibandingkan perawatan dengan vaselin pada model luka bakar deep dermal burn tikus wistar ?
2. Apakah kombinasi *Platelet rich plasma (PRP)* dan *Stromal vascular fraction (SVFs)* Topikal mempercepat penyembuhan luka bakar dibandingkan perawatan dengan vaselin pada model luka bakar deep dermal burn tikus wistar?
3. Apakah ada perbedaan proses epitelisasi penyembuhan luka antara kombinasi *Platelet rich plasma (PRP)* dan *Stromal vascular fraction (SVFs)* Injeksi dibandingkan perawatan dengan vaselin pada model luka bakar deep dermal burn tikus wistar ?
4. Apakah ada perbedaan proses epitelisasi penyembuhan luka antara kombinasi *Platelet rich plasma (PRP)* dan *Stromal vascular fraction (SVFs)* Topikal dibandingkan perawatan dengan vaselin pada model luka bakar deep dermal burn tikus wistar ?
5. Apakah ada perbedaan proses epitelisasi penyembuhan luka antara kombinasi *Platelet rich plasma (PRP)* dan *Stromal vascular fraction (SVFs)* Injeksi dibandingkan perawatan dengan kombinasi *Platelet rich plasma (PRP)* dan *Stromal vascular fraction (SVFs)* Topikal pada model luka bakar deep dermal burn tikus wistar ?

1.3 Tujuan Penelitian

1.3.1 Tujuan Umum

Membuktikan efektivitas penggunaan kombinasi PRP dan SVFs dapat mempercepat proses penyembuhan luka bakar berdasarkan Gambaran Mikroskopik proses kecepatan re-epitelisasi penyembuhan luka Bakar *deep dermal*.

1.3.2 Tujuan Khusus

1. Untuk membuktikan penyembuhan luka bakar *deep dermal* tikus wistar yang diberikan kombinasi PRP dan SVFs injeksi lebih baik dibandingkan perawatan dengan vaselin.
2. Untuk membuktikan penyembuhan luka bakar *deep dermal* tikus wistar yang diberikan kombinasi PRP dan SVFs topikal lebih baik dibandingkan perawatan dengan vaselin.

3. Untuk membuktikan bahwa proses epitelisasi penyembuhan luka lebih baik pada perlakuan yang diberikan kombinasi PRP + SFVs Injeksi dibandingkan perawatan dengan vaselin pada model luka bakar deep dermal burn tikus wistar.
4. Untuk membuktikan bahwa proses epitelisasi penyembuhan luka lebih baik pada perlakuan yang diberikan kombinasi PRP + SFVs Injeksi dibandingkan perawatan dengan vaselin pada model luka bakar deep dermal burn tikus wistar.
5. Untuk mengetahui apakah ada perbedaan proses epitelisasi penyembuhan luka bakar dengan pemberian kombinasi PRP + SVFs injeksi dibandingkan perawatan Kombinasi PRP + SVFs Topikal pada model luka bakar deep dermal burn tikus wistar.

1.4 Manfaat Penelitian

1. Hasil penelitian ini dapat digunakan sebagai dasar penelitian lebih lanjut terutama dalam pemanfaatan kombinasi PRP + SVFs topikal maupun injeksi untuk mempercepat proses penyembuhan luka bakar.
2. Hasil penelitian dapat dijadikan referensi penelitian lain dalam hal penatalaksanaan luka bakar.
3. Sebagai alternatif dalam pengobatan luka bakar.

BAB II

TINJAUAN PUSTAKA

2.1 Luka Bakar dan Penyembuhan Luka

2.1.1 Definisi Luka bakar

Luka bakar adalah suatu bentuk kerusakan atau kehilangan jaringan yang disebabkan kontak dengan sumber panas seperti api, air panas, bahan kimia, listrik dan radiasi. Luka bakar merupakan suatu jenis trauma dengan morbiditas dan mortalitas tinggi yang memerlukan penatalaksanaan khusus sejak awal hingga fase lanjut. Luka bakar dapat disebabkan oleh paparan api, baik secara langsung maupun tidak langsung, misalnya akibat tersiram air panas yang banyak terjadi pada kecelakaan rumah tangga. Selain itu, pajanan suhu tinggi dari matahari, listrik maupun bahan kimia juga dapat menyebabkan luka bakar. Secara garis besar penyebab terjadinya luka bakar dapat dibagi menjadi: (Sjamsuhidajat, de Jong., 2016; Moenadjat Y, dkk., 2011; EMSB course., 2016; Barret J, Herndon D., 2005):

- Paparan api
- *Scalds* (air panas)

Terjadi akibat kontak dengan air panas. Semakin kental cairan dan semakin lama waktu kontak, semakin besar kerusakan yang akan ditimbulkan. Luka yang disengaja atau akibat kecelakaan dapat dibedakan berdasarkan pola luka bakarnya. Pada kasus kecelakaan, luka umumnya menunjukkan pola percikan, yang satu sama lain dipisahkan oleh kulit sehat. Sedangkan pada kasus yang disengaja, luka umumnya melibatkan keseluruhan ekstremitas dalam pola sirkumferensial dengan garis yang menandai permukaan cairan.

- Uap panas

Terutama ditemukan di daerah industri atau akibat kecelakaan radiator mobil. Uap panas menimbulkan cedera luas akibat kapasitas panas yang tinggi dari uap serta dispersi oleh uap bertekanan tinggi. Apabila terjadi inhalasi, uap panas dapat menyebabkan cedera hingga ke saluran napas distal di paru.

- Gas panas

Inhalasi menyebabkan cedera thermal pada saluran nafas bagian atas dan oklusi jalan nafas akibat edema jaringan.

- Aliran listrik
Cedera timbul akibat aliran listrik yang lewat menembus jaringan tubuh. Umumnya luka bakar mencapai kulit bagian dalam. Listrik yang menyebabkan percikan api dan membakar pakaian dapat menyebabkan luka bakar tambahan.
- Zat kimia (asam atau basa)
Luka bakar kimia biasanya disebabkan oleh asam kuat atau alkali yang biasa digunakan dalam bidang industri militer ataupun bahan pembersih yang sering digunakan untuk keperluan rumah tangga.
- Radiasi
Luka bakar radiasi disebabkan karena terpapar dengan sumber radio aktif. Tipe injuri ini sering disebabkan oleh penggunaan radio aktif untuk keperluan terapeutik dalam dunia kedokteran dan industri. Akibat terpapar sinar matahari yang terlalu lama juga dapat menyebabkan luka bakar radiasi.
- *Sunburn* sinar matahari.

2.1.2 Klasifikasi Luka Bakar

Kedalaman luka bakar ditentukan oleh tinggi suhu, lamanya pajanan suhu tinggi, adekuasi resusitasidan adanya infeksi pada luka. Selain api yang langsung menjilat tubuh, baju yang ikut terbakar juga memperdalam luka bakar (Sjamsuhidajat, de Jong., 2016; Brunicardi C, et al., 2015; Moenadjat Y., 2005; Williams N, et al., 2013). Luka bakar dapat dikelompokkan dalam 3 klasifikasi utama bergantung pada kedalaman kerusakan jaringan yaitu *superficial*, *mid* dan *deep burns*. Klasifikasi ini kemudian lebih lanjut didefinisikan sebagai *epidermal*, *superficial dermal*, *middermal*, *deep dermal* atau *full thickness* (EMSB 2016, Moss LS., 2010. Hettiaratchy S, 2004).

A. Luka Bakar Superficial Dermal

Adalah luka bakar yang memiliki kemampuan untuk menyembuhkan diri sendiri secara spontan dengan cara proses epithelialisasi (EMSB 2016).

1. Epidermal Burns

Epidermal burns hanya terkena bagian epidermis. Penyebab umum dari luka bakar ini adalah sinar matahari dan luka kecil akibat ledakan (EMSB 2016). Bagian lapisan

epidermis yang terkena luka bakar sembuh melalui proses regenerasi epidermis dari lapisan basal. Karena produksi mediator inflamasi, hiperaemia terjadi sehingga luka bakar ini berwarna merah dan menimbulkan nyeri (EMSB 2016, Benson A, dkk 2006). Luka bakar ini menyembuh secara cepat (dalam tujuh hari), tanpa meninggalkan jejas berakibat ke kosmetik (EMSB 2016).

2. *Superficial Dermal Burns*

Superficial dermal burns termasuk jaringan epidermis dan bagian *superficial dermis* –*papillary dermis*. Ciri khas dari luka bakar ini adalah adanya bula (EMSB 2016). Lapisan kulit yang menutupi bula ini sudah mati dan dipisahkan dari bagian dasar yang masih viabel dengan bagian inflamasi-edema. Edema ini akan mengangkat bagian atas jaringan nekrotik membentuk bula. Bula ini mungkin pecah sehingga mengekspos bagian dermis yang setelah paparan, mungkin mengalami *desiccate* dan mati. Hal ini menyebabkan peningkatan kedalaman jaringan yang hilang. Bagian *papillary dermis* yang terkena berwarna kemerahan. Karena saraf sensorik terkena, maka luka bakar ini biasanya sangat nyeri (EMSB 2016, Moss LS., 2010). Luka bakar *superficial dermal* akan sembuh secara spontan oleh karena proses epitelisasi dalam waktu 14 hari, hanya meninggalkan jejas perubahan warna tanpa menimbulkan *scar* pada jejas luka bakar ini (EMSB 2016).

B. *Mid-dermal Burns*

Luka bakar mid-dermal adalah luka bakar yang terletak di antara luka bakar dermal yang akan menyembuhkan relatif cepat, dan luka bakar deep-dermal yang tidak menyembuh secara cepat. Pada luka bakar mid-dermal, jumlah sel-sel epitel yang bertahan hidup mampu reepithelialisation lebih kurang daripada luka bakar yang lebih dalam dan penyembuhan luka bakar secara cepat dan spontan tidak selalu terjadi. Secara klinis, penampilan luka bakar ini ditentukan oleh kerusakan pleksus vaskular dermal yang bervariasi. *Capillary refill time* mungkin lambat, dan edema pada jaringan dan bula akan ada. Area yang terbakar ini biasanya berwarna merah muda gelap daripada luka bakar *superficial dermal* (EMSB 2016).

C. *Deep Burns*

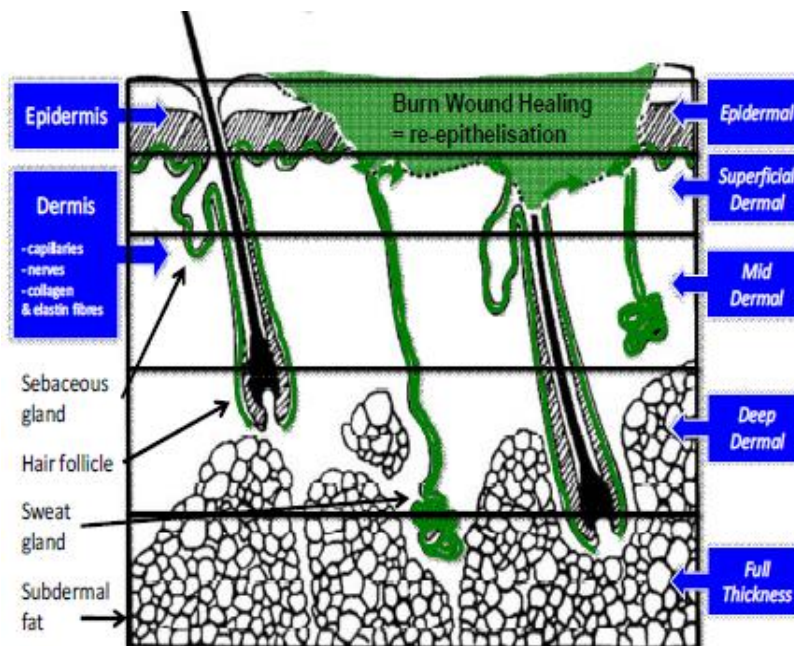
Luka bakar yang lebih dalam tampak lebih parah dan *tidak sembuh secara spontan dengan epithelialisation*, atau hanya sembuh setelah jangka waktu yang lama dengan jaringan parut yang signifikan. Luka bakar ini terbagi menjadi luka bakar deep dermal dan luka bakar full thickness (EMSB 2016).

1. Deep Dermal Burns

Pada luka bakar deep dermal terdapat bula, tapi dasar bula menunjukkan bagian dermis yang dalam dan bagian retikuler dermis sering tampak bintik-bintik warna merah (EMSB 2016). Bintik warna merah ini karena ekstrasvasasi hemoglobin dari sel-sel merah yang rusak dan keluar dari pembuluh darah yang pecah. Ciri penting luka bakar jenis ini adalah hilangnya fenomena capillary refill. Ini menunjukkan bahwa luka bakar *deep dermal* telah merusak pleksus vaskular dermal. Ujung saraf dermal juga terletak pada bagian ini sehingga tes pinprick akan hilang pada luka bakar *deep dermal* (EMSB 2016).

2. Full Thickness Burns

Luka bakar *full thickness* merusak kedua lapisan kulit (epidermis dan dermis), dan dapat menembus lebih dalam ke dasar struktur kulit. Kulit pasien pada luka bakar ini berwarna putih padat, seperti lilin, atau bahkan tampak hangus. Saraf sensorik dalam dermis rusak dan jadi sensasi untuk tes pinprick hilang. Kulit mati yang mengalami koagulasi tampak kasar yang disebut Eschar (EMSB 2016).



Gambar 2.1 Kedalaman Luka Bakar

Sumber: EMSB Course 2016

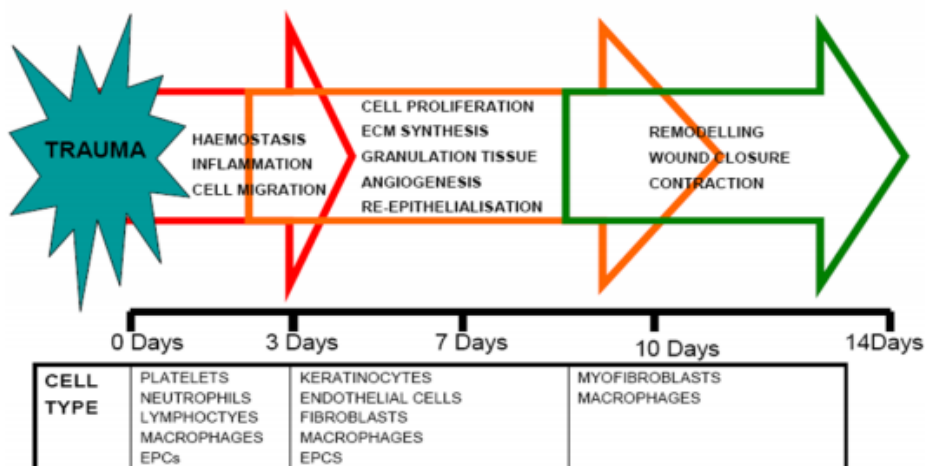
Kedalaman	Warna	Bula	Capillary Refill	Sensasi	Penyembuhan
Epidermal	Merah	Tidak ada	Cepat	Nyeri	Ya
Superficial Dermal	Merah muda pucat	Ada	Cepat	Nyeri	Ya
Mid Dermal	Merah muda gelap	Ada	Lambat	±	Pada umumnya
Deep Dermal	Merah berbintik-bintik	±	Tidak ada	Tidak ada	Tidak
Full Thickness	Putih	Tidak	Tidak ada	Tidak ada	Tidak

Tabel 2.1 Diagnosis Kedalaman Luka Bakar
Sumber: EMSB Course 2016

2.1.3 Penyembuhan Luka

Definisi penyembuhan luka termasuk perbaikan dari kerusakan pada organ atau jaringan, umumnya kulit. Bagaimanapun, telah jelas bahwa proses sistemik pada luka yang mengubah jauh melebihi batas dari kerusakan itu sendiri. Lebih jauh lagi, riset sebelumnya melibatkan stem sel dan sel progenitor dalam proses penyembuhan luka membutuhkan perspektif yang luas daripada yang satu semata-mata fokus pada kerusakan organ itu sendiri. Penyembuhan luka paling baik dipahami secara menyeluruh sebagai respon organisme terhadap cedera, tanpa melihat apakah lokasinya pada kulit, hati atau jantung (Widjajakusumah, Tanzil A., 2014; Sjamsuhidajat, de Jong., 2016).

Stages of Normal Cutaneous Wound Healing



Gambar 2.2 : Tiga Fase Penyembuhan Luka, Waktu dan sel karakteristik yang tampak pada waktu tertentu (Gurtner C, 2007)

Terdapat dua proses yang penting yang dengan hal ini pembentukan ulang proses homeostasis dapat terjadi. Pertama adalah penggantian selular matriks yang berbeda sebagai tambalan untuk kembali menyusun kelanjutan baik fisik dan psikologis terhadap organ yang cedera. Hal tersebut merupakan proses terbentuknya *scar*. Proses yang kedua adalah rekapitulasi proses pembentukan yang awalnya tercipta dari organ yang cedera. Arsitektur organ asal dibentuk kembali, dengan mengaktifkan kembali jalur pembangunan. Ini merupakan proses regenerasi. Penyembuhan luka dapat dibagi ke dalam tiga fase, yaitu fase inflamasi, proliferasi dan remodeling. (Leong M. 2016; McLeod, Mansbridge., 2015; Widjajakusumah, Tanzil A., 2014; Moenadjat Y, dkk., 2011)

➤ Fase Inflamasi (Hemostasis dan Inflamasi)

Fase inflamasi berlangsung sejak terjadinya luka sampai kira-kira hari ke tiga. Pembuluh darah yang terputus pada luka akan menyebabkan perdarahan dan tubuh berusaha menghentikannya dengan vasokonstriksi, pengerutan ujung pembuluh yang putus (retraksi) dan reaksi hemostasis. Hemostasis terjadi karena trombosit yang keluar dari pembuluh darah saling melekat dan bersama jala fibrin yang terbentuk membekukan

darah yang keluar dari pembuluh darah. Trombosit yang berlekatan akan berdegranulasi, melepas kemoatraktan yang menarik sel radang, mengaktifkan fibroblast lokal dan sel endotel serta vasokonstriktor. Hemostasis memicu inflamasi dengan terjadinya pelepasan faktor kemotaktik dari luka. (McLeod, Mansbridge., 2015; Widjajakusumah, Tanzil A., 2014)

Paparan kolagen subendotelial terhadap platelet menghasilkan agregasi platelet, degranulasi dan aktivasi koagulasi menghasilkan bekuan fibrin. Granul-granul *platelet- α* melepaskan sejumlah zat kimia seperti platelet-derived growth factor (PDGF), transforming growth factor- β (TGF- β), platelet-activating factor (PAF), fibronectin dan serotonin. Sebagai tambahan untuk mencapai hemostasis, bekuan fibrin memungkinkan migrasi sel-sel inflamasi menuju luka seperti *polymorphonuclear leucocytes* (PMNs, neutrofil) dan monosit. PMN adalah sel pertama yang menuju ke tempat terjadinya luka. Jumlahnya meningkat cepat dan mencapai puncaknya pada 24 – 48 jam. Fungsi utamanya adalah memfagositosis bakteri yang masuk, meningkatkan permeabilitas pembuluh darah pelepasan prostaglandin dan adanya komponen kemotaktik seperti faktor komplemen, interleukin-1 (IL-1), tumor nekrosis faktor- α (TNF- α), TNF- β , factor platelet-4 atau produk bakteri kesemuanya merangsang migrasi netrofil. Elemen imun seluler yang berikutnya adalah makrofag. Sel ini turunan dari monosit yang bersirkulasi, terbentuk karena proses kemotaksis dan migrasi. (McLeod, Mansbridge., 2015; Widjajakusumah, Tanzil A., 2014)

Makrofag muncul pertama 48 – 96 jam setelah terjadi luka. Makrofag berumur lebih panjang dibanding dengan sel PMN dan tetap ada di dalam luka sampai proses penyembuhan berjalan sempurna. Makrofag seperti halnya netrofil, memfagositosis dan mencerna organisme-organisme patologis dan sisa-sisa jaringan. Makrofag juga memainkan peranan penting dalam regulasi angiogenesis dan terkumpulnya ekstraseluler matriks (ECM) oleh fibroblast dan proliferasi dari otot polos dan sel endothelial yang dihasilkan dalam angiogenesis. Sesudah makrofag akan muncul Limfosit T dan jumlahnya mencapai puncak pada hari ketujuh. Jumlahnya lebih sedikit dibandingkan makrofag dan sebagai jembatan transisi dari fase inflamasi ke proliferasi. Fase ini juga disebut fase lamban karena reaksi pembentukan kolagen baru sedikit, dan luka hanya

dipertautkan oleh fibrin yang amat lemah. (McLeod, Mansbridge., 2015; Widjajakusumah, Tanzil A., 2014)

CYTOKINE	CELL SOURCE	FUNCTION	Type of Wound	
			ACUTE	CHRONIC
Proinflammatory Cytokines				
TNF- α	PMNs, macrophages	Inflammation, reepithelialization, PMN margination and cytotoxicity, with or without collagen synthesis; provides metabolic substrate	Increased levels	Increased levels
IL-1	PMNs, monocytes, macrophages, keratinocytes	Inflammation, reepithelialization, fibroblast and keratinocyte chemotaxis, collagen synthesis	Increased levels	Increased levels
IL-2	T lymphocytes	Increases fibroblast infiltration and metabolism		
IL-6	PMNs, macrophages, fibroblasts	Inflammation, reepithelialization, fibroblast proliferation, hepatic acute-phase protein synthesis	Increased levels	Increased levels
IL-8	Macrophages, fibroblasts	Inflammation, macrophage and PMN chemotaxis; reepithelialization, keratinocyte maturation and proliferation	Increased levels	Increased levels
IFN- γ	T lymphocytes, macrophages	Activates macrophages and PMNs, retards collagen synthesis and cross-linking, stimulates collagenase activity		
Anti-inflammatory Cytokines				
IL-4	T lymphocytes, basophils, mast cells	Inhibition of TNF- α , IL-1, IL-6 production; fibroblast proliferation, collagen synthesis		
IL-10	T lymphocytes, macrophages, keratinocytes	Inhibition of TNF- α , IL-1, IL-6 production, inhibition of macrophage and PMN activation		

Tabel 2.2 Sitokin yang berpengaruh pada penyembuhan luka
Sumber: Rumalia VK, 2001

➤ Fase Proliferasi

Ketika respons akut hemostasis dan inflamasi mulai pulih, perancah diletakkan untuk memperbaiki luka melalui angiogenesis, fibroplasia, dan *epitelisasi*. Tahap ini ditandai dengan pembentukan jaringan granulasi, yang terdiri dari lapisan kapiler, fibroblast, makrofag, dan susunan kolagen, fibronectin, dan asam hialuronat yang longgar. Fase proliferasi disebut juga fase fibroplasia karena yang menonjol adalah proses proliferasi fibroblast. Fase ini berlangsung dari akhir fase inflamasi sampai kira-kira akhir minggu ke tiga. Apabila tidak ada kontaminasi atau infeksi yang bermakna, fase inflamasi berlangsung pendek. Setelah luka berhasil dibersihkan dari jaringan mati dan sisa material yang tidak berguna, dimulailah fase proliferasi.

Terdapat tiga proses utama dalam fase proliferasi, antara lain :

1. Neoangiogenesis

Angiogenesis merupakan pertumbuhan pembuluh darah baru yang terjadi secara alami di dalam tubuh, baik dalam kondisi sehat maupun patologi (sakit). Kata

angiogenesis sendiri berasal dari kata *angio* yang berarti pembuluh darah dan *genesis* yang berarti pembentukan. Pada keadaan terjadi kerusakan jaringan, proses angiogenesis berperan dalam mempertahankan kelangsungan fungsi berbagai jaringan dan organ yang terkena. Terjadinya hal ini melalui terbentuknya pembuluh darah baru yang menggantikan pembuluh darah yang rusak. Pada angiogenesis pembentukan pembuluh darah baru berasal dari kapiler-kapiler yang muncul dari pembuluh darah kecil dari sekitarnya. Pembuluh darah kapiler terdiri atas sel-sel endotel dan perisit. Kedua jenis sel ini memuat seluruh informasi genetik untuk membentuk pembuluh darah dan cabang-cabangnya serta seluruh jaring kapiler. Molekul-molekul angiogenik khas akan mendorong terjadinya proses ini, tetapi ada pula molekul-molekul penghambat bersifat khusus untuk menghentikan proses angiogenesis. Molekul-molekul dengan fungsi yang berlawanan tersebut nampaknya seimbang dan serasi dalam bekerja terus menerus mempertahankan suatu sistem pembuluh darah kecil yang konstan (Kalangi, 2011).

Pada proliferasi terjadi angiogenesis disebut juga sebagai neovaskularisasi, yaitu proses pembentukan pembuluh darah baru, merupakan hal penting sekali dalam langkah-langkah penyembuhan luka. Jaringan dimana pembentukan pembuluh darah baru terjadi, biasanya terlihat warna merah (eritema) karena terbentuknya kapiler-kapiler di daerah itu. Selama angiogenesis, sel endotel memproduksi dan mengeluarkan sitokin. Beberapa faktor pertumbuhan terlibat dalam angiogenesis antara lain *Vascular Endothelial Growth Factor* (VEGF), *angiopentin*, *Fibroblast Growth Factor* (FGF), dan TGF- β . Setelah pembentukan jaringan cukup adekuat, migrasi dan proliferasi sel-sel endotelial menurun, dan sel yang berlebih akan mati dengan proses apoptosis (Gurtner GC, 2007)

2. Fibroblast

Fibroblas memiliki peran yang sangat penting dalam fase ini. Fibroblast memproduksi matriks ekstraselular yang akan mengisi kavitas luka dan menyediakan landasan untuk migrasi keratinosit. Matriks ekstraselular inilah yang menjadi komponen yang paling nampak pada skar di kulit. Makrofag memproduksi *growth factor* seperti PDGF, FGF dan TGF- yang menginduksi fibroblas untuk berproliferasi, migrasi, dan membentuk matriks ekstraselular (Gurtner GC, 2007).

Dengan bantuan *matrix metalloproteinase* (MMP -12), fibroblas mencerna matriks fibrin dan menggantikannya dengan *glycosaminoglycan* (GAG). Dengan berjalannya waktu, matriks ekstraselular ini akan digantikan oleh kolagen tipe III yang juga diproduksi oleh fibroblas. Kolagen ini tersusun atas 33% glisin, 25% hidroksiprolin, dan selebihnya berupa air, glukosa, dan galaktosa. Hidroksiprolin berasal dari residu prolin yang mengalami proses hidroksilasi oleh enzim *prolyl hydroxylase* dengan bantuan vitamin C. Hidroksiprolin hanya didapatkan pada kolagen, sehingga dapat dipakai sebagai tolok ukur banyaknya kolagen dengan mengalikan hasilnya dengan 7,8. Selanjutnya kolagen tipe III akan digantikan oleh kolagen tipe I pada fase maturasi. Faktor proangiogenik yang diproduksi makrofag seperti *vascular endothelial growth factor* (VEGF), *fibroblas growth factor* (FGF)-2, *angiopoietin-1*, dan *thrombospondin* akan menstimulasi sel endotel membentuk neovaskular melalui proses angiogenesis.

Angiogenesis meliputi urutan peristiwa sebagai berikut :

- a. Terdapat degradasi lokal lamina basal pada kapiler yang telah ada.
- b. Migrasi sel-sel endotel ke tempat pertumbuhan baru.
- c. Proliferasi dan diferensiasi untuk membentuk kuncup kapiler.
- d. Penyusunan kembali sel-sel endotel untuk membentuk lumen.
- e. Anastomosis kuncup-kuncup yang berdekatan untuk membentuk jalinan pembuluh darah.
- f. Pengaliran darah melalui pembuluh darah baru

3. Re-Epitelisasi

Secara simultan, sel-sel basal pada epitelium bergerak dari daerah tepi luka menuju daerah luka dan menutupi daerah luka. (T Velnar, 2009). Pada tepi luka, lapisan *single layer* sel keratinosit akan berproliferasi kemudian bermigrasi dari membran basal ke permukaan luka. Ketika bermigrasi, keratinosit akan menjadi pipih dan panjang dan juga membentuk tonjolan sitoplasma yang panjang. Mereka akan berikatan dengan kolagen tipe I dan bermigrasi menggunakan reseptor spesifik integrin. Kolagenase yang dikeluarkan keratinosit akan mendisosiasi sel dari matriks dermis dan membantu pergerakan dari matriks awal. Sel keratinosit yang telah

bermigrasi dan berdiferensiasi menjadi sel epitel ini akan bermigrasi di atas matriks provisional menuju ke tengah luka, bila sel- sel epitel ini telah bertemu di tengah luka, migrasi sel akan berhenti dan pembentukan membran basalis dimulai (T Velnar, 2009).

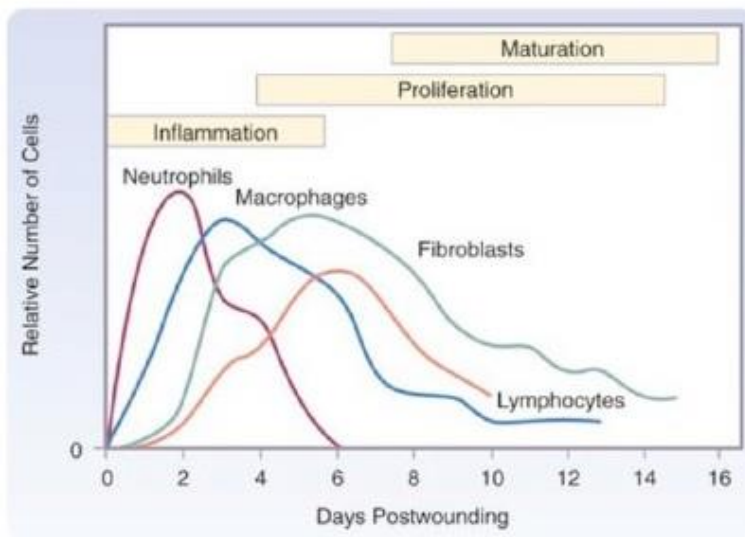
➤ **Fase Remodeling**

Fase remodeling adalah bagian yang paling lama dalam penyembuhan luka dan pada manusia berkisar pada hari ke 21 hingga 1 tahun. Sekali luka telah terisi jaringan granulasi dan setelah migrasi keratinosit yang telah mengalami re-epithelisasi, proses remodeling terjadi. Walaupun durasi remodeling yang lama dan hubungannya yang jelas sangat tampak, fase ini masih jauh dari pemahaman tentang penyembuhan luka. Pada fase ini terjadi proses pematangan yang terdiri atas penyerapan kembali jaringan yang berlebih, pengerutan sesuai dengan gaya gravitasi, dan akhirnya perupaan kembali jaringan yang baru terbentuk. Fase ini dapat berlangsung berbulan-bulan dan dinyatakan berakhir kalau semua tanda radang sudah lenyap. Tubuh berusaha menormalkan kembali semua yang menjadi abnormal karena proses penyembuhan. Udem dan sel radang diserap, sel muda menjadi matang, kapiler baru menutup dan diserap kembali, kolagen yang berlebih diserap dan sisanya mengerut sesuai dengan regangan yang ada. (Barret J, Herndon D., 2005; Moenadjat Y, dkk., 2011)

Pada manusia, remodeling ditandai oleh dua proses yaitu kontraksi luka dan remodeling kolagen. Proses kontraksi luka dihasilkan oleh miofibroblast, yang manafibroblast dengan intraseluler aktin mikrofilamen mampu mendorong pembentukan dan kontraksi matriks. Miofibroblast menghubungkan luka melalui interaksi spesifik secara autokrin dengan matriks kolagen. Beberapa growth factor yang menstimulasi sintesis kolagen dan molekul jaringan ikat yang lain juga merangsang sintesis dan aktivasi dari metalloproteinase, enzim yang mendegradasi komponen ECM ini. Matriks metalloproteinase termasuk interstitial collagenases (MMP-1,-2 dan -3) yang membelah menjadi kolagen tipe I, II dan III; gelatinases (MMP-2 dan 9), yang merubah kolagen tidak berbentuk sebaik fibronectin; stromelysin (MMP-3, 10, dan 11), yang beraksi pada berbagai komponen ECM, termasuk proteoglycans, laminin, fibronectin dan kolagen tak berbentuk; dan keluarga ikatan membran MMPs. MMPs

diproduksi oleh fibroblast, makrofag, neutrofil, sel synovial, dan beberapa sel epitel. Sekresinya dipicu oleh growth factor (PDGF, FGF), sitokin (IL-1, TNF), dan fagositosis dalam makrofag dan di hambat oleh TGF- β dan steroid. Enzim kolagen membelah kolagen di bawah kondisi fisiologis. Mereka disintesis secara tersembunyi (procollagenase) yang diaktivasi secara kimiawi, seperti radikal bebas diproduksi selama oksidasi leukosit, dan enzim proteinase (plasmin). Sekali dibentuk, enzim kolagen yang diaktivasi secepatnya dihambat oleh golongan jaringan spesifik penghambat enzim metalloproteinase, yang diproduksi oleh hampir seluruh sel mesenkimal, hal ini mencegah aksi enzim protease yang tidak terkontrol. Serat kolagen membentuk bagian utama dari jaringan ikat dalam perbaikan dan penting untuk membangun kekuatan penyembuhan luka. (Widjajakusumah, Tanzil A., 2014; McLeod, Mansbridge., 2015)

Akumulasi jaringan kolagen tergantung tidak hanya peningkatan sintesis kolagen namun juga penurunan degradasi. Ketika jahitan diangkat dari luka, biasanya diakhir minggu pertama, kekuatan luka \pm 10% dari kulit normal. Kekuatan luka segera meningkat hingga 4 minggu kemudian, melambat hingga kira-kira tiga bulan setelah dilakukan luka insisi dan tensile strength mencapai kira-kira 70% – 80% dari kulit normal. Tensile strength pada luka yang lebih rendah mungkin berlangsung seumur hidup. Pemulihan tensile strength merupakan hasil dari sintesis kolagen lebih dari degradasi kolagen selama 2 bulan pertama penyembuhan dan selanjutnya dari modifikasi struktur serat kolagen setelah sintesis kolagen berakhir. (Widjajakusumah, Tanzil A., 2014; McLeod, Mansbridge., 2015)



Gambar 2.3 Hubungan antara waktu munculnya sel yang berbeda-beda pada proses penyembuhan luka. Makrofag dan neutrofil yang dominan selama fase inflamasi (puncak masing-masing pada hari ke 3 dan 2). Limfosit muncul kemudian dan fase puncak pada hari ke 7. Fibroblast adalah sel dominan selama fase proliferaatif.

Sumber: Witte MB, Barbul A; 1997

2.2 Tinjauan Tentang PRP, SVFs, Vaseline dan Kombinasi PRP + SVFs

2.2.1 Platelet Rich Plasma (PRP)

Platelet Rich Plasma (PRP) adalah suatu autologous dari trombosit manusia dalam volume yang kecil dalam plasma yang mengandung 1.000.000 trombosit/ μ l dengan volume 5 ml plasma. PRP diketahui mengandung 6 macam faktor pertumbuhan yaitu: TGF- β , bFG,PDGFa, PDGFb, EGF, VEGF. Penelitian ini bertujuan untuk mengetahui peran *growth factor* dalam meningkatkan proses regenerasi jaringan luka dengan memeriksa epitelisasi, fibroblast dan neovaskular jaringan menggunakan pemeriksaan histologi (Gentile P., dkk., 2016; Tajima, S.,2015; Kim Yeol dkk., 2014). FGF-1 dan FGF-2 adalah promotor proliferasi sel endotel dan organisasi fisik dari sel-sel endotel untuk pembentukan struktur tubuler. Fungsi utama FGF adalah stimulasi proliferasi fibroblast yang menimbulkan granulasi jaringan dan *remodeling* jaringan (Gentile P., dkk., 2016; Borrione P, 2010). TGF- β merangsang proliferasi sel-sel mesenchymal yang *undifferentiated*; mengatur mitogenesis sel-sel endotel, fibroblast dan osteoblast; meningkatkan produksi matriks ekstraseluler; meningkatkan aktivitas proliferasi fibroblast; merangsang biosintesis tipe I kolagen dan fibronectin; mendukung

GFs (*growth factors*) lain (Borrione P, 2010). EGF adalah faktor mitogenik umum yang merangsang proliferasi berbagai jenis sel, terutama fibroblas dan sel-sel epitel melalui jalur reseptor EGF (EGFR) – RAS – MAPK (Kuwada SK, 2000). EGF juga mempengaruhi sintesis dan perubahan protein dari matriks ekstraseluler, termasuk fibronectin, collagens, laminin, dan glycosaminoglycans (Borrione P, 2010).

Darah terdiri dari 93% sel darah merah, 6% sel darah putih, platelet 1% dan plasma. Trombosit paling dikenal karena fungsi pembekuan darah untuk menghentikan perdarahan. Trombosit, bagaimanapun, jauh lebih penting daripada ini, karena trombosit manusia juga merupakan komponen penting dalam penyembuhan cedera. Trombosit secara alami sangat kaya akan faktor pertumbuhan untuk penyembuhan luka. Respon tubuh pertama terhadap cedera jaringan adalah mengantarkan trombosit ke daerah tersebut. Trombosit memulai perbaikan dan menarik sel punca pada luka. Menyuntikkan faktor pertumbuhan ini ke dalam ligamen, tendon, sendi dan spinal yang rusak akan merangsang proses perbaikan alami. Untuk memaksimalkan proses penyembuhan, platelet harus terkonsentrasi dan terpisah dari sel darah merah. Tujuan PRP adalah untuk memaksimalkan jumlah trombosit sambil meminimalkan jumlah sel darah merah dalam larutan yang disuntikkan ke daerah yang terluka atau sakit. Singkatnya, PRP menciptakan, merangsang, dan mempercepat proses penyembuhan alami tubuh. (Bakacak, M., 2015; Kim Yeol et al., 2014; Rapisio E, et al., 2016)

PRP merupakan metode pengobatan mutakhir yang memanfaatkan plasma darah yang kaya akan faktor pertumbuhan dari darah kita sendiri untuk penyembuhan berbagai masalah pada tubuh. PRP ditemukan pertama kali pada tahun 1970-an dan digunakan pertama kali pada pembedahan jantung pada tahun 1987. Sejak saat itu PRP telah berkembang dan dipakai untuk mengobati berbagai cedera akibat olahraga. Atlet terkenal seperti Tiger Woods, Donovan Bailey, Alex Rodriguez, Tracy McGrady, Cliff Lee dan Fred Couples telah menggunakan pengobatan dengan metode ini. (Zuk PA., 2012; Rigotti G, Marchi A., 2009; Kim Yeol et al., 2014)

Penggunaan PRP kini telah makin meluas di bidang kedokteran lainnya, misalnya untuk terapi pada kebotakan alopesia, peremajaan kulit, penyembuhan luka, perbaikan lubang-lubang bekas jerawat sertamenghaluskan garis-garis pada kulit akibat kehamilan. Data klinis dan riset yang ada menunjukkan bahwa penggunaan terapi ini

sangat aman, memiliki resiko minimal akan terjadinya efek samping, alergi, maupun reaksi penolakan karena diambil dari darah pasien sendiri (autologue) (Rigotti G, Marchi A., 2009; Kim Yeol et al., 2014).

Luka yang berat seperti luka bakar atau ulkus diabetes merupakan jenis luka yang cukup sulit disembuhkan dan biasanya memberikan hasil yang kurang memuaskan. Dengan PRP sel-sel akan dipacu oleh faktor pertumbuhan untuk diperbaiki lebih cepat sehingga hasilnya akan lebih memuaskan. Peran trombosit pada pembekuan darah telah lama diketahui. Selain fungsi tersebut, trombosit juga merupakan sumber berbagai faktor pertumbuhan yang berperan penting pada proses penyembuhan luka, respons akut jaringan terhadap trauma, dan terlibat pada beberapa proses fisiologis selular, misalnya pertumbuhan, diferensiasi dan replikasi sel. Banyak ahli ingin mendapatkan berbagai manfaat faktor pertumbuhan dan menggunakan beberapa metode untuk mengekstraksi faktor pertumbuhan tersebut, salah satunya dengan membuat PRP (Raposio E, et al., 2016; Rigotti G, Marchi A., 2009; Kim Yeol et al., 2014).

Kepustakaan lain menyebutkan konsentrasi trombosit dalam PRP 2-8 kali lebih tinggi dibandingkan dengan nilai normal. Tingginya konsentrasi trombosit dan berbagai faktor pertumbuhan di dalamnya, telah membuat PRP dimanfaatkan pada banyak cabang ilmu kedokteran, yaitu bedah mulut, bedah plastik, bedah kraniofasial, bedah jantung, ortopedi, neurologi, kedokteran olah raga, dan dermatologi. Pada makalah ini akan dibahas lebih lanjut mengenai penggunaan PRP pada luka bakar. Manfaat PRP pada luka bakar belum pasti karena terbatasnya uji klinis PRP pada kasus luka bakar. Pembuatan PRP biasanya dilakukan sebelum operasi atau tindakan medis lain, tetapi hal tersebut sulit dilakukan pada pasien luka bakar, mengingat kondisi hemodinamik yang mungkin terganggu. PRP hanya meningkatkan persentase relatif trombosit dalam plasma, sedangkan jumlah absolut trombosit dalam plasma pasien luka bakar mungkin jauh lebih rendah, sehingga efektivitas PRP pada pasien luka bakar tidak dapat disamakan dengan pasien lain. Meskipun demikian, terdapat beberapa laporan mengenai efektivitas PRP untuk luka bakar. Melaporkan bahwa pemberian PRP pada 10 pasien dengan luka bakar pada mata mempercepat re-epitelisasi pada kelopak mata dan kornea (Kim Yeol et al., 2014; Raposio E, et al., 2016; Rigotti G, Marchi A., 2009).

Namun PRP menginduksi respons inflamasi hebat pada luka bakar dan dikhawatirkan akan menstimulasi pembentukan jaringan granulasi berlebihan atau parut hipertrofik. Jaringan granulasi berlebihan tidak diharapkan terjadi pada luka bakar dengan defek superfisial atau parsial, tetapi jaringan granulasi tersebut dapat berguna pada luka bakar dengan defek dalam (Rigotti G, Marchi A., 2009; Kim Yeol et al., 2014).

2.2.2 Stromal Vascular Fraction Cell (SVFs)

Stromal vascular fraction cell (SVFs) berasal dari jaringan adiposa autologous, dengan aktivitas regeneratif jaringan potensial. SVFs diperoleh melalui sedot lemak dan mengandung beberapa jenis sel, termasuk sel induk yang diturunkan dari adiposa derivate stem cell (ADSCs), sel mesenchymal dan sel progenitor endotel, subtype leukosit, sel limfatik, pericytes, sel T, sel B dan sel otot polos vaskular. SVFs diproses sedemikian rupa sehingga mengandung komposisi sel heterogen konsisten yang dapat diproduksi kembali. Setelah proses produksi dan pencatatan, SVFs yang berasal dari adiposa dapat berdiferensiasi menjadi jenis jaringan yang berbeda, mendukung neovaskularisasi, mengganti sel dan memperbaiki jaringan yang cedera. (Comella, K., 2017; Darinskas A., 2017; Bourin P., 2013; Choi, J., 2012; Zuk PA., 2012; Han J., 2010)

Persepsi masyarakat umum tentang jaringan adiposa sebagai organ telah berubah secara dramatis selama 4 dekade terakhir. Meskipun jaringan adiposa telah secara rutin dibuang sebagai limbah medis, ahli bedah plastik dan peneliti lainnya telah mendokumentasikan penggunaan jaringan adiposa sebagai sumber sel stroma multipoten yang melimpah dan dapat diakses untuk pengobatan regeneratif (Zuk PA. 2002). Sejak laporan awal pada akhir 1960-an (Hollenberg CH, 1969), beberapa laboratorium telah menetapkan bahwa sel stroma yang serupa dengan yang teridentifikasi dalam sumsum tulang (Friedenstein AJ, 1966) dapat diisolasi dengan cara yang dapat direproduksi dari jaringan adiposa yang dapat direseksi sebagai jaringan utuh atau disedot dengan *liposuction*. Umumnya jaringan adiposa dicerna oleh suatu kolagenase, tripsin atau enzim terkait (Bourin, P., 2013).

Setelah netralisasi enzim, unsur yang dilepaskan didefinisikan sebagai SVFs, dipisahkan dari adiposit matang dengan sentrifugasi. SVFs terdiri dari populasi sel mesenkim heterogen yang tidak hanya mencakup sel stroma dan sel hematopoietik serta sel progenitor adiposa tetapi juga sel endotel, eritrosit, fibroblast, limfosit, monosit dan pericytes. Ketika SVFs ditumbuhkan ke dalam kultur, sebagian sel mulai menempel pada plastik kultur jaringan. Sel-sel ini dapat dimurnikan lebih lanjut dengan menggunakan kombinasi langkah pencucian dan ekspansi kultur dengan media yang serupa dengan yang digunakan untuk MSC sumsum tulang untuk menghabiskan sebagian besar populasi sel hematopoietik dari SVFs. Proses ini memungkinkan munculnya populasi sel yang sejenis disebut ADSCs. ADSCs termasuk sel multipoten dengan kemampuan untuk berdiferensiasi menjadi adiposit, kondrosit dan osteoblasts. Dalam hal ini, ADSCs menunjukkan sifat yang serupa dengan MSCs sumsum tulang yang menyebabkan beberapa peneliti menyarankan bahwa kedua populasi itu identik. Namun banyak fitur membedakan kedua populasi sel ini. Sebagai contoh, ADSCs tampaknya lebih rentan untuk berdiferensiasi menjadi sel otot atau bahkan menjadi kardiomyosit dibandingkan dengan MSCs sumsum tulang, sementara kurang kuat pada sifat chondrogenik dan osteogenik menurut beberapa laporan. Variabilitas antara ADSCs dan MSCs sumsum tulang mungkin mencerminkan sebagian lingkungan mikro yang berbeda atau dimana sel-sel ini berada di jaringan asal masing-masing dan perbedaan dalam protokol perluasan *ex vivo*. (Josh F, et al., 2012; Ferraro G, Mizuno H., 2016)

Penelitian klinis pada populasi sel stromal dewasa ini telah meningkat dan beberapa penyelidikan klinis sedang dilakukan untuk memeriksa penggunaan ADSCs, SVFs dan MSCs sumsum tulang untuk rekayasa jaringan dan aplikasi medis regeneratif. Metode untuk mengisolasi SVFs menggunakan teknik mekanis dan nonenzimatik sedang dikembangkan dan beberapa telah diterapkan dalam praktik klinis. Untuk alasan ini, sekarang saatnya untuk mengembangkan sebuah pernyataan ringkas yang mendefinisikan karakteristik dan sifat unik dari sel SVFs dan ADSCs. (Josh F, et al., 2012; Ferraro G, Mizuno H., 2016)

Jaringan adiposa seperti sumsum tulang berasal dari mesenkim dan terdiri dari stroma yang terpisah secara efektif. Mengingat hal ini, jaringan adiposa dapat mewakili

sumber sel punca/stem cell yang memiliki keuntungan luas. Reaksi seluler terhadap luka terutama difasilitasi oleh sel induk mesenchymal yang menghasilkan indikator atau sinyal parakrin dan menginduksi sel induk hematopoietik terdahulu, sel induk folikel dan jaringan epitel untuk berdiferensiasi ke dalam jaringan. Jenis sel ini memiliki peran spesifik dalam setiap tahap perbaikan dan mereka mempercepat proses peradangan. Dalam penelitian ini, penggunaan fraksinasi vaskular stroma untuk mengobati luka akibat luka bakar diselidiki. Uji *in vivo* dan *in vitro* digunakan untuk mengkonfirmasi keefektifan sel stroma dalam penyembuhan luka bakar (Halim D, dkk., 2010; Baglioni S, dkk. 2009).

2.2.3 Vaseline

Vaseline (*White Petrolatum*) adalah campuran dari mineral oil, paraffin dan lilin micro crystalline yang dilebur menjadi satu dalam bentuk gel halus yang biasanya berwarna off white bening. Saat dioleskan ke kulit, gel ini meresap sempurna ke pori-pori kulit dan dengan cepat akan mengganti sel kulit mati dengan sel kulit baru yang sehat. Setelah meresap ke kulit, petroleum jelly juga dapat langsung masuk ke dalam celah-celah sel kulit untuk menghalangi hilangnya air alami yang diproduksi kulit kita. Sehingga kelembapan kulit tetap terjaga secara natural. Pada dasarnya Vaseline petroleum jelly berfungsi untuk memperbaiki fungsi sel-sel pada kulit, dari fungsi inilah banyak sekali manfaat yg bisa kita dapat dari vaseline petroleum jelly. Mengandung 100% Petroleum Jelly yang berfungsi (Sethi A., 2016):

- Sebagai tabir surya
- Penyembuhan luka (*hyaluronic acid*)
- Melembabkan dan menghaluskan kulit
- Antimikroba
- Anti inflamasi

2.2.4 Kombinasi PRP dan SVFs

PRP merangsang proliferasi ADSCs, hal ini ditunjukkan bahwa PRP mengandung faktor pertumbuhan yang penting untuk proliferasi ADSCs. Ada banyak

faktor pertumbuhan penting, bFGF, EGF dan trombosit yang diturunkan faktor pertumbuhan, yang merangsang proliferasi sel induk (Van Pham, P., dkk. 2013).

PRP merangsang proliferasi ADSCs, menunjukkan bahwa PRP mengandung faktor pertumbuhan yang penting untuk proliferasi ADSCs. Ada berbagai faktor pertumbuhan yang penting, seperti bFGF, EGF dan PDGF, yang merangsang proliferasi sel induk (Chieregato K, dkk. 2011).

PRP tidak hanya merangsang proliferasi ADSCs tetapi juga menjaga potensi diferensiasi ADSCs secara *in vitro* seperti diferensiasi sel-sel chondrogenic. ADSCs yang dikombinasi PRP didapatkan peningkatan ekspresi gen terkait chondrogenesis col-II, Sox9 dan aggrecan (Van Pham, P., dkk. 2013; Zhang YS., dkk. 2011; Li H., dkk.2009).

2.3 Sel Punca (Stem Cell)

Perkembangan penelitian sel punca dimulai sejak tahun 1961, pada saat itu terapi pengobatan menggunakan sel punca pertama kali berhasil dilakukan transplantasi sumsum tulang pada tahun 1968. Pada tahun 1980-an berhasil dibuat sel punca embrio dari tikus di laboratorium, di tahun 1988 berhasil di isolasi sel punca embrio dari hamster, di tahun 1998 pertama kali berhasil di isolasi sel dari massa sel embrio dini dan dikembangkan sel punca embrio serta berhasil di idoalsi sel germinal berasal dari sel dalam jaringan gonad janin (manusia), dan pada tahun 1995 ditemukan sumber sel punca pluripoten dan penelitian sel punca terus dikembangkan untuk berbagai jenis terapi penyakit khususnya penyakit degeneratif, hingga kini banyak negara di dunia antara lain Eropa, Amerika, Jepang, Korea dan Singapura telah memakai sel punca sebagai terapi pilihan bagi penyakit kelainan hematologi maupun penyakit degeneratif (Fu dkk; 2006, Rosenstrauch dkk; 2005).

Sesuai dengan kata yang menyusunnya (*stem*: batang; *cell*: sel), stem cell adalah sel yang menjadi awal mula dari pertumbuhan sel lain yang menyusun keseluruhan tubuh makhluk hidup, termasuk manusia. Seperti batang pohon yang menjadi tumpuan bagi pertumbuhan ranting dan daunnya, *stem cell* juga merupakan awal dari pembentukan berbagai jenis sel penyusun tubuh (Halim dkk., 2010). Sel Punca merupakan sel dari embrio, fetus, atau sel dewasa yang berkemampuan untuk memperbanyak diri sendiri dalam jangka

waktu yang lama, belum memiliki fungsi spesifik, dan mampu berdiferensiasi menjadi tipe sel tertentu yang membangun sistem jaringan dan organ dalam tubuh (Rantamdkk.,2009).

Padanan kata sel punca dalam bahasa Indonesia antara lain: sel punca, sel induk, sel dasar, sel stem, sel tunas, sel promordial, dan sel batang. Hasil konsultasi Komisi Bioetika Nasional (KBN) dengan Pusat Bahasa diusulkan bahwa istilah sel punca atau sel batang sebagai padanan baku Bahasa Indonesia untuk *stem cell*. Selanjutnya, KBN memilih sel punca sebagai padanan baku untuk *stem cell* dalam Bahasa Indonesia (Soenarso dkk., 2007).

Karakteristik Sel Punca

Untuk dapat digolongkan sebagai sel punca, harus memiliki beberapa karakteristik: belum berdiferensiasi (*undifferentiated*), mampu memperbanyak diri sendiri (*selfrenewal*) dan dapat berdiferensiasi menjadi lebih dari 1 jenis sel (*multipoten/pluripoten*).

Belum Berdiferensiasi (*undifferentiated*)

Sel Punca yang belum memiliki bentuk dan fungsi spesifik seperti sel-sel lain di tubuh manusia. Sel-sel spesifik contohnya sel otot jantung (berdenyut), neuron (menghantarkan impuls), sel β pancreas (mengeluarkan hormon). Terdapat bukti ilmiah yang menunjukkan bahwa populasi sel punca dalam suatu jaringan matur, tampak sebagai suatu populasi sel inaktif, yang fungsinya baru terlihat dalam waktu dan kondisi tertentu (Halim dkk., 2010).

Mampu memperbanyak diri (*selfrenewal*)

Sel Punca dapat melakukan replikasi dan menghasilkan sel berkarakteristik sama dengan sel induknya. Kemampuan memperbanyak diri dan menghasilkan sel-sel yang sama seperti induknya ini tidak dimiliki oleh sel-sel tubuh lainnya seperti sel jantung, otak maupun sel pankreas. Kemampuan ini tidak dipunyai oleh sel-sel jantung, neuron dan pankreas. Itulah sebabnya apabila jaringan dalam jantung, otak, maupun pankreas mengalami kerusakan, maka pada umumnya kerusakan tersebut bersifat irreversible (Halim dkk.,2010).

Dapat berdiferensiasi menjadi > 1 jenis sel (*Multipoten/Pluripoten*)

Keberadaan sel punca yang belum berdiferensiasi dimaksudkan untuk menjaga kontinuitas regenerasi populasi sel yang menyusun dan organ tubuh. Dibanding sel matur lainnya, sel punca mampu untuk berdiferensiasi menjadi > 1 jenis sel tubuh (Kirschstein dan Skirboll,

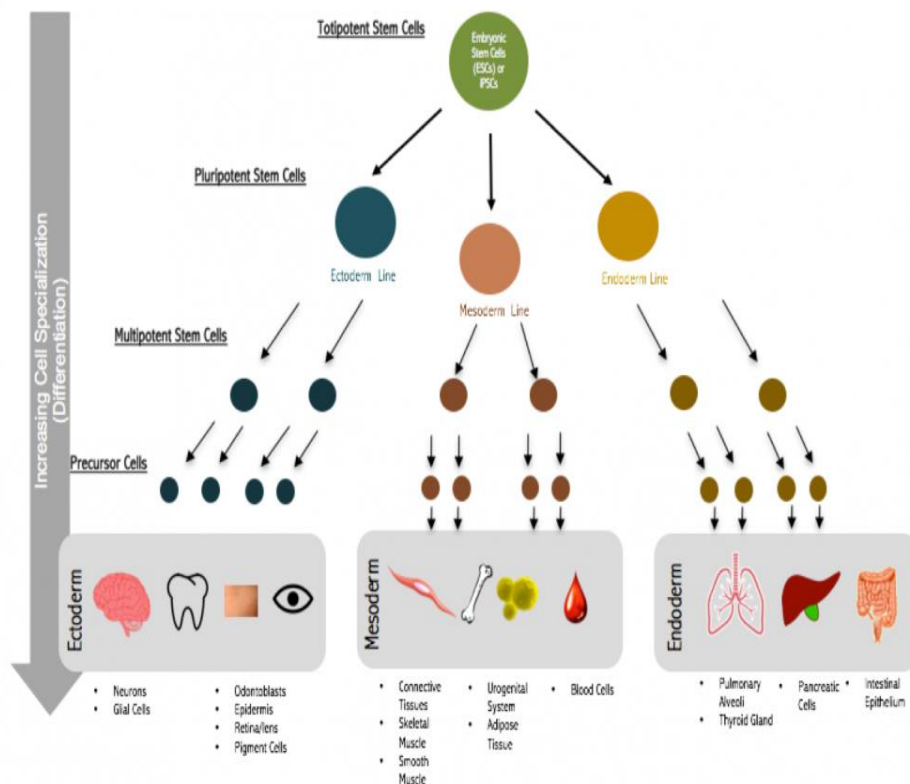
2001). Sel punca bersifat *pluripoten*, *multipoten* atau *oligopoten* bergantung pada jenis dari sel punca tersebut (Schöler, 2007).

Stem cell merupakan sel yang paling berharga untuk pengobatan regeneratif. Penelitian tentang sel punca memberikan pengetahuan lanjut tentang bagaimana suatu organisme berkembang dari satu sel, dan bagaimana kualitas sel yang menggantikan sel lain yang rusak pada organ dewasa. Sel punca memiliki kemampuan untuk secara berkesinambungan membelah baik untuk replikasi dirinya sendiri atau menghasilkan sel-sel khusus yang dapat berdiferensiasi menjadi berbagai jenis sel atau jaringan (*multilineage differentiation*).

Jenis sel punca yaitu sel embrionik dan sel punca dewasa yang banyak terdapat dalam sumsum tulang, namun pada penelitian lebih lanjut ditemukan juga bahwa ternyata sel punca dapat pula diisolasi dari darah tali pusat, darah perifer hepar, kulit, maupun pulpa dari gigi, dan bahkan dari jaringan lemak yang pada umumnya merupakan limbah buangan sisa operasi *liposuction* serta dari *human embryonic stem cell* (hESC) (Aleckovic M. dan Simon C., 2008)

Berdasarkan potensi atau kemampuan berdiferensiasi, sel punca digolongkan menjadi: (Schöler, 2007).

- ***Totipoten***
yaitu sel punca yang dapat berdiferensiasi menjadi organ hidup yang lengkap, termasuk dalam golongan ini adalah zigot (telur yang telah dibuahi).
- ***Pluripoten***
yaitu sel punca yang dapat berdiferensiasi menjadi tiga lapisan germinal: ektoderm, mesoderm, dan endoderm, tapi tidak dapat menjadi jaringan ekstra embryonik seperti plasenta dan tali pusat, termasuk golongan ini adalah sel punca embryonik.
- ***Multipoten***
yaitu sel punca yang dapat berdiferensiasi menjadi banyak jenis sel, misalnya: sel punca hematopoietik. *Unipoten*, yaitu sel punca yang hanya dapat menghasilkan satu jenis sel, tapi berbeda dengan non sel punca, jenis *unipoten* ini hanya mempunyai sifat dapat memperbaharui atau meregenerasi diri.



Gambar 2.4 Jenis Sel Punca
Sumber: Hayes, M.,2012

Sedangkan berdasarkan sumber asal *stem cell* diperoleh di berbagai jaringan tubuh, *stem cell* dibagi menjadi: zygote, yaitu pada tahap sesaat setelah sperma bertemu dengan sel telur, *stem cell embryonik* yang diperoleh dari *inner cell mass* dari suatu *blastocyst* (embrio yang terdiri dari 50-15 sel, kira-kira hari ke-5 pasca pembuahan). *Stem cell embryonik* umumnya diperoleh dari sisa embrio yang tidak dipakai pada IVF (*in vitro fertilization*). Tapi saat ini telah dikembangkan teknik pengambilan *stem cell embryonik* yang tidak membahayakan embrio tersebut, sehingga dapat bertahan hidup dan bertumbuh. Untuk masa depan hal ini mungkin dapat mengurangi kontroversi etik terhadap sel punca *embryonik* (Wobus and Boheler, 2005).

Sel punca dewasa merupakan sel-sel yang tidak berdiferensiasi dan ditemukan pada jaringan yang telah mengalami diferensiasi, serta mampu memperbaharui dirinya sendiri selama seumur hidup mikroorganisme tersebut. Peran sel punca dewasa adalah untuk mempertahankan dan memperbaiki jaringan tubuh di tempat sel punca ditemukan. Secara umum, *stem cell* dewasa dianggap memiliki potensi terbatas untuk menjadi jenis sel apapun dalam tubuh, dengan kata lain

hanya dapat menghasilkan varietas tipe sel dalam garis keturunan atau jenisnya sendiri dan dianggap mutipotensial. Terdapat dua karakteristik yang dimiliki oleh *stem cell* diantaranya adalah dapat menghasilkan sel yang serupa dengan dirinya dalam periode waktu yang panjang, kemampuan tersebut dikenal sebagai pembaharuan diri jangka panjang. Selain itu, sel tersebut dapat menghasilkan jenis sel dewasa mampu membentuk sel-sel yang berdiferensiasi sempurna dengan fenotip yang matang, mempunyai integrasi sempurna dengan jaringan dan mampu menjalankan fungsi khusus sesuai dengan jaringan tersebut. Umumnya peneliti mengidentifikasi sel punca dewasa dengan cara mengandalkan dua karakteristik yaitu morfologi sel dan identifikasi penanda permukaan (Wobus and Boheler, 2005).

Beberapa sel punca dewasa memiliki kemampuan untuk berdiferensiasi menjadi sel jaringan lain selain jaringan asalnya atau disebut sebagai plastisitas atau transdiferensiasi. Untuk menunjukkan bahwa sel punca dewasa mempunyai sifat plastisitas, harus diidentifikasi terlebih dahulu bahwa pada populasi sel jaringan awal terdapat sel punca, kemudian dibuktikan bahwa sel punca dewasa mampu menghasilkan jenis sel normal jaringan lain, dan potensi ini dapat dideteksi pada lingkungan yang baru. Sel ini harus dapat berintegrasi dengan lingkungan barunya, bertahan dan berfungsi seperti sel dewasa yang lain pada jaringan tersebut. Sel punca dewasa merupakan sel mutipotensial karena dapat menghasilkan seluruh jenis sel yang memiliki hubungan dengan jaringan asalnya (Wobus and Boheler, 2005).

Sel Punca yang digunakan pada penelitian ini, adalah PRP dan SVFs yang diisolasi dan kultur dari darah serta lemak tikus wistar. Diproduksi oleh HUM-RC RSPTN Universitas Hasanuddin, Makassar. Sel punca PRP dan SVFs ini diambil dari darah dan lemak tikus wistar umur antara 10 minggu. SOP sesuai Komite Etik Penelitian Fakultas Kedokteran Universitas Hasanuddin, Makassar.

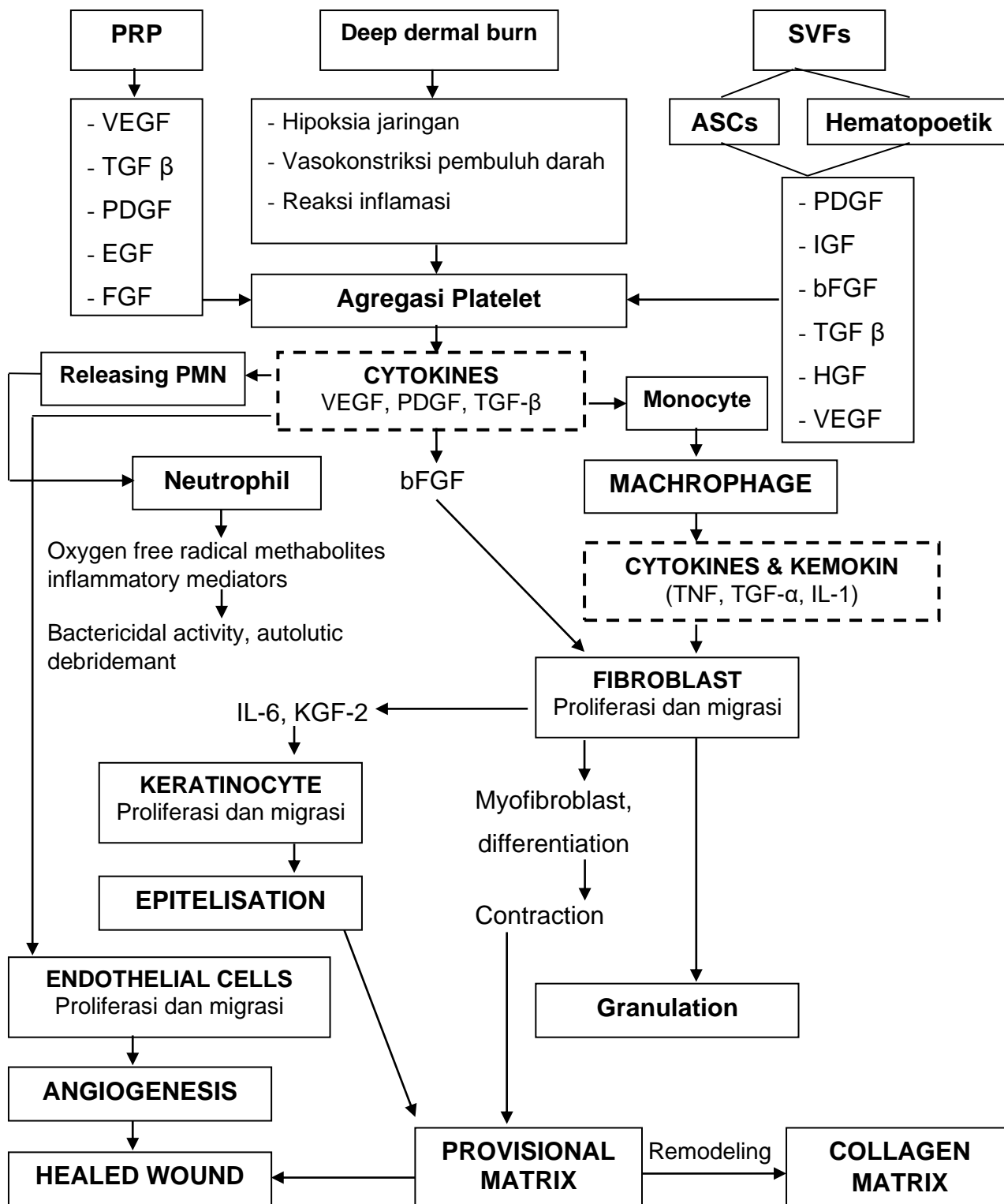
BAB III

KERANGKA KONSEP DAN DEFINISI OPERASIONAL

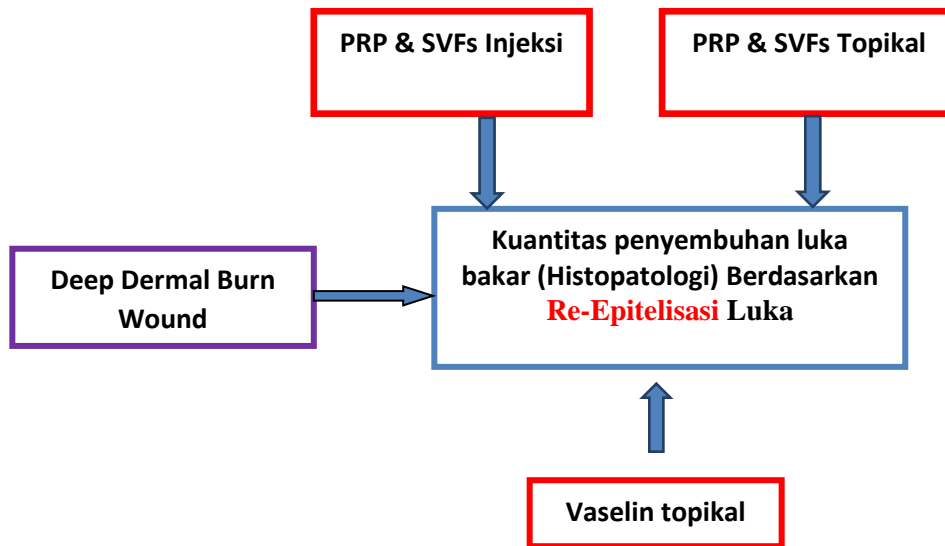
Pada Kondisi luka bakar terbentuk *thrombin formation* dan degranulasi platelets pada subendothelial (Park, J., Hwang, S., & Yoon, I.-S. 2017). Trombosit teraktivasi oleh trombin melepaskan beberapa faktor pertumbuhan yang membentuk sebuah plug hemostatik (Schaffer, C.J.; 1996). Faktor pertumbuhan yang dilepaskan oleh trombosit seperti EGF, IGF 1, TGF-alpha dan TGF-beta (Braund, R.2007; Lawrence, W.T. 1998). EGF akan berikatan pada reseptornya di permukaan sel, sehingga terjadi: (Ziegler, T. R., 1997)

1. Faktor pertumbuhan fibroblast reseptor substrat 2α (FRS2 α) merekrut struktur kompleks terdiri dari protein adaptor, *guanine nucleotide exchange factor 2* (GRB2), *the son of sevenless* (SOS), *tirosin fosfatase* (SHP2), dan protein docking, *GRB2-associated binding protein 1* (GAB1). Pembentukan FRS2 kompleks mengakibatkan aktivasi RAS/MAP kinase (Yun, Y.-R.,2010; L. Dailey, 2005;).
2. PI3K teraktivasi menyebabkan aktivasi protein kinase Akt, yang meningkatkan survival sel (mencegah apoptosis)(Yun, Y.-R., 2010).
3. Aktivasi *JAK-STAT cascade* mengakibatkan intraselular JAKs yang berkaitan dengan mereka terjadi transfosforilasi JAKs kemudian terjadi fosforilasi substrat ke hilir, termasuk reseptor JAKs dan STATs. STATs yang teraktivasi masuk ke nukleus dan mengikat sebagai dimers atau kompleks oligomer dalam gen target dan mengatur transkripsi mereka sehingga terjadi proliferasi, diferensiasi, migrasi, apoptosis, dan survival sel yang tergantung pada sinyal, jaringan, dan konteks selular (Harrison, D. A. 2012).

3.1 Kerangka Teori



3.2 Kerangka Konsep



Luka bakar deep dermal diberi perlakuan : Vaselin topikal dibandingkan PRP & SVFs injeksi dibandingkan dengan PRP & SVFs topikal kemudian dilakukan Pemeriksaan Histopatologi secara Mikroskopik dengan menilai proses Epitelisasi pada hari 1, 4, 7, 10 dan 14.

3.3 Variabel

1. Variabel Bebas / Independent
 - Kombinasi PRP + SVFs Injeksi
 - Kombinasi PRP + SVFs Topikal
 - Vaselin Topikal
2. Variabel Terikat / Dependent
 - Kuantitas penutupan defek (Histopatologi : Re-Epitelisasi)
3. Variabel Antara
 - Deep Dermal Burn

3.4 Hipotesis

- Kombinasi SVFs + PRP injeksi dapat mempercepat manifestasi klinis penyembuhan luka bakar dibandingkan Moist standar (Vaselin).
- Terdapat perbedaan Proses Epitelisasi penyembuhan Luka Bakar pada penggunaan kombinasi SVFs + PRP injeksi dibandingkan dengan perawatan konservatif Moist Standar (Vaselin).
- Terdapat perbedaan Proses Epitelisasi penyembuhan Luka Bakar pada penggunaan kombinasi SVFs + PRP injeksi dibandingkan dengan perawatan kombinasi PRP + SVFS topikal
- Terdapat perbedaan Proses Epitelisasi penyembuhan Luka Bakar pada penggunaan kombinasi SVFs + PRP topikal dibandingkan dengan perawatan konservatif moist standar (vaselin).

3.5 Definisi Operasional

3.5.1 Luka bakar *deep dermal*

Luka bakar *deep dermal* terdapat bula, tapi dasar bula menunjukkan bagian dermis yang dalam dan bagian retikuler dermis sering tampak bintik-bintik warna merah karena ekstrasvasi hemoglobin. Secara klinis adalah hilangnya fenomena capillary refill dan tes pinprick negatif.

3.5.2 *Platelet Rich Plasma* (PRP)

Suatu produk darah yang berfungsi mempercepat regenerasi endotelial, epitelial dan epidermal, menstimuli angiogenesis, merangsang sintesa kolagen, mempercepat penyembuhan jaringan lunak, menurunkan jaringan parut pada kulit, mempercepat respon homeostasis pada cedera, dan melawan efek penghambatan penyembuhan luka.

3.5.3 *Stromal Vascular Fraction cell* (SVFs) merupakan komponen lipoaspirat yang diperoleh dari liposuction jaringan lemak.

3.5.4 Epitelisasi adalah penebalan lapisan epidermis pada lapisan luka, pengamatan dilakukan dengan menggunakan mikroskop Olympus seri EX51 dengan pembesaran 40 x lapang pandang dan pewarnaan HE (Hematoksilin eosin). Kemudian gambar

histopatologi di foto menggunakan kamera OLYMPUS DP-21, gambar yang dihasilkan dipindahkan dalam bentuk Slide power point dan handout di print dengan 2 slide per page. Dibandingkan antara kelompok perlakuan dengan kelompok control. Gambar yang dihasilkan (format TIFF, 512 x 384 pixels) dikalibrasi dan luas area luka (mm^2) dan perimeter (mm) dihitung secara planimetry dengan komputer menggunakan software *Image Tool 3.0*.

3.5.5 Ketebalan kolagen adalah gambaran ketebalan serabut berwarna biru dengan pengecatan masson's trichorm, pada saat dilakukan pengamatan menggunakan mikroskop Olympus seri EX51 dengan pembesaran 100 x pada satu lapang pandang. Kemudian gambar histopatologi di foto menggunakan kamera OLYMPUS DP-21, gambar yang dihasilkan dipindahkan dalam bentuk Slide power point dan handout di print dengan 2 slide per lembar. Lokasi pengamatan kolagen adalah di daerah bekas luka bakar, selanjutnya ketebalan kolagen diinterpretasikan dengan mengukur ketebalan kolagen dengan menggunakan penggaris dengan satuan centimeter. Dibandingkan antara kelompok perlakuan dengan kelompok kontrol.

3.5.6 *Capillary Density*

Gambaran histologi pembuluh darah kapiler (lumen yang dikelilingi sel endotel dengan 1 lapis otot polos) pada penampang luka. Dilakukan dengan pengamatan menggunakan mikroskop Olympus seri EX51 dengan pembesaran 400 x pada satu lapang pandang. Kemudian gambar histopatologi di foto menggunakan kamera OLYMPUS DP-21, gambar yang dihasilkan dipindahkan dalam bentuk Slide power point dan handout di print dengan 2 slide per lembar. Lokasi pengamatan Capillary Density di daerah bekas luka bakar, selanjutnya capillary density diinterpretasikan dengan menghitung jumlah capillary density dan dibandingkan antara kelompok perlakuan dengan kelompok kontrol.

3.5.7 Jaringan Granular, ditandai adanya *fibroblast*, *myofibroblasts*, dan neovaskularisasi.

3.5.8 Respon inflamasi, ditandai oleh adanya sel PMN *leukocytes* dan makrofag.