# TESIS

## GAMBARAN ULTRASONOGRAFI KELAINAN ENDOMETRIUM PADA PASIEN KANKER PAYUDARA YANG MENDAPATKAN TERAPI HORMONAL DI RUMAH SAKIT WAHIDIN SUDIROHUSODO

## THE ULTRASONOGRAPHY IMAGING OF ENDOMETRIAL DISORDER ON BREAST CANCER PATIENTS WITH HORMONAL THERAPY IN WAHIDIN SUDIROHUSODO HOSPITAL

**Disusun dan diajukan oleh :**

**HIJRIAH THAYYIB**

**C112215205**

**KONSENTRASI PENDIDIKAN DOKTER SPESIALIS (SP-1)**
**DEPARTEMEN RADIOLOGI FAKULTAS KEDOKTERAN**
**UNIVERSITAS HASANUDDIN**
**MAKASSAR**
**2021**

# GAMBARAN ULTRASONOGRAFI KELAINAN ENDOMETRIUM PADA PASIEN KANKER PAYUDARA YANG MENDAPATKAN TERAPI HORMONAL DI RUMAH SAKIT WAHIDIN SUDIROHUSODO

Tesis

Sebagai salah satu syarat untuk mencapai Gelar Dokter Spesialis-1

Program Studi Radiologi

Disusun dan Diajukan Oleh

**Hijriah Thayyib**

Kepada

**PROGRAM PENDIDIKAN DOKTER SPESIALIS – 1 (Sp.1)**
**DEPARTEMEN RADIOLOGI**
**FAKULTAS KEDOTERAN**
**UNIVERSITAS HASANUDDIN**
**MAKASSAR**
**2021**

# LEMBAR PENGESAHAN TESIS

## GAMBARAN ULTRASONOGRAFI KELAINAN ENDOMETRIUM PADA PASIEN KANKER PAYUDARA YANG MENDAPATKAN TERAPI HORMONAL DI RUMAH SAKIT WAHIDIN SUDIROHUSODO

Disusun dan diajukan oleh :

**HIJRIAH THAYYIB**

**C112215205**

Telah dipertahankan di hadapan Panitia Ujian yang dibentuk dalam rangka Penyelesaian Studi Program Pendidikan Dokter Spesialis Program Studi Radiologi Fakultas Kedokteran Universitas Hasanuddin pada tanggal 2 Oktober 2020
dan dinyatakan telah memenuhi syarat kelulusan

Menyetujui :

| Pembimbing Utama | Pembimbing Pendamping |
|---|---|
| **Dr. dr. Mirna Muis, Sp.Rad(K)** | **Prof. Dr. dr. Bachtiar Murtala, Sp.Rad(K)** |
| **NIP. 19710908 200212 2 002** | **NIP. 19610703 198903 1 003** |

| Ketua Program Studi Radiologi Fakultas Kedokteran Unhas | Dekan Fakultas Kedokteran Unhas |
|---|---|
| **Dr. dr. Mirna Muis, Sp.Rad(K)** | **Prof. dr. Budu, Sp.M(K), M.Med.Ed, Ph.D** |
| **NIP. 19710908 200212 2 002** | **NIP. 19661231 199503 1 009** |

# PERNYATAAN KEASLIAN

Yang bertanda tangan di bawah ini :

| | | |
|---|---|---|
| Nama | : | **Hijriah Thayyib** |
| NIM | : | **C112215205** |
| Program Studi | : | **Radiologi** |
| Jenjang | : | **S2** |

Menyatakan dengan ini bahwa Tesis dengan judul Gambaran ultrasonografi kelainan endometrium pada pasien kanker payudara yang mendapatkan terapi hormonal di rumah sakit Wahidin sudirohusodo adalah karya akhir saya sendiri dan tidak melanggar hak cipta pihak lain. Apabila di kemudian hari Tesis karya saya ini terbukti bahwa sebagian atau keseluruhannya adalah hasil karya orang lain yang saya pergunakan dengan cara melanggar hak cipta pihak lain, maka saya bersedia menerima sanksi.

Makassar, Januari 2021

Yang menyatakan,

Hijriah Thayyib

# KATA PENGANTAR

Alhamdulillah, puji syukur saya panjatkan kehadirat Allah Subhanahu Wa Ta'ala atas berkah, rahmat dan hidayah-Nya sehingga saya dapat menyelesaikan karya akhir ini yang berjudul **"Gambaran Ultrasonografi Kelainan Endometrium Pada Pasien Kanker Payudara Yang Mendapatkan Terapi Hormonal Di Rumah Sakit Wahidin Sudirohusodo".** Karya akhir ini disusun sebagai tugas akhir dalam Program Studi Dokter Spesialis-1 (Sp-1) Fakultas Kedokteran Unhas.

Saya menyadari bahwa karya akhir ini masih sangat jauh dari sempurna sehingga dengan segala kerendahan hati saya mengharapkan kritik, saran dan koreksi dari semua pihak. Banyak kendala yang dihadapi dalam rangka penyusunan karya akhir ini, namun berkat bantuan berbagai pihak maka karya akhir ini dapat juga selesai pada waktunya.

Pada kesempatan ini pula saya ingin menyampaikan terima kasih dan penghargaan yang sebesar-besarnya kepada :

1. Dr. dr. Mirna Muis, Sp.Rad(K) selaku Ketua Komisi Penasehat
2. Prof. Dr. dr. Bachtiar Murtala, Sp.Rad(K) selaku sekretaris Komisi Penasehat
3. Dr. dr. Arifin Seweng, MPH selaku Anggota Komisi Penasehat
4. Dr. dr. Sahyuddin, Sp.PD-KHOM, FINASIM selaku Anggota Komisi Penasehat
5. dr. Nurlaily Idris Sp.Rad (K) selaku Anggota Komisi Penasehat

Atas segala arahan, bimbingan dan bantuan yang telah diberikan mulai dari pengembangan minat terhadap permasalahan, pelaksanaan selama

penelitian hingga penyusunan dan penulisan sampai dengan selesainya karya akhir ini. Serta ucapan terima kasih atas segala arahan, nasehat dan bimbingan yang telah diberikan selama saya menjalani pendidikan di Bagian Radiologi FK UNHAS ini.

Pada kesempatan ini pula saya ingin menyampaikan terima kasih dan penghargaan saya kepada :

1. Rektor Universitas Hasanuddin, Dekan Fakultas Kedokteran Universitas Hasanuddin, Ketua TKP-PPDS FK UNHAS dan Ketua Konsentrasi PPDS Terpadu FK UNHAS yang telah memberikan kesempatan kepada saya untuk mengikuti Program Pendidikan Dokter Spesialis Terpadu di Bagian Radiologi Fakultas Kedokteran Universitas Hasanuddin Makasar.
2. Prof. Dr. dr. Bachtiar Murtala, Sp.Rad (K) selaku Kepala Bagian Departemen Radiologi Universitas Hasanuddin, dr. Sri Asriyani, Sp.Rad (K) M.Med Ed selaku Ketua Program Studi Ilmu Radiologi Universitas Hasanuddin, dr. Luthfy Attamimi, Sp.Rad selaku Kepala Instalasi Radiologi RS. Dr. Wahidin Sudirohusodo, Dr. dr. Mirna Muis, Sp.Rad (K) selaku Kepala Instalasi RS. Universitas Hasanuddin, dr. Nurlaily Idris, Sp.Rad (K), dr. Junus Baan, Sp.Rad (K), dr. Hasanuddin, Sp.Rad(K)Onk, dr. Dario Nelwan, Sp.Rad, dr. Rafika Rauf, Sp.Rad, dr. Isdiana Kaelan, Sp.Rad, dr. Amir, Sp.Rad, dr. M. Abduh, Sp.Rad, dr. Isqandar Mas’oud, Sp.Rad, dr. Achmad Dara, Sp.Rad, dr. Sri Mulyati, Sp.Rad, dr. Taufiqqulhidayat, Sp.Rad., dr. Eny Sanre, M.Kes, Sp.Rad., dr. Rosdiana, Sp.Rad serta seluruh pembimbing dan dosen luar biasa dalam lingkup

Bagian Radiologi FK-UNHAS atas arahan dan bimbingan selama saya menjalani pendidikan.

3. Direksi beserta seluruh staf RSUP Dr. Wahidin Sudirohusodo Makasar dan RSUPTN Universitas Hasanuddin Makasar atas kesempatan yang diberikan kepada kami untuk menjalani pendidikan di rumah sakit ini.
4. Para staf Fakultas Kedokteran Universitas Hasanuddin, staf Administrasi Bagian Radiologi FK UNHAS, dan Radiografer Bagian Radiologi RSUP dr. Wahidin Sudirohusodo Makasar dan RSUPTN Universitas Hasanuddin Makassar atas bantuan dan kerjasamanya
5. Teman terbaik angkatan Januari 2016 dr. Orpa Seri, dr. Alia Amalia, dr. Elys Susanti, dr. Rani Rahmawati, dr. Wensri Sevni Kurniawati, serta seluruh teman PPDS Radiologi lainnya yang telah banyak memberikan bantuan, motivasi dan dukungan kepada saya selama masa pendidikan dan penyelesaian karya akhir ini.
6. Suami tercinta, Sarifuddin, S.KM., M.Kes., beserta anak-anak saya tercinta Yahdilil Haq Sarifuddin, Haqqul Hafiz Sarifuddin, Fathiyyah Izzah Sarifuddin dan Rasyadul Haq Sarifuddin, atas ridhonya, serta segala doa dan dukungannya dalam mendampingi saya selama mengikuti pendidikan
7. Kedua Orang Tua saya, Ayahanda tercinta H. Muhammad Thayyib dan Ibunda tercinta Hj. Darmawati yang sangat saya cintai dan hormati yang tulus dan penuh kasih sayang senantiasa memberikan dukungan, bantuan dan senantiasa mendoakan saya mengiringi perjalanan saya dalam mengikuti Pendidikan

8. Kakak saya yang tercinta Sulaeha Thayyib, S.Pd., M.Pd., beserta Suami, Muhammad Jamil Dori, dan ponakan saya tercinta Anindita Keisha Azzahra. Kakak saya tercinta Gazali Thayyib, S.P, M.Si., beserta istri, Asriani Lanti, S.Kep., Ns. dan ponakan saya tercinta Afwan Rizky Gazali, Gaisani Risqikah Gazali dan Arika Fatina Gazali, serta segenap keluarga besar lainnya, atas dukungan, bantuan dan doanya.
9. Kepada semua pihak yang tidak dapat saya sebutkan satu persatu, yang telah memberikan dukungan, bantuan dan doanya. Saya ucapkan banyak terima kasih.

Melalui kesempatan ini pula perkenankan saya mengucapkan mohon maaf sebesar-besarnya atas segala kesalahan dan kekhilafan saya baik disengaja maupun tidak, kepada semua pihak selama menjalani pendidikan ini.

Saya berharap semoga karya akhir ini bermanfaat bagi kita semua dan dapat memberikan sumbangan bagi perkembangan Ilmu Radiologi di masa yang akan datang. Semoga Allah Subhanahu Wa Ta'ala senantiasa melimpahkan rahmat dan karunia-Nya serta membalas budi baik kepada semua pihak yang telah memberikan dukungannya.

Makassar, Januari 2021

Hijriah Thayyib

## ABSTRAK

**Hijriah Thayyib** Gambaran ultrasonografi kelainan endometrium pada penderita kanker payudara yang mendapat terapi hormonal di Rumah Sakit Wahidin Sudirohusodo
**(Dibimbing oleh Mirna Muis dan Bachtiar Murtala)**

Penelitian ini bertujuan untuk menilai gambaran ultrasonografi kelainan endometrium pada penderita kanker payudara yang mendapat terapi hormonal di Rumah Sakit Wahidin Sudirohusodo.

Penelitian ini dilaksanakan di Rumah Sakit Umum Pemerintah Wahidin Sudirohusodo Makassar mulai bulan Januari sampai bulan Mei 2020. Sampel sebanyak 66 pasien yang telah mendapat terapi hormonal minimal 6 bulan berturut-turut dan dilakukan pemeriksaan ultrasonografi transvaginal. Metode analisis yang dilakukan adalah Uji *Chi Square*/Uji *Fisher* dan Uji T independen.

Hasil penelitian menunjukkan tidak terdapat hubungan yang bermakna antara penebalan endometrium pada pemeriksaan ultrasonografi transvaginal dengan pemberian terapi hormonal pada penderita kanker payudara dengan nilai *p*=0,232. Terdapat hubungan bermakna antara status menstruasi dengan penebalan endometrium pada penderita kanker payudara yang mendapat terapi hormonal dengan nilai *p*=0,002. Terdapat hubungan bermakna antara Indeks Massa Tubuh (IMT) dengan penebalan endometrium pada penderita kanker payudara yang mendapat terapi hormonal dengan nilai *p*=0,037.

**Kata kunci** : penebalan endometrium, terapi hormonal, ultrasonografi transvaginal



KEMENTERIAN PENDIDIKAN DAN KEBUDAYAAN
UNIVERSITAS HASANUDDIN
PUSAT BAHASA
11/11 2020

## ABSTRACT

**Hijriah Thayyib** The ultrasonography imaging of endometrial disorder on breast cancer patients with hormonal therapy in Wahidin Sudirohusodo hospital
**(Supervised by Mirna Muis and Bachtiar Murtala)**

The aim of this study was to evaluate ultrasonography imaging of endometrial disorders on breast cancer patients with hormonal therapy in Wahidin Sudirohusodo Hospital.

The research was conducted at the Radiology Department of the Wahidin Sudirohusodo General Hospital in Makassar from January to May 2020. Samples were 66 patients who have received hormonal therapy for minimal 6 consecutive months and evaluate by using transvaginal ultrasonography examination. The method used were Chi Square/Fisher's test and independent T-test.

The results show that there is no significant correlation between the endometrial thickening occurence on transvaginal ultrasonography examination with hormonal therapy of breast cancer patients with p value 0.232. There is significant correlation between menstrual status with endometrial thickening of breast cancer patients who have received hormonal therapy with p value 0.002. There is significant correlation between Body Mass Index (BMI) with endometrial thickening of breast cancer patients who have received hormonal therapy with p value 0.037.

**Keywords** : endometrial thickening, hormonal therapy, transvaginal ultrasonography

KEMENTERIAN PENDIDIKAN DAN KEBUDAYAAN
UNIVERSITAS HASANUDDIN
PUSAT BAHASA
1/11 2020

## DAFTAR ISI


| | |
|---|---|
| **SAMPUL DEPAN** | **i** |
| **KARYA AKHIR** | **ii** |
| **HALAMAN PENGESAHAN** | **iii** |
| **PERNYATAAN KEASLIAN KARYA AKHIR** | **iv** |
| **KATA PENGANTAR** | **v** |
| **ABSTRAK** | **x** |
| **ABSTRACT** | **xi** |
| **DAFTAR ISI** | **xii** |
| **DAFTAR TABEL** | **xv** |
| **DAFTAR GAMBAR** | **xvi** |
| **DAFTAR ARTI LAMBANG DAN SINGKATAN** | **xviii** |
| **DAFTAR LAMPIRAN** | **xix** |
| **BAB I PENDAHULUAN** | **1** |
| A. Latar Belakang Masalah | 1 |
| B. Rumusan Masalah | 4 |
| C. Tujuan Penelitian | 5 |
| 1. Tujuan umum | 5 |
| 2. Tujuan khusus | 5 |
| D. Manfaat penelitian | 5 |
| **BAB II TINJAUAN PUSTAKA** | **7** |
| A. Kanker Payudara | 7 |
| B. Tamoxifen | 9 |

1. Definisi 9

2. Indikasi dan efek Tamoxifen pada kanker payudara 10

3. Pengaruh Tamoxifen terhadap endometrium 11

4. Hubungan Tamoxifen dengan kanker endometrium 14

C. Aromatase Inhibitor 16

D. Hiperplasia endometrium 18

1. Anatomi dan Fisiologi endometrium 18

2. Definisi hiperplasia endometrium 22

3. Patologi hiperplasia endometrium 23

4. Hubungan antara hiperplasia dan kanker endometrium 23

5. Faktor risiko hiperplasia endometrium 25

E. Penilaian ketebalan endometrium dengan ultrasonografi transvaginal 28

**BAB III KERANGKA PENELITIAN 35**

A. Kerangka Teori 35

B. Kerangka Konsep 36

**BAB IV METODOLOGI PENELITIAN 37**

A. Desain Penelitian 37

B. Waktu dan Tempat Penelitian 37

C. Populasi Penelitian 37

D. Sampel dan Cara Pengambilan Sampel 37

E. Besar Sampel 38

F. Kriteria Inklusi dan Eksklusi 38

1. Kriteria Inklusi 38
2. Kriteria Eksklusi 39
G. Izin Penelitian dan Ethical Clearance 39
H. Alokasi Subjek dan Prosedur Penelitian 39
1. Alokasi Subjek 39
2. Prosedur penelitian 39
a. Alat dan Bahan 39
b. Cara Kerja 40
I. Identifikasi dan Klasifikasi Variabel 40
J. Definisi Operasional dan Kriteria Objektif 41
K. Pengolahan dan Analisis Data 42
L. Alur Penelitian & pengumpulan data 43
**BAB V HASIL PENELITIAN DAN PEMBAHASAN 44**
A. HASIL PENELITIAN 44
B. PEMBAHASAN 57
**BAB VI KESIMPULAN DAN SARAN 65**
**DAFTAR PUSTAKA 66**
**LAMPIRAN 69**

# DAFTAR TABEL

Halaman


1. Jenis terapi hormonal berdasarkan kelompok usia 45
2. Distribusi ketebalan endometrium pasien berdasarkan jenis terapi hormonal 48
3. Ketebalan endometrium pada pengguna tamoxifen dan aromatase inhibitor 48
4. Nilai rata-rata ketebalan endometrium pasien 49
5. Distribusi ketebalan endometrium pasien berdasarkan status menstruasi 49
6. Ketebalan endometrium berdasarkan status menstruasi 49
7. Nilai rata-rata ketebalan endometrium berdasarkan status menstruasi 50
8. Distribusi ketebalan endometrium pasien pada kelompok terapi Tamoxifen berdasarkan status menstruasi 50
9. Ketebalan endometrium pada kelompok tamoxifen premenopause dan postmenopause 51
10. Nilai rata-rata ketebalan endometrium pasien pada kelompok tamoxifen premenopause dan postmenopause 51
11. Lama pemberian terapi hormonal 52
12. Faktor risiko kanker payudara terkait paparan estrogen berdasarkan jenis terapi 54
13. Faktor risiko ketebalan endometrium 55

# DAFTAR GAMBAR

Halaman


1. Efek estrogen pada wanita 10
2. Anatomi uterus 18
3. Siklus menstruasi 19
4. Proliferasi endometrium 22
5. Skema teknik ultrasonografi transabdominal dan transvaginal 29
6. Gambaran normal uterus pada potongan sagittal 31
7. Orientasi gambar pada ultrasonografi transvaginal 32
8. Gambaran perubahan ketebalan endometrium pada fase siklus menstruasi 34
9. Skema kerangka teori 35
10. Skema kerangka konsep 36
11. Pengukuran ketebalan endometrium 40
12. Alur penelitian 43
13. Diagram usia saat dilakukan penelitian 45
14. Diagram usia menarche 47
15. Diagram status menstrual 47
16. Diagram penebalan endometrium pada pengguna tamoxifen dan aromatase inhibitor 51
17. Diagram lama pemberian tamoxifen dan aromatase inhibitor 53
18. Diagram penggunaan kontrasepsi hormonal dan paritas 54

19. Diagram ketebalan endometrium pada pengguna kontrasepsi 55

20. Diagram penebalan endometrium berdasarkan paritas 56

21. Diagram penebalan endometrium berdasarkan Index Massa Tubuh 56

## DAFTAR ARTI LAMBANG DAN SINGKATAN

| Lambang/Singkatan | | Arti dan Keterangan |
|---|---|---|
| USG | : | Ultrasonografi |
| ER | : | Estrogen Receptor |
| SERM | : | Selective Estrogen Receptor Modulator |
| PR | : | Progesteron Receptor |
| HER | : | Human Epidermal Growth Factor Receptor |
| BRCA | : | Breast Cancer Gene |
| IMT | : | Indeks Massa Tubuh |
| TAM | : | Tamoxifen |
| AIs | : | Aromatase Inhibitor |
| RSUPTN | : | Rumah Sakit Umum Perguruan Tinggi Negeri |
| RSUP | : | Rumah Sakit Umum Pusat |
| UNHAS | : | Universitas Hasanuddin |

# DAFTAR LAMPIRAN


| | | Halaman |
|---|---|---|
| 1. | Rekomendasi persetujuan etik | 72 |
| 2. | Formulir persetujuan setelah penjelasan (*Informed consent*) | 73 |
| 3. | Formulir data sampel | 74 |
| 4. | Data sampel penelitian | 77 |
| *5.* | *Curriculum vitae* | 78 |

# BAB I

# PENDAHULUAN

## A. Latar Belakang Masalah

Kanker payudara merupakan jenis kanker yang paling sering ditemukan pada wanita. Insiden kanker payudara sangat bervariasi di seluruh dunia. Insiden lebih tinggi di negara maju seperti Eropa dan Amerika Serikat dibandingkan dengan negara berkembang diantaranya Afrika dan Asia. Mayoritas pasien terdiagnosis pada usia di atas 50 tahun, wanita paling banyak menderita kanker payudara, hanya 1% laki-laki yang terdiagnosis sebagai kanker payudara. Berdasarkan data National Breast and Ovarian Cancer, diketahui bahwa perempuan umur kurang dari 40 tahun berisiko untuk terkena kanker payudara yaitu 1 per 200 penduduk dan risiko ini akan meningkat tajam seiring dengan bertambahnya usia. (Marice, 2014)

Melalui pemeriksaan imunohistokimia, pasien kanker payudara dapat terdeteksi apakah bersifat *Estrogen Receptor-positive* (*ER-positive*) atau bersifat *Estrogen Receptor-negative* (*ER-negative*). Kanker payudara yang mengekspresikan banyak reseptor estrogen di permukaannya disebut *ER-positive*, dan yang kurang mengekspresikan reseptor estrogen disebut *ER-negative*. Kanker payudara dengan *ER-positive* memberikan prognosis yang lebih baik untuk keberhasilan penggunaan terapi hormonal (Moy, 2008)

Secara umum kerja terapi adjuvant hormonal adalah mencegah pertumbuhan dan perkembangan kanker yang diduga berkaitan dengan peran hormon estrogen yang menyebabkan proliferasi dan pertumbuhan sel kanker payudara. Pada pasien kanker payudara dengan *ER-positive*, dilakukan terapi hormonal yang merupakan salah satu dari jenis terapi adjuvant sistemik yang biasa diberikan setelah terapi lokal definitif untuk kanker payudara. Tamoxifen merupakan jenis terapi hormonal yang paling sering digunakan. Tamoxifen merupakan anti estrogen nonsteroid sintetik yang bekerja dengan cara berikatan secara kompetitif terhadap reseptor estrogen, sehingga menghambat aksi dari estradiol (Fung *et al*., 2003). Pemberian jangka panjang tamoxifen, pada beberapa penelitian menunjukkan adanya efek samping berupa peningkatan ketebalan endometrium. Endometrium yang menebal dapat merupakan suatu gambaran dari polip, hiperplasia atau kanker endometrium (Suparman, E. 2014)

Tamoxifen merupakan suatu *Selective Estrogen Receptor Modulator* (SERM), berikatan dengan *ER* seperti halnya estrogen, namun mengubah bentuk *ER* dengan cara yang berbeda. Tamoxifen memperlihatkan aktivitas antagonis dan agonis estrogen ganda tergantung pada konteks jaringan, sel atau gen. Tamoxifen akan bertindak menyerupai estrogen pada endometrium, tulang, hati dan bahkan pada beberapa gen di payudara. Sementara pada mayoritas gen di payudara,

tamoxifen bertindak sebagai antagonis dalam menghambat *estrogen-dependent transcription* (Cohen, I. *et al*., 2015)

Dosis kumulatif yang tinggi dari tamoxifen memiliki risiko relatif 3 – 7 kali terhadap terjadinya kanker endometrium yang biasanya diawali dengan tanda klinis pendarahan abnormal. Seoud *et al*., mengumpulkan dari berbagai penelitian bahwa kanker endometrium yang terjadi akibat penggunaan tamoxifen berkisar antara 0 – 8%, sedangkan Fung *et al*. menemukan angka 2%. Gambaran patologis awal proses tersebut adalah hiperplasia endometrium dengan atau tanpa sel atipikal. Semakin kompleks derajat hiperplasi dan semakin banyak ditemukan sel atipikal, maka risiko kanker endometrium semakin besar (Seoud., M. *et al*., 1999)

Perlunya pemeriksaan skrining terhadap risiko kanker endometrium terus menjadi kajian. Skrining pada populasi umum tanpa faktor risiko pada dasarnya tidak diperlukan. Rekomendasi dari *American College of Obstetry and Gynecology* (ACOG) berlawanan dengan pernyataan tersebut. ACOG menyarankan untuk melakukan pemeriksaan skrining endometrium pada penderita kanker payudara, terutama yang mendapat terapi tamoxifen (Garuti, G. *et al*., 2004)

Berbagai modalitas pemeriksaan dapat digunakan untuk skrining kanker endometrium, yang pada dasarnya adalah mencari perubahan abnormal pada dinding endometrium. Di antara berbagai modalitas pemeriksaan skrining, ultrasonografi merupakan modalitas yang non invasif dengan tingkat akurasi yang memadai. Menurut rekomendasi

ACOG, ultrasonografi atau biopsi endometrial dapat digunakan sebagai evaluasi awal pada pendarahan postmenopause dan bila ditemukan ketebalan endometrium kurang atau sama dengan 4 milimeter, maka pemeriksaan biopsi tidak diperlukan (Fung, M.K.F. *et al*., 2003)

Beberapa penelitian lain mendapatkan hasil yang bertolak belakang, tidak terdapat perbedaan ketebalan endometrium pada penderita kanker payudara yang mendapat terapi hormonal dengan yang tidak mendapat terapi hormonal yang diukur dengan ultrasonografi. Menurut penelitian Fung *et al*. (2003), angka sensitifitas adalah 63,3%, spesifitas 60,4%, nilai prediksi positif adalah 43,3% dan nilai prediksi negatif adalah 77,5%. Seoud *et al*. (1999) juga menyimpulkan tidak ada korelasi antara ketebalan endometrium dengan patologi endometrium. Kontroversi ini menunjukkan masih diperlukannya penelitian yang mempelajari pengaruh pemberian hormonal terhadap penebalan endometrium pada pasien-pasien kanker payudara (Fung, *et al*., 2003)

## B. Rumusan masalah

Berdasarkan latar belakang masalah di atas, dapat dibuat rumusan masalah sebagai berikut : “Bagaimanakah gambaran ultrasonografi kelainan endometrium pada pasien kanker payudara yang mendapat terapi hormonal di Rumah Sakit wahidin Sudirohusodo ?”

## C. Tujuan penelitian

1. Tujuan Umum :

   Tujuan penelitian ini adalah untuk menilai gambaran ultrasonografi kelainan endometrium pada pasien kanker payudara yang mendapatkan terapi hormonal di Rumah Sakit Wahidin Sudirohusodo

2. Tujuan Khusus :

   a. Menilai ketebalan lapisan dan echogenitas endometrium pada pasien kanker payudara premenopause yang mendapat terapi hormonal tamoxifen

   b. Menilai ketebalan lapisan dan echogenitas endometrium pada pasien kanker payudara post menopause yang mendapat terapi hormonal tamoxifen

   c. Menilai ketebalan lapisan dan echogenitas endometrium pada pasien kanker payudara post menopause yang mendapat terapi hormonal aromatase inhibitor

## D. Manfaat penelitian

1. Manfaat praktis

   Manfaat penelitian ini bagi dunia praktis kedokteran adalah sebagai dasar dalam memutuskan perlunya melakukan skrining dengan pemeriksaan ultrasonografi untuk mengukur ketebalan endometrium pada penderita kanker payudara yang mendapat terapi hormonal.

2. Manfaat teoritis

   Hasil penelitian diharapkan dapat memberikan sumbangan bagi perkembangan ilmu pengetahuan dan juga sebagai salah satu referensi bagi peneliti selanjutnya di bidang radiologi, khususnya ultrasonografi diagnostik

# BAB II

# TINJAUAN PUSTAKA

## A. Kanker payudara

Kanker payudara merupakan kanker yang paling sering terdiagnosa pada wanita, terjadi lebih dari 1,2 juta wanita di seluruh dunia setiap tahunnya (Dizon *et al*., 2009). Kanker payudara merupakan kanker terbanyak di seluruh dunia, sedangkan menurut data Sistem Informasi Rumah Sakit (SIRS) tahun 2007, kanker payudara menempati urutan pertama kanker yang paling banyak diderita wanita indonesia. Angka kejadian kanker payudara di Indonesia adalah 36 per 100.000, disusul kanker leher rahim dengan angka kejadian 16 per 100.000 (Kementerian Kesehatan Republik Indonesia, 2012).

Faktor usia dan jenis kelamin memegang peranan penting. Mayoritas pasien terdiagnosis pada usia di atas 50 tahun dan seratus kali lebih sering terjadi pada wanita dibanding laki-laki. Berbagai hal yang berkaitan dengan peningkatan paparan estrogen seperti menarche awal, menopause akhir, nullipara atau penggunaan terapi pulih hormon diketahui sebagai faktor risiko terjadinya kanker payudara. Riwayat keluarga yang pernah mengalami kanker payudara dan pengaruh gaya hidup seperti alkohol, obesitas atau asupan lemak tinggi juga dapat meningkatkan faktor risiko. Para peneliti juga menemukan adanya kaitan

antara mutasi dua gen yaitu BRCA1 dan BRCA2 terhadap kejadian kanker ini (Suparman, E. 2014)

Berdasarkan tipe imunohistokimia, kanker payudara dikategorikan dalam 4 kelompok, yakni :

A. Luminal cell-like tumors

1. Luminal A (ER +, PR +, HER2 -, kadar protein Ki-67 yang rendah)
2. Luminal B (ER +, PR +, HER2 +/-, kadar protein Ki-67 yang tinggi)

B. Basal cell-like (BCL) atau triple-negative prototype (ER -, PR -, HER2 - )

C. HER2 – enriched (ER-, PR -, HER2 + )

D. Normal breast-like group

Luminal A dan B keduanya mengekspresikan reseptor estrogen dan menunjukkan profil yang sama dengan gambaran normal sel luminal kelenjar payudara. Tumor dengan luminal A ditunjukkan dengan prognosis yang baik dan gambaran kurang agresif jika dibandingkan dengan kelompok BCL atau kelompok Her2/neu. Subtipe BCL merupakan tipe tumor yang agresif, dengan gambaran klinis yang berat, kurang respon terhadap terapi endokrin, dan mutasi BRCA1 (Spitale, A., *et al*., 2009)

Staging pada kanker payudara yang paling sering digunakan adalah berdasarkan klasifikasi TNM (T untuk tumor primer, N untuk keberadaan limfoid regional dan M untuk metastasis). Stage kanker payudara terdiri dari stage 0-IV, stage 0 untuk kanker payudara non-invasif, meliputi lobular carcinoma in situ (LCIS), stage I untuk tumor microinvasif tanpa penyebaran ke limfonodi regional, stage II untuk tumor

primer >2 cm dengan keterlibatan limfonodi axilla ipsilateral atau tumor >5 cm tanpa keterlibatan limfonodi dan stage III-IV untuk tumor yang meluas disertai keterlibatan limfonodi hingga metastasis jauh (Hongying, *et al*., 2014)

Terapi pada kanker payudara meliputi terapi lokal (pembedahan dan radiasi) serta terapi sistemik seperti terapi hormonal, kemoterapi dan/atau *humanized monoclonal antibody* (transtuzumab). Pilihan terapi akan berbeda berdasarkan stage kanker. Dari berbagai jenis pilihan terapi tersebut terdapat  jenis terapi sistemik yang diberikan setelah terapi lokal definitif untuk kanker payudara, salah satunya adalah penggunaan tamoxifen. Tamoxifen adalah salah satu jenis terapi hormonal selain aromatase inhibitor, fulvestran dan ovarium function suppression atau ablasi. Tamoxifen secara signifikan mengurangi risiko rekurensi dan kematian akibat kanker payudara (Moy, 2008)

## B. Tamoxifen

### 1. Definisi

Tamoxifen merupakan *Selective Estrogen Receptor Modulator* (SERM) oral. SERM merupakan profil farmakologi yang dikarakterisasi oleh aktivitas antagonis estogen pada beberapa jaringan sedangkan pada jaringan lain bertindak sebagai estrogen. Tamoxifen berefek sebagai antiestrogenik pada payudara, sedangkan pada jaringan lain seperti

tulang, sistem kardiovaskular dan uterus, tamoxifen memiliki efek estrogenik (Moy, 2008).

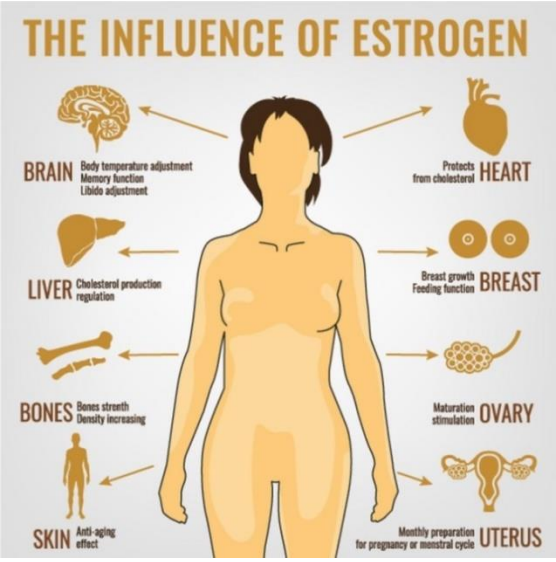


Gambar 1. Efek estrogen pada wanita (*National Cancer Institute*, 2013)

**2. Indikasi dan efek Tamoxifen pada kanker payudara**

Tamoxifen sering digunakan pada prevensi dan penanganan pasien kanker payudara, sebagai terapi adjuvan setelah operasi atau pada kanker payudara stadium lanjut atau metastatik. Tamoxifen merupakan salah satu jenis terapi hormonal pada kanker payudara khususnya pada beberapa tumor yang mengekspresikan banyak reseptor estrogen pada permukaan selnya. Pada jenis tumor ini, hormon estrogen wanita menstimulasi proliferasi tumor yang berikatan dengan reseptor estrogen dan mengatur siklus pertumbuhan sel (Moy, 2008)

Pemeriksaan imunohistokimia merupakan teknik pemeriksaan yang lebih baik dibandingkan teknik tradisional *ligand-binding assay* (LBA) terhadap status reseptor estrogen dan progesteron pada kanker

payudara. Reseptor estrogen dan progesteron merupakan biomarker dalam memprediksi prognosis keberhasilan terapi hormonal pada kanker payudara. Kanker payudara yang memerlukan estrogen untuk berkembang disebut *ER-positive*, sementara kanker payudara yang tidak tergantung pada estrogen dalam berkembang disebut *ER-negative*. Tamoxifen merupakan obat hormonal yang paling banyak digunakan pada wanita dengan *ER-positive*. Tamoxifen bekerja dengan cara mencegah estrogen dalam menstimulasi pertumbuhan sel kanker yang memerlukan estrogen untuk proliferasi (Moy, 2008; Monticciolo, D.L. 2018)

Data dari *Early Breast Cancer Trialist's Collaborative Group* (EBCTGG) memperlihatkan bahwa 5 tahun penggunaan tamoxifen mengurangi risiko tahunan dari rekurensi kanker payudara menjadi sekitar 4% dan penurunan risiko tahunan kematian menjadi sekitar 35%. Terapi adjuvan tamoxifen untuk 5 tahun merupakan satu dari pilihan standar untuk wanita postmenopause dengan *ER-positive* pada kanker payudara yang terlokalisir dan merupakan satu-satunya pilihan standar untuk wanita premenopause *ER-positive* dengan kanker payudara terlokalisir (Moy, 2008; Tergas, A.I. *et al*., 2012).

**3. Pengaruh tamoxifen terhadap endometrium**

Tamoxifen sitrat adalah suatu antiestrogen nonsteroid derivat trifeniletilen yang terikat pada reseptor estrogen. Preparat ini banyak dipakai sebagai terapi adjuvan pada wanita dengan kanker payudara. Tamoxifen diberikan dalam dosis tunggal 20 – 40 mg per hari dan tersedia

dalam sediaan tablet maupun sirup bebas gula. Beberapa penelitian dikatakan bahwa pemberian tamoxifen per oral menunjukkan penurunan angka mortalitas pada kanker payudara stadium awal (Hann *et al*., 1997). Tamoxifen juga menjadi alternatif terapi pada metastasis kanker payudara. Efek yang menguntungkan ini didapatkan pada pemberian jangka panjang sekitar lima tahun atau lebih (Fung, M.K.F. *et al*., 2003).

Pemberian jangka panjang dari tamoxifen memberikan suatu masalah baru. Pada awalnya obat ini dianggap aman dan efektif dengan efek samping yang dapat diabaikan. Obat ini juga diharapkan dapat menjadi obat preventif pada wanita asimptomatik yang termasuk pada golongan risiko tinggi kanker payudara. Namun beberapa penelitian menunjukkan efek samping yang kurang baik pada endometrium, khususnya pada wanita postmenopause. Pengaruh tamoxifen pada endometrium adalah abnormalitas endometrium yang bisa didapatkan dalam bentuk polip endometrium, hiperplasia endometrium, leiomyomata, adenomyosis dan kanker endometrium (Fung, M.K.F. *et al*., 2003).

Sebagai suatu antiestrogen, tamoxifen secara kompetitif berikatan dengan reseptor estrogen, sehingga menghambat aksi ekstradiol di payudara. Tamoxifen ternyata secara struktural berdekatan dengan estrogen sintetik dietilstilbestrol yang mempunyai aktifitas agonis estrogen pada epitel vagina dan endometrium wanita postmenopause. Hal ini adalah suatu fenomena yang menarik karena efek antagonis estrogen yang terjadi pada kanker payudara tidak terjadi pada endometrium.

Pemberian tamoxifen ternyata tidak menghambat pertumbuhan endometrium seperti yang diperkirakan sebelumnya. Tamoxifen memacu efek estrogen terhadap differensiasi epitel skuamosa serviko-vaginal pada wanita postmenopause. Begitu juga pada endometrium, dimana pada wanita yang diberi tamoxifen terjadi peningkatan insidensi atrofi endometrium (Sriwahyuni, F., 2014).

Tamoxifen adalah agonis estrogen lemah pada jaringan endometrium postmenopause. Sampai dengan 50% dari wanita yang diberi tamoxifen yang mengalami abnormalitas endometrium setelah 6 - 36 bulan penggunaan. Dengan menggunakan cut-off point > 5 mm, sekitar 48,6% dari wanita postmenopause yang diberi tamoxifen mengalami penebalan endometrium, meskipun pada penelitian ini tidak ditemukan satu pun yang menderita kanker endometrium (Hassan, M.G.A.Y., 2013)

Seberapa besar pengaruh tamoxifen terhadap abnormalitas endometrium pada pemeriksaan ultrasonografi telah banyak diteliti. Ketebalan endometrium wanita normal pada pemeriksaan ultrasonografi adalah kurang dari 5 mm. Endometrium wanita yang menerima tamoxifen lebih tebal daripada kontrol normal (9-13 mm vs 4-5,4 mm). Gambaran lain yang sering menyertai adalah beberapa ruangan kistik di endometrium. Berdasarkan *guideline* dari *Society of Obstetric and Gynecology of Canada*, definisi dari penebalan endometrium asimptomatik adalah bila ketebalan endometrium pada pemeriksaan ultrasonografi lebih dari 5 mm, beberapa literatur lain menyebutkan ketebalan 8 – 11 mm pada

wanita asimptomatik adalah normal, dan bila >11 mm maka direkomendasikan untuk dilakukan pemeriksaan histopatologis. Penelitian lain menyebutkan cut-off point 6 mm sebagai penebalan endometrium abnormal (Fung, M.K.F. *et al*., 2003).

Ketebalan endometrium meningkat sejalan dengan lamanya pemberian tamoxifen dengan kecepatan 0,75 mm/tahun. Ketebalan endometrium rata-rata setelah pemberian tamoxifen 5 tahun adalah 12 (antara 6-21 mm). Setelah penghentian tamoxifen, ketebalan endometrium berkurang 1,27 mm/tahun. Penelitian sebelumnya oleh Hann et al, (1997) menunjukkan bahwa terdapat korelasi antara penebalan endometrium dengan penggunaan tamoxifen lebih dari 5 tahun, dimana mayoritas wanita yang diterapi dengan tamoxifen mengalami penebalan endometrium kurang dari 8 mm, namun kebanyakan dari mereka asimptomatik. Dosis tamoxifen yang aman terhadap kejadian abnormalitas endometrium telah menjadi perhatian beberapa peneliti. Pemberian 35 gr tamoxifen per hari dianggap sebagai dosis maksimal yang aman terhadap abnormalitas endometrium (Hann, L.E., *et al*., 1997).

**4. Hubungan tamoxifen dengan kanker endometrium**

Penggunaan tamoxifen sebagai kemoterapi atau profilaksis kanker payudara meningkatkan risiko relatif kanker endometrium sebesar 1,3 sampai 7,5 kali dan risiko ini meningkat sesuai dengan durasi pemberian dan dosis kumulatif tamoxifen. Seoud *et al.,* (1999) mengumpulkan dari berbagai penelitian bahwa kanker endometrium yang terjadi akibat

penggunaan tamoxifen berkisar antara 0-8%, sedangkan Fung *et al*., (2003) menemukan angka 2%.

Munculnya keganasan endometrium mungkin juga disebabkan oleh efek rangsangan pertumbuhan dari obat tersebut yang berpadu dengan rangsangan genotoksik. Tamoxifen adalah suatu karsinogen hepatik dan memacu suatu efek genotoksik yang tergantung dosis pada liver hewan coba, seperti juga pada sel limfoblastoid manusia. Kemungkinan tamoxifen juga memiliki efek tersebut pada endometrium. Faktor protektif dari progesteron yang hilang pada kelompok wanita postmenopause juga meningkatkan risiko terjadinya kanker endometrium pada wanita yang mendapatkan stimulasi serupa estrogen. Efek stimulasi tersebut menghasilkan pertumbuhan endometrium yang dapat dilihat dalam bentuk penebalan endometrium, polip endometrium, hiperplasia endometrium hingga kanker endometrium (Persadie., R.J. 2002).

Penggunaan tamoxifen, sebagai terapi estrogen, sangat jelas berhubungan dengan peningkatan insidensi kanker endometrium. Meski hanya 1 tahun penggunaan tamoxifen sebagai terapi adjuvan telah dihubungkan dengan sedikit kenaikan insidensi. Risiko akan semakin meningkat dengan waktu penggunaan yang lebih lama. Namun interpretasi terhadap hasil ini juga merupakan suatu masalah karena kebanyakan wanita yang memperoleh tamoxifen sebelumnya juga memiliki riwayat penggunaan terapi pengganti estrogen sebelum didiagnosis menderita kanker payudara. Sebuah *follow-up* selama 8 tahun

oleh NSABP B-14, pada 2.843 pasien yang secara acak dipilih untuk menerima sedikitnya 5 tahun penggunaan tamoxifen atau placebo mengindikasikan bahwa tamoxifen berkaitan dengan rerata risiko tahunan 1,7 per 1.000, risiko relatif 2,2 dibandingkan dengan rerata berbasis populasi dari kanker endometrium yang diperoleh dari *Surveillance Epidemiology and End Results (SEER)*. Tipe kanker endometrium yang diderita oleh pasien pengguna tamoxifen adalah serupa dengan pasien yang tidak terpapar oleh tamoxifen. Dari 23 kanker pada NSBAP B-14, 18 diantaranya adalah *low histologic grade* dan umumnya masih pada stage I. Empat pasien yang ada akhirnya meninggal karena kanker endometrium, mengindikasikan potensi lethal dari komplikasi ini dan mengindikasikan perlunya identifikasi awal terhadap gejala dari kanker endometrium, khususnya adanya pendarahan pervaginam. Risiko kanker endometrium pada pengguna tamoxifen dihubungkan dengan durasi terapi dan akan lebih tinggi pada wanita dengan obesitas dan pada wanita dengan riwayat terapi hormonal pengganti sebelumnya.

## C. Aromatase Inhibitor

Inhibitor aromatase berfungsi untuk menghentikan produksi estrogen pada wanita yang mengalami fase menopause. Ada tiga macam obat yang dapat menghentikan produksi estrogen pada wanita pasca menopause yaitu letrozole, anastrozole dan exemestane. Obat ini juga berfungsi untuk mengobati kanker payudara dini.

Jika dibandingkan dengan tamoxifen, obat-obat di atas lebih mampu menurunkan risiko kanker datang kembali hanya dengan jangka waktu konsumsi selama lima tahun. Pada kanker stadium awal, fungsi inhibitor aromatase pada hormon reseptor positif kanker payudara diyakini memiliki lebih banyak kelebihan dan sedikit efek samping daripada tamoxifen (Khambri, D., *et al*., 2008)

Inhibitor aromatase akan menghalangi enzim di dalam jaringan lemak dan jaringan ini memiliki peran dalam mengubah hormon endrogen menjadi hormon estrogen. Obat ini tidak menghentikan ovarium dalam memproduksi estrogen tetapi menurunkan kadar estrogen itu sendiri. Kurangnya kadar estrogen ini akan merangsang pertumbuhan hormon reseptor positif kanker payudara.

Beberapa studi menyebutkan bahwa inhibitor aromatase memiliki efek samping yang serius pada tubuh dibandingkan tamoxifen. Aromatase tidak menyebabkan kanker rahim dan jarang menyebabkan pembekuan darah, namun aromatase dapat menyebabkan kaku dan nyeri pada sendi. Dengan beralih ke inhibitor aromatase, efek samping tersebut akan meningkat dan kebanyakan wanita menghentikan pengobatannya. Inhibitor aromatase juga dapat menyebabkan osteoporosis karena mampu menghilangkan estrogen setelah menopause. Inhibitor ini tidak menyebabkan efek samping yang serius seperti terjadinya gumpalan darah, stroke, dan kanker endometrium, namum inhibitor biasanya dapat

menyebabkan masalah pada jantung dan kerusakan tulang pada tahun pertama pengobatan seperti osteoporosis atau patahnya tulang.

## D. Hiperplasia Endometrium

### 1. Anatomi dan Fisiologi Endometrium

Endometrium adalah lapisan terdalam pada uterus. Lapisan berikutnya adalah myometrium atau lapisan muskularis yang terdiri dari lapisan tebal otot polos. Sedangkan lapisan terluar adalah lapisan perimetrium atau serosa. Di dalam lapisan endometrium terdapat pembuluh darah yang berguna untuk menyalurkan zat makanan ke lapisan ini. Pembuluh darah ini akan luruh dan menyebabkan terjadinya menstruasi pada wanita apabila tidak terjadi pembuahan ovum oleh sel sperma. Ovum yang telah dibuahi (yang biasa disebut fertilisasi) selanjutnya akan menempel di lapisan endometrium (implantasi).

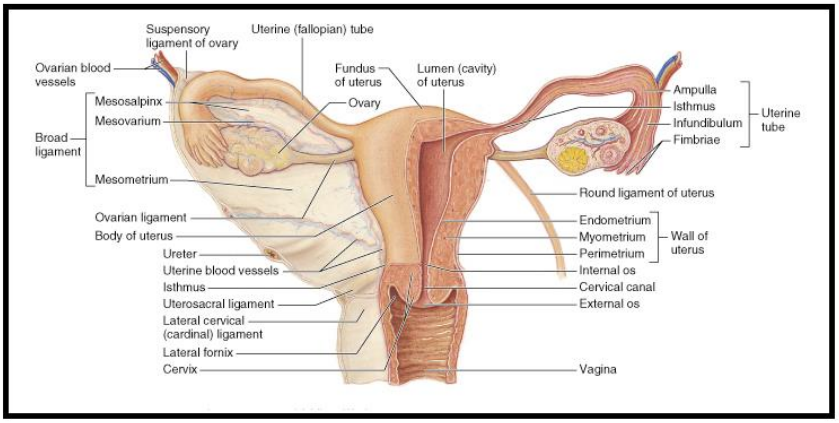


Gambar 2. Anatomi uterus (Sadro, C.T. 2016)

Ketebalan lapisan endometrium sangat bervariasi, mengikuti siklus menstruasi. Berdasarkan siklus menstruasi, lapisan endometrium dapat dibagi dalam 2 zona, yaitu zona fungsionalis dan zona basalis.

Zona fungsionalis yaitu bagian yang terlepas pada saat terjadi menstruasi, untuk kemudian mengalami regenerasi kembali. Dapat dibagi menjadi dua yaitu stratum kompakta dan stratum spongiosa. Zona basalis atau stratum basale merupakan bagian yang tidak berubah selama siklus menstruasi kecuali setelah haid, kuretase maupun persalinan (Salem dan Wilson, 2005).

Selama siklus menstruasi, maka perubahan endometrium dapat dibagi dalam 3 fase yaitu fase proliferasi/folikuler, fase sekretorik/luteal dan fase menstruasi.

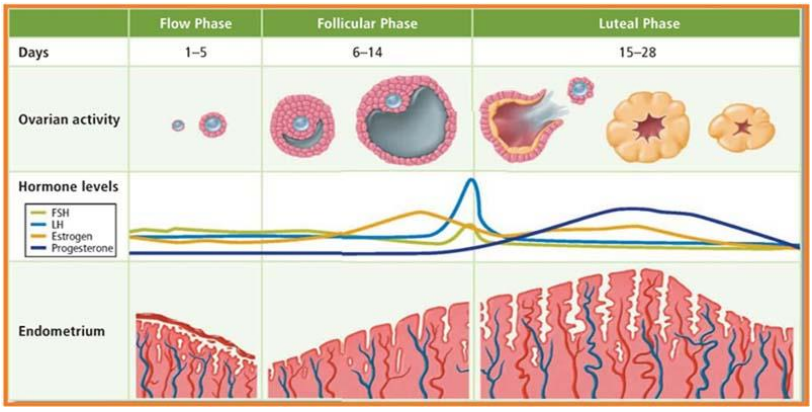


Gambar 3. Siklus menstruasi (Persadie, R.J. 2002)

Sumber lain menyebutkan terdiri dari 4 fase dengan menambahkan fase periovulatori di antara fase proliferasi dan fase sekretorik. Fase periovulatori merupakan bagian akhir dari fase proliferasi. Fase proliferatif berada dibawah pengaruh estrogen, sedangkan fase sekretorik dipengaruhi oleh progesteron dalam mempertahankan endometrium (Salem dan Wilson, 2005).

Definisi dari siklus menstruasi secara teknik mengacu kepada perubahan siklik yang terjadi pada wanita yang matur secara seksual, tidak hamil dan berpuncak pada menstruasi. Lama menstruasi normal sekitar 28 hari dan bervariasi antara 18 – 40 hari. Hari pertama menstruasi merupakan hari pertama dari siklus menstruasi dan biasanya berkisar antara 4 – 5 hari. Ovulasi biasanya terjadi pada hari ke-14 dari 28 siklus menstruasi meskipun waktu ovulasi ini dapat bervariasi. Waktu antara akhir menstruasi dengan ovulasi disebut fase follikular dan fase proliferasi. Waktu setelah ovulasi dan sebelum menstruasi berikutnya disebut fase luteal atau fase sekresi (Salem dan Wilson, 2005).

Fase proliferasi dimulai setelah menstruasi selesai. Pada fase proliferasi terjadi regenerasi endometrium yang sangat cepat dari zona basal yang tipis. Mitosis banyak terjadi pada sel kelenjar dan jaringan pengikat endometrium. Sel-sel dalam fundus kelenjar berproliferasi dan membentuk kembali kelenjar-kelenjar dan epitel pembatas. Juga terjadi proliferasi sel-sel jaringan pengikat endometrium. Akibatnya terjadi pertumbuhan endometrium secara keseluruhan. Pada fase ini mulai disekresi lendir encer dan terbentuk vakuola glikogen di bagian basal sel kelenjar. Arteri spiralis mulai memanjang dan berkelok-kelok.

Fase proliferasi adalah fase estrogenik karena fase ini bertepatan dengan perkembangan folikel ovarium dan pembentukan estrogen. Jadi perkembangan endometrium pada fase proliferasi berada di bawah pengaruh estrogen. Fase proliferasi terbagi dua yaitu proliferasi awal dan

proliferasi akhir. Fase proliferasi awal (*follicular phase/three line*) ditandai dengan endometrium yang menebal namun hipoechoic. Fase proliferasi akhir (*periovulatory phase/thickened three line*) ditandai dengan endometrium yang menebal dan pada ultrasonografi menjadi hiperechoic pada dasarnya (Salem dan Wilson, 2005).

Fase sekresi (*lutheal phase*) dimulai setelah ovulasi dan terbentuk corpus luteum. Corpus luteum mensekresi progesteron dan estrogen dalam jumlah besar. Estrogen menyebabkan proliferasi sel tambahan pada endometrium. Progesteron menyebabkan pembengkakan dan pembentukan sekresi endometrium. Pada ultrasonografi endometrium tampak hiperechoic dan menebal difus (Salem dan Wilson, 2005; Persadie, R.J. 2002).

Penebalan endometrium pada fase sekresi terjadi akibat hipertrofi kelenjar, penimbunan sekresi dan edema stroma. Kelenjar menjadi berkelok-kelok karena lumennya melebar akibat sekresi yang tertimbun di dalamnya. Sitoplasma sel stroma juga bertambah, lipid dan glikogen banyak mengendap dalam sel stroma. Suplai darah endometrium meningkat lebih lanjut, pembuluh darah menjadi berkelok-kelok. Menjelang akhir fase ini sel-sel stroma membesar menjadi sel desidua.

Dalam fase menstruasi bila fertilisasi dari ovum yang dikeluarkan ovarium tidak terjadi, nidasi tidak terjadi dan kadar estrogen dan progesteron dalam darah mendadak turun. Endometrium yang berkembang akibat respon rangsangan berbagai hormon mengalami

involusi dan dihancurkan sebagian. Pada akhir fase menstruasi, endometrium tampak tipis dan membentuk gambaran *single line* pada ultrasonografi. Pada akhir menstruasi di dalam endometrium terjadi proliferasi sel-sel kelenjar dan bermigrasi ke permukaan untuk memulai kembali siklus (Muhartono, *et al*., 2016; Persadie, R.J. 2002).

**2. Definisi hiperplasia endometrium**

Hiperplasia endometrium adalah proliferasi abnormal dari stroma dan kelenjar endometrium dan merepresentasikan gambaran dari perubahan endometrial yang berupa perubahan simpleks hingga atipia glanduler. Diagnosis definitif hanya bisa dibuat dengan biopsi dan pencitraan sulit diandalkan untuk membedakan antara hiperplasia dan karsinoma. Sampai sepertiga kanker endometrium diyakini diawali dengan hiperplasia. Karena hiperplasia endometrium memiliki gambaran yang nonspesifik, setiap abnormalitas fokal sebaiknya diarahkan pada biopsi bila ada kecurigaan klinis terhadap malignansi (Moorthy, C. R.S. 2000).

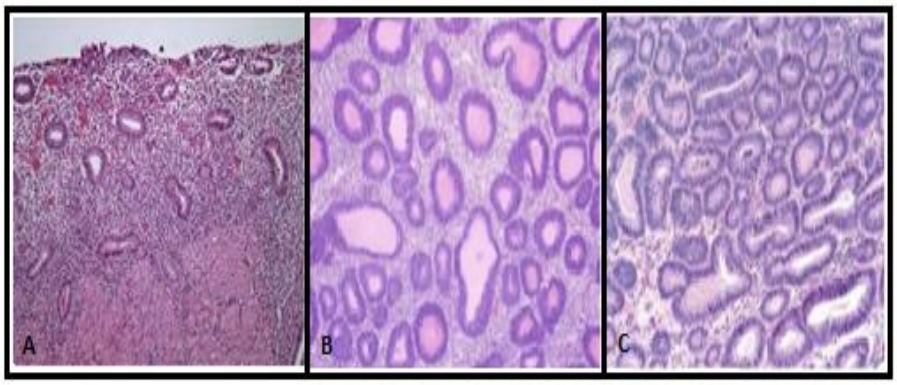


Gambar 4. Proliferasi endometrium

(A) Proliferasi endometrium normal, (B) *Simple Hyperplasia*, proliferasi abnormal yang seimbang antara stroma dengan kelenjar, (C) *Complex hyperplasia*, proliferasi kelenjar yang lebih ramai dan irreguler (Le Donne, M. *et al*., 2013)

**3. Patofisiologi hiperplasia endometrium**

Hiperplasia endometrium diakibatkan oleh stimulasi estrogen berlebihan tanpa adanya hambatan dari progesteron sehingga terjadi proliferasi abnormal kelenjar endometrium sehingga rasio antara kelenjar dan stroma menjadi lebih besar. Hal ini bisa disebabkan oleh sumber estrogen eksogen maupun estrogen endogen. Estrogen eksogen biasanya didapatkan pada berbagai terapi hormon. Terapi hormon bermacam-macam antara lain terapi sulih hormon pada wanita postmenopause, terapi hormonal pada berbagai penyakit kanker, bahkan kontrasepsi hormonal yang mengandung estrogen tinggi maupun estrogen kombinasi. Estrogen endogen dapat disebabkan oleh anovulasi kronik yang dihubungkan dengan sindrom polikistik ovarii atau pada perimenopause (Sadro, C.T., 2016).

Obesitas juga memberikan kontribusi terhadap paparan estrogen tanpa hambatan yang berlebihan. Pada obesitas terjadi peningkatan level estradiol yang dihasilkan dari aromatisasi androgen pada jaringan adiposa dan konversi androstenedion menjadi estron (Suparman, E. 2014)

**4. Hubungan antara hiperplasia dan kanker endometrium**

Hiperplasia endometrium sangat berhubungan dengan kanker endometrium. Hiperplasia endometrium merupakan proliferasi yang masih bersifat non invasif dari lapisan uterus. Hiperplasia endometrium adalah prekursor langsung terjadinya kanker endometrium, keganasan paling sering dari saluran reproduksi wanita (Le Donne, M. *et al*., 2013).

Berdasarkan klasifikasi WHO 2014 hiperplasia endometrium diklasifikasikan dalam dua tipe yaitu hiperplasia atypia dan tanpa atypia, yang berbeda dengan klasifikasi yang dipublikasi sebelumnya oleh WHO pada tahun 1994. Hiperplasia endometrium berdasarkan WHO 2014 dibagi atas 1) hiperplasia endometrial non-atipikal (benign hyperplasia), 2) hiperplasia endometrial atipika atau Endometrial Intraepithelial Neoplasia (EIN)/well differentiiated carcinoma (Sobczuk, K. 2017)

Paparan estrogen endogen maupun eksogen dipercaya sebagai faktor risiko penting dalam perkembangan hiperplasia endometrium dan kanker endometrium tipe I. Estrogen tidak dihambat oleh progestin mengakibatkan peningkatan aktivitas mitosis sel-sel endometrium, menghasilkan kesalahan pada replikasi DNA dan mutasi somatik yang lebih sering. Perubahan genetik ini bermanifestasi secara klinis pada hiperplasia endometrium dan karsinoma. Kelebihan estrogen sebagai etiologi karsinoma didukung oleh gambaran epidemiologi pada penyakit ini. Pasien dengan anovulasi kronik, nulliparitas, menarke usia dini dan menopause terlambat secara klasik terdeteksi pada kanker endometrium. Terkadang hiperplasi endometrium atau karsinoma berkembang pada kejadian *estrogen-producine ovarian tumor* (*granulosa cell tumor*). Penggunaan *unopposed estrogen* sebagai bagian dari terapi pengganti hormon dianggap merupakan faktor risiko penting sejak angka kejadian rata-rata pada tahun 1975 berdasarkan usia mencapai 33,8 per 100.000 (Seoud, M. *et al*., 1999).

**5. Faktor risiko hiperplasia endometrium**

Hiperplasia endometrium dapat dipicu oleh beberapa faktor risiko seperti usia lebih dari 35 tahun, nullipara, menopause usia tua, menarche usia muda, riwayat beberapa kondisi seperti diabetes mellitus, sindrom polikistik ovarii, penyakit thyroid, merokok serta riwayat keluarga dari kanker ovarii, kolon atau uterus.

Dalam beberapa penelitian ditemukan bahwa usia lebih dari 35 tahun meningkatkan risiko terjadi hiperplasia endometrium. Hal ini karena secara umum, mekanisme regenerasi homeostatis semakin lama semakin berkurang. Tubuh tidak dapat memperbaiki kerusakan pada *Deoxyribonucleic Acid* (*DNA*) dan menghentikan sel-sel yang mengalami pertumbuhan abnormal sehingga terjadi pertumbuhan hiperplasia yang patologis. Menurut penelitian, insidensi tertinggi penderita hiperplasia endometrium adalah pada usia 50-54 tahun, sedangkan pada usia di bawah 30 tahun jarang ditemukan kejadian hiperplasia endometrium (Fung, M.K.F., *et al*., 2003).

Nullipara memiliki risiko hiperplasia endometrium lebih tinggi. Sebaliknya, wanita yang memiliki status paritas yang besar memiliki risiko hiperplasia endometrium yang lebih rendah. Hal ini karena wanita yang memiliki status paritas yang besar, paparan estrogen lebih banyak terjadi, sehingga efek protektif terhadap endometrium juga lebih besar. Selain itu, beberapa peneliti percaya bahwa pada wanita hamil yang mengalami hiperplasia endometrium, jaringan hiperplasia tersebut akan keluar pada

saat persalinan, sehingga endometrium menjadi normal kembali (Suparman, E., 2014).

Menopause yang terjadi pada usia lebih tua meningkatkan risiko terjadinya hiperplasia endometrium. Terutama bila wanita tersebut mengalami menarche pada usia yang lebih muda. Wanita yang mengalami menarche pada usia yang lebih muda memiliki risiko mengalami hiperplasia endometrium. Hal ini karena wanita tersebut memiliki akumulasi siklus menstruasi yang lebih banyak sehingga proliferasi pada endometrium menyebabkan hiperplasia endometrium.

Diabetes mellitus meningkatkan risiko terjadinya hiperplasia endometrium sebanyak 4 kali lipat. Diperkirakan bahwa hiperinsulinisme mempunyai efek mitogenik terhadap endometrium dan mengurangi efek terapi progesteron. Sehingga pada pasien diabetes yang mengalami hiperplasia endometrium sering diberikan obat sensitisasi insulin sehingga insulin dapat lebih mudah masuk ke dalam sel dan mengurangi efeknya terhadap endometrium (Hakim, A. *et al*., 2018).

Penyakit ovarium polikistik meningkatkan risiko terjadinya hiperplasia endometrium. Penyakit ovarium polikistik merupakan penyebab utama dari oligoovulasi dan anovulasi pada wanita infertil. Paparan jangka panjang dari estrogen dengan tanpa efek antagonis dari progesteron pada penderita ini menyebabkan mereka memiliki risiko tinggi hiperplasia endometrium. Sebuah penelitian di Iran menunjukkan bahwa risiko hiperplasia endometrium pada wanita dengan penyakit ovarium

polikistik mengalami peningkatan sejalan dengan usia (Rahmani, M. *et al*., 2018).

Wanita yang mengalami obesitas juga memiliki risiko tinggi mengalami hiperplasia endometrium. Hal ini disebabkan karena wanita yang mengalami obesitas terjadi peningkatan enzim aromatase yang tersimpan pada jaringan lemak adiposa. Enzim ini meningkatkan sintesis estrogen dengan cara mengkonversi endrogen menjadi estrogen. Sehingga kadar estrogen akan meningkat, yang akan meningkatkan efek estrogenik pada endometrium dan menyebabkan hiperplasia endometrium. Terdapat hubungan yang signifikan antara indeks massa tubuh lebih dari 30 dengan kejadian hiperplasia endometrium pada beberapa penelitian (Hakim, A., *et al*., 2018).

Merokok bagi wanita adalah salah satu faktor risiko terjadinya hiperplasia endometrium. Data yang didapatkan dari sebuah penelitian kasus kontrol berbasis populasi di Kanada, menunjukkan bahwa merokok dapat meningkatkan risiko hiperplasia endometrium dan kanker endometrium pada wanita premenopause. Merokok dikaitkan dengan kerusakan DNA yang dapat memicu timbulnya hiperplasia dan kanker endometrium (Sihombing, M., Sapardin, A.N., 2014).

Hiperplasia endometrium dapat dipicu juga oleh penyakit tiroid. Penyakit tiroid sering menyebabkan disregularitas menstruasi, yang menyebabkan tingginya kadar estrogen yang menyebabkan peningkatan

paparan estrogen pada endometrium sehingga terjadi hiperplasia endometrium.

Riwayat kanker pada keluarga dapat menjadi faktor risiko terjadinya hiperplasia endometrium. Suatu penelitian menunjukkan adanya faktor familial yang terkait dengan gen yang menjadi faktor risiko hiperplasia endometrium. Gen ini juga sering menyebabkan kanker kolon sehingga kelainan yang disebabkan gen ini sering disebut *hereditary nonpolyposis colon cancer* (Moy, B. 2008).

## E. Penilaian ketebalan endometrium dengan Ultrasonografi transvaginal

Penebalan endometrium pada ultrasonografi merupakan temuan yang penting dan mengindikasikan adanya kondisi patologis endometrium. Temuan adanya penebalan endometrium bukanlah hal yang spesifik, diagnosis banding yang paling umum meliputi polip endometrium, hiperplasia dan kanker endometrium. Temuan pencitraan dapat mengarah pada keadaan malignansi jika ditemui penebalan endometrium difus, penebalan endometrium dengan echotekstur heterogen dengan tepi irreguler dan tidak berbatas tegas serta lesi yang menyerupai massa yang heterogen (Sadro, C.T., 2016; Moorthy, C. R.S. 2000)

Teknik ultrasonografi yang paling sering digunakan adalah teknik transabdominal dan transvaginal, dimana teknik transvaginal diakui memiliki keunggulan yang jauh melebihi teknik transabdominal.

Keunggulan dari teknik transvaginal adalah resolusi yang lebih baik, dapat digunakan pada pasien obesitas atau pada pasien yang tidak mampu memenuhkan kantung kemih dan transvaginal mampu mengevaluasi uterus retroversi. USG transvaginal juga menghasilkan gambaran yang lebih detail untuk lesi di pelvis dan endometrium serta membedakan lebih jelas antara massa adnexa dan loop usus. Seluruh struktur anatomi yang relevan pada pelvis perlu diidentifikasi terlebih dahulu dengan teknik transabdominal. Selanjutnya untuk evaluasi lebih detail struktur pelvis yang lebih profunda perlu dilakukan dengan teknik USG transvaginal (Hassan, 2013)

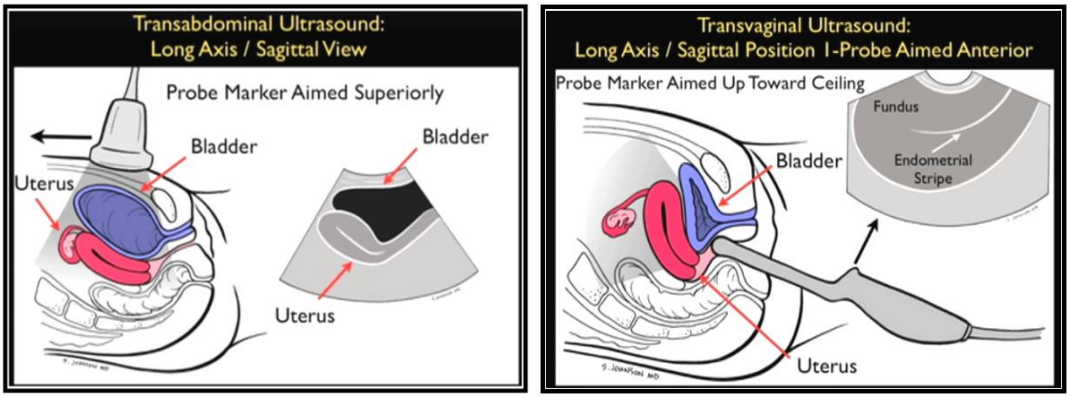


Gambar 5. Skema teknik ultrasonografi transabdominal dan transvaginal (Persadie, R.J. 2002)

Waktu yang paling tepat dalam melakukan penilaian endometrium adalah segera setelah pendarahan/menstruasi berhenti, ketika endometrium dianggap paling tipis dan berbagai kelainan biasanya paling prominen. Pada wanita premenopause dengan siklus menstruasi yang teratur, prosedur USG sebaiknya dilakukan pada hari keenam hingga kesepuluh dari siklus menstruasi. Pada wanita premenopause dengan siklus menstruasi yang tidak teratur atau wanita post menopause dengan

terapi hormonal tambahan yang mengalami pendarahan asiklik maka prosedur USG dilakukan idealnya 4 -5 hari setelah pendarahan berhenti saat endometrium paling tipis. Sedangkan pada wanita post menopause tanpa terapi hormonal tambahan dapat dilakukan kapan saja (Kazerooni, T. *et al*., 2010)

Pada teknik USG transvaginal, kandung kemih harus dikosongkan dan pasien berada pada posisi nyaman namun dengan bantalan penyangga pada pelvis pasien atau dengan mengelevasi panggul. Kesulitan yang paling umum terjadi pada USG transvaginal adalah kandung kemih yang tidak dikosongkan dengan baik serta posisi pelvis pasien dari meja pemeriksaan yang tidak dielevasi dengan baik, sehingga membuat manipulasi dan angulasi transducer sulit dilakukan (Kazerooni, T. *et al*., 2010; Hassan, M.G.A.Y., 2013)

Transducer yang digunakan sebaiknya dengan frekuensi 5 MHz atau lebih. Transducer harus dalam keadaan bersih dan dibungkus oleh selubung/kondom terlebih dahulu. Pasien perlu ditanya mengenai riwayat alergi sebelum menggunakan kondom latex. Kondom yang digunakan merupakan kondom sekali pakai (American Institute of Ultrasound in Medicine, 2009).

Ukuran, bentuk dan orientasi uterus diidentifikasikan dan didokumentasikan pada potongan sagital dan axial transversal. Panjang uterus diukur pada axis longitudinal dari fundus ke cervix, lalu ditarik garis tegak lurus dari panjang uterus untuk mengukur dimensi anteroposterior

pada gambar yang sama, lebar diukur pada gambar terpisah baik dengan transaxial maupun coronal, tegak lurus dari axis panjang uterus (American Institute of Ultrasound in Medicine, 2009)

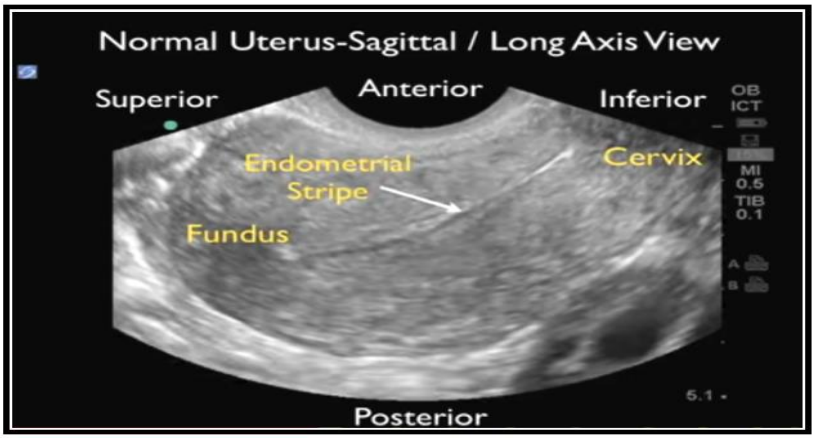


Gambar 6. Gambaran normal uterus pada potongan sagittal

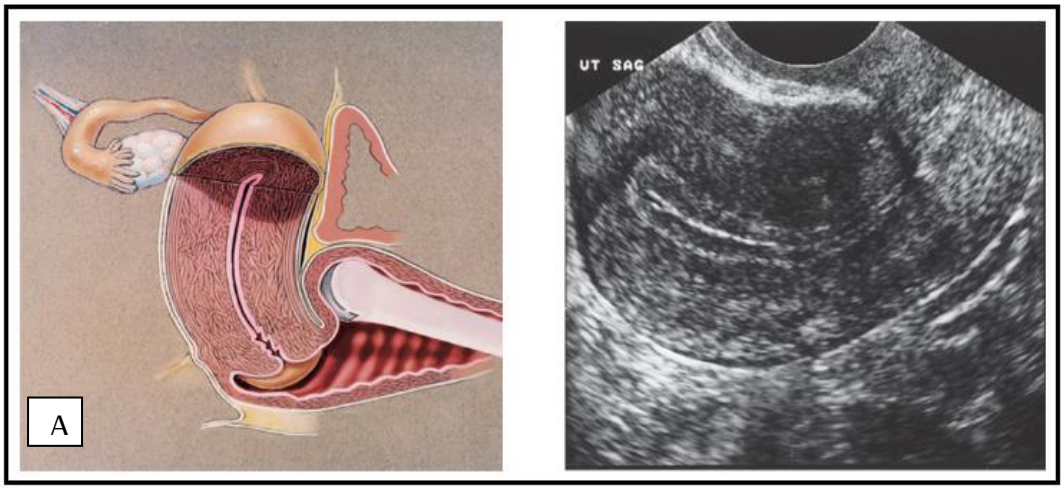


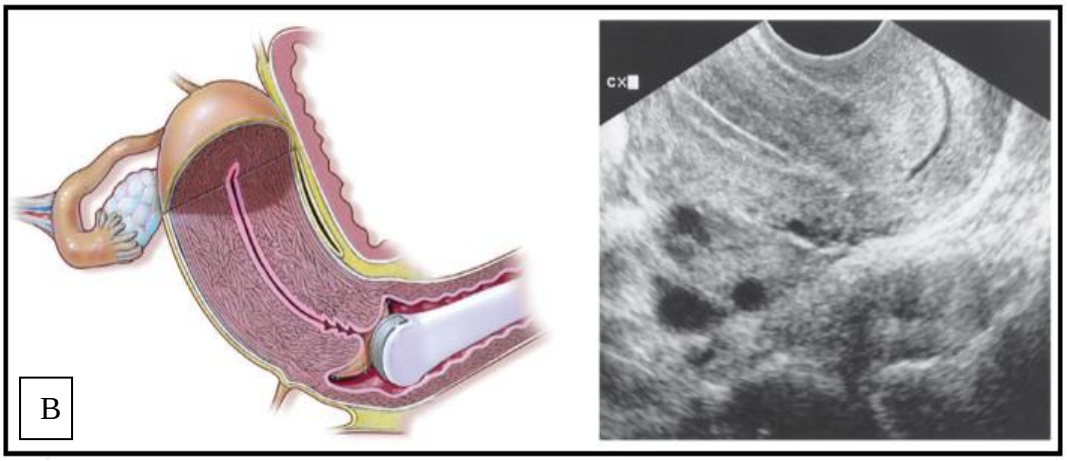

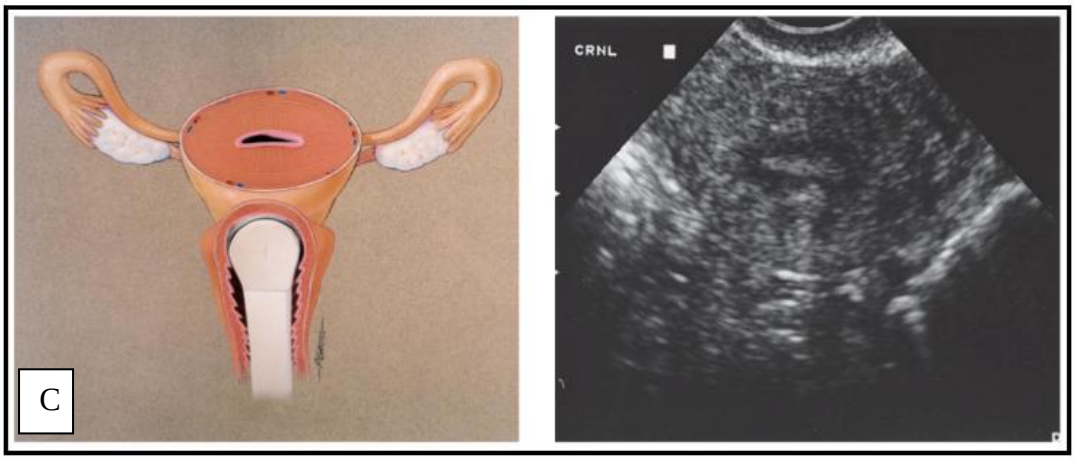


Gambar 7. Orientasi gambar pada Ultrasonografi Transvaginal.
Illustrasi dan image uterus pada (A) potongan sagittal dengan ujung transducer pada fornix anterior (B) potongan sagittal dengan ujung transducer pada orificium uteri externa (C) potongan koronal (American Institute of Ultrasound in Medicine, 2009)

Ketebalan endometrium paling baik diukur pada potongan uterus sagital tengah dan meliputi bagian anterior dan posterior dari endometrium. bila cavum endometrium terisi cairan, perlu dipastikan untuk mengikutkan cavum endometrium dalam pengukuran ketebalan endometrium. Pengukuran ketebalan endometrium dilakukan tepat di bawah fundus. Pola endometrium didefinisikan sebagai tipe echogenitas relatif endometrium dan miometrium di dekatnya yang ditampilkan pada potongan longitudinal uterus. Garis echogenic sentral menampilkan cavum endometrium, garis terluar menampilkan lapisan basal endometrium atau permukaan antara endometrium dan miometrium. Sedangkan regio hipoechoic relatif antara garis terluar dan garis sentral menampilkan lapisan fungsional dari endometrium. Struktur endometrium bervariasi pada siklus menstruasi (Hassan, 2013)

Pada setiap fase siklus menstruasi terjadi perubahan ketebalan pada endometrium. Pada fase menstruasi, endometrium tampak sebagai

lapisan irreguler yang tipis. Echogenitas sentral kemungkinan berasal dari jaringan yang mengelupas dan darah. Pada fase proliferatif, endometrium tampak relatif hipoechoic, sedangkan garis echogenic tipis di tengahnya merupakan refleksi dari permukaan endometrium. Endometrium menebal sekitar 1 – 3 mm pada fase proliferasi awal dan dapat mencapai 8 mm pada fase proliferatif akhir. Pada awal fase proliferasi garis hipoechoic tampak tipis namun semakin menebal dan semakin jelas pada akhir fase proliferasi. Seiring ovulasi, zona fungsional endometrium berubah dari hipoechoic menjadi hiperechoic sebagaimana perubahan endometrium memasuki fase sekretorik. Pada fase sekretorik, endometrium mencapai ketebalan dan echogenitas maksimumnya akibat dari glandular yang terdistensi dan mengandung sekret. Ketebalan endometrium pada fase ini terukur menjadi 7 hingga 14 mm (Salem dan wilson, 2005)

Endometrium pada pasien yang menjalani terapi pengganti hormonal bisa jadi bervariasi hingga 3 mm jika terapi estogen siklik atau progestin digunakan. Endometrium akan menebal disebabkan paparan progestin dan menipis setelah fase progestin. Pencitraan sebaiknya dilakukan pada awal atau akhir dari siklus terapi, ketika endometrium berada pada keadaan paling tipis sehingga berbagai keadaan patologis akan lebih prominen. Pasien yang menjalani terapi estrogen dengan penebalan endometrium melebihi 8 mm perlu mempertimbangkan untuk biopsi, sementara pasien yang mendapatkan progesteron selain estrogen dapat dilakukan pemeriksaan ulang pada awal atau akhir siklus berikutnya

untuk menentukan apakah terdapat perubahan pada ketebalan endometrium.

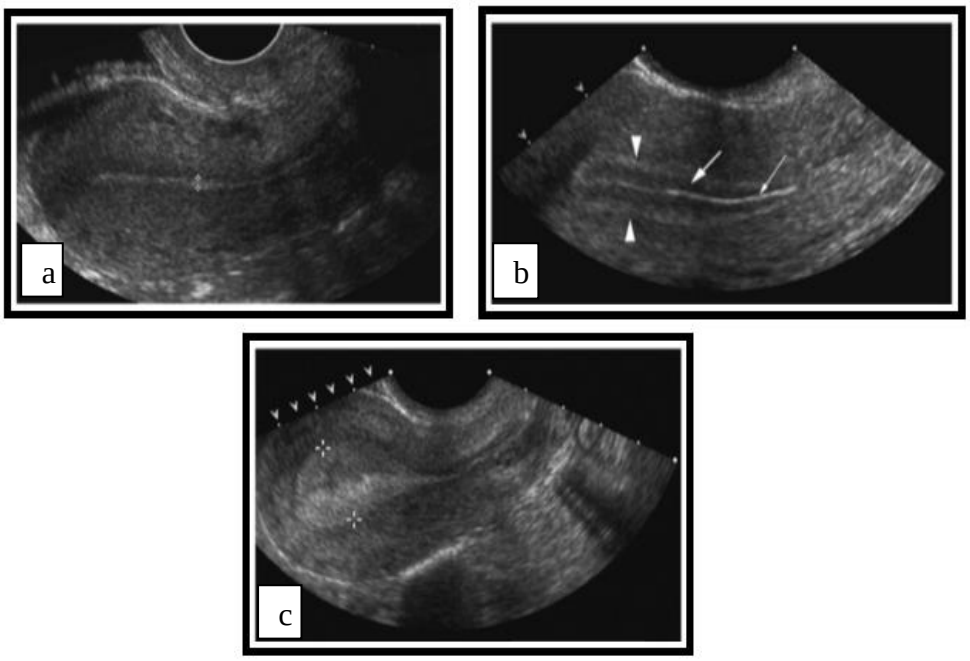


Gambar 8. Gambaran perubahan ketebalan endometrium pada fase siklus menstruasi (a) fase menstrual (b) fase proliferasi (c) fase sekresi

Seoud et al. (1999) pada penelitiannya menemukan bahwa baik pada premenstruasi maupun postmenstruasi, ketebalan endometrium pasien kanker payudara yang diterapi dengan tamoxifen pada hasil pemeriksaan histopatologis jinak maupun maligna (hiperplasia dan karsinoma) tidak berbeda signifikan, sedikit lebih tebal pada karsinoma (7,8+/-4,2 mm dengan 8,8+/-5,0 mm). Pada pasien premenopause, ketebalan endometrium pada histologi jinak dan maligna secara berurutan adalah 8,1+/-3,4 mm dan 9,6+/-5,5 mm. Sedangkan pada pasien postmenopause ketebalan endometrium pada histologi jinak dan maligna secara berurutan adalah 7,6+/-4,7 dan 6 mm (Persadie, R.J. 2002).

# BAB III

# KERANGKA PENELITIAN

## A. KERANGKA TEORI

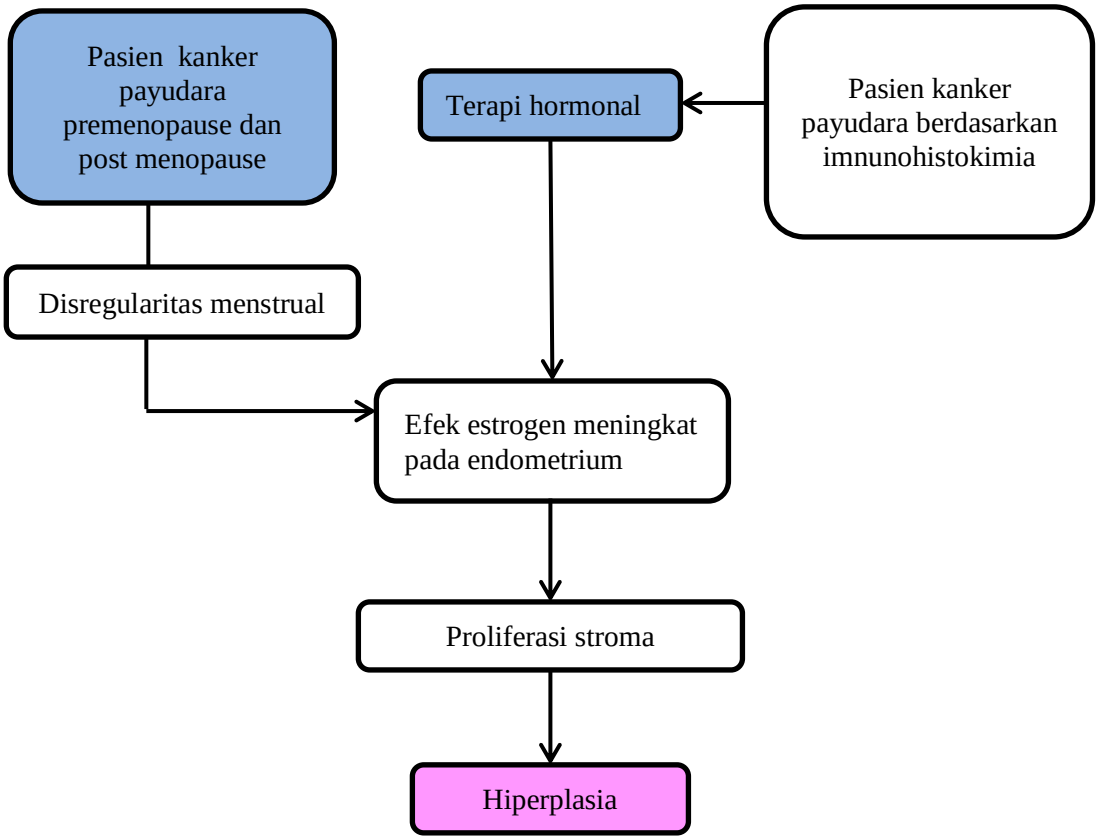


Gambar 9. Skema kerangka teori

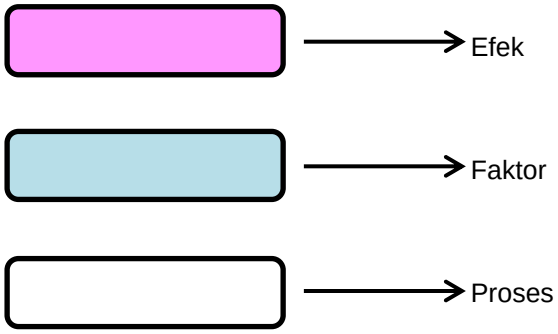

## B. KERANGKA KONSEP

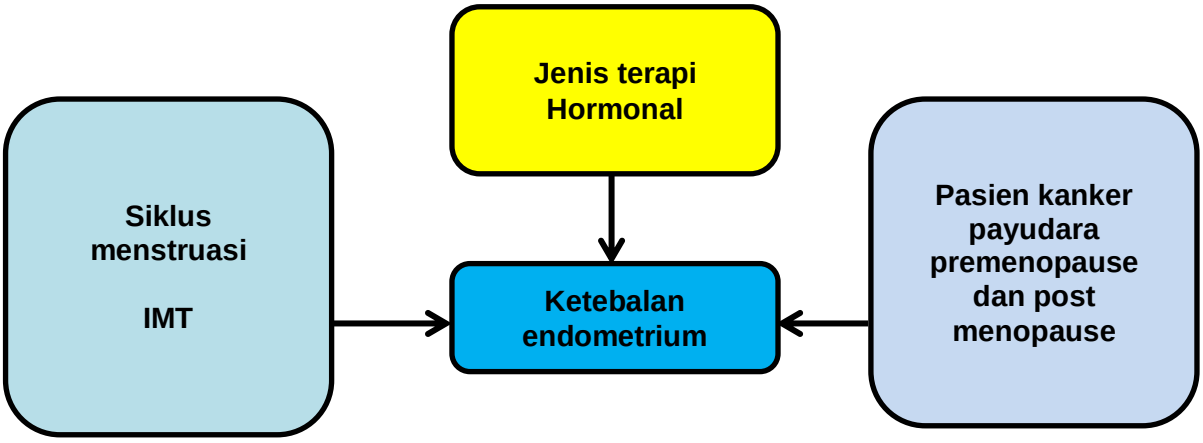

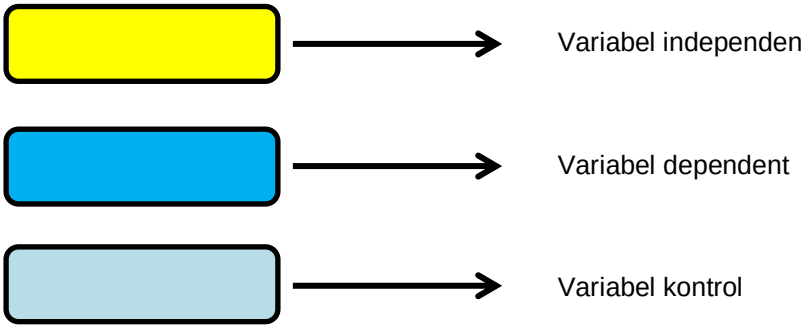
Gambar 10. Skema kerangka konsep