TESIS

KORELASI VARIASI ANATOMI CAVUM NASI DAN SINUS PARANASALIS DENGAN KUALITAS HIDUP BERDASARKAN SCORE SNOT-22 PADA PASIEN YANG MENJALANI PEMERIKSAAN CT SCAN SINUS PARANASALIS

CORRELATION OF VARIATIONS IN THE ANATOMY OF BOTH NASAL CAVITY AND PARANASALIS SINUSES AND THE QUALITY OF LIFE BASED ON THE SNOT-22 SCORE IN PATIENTS UNDERGOING PARANASAL SINUSES CT SCAN

Disusun dan diajukan oleh :

RANI RAHMAWATI

C112215204

KONSENTRASI PENDIDIKAN DOKTER SPESIALIS (SP-1)
DEPARTEMEN RADIOLOGI FAKULTAS KEDOKTERAN
UNIVERSITAS HASANUDDIN
MAKASSAR
2021

KORELASI VARIASI ANATOMI CAVUM NASI DAN SINUS PARANASALIS DENGAN KUALITAS HIDUP BERDASARKAN SCORE SNOT-22 PADA PASIEN YANG MENJALANI PEMERIKSAAN CT SCAN SINUS PARANASALIS

Tesis

Sebagai Salah satu syarat untuk Mencapai Gelar Dokter Spesialis-1

Program Studi Radiologi

Disusun dan Diajukan Oleh

Rani Rahmawati

Kepada

PROGRAM PENDIDIKAN DOKTER SPESIALIS – 1 (Sp.1)
DEPARTEMEN RADIOLOGI
FAKULTAS KEDOTERAN
UNIVERSITAS HASANUDDIN
MAKASSAR
2021

LEMBAR PENGESAHAN TESIS

KORELASI VARIASI ANATOMI CAVUM NASI DAN SINUS PARANASALIS DENGAN KUALITAS HIDUP BERDASARKAN SCORE SNOT-22 PADA PASIEN YANG MENJALANI PEMERIKSAAN CT SCAN SINUS PARANASALIS

Disusun dan diajukan oleh :

RANI RAHMAWATI

C112215204

Telah dipertahankan di hadapan Panitia Ujian yang dibentuk dalam rangka Penyelesaian Studi Program Pendidikan Dokter Spesialis Program Studi Radiologi Fakultas Kedokteran Universitas Hasanuddin pada tanggal 3 FEBRUARI 2020
dan dinyatakan telah memenuhi syarat kelulusan

Menyetujui :

Pembimbing Utama	Pembimbing Pendamping
Prof. Dr. dr. Bachtiar Murtala Sp.Rad(K)	**Dr. dr. Shofiyah Latief Sp.Rad.M.Kes**
NIP. 19610703 198903 1 003	**NIPS. 111 08 0859**

Ketua Program Studi Radiologi Fakultas Kedokteran Unhas	Dekan Fakultas Kedokteran Unhas
Dr. dr. Mirna Muis, Sp.Rad(K)	**Prof. dr. Budu, Sp.M(K), M.Med.Ed, Ph.D**
NIP. 19710908 200212 2 002	**NIP. 19661231 199503 1 009**

PERNYATAAN KEASLIAN

Yang bertanda tangan di bawah ini :

Nama	:	**Rani Rahmawati**
NIM	:	**C112215204**
Program Studi	:	**Radiologi**
Jenjang	:	**S2**

Menyatakan dengan ini bahwa Tesis dengan judul Korelasi variasi anatomi cavum nasi dan sinus paranasalis dengan kualitas hidup berdasarkan score SNOT-22 pada pasien yang menjalani pemeriksaan CT scan sinus paranasalis adalah karya akhir saya sendiri dan tidak melanggar hak cipta pihak lain. Apabila di kemudian hari Tesis karya saya ini terbukti bahwa sebagian atau keseluruhannya adalah hasil karya orang lain yang saya pergunakan dengan cara melanggar hak cipta pihak lain, maka saya bersedia menerima sanksi.

Makassar, Januari 2021

Yang menyatakan,

Rani Rahmawati

KATA PENGANTAR

Puji syukur saya panjatkan kehadirat Allah SWT atas berkah, rahmat dan hidayah-Nya sehingga saya dapat menyelesaikan karya akhir ini yang berjudul **"Korelasi Variasi Anatomi Cavum Nasi Dan Sinus Paranasalis Dengan Kualitas Hidup Berdasarkan Score SNOT-22 Pada Pasien Yang Menjalani Pemeriksaan CT Scan Sinus Paranasalis"** Karya akhir ini disusun sebagai tugas akhir dalam Program Studi Dokter Spesialis -1 (Sp-1) Fakultas Kedokteran Universitas Hasanuddin.

Saya menyadari bahwa karya akhir ini masih sangat jauh dari sempurna sehingga dengan segala kerendahan hati saya mengharapkan kritik, saran dan koreksi dari semua pihak. Banyak kendala yang dihadapi dalam rangka penyusunan karya akhir ini, namun berkat bantuan berbagai pihak maka karya akhir ini dapat juga selesai pada waktunya.

Pada kesempatan ini pula saya ingin menyampaikan terima kasih dan penghargaan yang sebesar-besarnya kepada :

1. Prof. Dr. dr. Bachtiar Murtala Sp.Rad (K) selaku Ketua Komisi Penasehat
2. Dr. dr. Shofiyah Latief Sp.Rad, M.Kes selaku sekretaris Komisi Penasehat
3. Dr. dr. Andi Alfian Zainuddin M.KM selaku Anggota Komisi Penasehat

4. Dr. dr. Muhammmad Fajar Perkasa, Sp.THT-KL (K) selaku Anggota Komisi Penasehat
5. dr. Nurlaily Idris Sp.Rad (K) selaku Anggota Komisi Penasehat

Atas segala arahan, bimbingan dan bantuan yang telah diberikan mulai dari pengembangan minat terhadap permasalahan, pelaksanaan selama penelitian hingga penyusunan dan penulisan sampai dengan selesainya karya akhir ini. Serta ucapan terima kasih atas segala arahan, nasehat dan bimbingan yang telah diberikan selama saya menjalani pendidikan di Bagian Radiologi FK UNHAS ini.

Pada kesempatan ini pula saya ingin menyampaikan terima kasih dan penghargaan saya kepada :

1. Rektor Universitas Hasanuddin, Dekan Fakultas Kedokteran Universitas Hasanuddin, Ketua TKP-PPDS FK UNHAS, Ketua Konsentrasi PPDS Terpadu FK UNHAS dan Direktur Program Pascasarjana Universitas Hasanuddin yang telah memberikan kesempatan kepada saya untuk mengikuti Program Pendidikan Dokter Spesialis Terpadu di Bagian Radiologi Fakultas Kedokteran Universitas Hasanuddin Makasar.
2. Prof. Dr. dr. Bachtiar Murtala, Sp.Rad (K) selaku Kepala Bagian Departemen Radiologi Universitas Hasanuddin, dr. Sri Asriyani, Sp.Rad (K) M.Med Ed selaku Ketua Program Studi Ilmu Radiologi Universitas Hasanuddin, dr. Luthfy Attamimi, Sp.Rad selaku Kepala Instalasi Radiologi RS. Dr. Wahidin Sudirohusodo, Dr. dr. Mirna

Muis, Sp.Rad (K) selaku Kepala Instalasi RS. Universitas Hasanuddin, dr. Nurlaily Idris, Sp.Rad (K), dr. Junus Baan, Sp.Rad (K), dr. Hasanuddin, Sp.Rad(K) Onk, dr. Dario Nelwan, Sp.Rad, dr. Rafika Rauf, Sp.Rad, dr. Isdiana Kaelan, Sp.Rad, dr. Amir Sp.Rad, dr M. Abduh, Sp.Rad, dr. Isqandar Mas'oud, Sp.Rad, dr Achmad Dara, Sp.Rad, dr. Sri Mulyati, Sp.Rad, dr. Taufiqqulhidayat, Sp.Rad., dr. Eny Sanre, M.Kes, Sp.Rad, serta seluruh pembimbing dan dosen luar biasa dalam lingkup Bagian Radiologi FK-UNHAS atas arahan dan bimbingan selama saya menjalani pendidikan.

3. Direksi beserta seluruh staf RSUP Dr. Wahidin Sudirohusodo Makasar dan RSUPTN Universitas Hasanuddin Makasar atas kesempatan yang diberikan kepada kami untuk menjalani pendidikan di rumah sakit ini.
4. Para staf Fakultas Kedokteran Universitas Hasanuddin, staf Administrasi Bagian Radiologi FK UNHAS, dan Radiografer Bagian Radiologi RSUP dr. Wahidin Sudirohusodo Makasar dan RSUPTN Universitas Hasanuddin Makassar atas bantuan dan kerjasamanya
5. Teman terbaik angkatan Januari 2016 dr. Orpa Seri, dr. Alia Amalia, dr. Elys Susanti, dr. Hijriah Thayyib, dr. Wensri Sevni Kurniawati. serta seluruh teman PPDS Radiologi lainnya yang telah banyak memberikan bantuan , motivasi dan dukungan kepada saya selama masa pendidikan dan penyelesaian karya akhir ini.

6. Kedua Orang Tua saya Ayahanda tercinta Drs. H. Muh. Idris Amsy, M.Si dan Ibunda tercinta Hj. A. Nurgaya Nauwir, BA yang sangat saya cintai dan hormati yang tulus dan penuh kasih sayang senantiasa memberikan dukungan, bantuan dan selalu mendoakan saya mengiringi perjalanan panjang saya dalam mengikuti Pendidikan
7. Kakak saya tercinta Risna Milaty , S.Si beserta Suami Ijas Fajar S.STP, M.AP dan Ponakan saya tercinta Ahmad Nurfaiz Jazila, Ahmad Furqan Jazila, Ahmad Fahriza Jazila, Farah Ramadhani Putri Jazila. Kakak saya tercinta Ahmad Arkam Ramadhani, SS. M.Pd dan Adik saya tercinta dr. Rina Muktamaria serta segenap keluarga besar lainnya, atas dukungan, bantuan dan doanya.
8. Kepada semua pihak yang tidak dapat saya sebutkan satu persatu, yang telah memberikan dukungan, bantuan dan doanya. Saya ucapkan banyak terima kasih.

Melalui kesempatan ini pula perkenankan saya mengucapkan mohon maaf sebesar-besarnya atas segala kesalahan dan kekhilafan saya baik disengaja maupun tidak kepada semua pihak selama menjalani pendidikan ini.

Saya berharap semoga karya akhir ini bermanfaat bagi kita semua dan dapat memberikan sumbangan bagi perkembangan Ilmu Radiologi di masa yang akan datang. Semoga Allah SWT senantiasa melimpahkan

rahmat dan karunia-Nya serta membalas budi baik kepada semua pihak yang telah memberikan dukungannya.

Makassar, Januari 2021

Rani Rahmawati

ABSTRAK

Rani Rahmawati Korelasi variasi anatomi cavum nasi dan sinus paranasalis dengan kualitas hidup berdasarkan score SNOT-22 pada pasien yang menjalani pemeriksaan CT-Scan sinus paranasalis (**dibimbing oleh Bachtiar Murtala dan Shofiyah Latief**)

Penelitian ini bertujuan Mengetahui korelasi variasi anatomi cavum nasi dan sinus paranasalis dengan kualitas hidup berdasarkan score SNOT-22 pada pasien yang menjalani pemeriksaan CT Scan Sinus Paranasalis.

Penelitian ini dilaksanakan di Departemen Radiologi Rumah Sakit Umum Pemerintah Wahidin Sudirohusodo Makassar dan Rumah Sakit Pendidikan Universitas Hasanuddin Makassar mulai bulan Agustus sampai bulan November 2019. Sampel sebanyak 36 pasien dengan usia ≥ 18 tahun. Metode yang digunakan adalah uji *Chi Square/Uji Fisher* dan *Spearman rho*.

Hasil penelitian menujukkan bahwa variasi anatomi cavum nasi dan sinus paranasalis yang paling banyak pada pasien yang menjalani pemeriksaan CT scan sinus paranasalis adalah deviasi septum n=29, p=0.007 ($p<0.05$) dan concha bullosa n=15, p=0.029 ($p<0.05$). Terdapat korelasi yang bermakna antara total variasi anatomi dengan kualitas hidup menggunakan score SNOT-22 pada pasien yang menjalani CT scan sinus paranasalis p=0.025 ($p<0.05$). Tidak terdapat korelasi antara variasi anatomi sel frontal, sel agger nasi, bulla ethmoidalis, processus uncinatus dan sel haller dengan kualitas hidup berdasarkan SNOT-22 pada pasien yang menjalani pemeriksaan CT scan sinus paranasalis.

Kata kunci : Variasi anatomi cavum nasi dan sinus paranasalis, Skor SNOT-22, CT-Scan sinus paranasalis.

KEMENTERIAN PENDIDIKAN DAN KEBUDAYAAN
UNIVERSITAS HASANUDDIN
PUSAT BAHASA
11/11 2020

ABSTRACT

Rani Rahmawati Correlation of variations in the anatomy of both nasal cavity and paranasalis sinuses and the quality of life based on the SNOT-22 score in patients undergoing paranasal sinuses CT scan. **(Supervised by Bachtiar Murtala and Shofiyah Latief)**.

The aim of this study was to determine the correlation of anatomical variations of nasal cavity and paranasalis sinuses with the quality of life based on the SNOT-22 score in patients undergoing a Paranasalis Sinuses CT Scan.

The research was conducted at the Radiology Department of the Wahidin Sudirohusodo Government General Hospital in Makassar and the Hasanuddin University Education Hospital in Makassar from August to November 2019. A sample of 36 patients aged ≥ 18 years. The method used is the Chi Square test / Fisher and Spearman rho test.

The results showed that the most anatomical variations of the nasal cavity and paranasal sinuses in patients undergoing a CT scan of the paranasal sinus were septal deviations n = 29, p = 0.007 (p <0.05) and concha bullosa n = 15, p = 0.029 (p <0.05). There was a significant correlation between total anatomic variation with quality of life using the SNOT-22 score in patients undergoing paranasal sinuses CT scan p = 0.025 (p <0.05). There is no correlation between anatomical variation in frontal cells, nasal agger cells, ethmoidal bulls, uncinatus processes and haller cells with the quality of life based on SNOT-22 in patients undergoing paranasal sinus CT scan.

Keywords: Anatomical variation of nasal cavity and paranasal sinuses, SNOT-22 score, CT scan of paranasal sinuses.

KEMENTERIAN PENDIDIKAN DAN KEBUDAYAAN
UNIVERSITAS HASANUDDIN
PUSAT BAHASA
1/11 2020

DAFTAR ISI

SAMPUL DEPAN **i**

KARYA AKHIR **ii**

HALAMAN PENGESAHAN **iii**

PERNYATAAN KEASLIAN KARYA AKHIR **iv**

KATA PENGANTAR **v**

ABSTRAK **x**

ABSTRACT **xi**

DAFTAR ISI **xii**

DAFTAR TABEL **xv**

DAFTAR GAMBAR **xvii**

DAFTAR ARTI LAMBANG DAN SINGKATAN **xix**

DAFTAR LAMPIRAN **xx**

BAB I PENDAHULUAN **1**

A. Latar Belakang 1

B. Rumusan Masalah 4

C. Tujuan Penelitian 4

1. Tujuan umum 4

2. Tujuan khusus 5

D. Hipotesis penelitian 5

E. Manfaat penelitian 5

BAB II TINJAUAN PUSTAKA **6**

A. Anatomi Hidung 6

B. Anatomi sinus paranasalis 12

1. Resesus Frontal 17

2. Sel Agger Nasi 19

3. Bulla ethmoid 20

4. Processus Uncinatus 22

5. Sel Haller 23

6. Concha Bulosa 24

7. Deviasi septum 26

C. Pemeriksaan Radiologi 26

D. SNOT-22 28

BAB III KERANGKA PENELITIAN 33

A. Kerangka Teori 33

B. Kerangka Konsep 34

BAB IV METODOLOGI PENELITIAN 35

A. Desain Penelitian 35

B. Tempat dan Waktu Penelitian 35

C. Populasi Penelitian 35

D. Sampel dan Cara Pengambilan Sampel 35

E. Besar Sampel 36

F. Kriteria Inklusi dan Eksklusi 36

1. Kriteria Inklusi 36

2. Kriteria Eksklusi 37

G. Izin Penelitian dan Ethical Clearance 37

H. Alokasi Subjek dan Prosedur Penelitian 37

1. Alokasi Subjek 37

2. Prosedur penelitian 37

a. Alat dan Bahan 37

b. Cara Kerja 38

I. Identifikasi dan Klasifikasi Varibel 40

1. Identivikasi Variabel 40

2. Klasifikasi Variabel 40

J. Defenisi Operasional dan Kriteria Objektif 41

K. Pengolahan dan Analisis Data 44

L. Alur Penelitian & pengumpulan data 46

BAB V HASIL PENELITIAN DAN PEMBAHASAN 47

A. HASIL PENELITIAN 47

B. PEMBAHASAN 65

BAB VI KESIMPULAN DAN SARAN 70

DAFTAR PUSTAKA 72

LAMPIRAN 75

DAFTAR TABEL

Nomor		halaman
1.	Sinonasal Outcome Test (SNOT-22) Questionnaire	32
2.	Distribusi frekuensi pasien yang menjalani pemeriksaan CT scan sinus paranasalis berdasarka umur dan jenis kelamin	48
3.	Distribusi variasi anatomi pasien yang menjalani pemeriksaan CT svan sinus paranasalis	49
4.	Gambaran kualitas hidup dengan score SNOT-22 pada pasien yang menjalani pemeriksaan CT scan sinus paranasalis	50
5.	Gambaran variasi anatomi sel frontal dengan score SNOT-22 pada pasien yang menjalani pemeriksaan CT scan sinus paranasalis	50
6.	Gambaran variasi anatomi sel agger nasi dengan score SNOT-22 pada pasien yang menjalani pemeriksaan CT scan sinus paranasalis	51
7.	Gambaran variasi anatomi bulla ethmoid dengan score SNOT-22 pada pasien yang menjalani pemeriksaan CT scan sinus paranasalis	52
8.	Gambaran variasi anatomi procesuss uncinatus dengan score SNOT-22 pada pasien yang menjalani pemeriksaan CT scan sinus paranasalis	52
9.	Gambaran variasi anatomi chonca bullosa dengan score SNOT-22 pada pasien yang menjalani pemeriksaan CT scan sinus paranasalis	53
10.	Gambaran variasi anatomi deviasi septum dengan score SNOT-22 pada pasien yang menjalani pemeriksaan CT scan sinus paranasalis	54
11.	Gambaran variasi anatomi sel Haller dengan score SNOT-22 pada pasien yang menjalani pemeriksaan CT scan sinus paranasalis	54

12. Nilai mean dan korelasi antara variasi anatomi sel frontal dengan kualitas hidup berdasarkan score SNOT-22 pada pasien yang menjalani pemeriksaan CT scan sinus paranasalis 55

13. Nilai mean dan korelasi antara variasi anatomi sel agger nasi dengan kualitas hidup berdasarkan score SNOT-22 pada pasien yang menjalani pemeriksaan CT scan sinus paranasalis 56

14. Nilai mean dan korelasi antara variasi anatomi bulla ethmoid dengan kualitas hidup berdasarkan score SNOT-22 pada pasien yang menjalani pemeriksaan CT scan sinus paranasalis 57

15. Nilai mean dan korelasi antara variasi anatomi processus uncinatus dengan kualitas hidup berdasarkan score SNOT-22 pada pasien yang menjalani pemeriksaan CT scan sinus paranasalis 57

16. Nilai mean dan korelasi antara variasi anatomi chonca bullosa dengan kualitas hidup berdasarkan score SNOT-22 pada pasien yang menjalani pemeriksaan CT scan sinus paranasalis 58

17. Nilai mean dan korelasi antara variasi anatomi deviasi septum dengan kualitas hidup berdasarkan score SNOT-22 pada pasien yang menjalani pemeriksaan CT scan sinus paranasalis 59

18. Nilai mean dan korelasi antara variasi anatomi sel haller dengan kualitas hidup berdasarkan score SNOT-22 pada pasien yang menjalani pemeriksaan CT scan sinus paranasalis 60

19. Korelasi antara total variasi anatomi dengan kualitas hidup berdasarkan score SNOT-22 pada pasien yang menjlani CT scan sinus paranasalis 61

DAFTAR GAMBAR

Nomor		Halaman
1.	Anatomi hidung dalam	8
2.	Anatomi hidung	9
3.	Anatomi sinus paranasalis potongan koronal	15
4.	Kompleks osteomeatal	16
5.	Anatomi resessus frontal. CT scan potongan coronal (a) sagittal (b). tampak resessus frontal kanan yang dibatasi bagian anterior dan lateral oleh agger nasi dan sel frontal , di bagian medial oleh concha media dan di bagian posterior oleh bulla ethmoid dan bulla lamella. Prosesus nasofrontal membentuk dasar sinus frontal dan membatasi level ostium sinus frontal Gambaran CT scan *coroner* pada pasien dengan poliposis sinonasal	18
6.	CT Scan potongan coronal anatomi resessus frontal kanan, sel frontal dan sel agger nasi	20
7.	CT Scan sinus paranasalis potongan coronal memperlihatkan pembesaran bula ethmoid. Bula ethmoid ini dapat mengalami pneumatisasi	21
8.	CT scan potongan coronal memperlihatkan processus uncinatus	22
9.	Sel Haller	24
10.	Cohonca bullosa bilateral degan septum deviasi ke kiri	25
11.	Ct scan potongan coronal memperlihatkan deviasi septum nasi ke kanan	26

12. Topogram CT scan sinus paranasalis potongan coronal 27

13. Penderita dalam posisi telungkup, kepala dihiperekstensikan dengan kepala bertumpu pada dagu 39

DAFTAR ARTI LAMBANG DAN SINGKATAN

Lambang/Singkatan		**Arti dan Keterangan**
CT scan	:	Computer tomography scan
KOM	:	Kompleks osteomeatal
FESS	:	Functional endoscopic sinus surgery
SNOT-22	:	Sinonasal Outcomes Test-22
RSK	:	Rhinosinusitis Kronis
HU	:	Hounsfield units
BSEF	:	Bedah sinus endoskopik fungsional
CRS	:	Chronic Rhinosinusitis
GE	:	General Electric
RSUPTN	:	Rumah Sakit Umum Perguruan Tinggi Negeri
RSUP	:	Rumah sakit umum pusat
UNHAS	:	Universitas Hasanuddin

DAFTAR LAMPIRAN

Nomor		halaman
1.	Rekomendasi persetujuan etik	72
2.	Formulir persetujuan setelah penjelasan (*Informed consent*)	73
3.	Formulir data sampel	74
4.	Data sampel penelitian	77
5.	*Curriculum vitae*	78

BAB I

PENDAHULUAN

A. Latar Belakang

Hidung dan sinus paranasalis adalah organ yang berperan penting sebagai garis terdepan pertahanan tubuh pada saluran nafas terhadap mikroorganisme dan bahan-bahan berbahaya lainnya yang terkandung di dalamnya. (Abul-Kasim K at all, 2011,Shindy at all 2015)

Variasi anatomi hidung dan sinus paranasalis seperti sel frontal, sel agger nasi, bula ethmoid, processus ucinatus, concha bullosa, deviasi septum, dan sel haller merupakan salah satu faktor penyebab gangguan drainase hidung dan sinus paranasalis. Variasi anatomi tersebut dapat menyebabkan obstruksi terhadap kompleks osteomeatal (KOM) dan mengganggu pembersihan mukosilia. (Abul-Kasim K at all, 2011,Shindy at all 2015)

CT Scan merupakan metode yang baik untuk evaluasi struktur anatomi karena dapat memperlihatkan dengan jelas struktur cavum nasi dan sinus paranasalis seperti kondisi kompleks osteomeatal, kelainan anatomi, visualisasi ada atau tidaknya jaringan patologis di sinus dan perluasannya. (Aghdas, 2018, Akdis at all 2015)

Pemeriksaan CT Scan mampu memberikan gambaran struktur anatomi pada area yang tidak tampak melalui endoskopi. Pemeriksaan ini sangat baik dalam memperlihatkan sel-sel ethmoid anterior, dua pertiga

atas cavum nasi dan resessus frontalis. Pada daerah ini CT Scan dapat memperlihatkan lokasi faktor penyebab sinusitis kronik yaitu KOM. (Aghdas, 2018, Akdis at all 2015)

Berdasarkan beberapa hasil penelitian didapatkan bahwa gambaran variasi anatomi pada *CT-Scan* sinus paranasal adalah deviasi septum. Berdasarkan hasil penelitian *Budiman JB dkk*, variasi anatomi terbanyak adalah septum deviasi pada 33 pasien (70,2%), concha bulosa pada 3 pasien (6,4%), sel haller, sel agger nasi. Sedangkan pada hasil penelitian yang dilakukan oleh *Emilya J dkk*, ditemukan variasi anatomi yaitu septum deviasi sebanyak pada 80 pasien (67,2%), bula ethmoid pada 32 pasien (26,9%) kemudian diikuti oleh prosessus unsinatus pada 25 pasien (21%), concha bulosa pada 15 pasien (12,6%), sel haller pada 8 pasien (6,7%), sel agger pada 7 pasien (5,9%) dan sel frontal pada 5 pasien (4,2%). Penelitian lain yang dilakukan oleh *Fadda G dkk*, septum deviasi merupakan variasi yang paling sering ditemukan yaitu 58,5%, concha bulosa 49,3% dan bulla etmoid 32,8%. Hasil-hasil penelitian tersebut menunjukkan bahwa dapat ditemukan lebih dari satu gambaran variasi anatomi atau bahkan tidak ada.

Sementara walaupun kejadiannya jarang fatal namun itu dapat mempengaruhi kualitas hidup penderita dan banyak kehilangan jam kerja terutama pada usia produktif. Hal ini menimbulkan beban ekonomi yang besar bagi individu, keluarga, dan orang sekitarnya. Kualitas hidup merupakan konsep yang mencakup karakter fisik maupun psikologis

dalam konteks sosial. Dalam dunia kedokteran kualitas hidup juga sangat terkait dengan kesehatan. Dewasa ini aspek kualitas hidup mulai dipertimbangkan sehubungan dengan pengambilan keputusan untuk penatalaksanaa pasien. Adanya penilaian kualitas hidup terkait status kesehatan berguna untuk mengetahui dampak suatu peyakit terhadap penderita dan untuk mengevaluasi efek terapi. (Aghdas, 2018, Akdis at all 2015)

Selanjutnya penilaian anamnesis kualitas hidup bisa dilakukan dengan menggunakan quisioner yang telah diakui valid untuk pemeriksaan *sino-nasal* yaitu SNOT-22. SNOT-22 merupakan modifikasi dari quisioner SNOT-20. Kuisioner SNOT-22 terdiri dari 22 poin pernyataan dengan 6 tingkat penilaian. Diantara 22 pernyataan tersebut 12 poin mencakup gejala fisik pasien, 10 poin lainnya mencakup kualitas hidup pasien. (Aghdas, 2018, Akdis at all 2015)

Dari uraian diatas menunjukkan bahwa terdapat berbagai macam variasi anatomi sinus paranasal saat melakukan pemeriksaan *CT-Scan* sinus paranasal. Dimana identifikasi gambaran variasi anatomi sinus paranasal pada penderita sangat menentukan penatalaksanaan selanjutnya, menentukan tindakan atau pendekatan bedah yang akan dilakukan, sebagai pedoman bagi operator dalam melakukan pembedahan, mencegah komplikasi, menentukan tingkat rekurensi dan untuk follow up pasca operasi bedah sinus dimana dapat juga mempengaruhi kualitas hidup penderita. Melihat pentingnya mengetahui

gambaran variasi anatomi pada *CT-Scan* sinus paranasal dan saat ini, masih sedikitnya operator melihat gambaran variasi anatomi tersebut yang dikaitkan dengan kualitas hidup dari pasien berdasarkan scre SNOT-22 sebelum melakukan tindakan operatif, maka dari itu penulis tertarik untuk meneliti tentang korelasi variasi anatomi cavum nasi dan sinus paranasalis dengan kualitas hidup berdasarkan score SNOT-22 pada pasien yang menjalani pemeriksaan CT-Scan sinus paranasalis di Rumah Sakit Wahidin Sudirohusodo dan beberapa Rumah Sakit Jejaring di Sulawesi Selatan.

B. Rumusan Masalah

Berdasarkan latar belakang masalah di atas dapat dibuat rumusan masalah sebagai berikut ; “Apakah terdapat korelasi variasi anatomi dari cavum nasi dan sinus paranasalis dengan kualitas hidup berdasarkan score SNOT-22 pada pasien yang menjalani pemeriksaan CT Scan Sinus Paranasalis?”

C. Tujuan Penelitian

1. Tujuan umum

Mengetahui korelasi variasi anatomi cavum nasi dan sinus paranasalis dengan kualitas hidup berdasarkan score SNOT-22 pada pasien yang menjalani pemeriksaan CT Scan Sinus Paranasalis.

2. Tujuan khusus :

a. Mengetahui variasi anatomi cavum nasi dan sinus paranasalis pada pasien yang menjalani pemeriksaan CT scan sinus paranasalis

b. Mengetahui kualitas hidup berdasarkan score SNOT-22 pada pasien yang menjalani pemeriksaan CT Scan Sinus Paranasalis

c. Menganalisis korelasi antara variasi anatomi cavum nasi dan sinus paranasalis dengan kualitas hidup berdasarkan score SNOT-22 pada pasien yang menjalani pemeriksaan CT scan sinus paranasalis.

D. Hipotesis penelitian

Semakin banyak variasi anatomi cavum nasi dan sinus paranasalis akan semakin rendah kualitas hidup.

E. Manfaat penelitian :

1. Diharapkan dapat mengetahui berbagai variasi anatomi cavum nasi dan sinus paranasalis
2. Hasil penelitian ini diharapkan dapat menjadi bahan acuan untuk penelitian selanjutnya.

BAB II

TINJAUAN PUSTAKA

A. ANATOMI HIDUNG

Hidung merupakan salah satu organ penting yang berfungsi dalam proses respirasi. Hidung dapat dibagi menjadi dua bagian yaitu hidung luar dan hidung dalam. Hidung berbentuk piramid dan dibentuk oleh kerangka tulang dan tulang rawan. Hidung terletak menonjol pada garis tengah di antara pipi dengan bibir atas. Bagian puncak hidung disebut juga dengan apeks nasi. Ujung atasnya yang sempit bertemu dengan dahi di glabela dan disebut dengan radiks nasi. Kedua lubang hidung disebut nares dan dipisahkan oleh sekat tulang rawan kulit yang disebut kolumela. Titik pertemuan antara kolumela dengan bibir atas dikenal sebagai dasar hidung. Bagian bibir atas membentuk cekungan dangkal memanjang dari atas ke bawah yang disebut filtrum. Permukaan lateral berakhir membulat di bawah membentuk ala nasi. (Abul-Kasim K at all, 2011,Shindy at all 2015)

Rangka hidung bagian luar dibentuk dari dua os nasal, prosesus frontal os maksila, sepasang kartilago lateralis inferior atau kartilago alar mayor, kartilago lateralis superior dan tepi anterior kartilago septum nasi. Pada tulang tengkorak, bentuk hidung yang menyerupai buah pir dibentuk oleh apertura piriformis, di garis tengahnya ada penonjolan yang disebut spina nasalis anterior. Tepi superior dan lateral apertura piriformis

dibentuk oleh os nasal dan prosesus frontal os maksila serta bagian dasarnya dibentuk oleh prosesus alveolaris maksila. (Abul-Kasim K at all, 2011,Shindy at all 2015)

Hidung bagian dalam terdiri dari septum nasi membagi kavum nasi menjadi dua bagian. Septum dibentuk oleh penampang sagital yang terdiri dari bagian tulang dan tulang rawan yang dilapisi oleh mukosa respiratori. Mukosa septum menghubungkan kolumela dengan katilago kuadrangular. Bagian superior dan posterior dibentuk oleh lamina perpendikularis os etmoid. Bagian anterior dibentuk oleh kartilago septum kuadrilateral, premaksila dan kolumela membranosa. Bagian inferior dibentuk oleh os vomer, krista maksila dan os palatina serta bagian posteriornya dibentuk oleh krista sphenoid. Dasar hidung dibentuk oleh prosesus palatina os maksila dan prosesus horizontal os palatum. Atap hidung dibentuk oleh kartilago lateralis inferior, os nasal, prosesus nasalis os frontal, corpus os etmoid dan corpus os sphenoid. Sebagian besar atap rongga hidung dibentuk oleh lamina kribrosa. (Aghdas, 2018, Akdis at all 2015)

Dinding lateral hidung dibentuk oleh permukaan dalam maksila, os lakrimalis, konka superior dan media, konka inferior dan medial pterigoideus. Di antara konka-konka tersebut terdapat celah sempit yang disebut meatus yaitu meatus inferior, media dan superior dimana merupakan tempat bermuaranya sinus paranasalis. Kadang-kadang

didapatkan konka ke empat yang disebut konka suprema. (Aghdas, 2018, Akdis at all 2015)

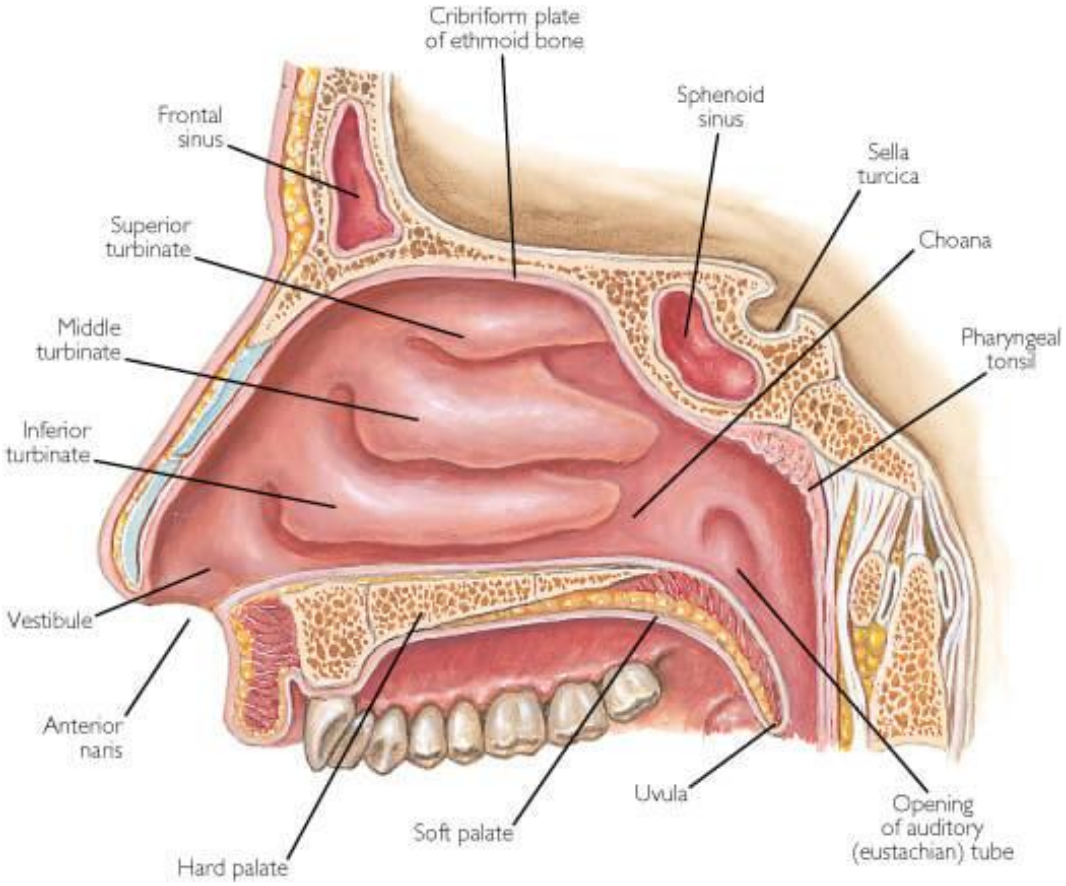

Gambar. 1 Anatomi Hidung Dalam (Aghdas, 2018, Akdis at all 2015)

Sumber perdarahan untuk hidung secara garis besar berasal dari a.etmiod anterior dan posterior yang merupakan percabangan dari a.oftalmika dari a.karotis interna dan a.sfenopalatina yang merupakan percabangan dari a.maksilaris interna dari a.karotis eksterna. Bagian anterior dan superior septum serta dinding lateral hidung mendapatkan perdarahan dari a.etmoid anterior. (Aghdas, 2018, Akdis at all 2015)

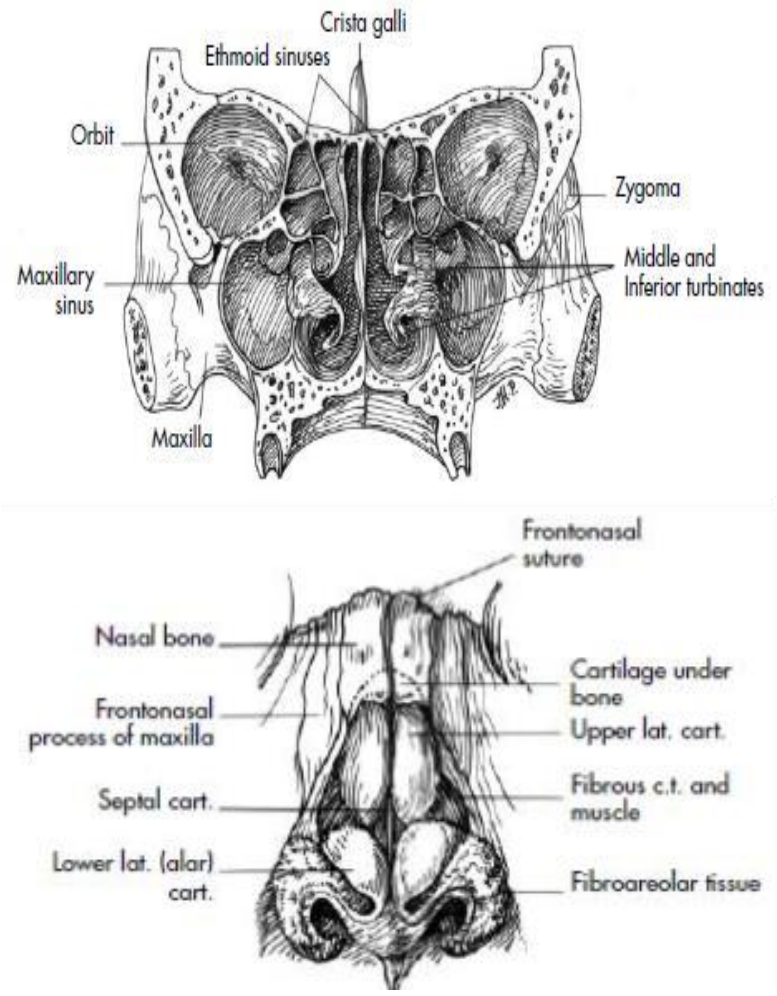

Gambar 2.Anatomi Hidung (Aghdas, 2018, Akdis at all 2015)

Persarafan pada hidung berasal dari n.oftalmikus dan n.maksila yang merupakan percabangan dari n.trigeminus. Saraf sensoris bagian depan dan atas rongga hidung berasal dari n.etmoidalis anterior cabang dari n.nasosiliaris yang berasal dari n.oftalmikus. Dinding lateral kavum nasi mendapat serabut saraf dari cabang nasalis n.palatina, n.etmoidalis dan sebuah cabang nasal yang kecil berasal dari n.alveolaris superior.

Septum nasi dipersarafi oleh n.etmoidalis cabang dari n.oftalmikus dan n.nasopalati cabang dari n.maksilaris yang merupakan cabang dari n.trigeminus. (Aghdas, 2018, Akdis at all 2015)

Hidung memiliki tiga fungsi utama yaitu sebagai organ yang berperan dalam proses penciuman/penghidu, pernapasan dan perlindungan. Ketiga fungsi tersebut dibantu oleh struktur anatomi yang rumit di dalam rongga hidung yang membentuk suatu permukaan yang luas. Lipatan mukosa, silia, dan kelembaban di dalam rongga hidung akan terlibat dalam proses pernapasan untuk menyaring kotoran yang masuk bersama udara pernapasan dan akan meningkatkan kemampuannya dalam hal proteksi sebelum udara pernapasan tersebut masuk ke dalam saluran napas bagian bawah. (Aghdas 2018, Lupoi at all 2012, Wang at all 2011)

Banyaknya pembuluh darah di bawah epitel dan sistem sekresi rongga hidung dan sinus paranasalis berperan dalam proses pengaturan suhu dan kelembaban di dalam rongga hidung sebelum udara pernapasan tersebut dialirkan ke saluran napas bagian bawah. Suhu udara yang melalui hidung diatur berkisar 37°C. (Aghdas 2018, Lupoi at all 2012, Wang at all 2011)

Singkatnya, pusat penghidu berada diantara traktus sinonasal. Secara anatomi, neuroepitelium penghidu tersebar di sepanjang bagian superior rongga hidung, berlokasi diantara septum dan permukaan medial konka

superior. Neuroepitelium penghidu juga terdapat di bagian anterior yaitu di sebelah atas konka media dan di bagian inferior di sebelah bawah lamina kribiformis. Daerah ini disebut juga sebagai olfactory cleft. Partikel bau dapat mencapai daerah ini dapat melalui hidung atau dari retronasal. Stimulasi pada hidung tercetus sebagai akibat peranan indera penghidu, ketika stimulasi retronasal memainkan peranan pada sensasi rasa selama mengunyah makanan. Sehingga fungsi hidung adalah juga untuk membantu indera pengecap membedakan rasa. (Aghdas 2018, Lupoi at all 2012, Wang at all 2011)

Secara normal mukosa sinonasal tersusun dari lapisan epithelial, lamina propria, submukosa dan periostium. Pada sel epithelial hidung terdapat silia, sel kolumnar dengan berbagai ukuran sel goblet. Sebuah lapisan tipis tidak mengandung sel terdiri dari membrana basalis dipisahkan oleh lapisan epithelial dari lamina propria yang tebal. Di bawah epithelium terdapat limfosit, sel plasma, dan makrofag. Partikel debu, virus, bakteri dan jamur yang terhirup bersama udara akan disaring di hidung oleh rambut yang terdapat di vestibulum nasi, silia, palut lendir. Debu dan bakteri akan melekat pada palut lendir dan partikel yang besar akan dikeluarkan dengan refleks bersin. (Aghdas 2018, Lupoi at all 2012, Wang at all 2011)

B. Anatomi Sinus Paranasalis

Sinus paranasal adalah serangkaian rongga yang mengelilingi rongga hidung. Ada empat pasang sinus paranasal yaitu, maksila, frontal, sinus etmoid dan sfenoid. (Alt Ja at all,2015, Banglawala at all 2015)

Sinus paranasal merupakan rongga berisi udara yang berbatasan langsung dengan rongga hidung. Sinus paranasalis dibagi menjadi dua kelompok yaitu anterior dan posterior. Sinus maksila, sinus frontal dan sinus etmoid anterior merupakan kelompok anterior dan ostium dari sinus-sinus ini terletak di dalam meatus media. Sedangkan sinus etmoid posterior dan sinus sphenoid merupakan kelompok posterior dan ostium dari sinus-sinusnya terletak di dalam meatus superior. (SImopoulus at all 2012, Soler at all 2013, Walsh at all 2014)

Sinus maksila merupakan sinus paranasal yang terbesar. Dinding anterior terbentuk dari permukaan maksila. Dinding posterior berbatasan dengan fossa pterigopalatina. Dinding medial merupakan dinding lateral dari kavum nasi, lantai sinus adalah prosesus alveolaris dan dinding superior sebagai lantai orbita. Nervus infraorbital melewati lantai orbita keluar ke bagian anterior maksila melalui formen infraorbita. (Aghdas 2018, Lupoi at all 2012, Wang at all 2011)

Proses terbentuknya sinus maksila berasal dari ekspansi infundibulum etmoid ke dalam maksila hingga membuat suatu massa. Ukuran standar volume sinus maksila pada orang dewasa adalah sekitar 15 mL dan secara kasar bentuknya menyerupai piramid. Ostium sinus

maksila berada di sebelah superior dinding medial sinus dan bermuara ke hiatus semilunaris melalui infundibulum etmoid. (Lachanas V, 2014, Leung 2014)

Sinus frontal mempunyai variabilitas tinggi dalam perkembangan, jumlah dan ukuran. Bagian dari sinus ini yang meluas ke meatus medius membentuk yaitu resesus frontalis. Sekret dari sinus frontal mengalir ke dalam resesus frontalis, kemudian ke meatus medius. (*Lachanas V, 2014, Leung 2014)*

Sinus ethmoid terdiri dari sel-sel yang menyerupai sarang tawon. Sinus ethmoid di bagi oleh lamina basalis menjadi sinus ethmoid anterior yang bermuara di meatus medius dan sinus etmoid posterior yang bermuara di meatus superior. Sel-sel sinus ethmoid anterior biasanya kecil-kecil dan banyak, sedang sel-sel sinus ethmoid posterior biasanya lebih besar dan lebih sedikit jumlahnya. Sel ethmoid yang terbesar disebut bula ethmoid. Di daerah ethmoid anterior terdapat suatu penyempitan yang disebut infundibulum, bermuara ke ostium sinus maksila. Atap sinus ethmoid atau fovea ethmoidalis berbatasan dengan lamina kribrosa. Dinding lateral sinus adalah lamina papirasea yang sangat tipis dan di bagian belakang sinus ethmoid posterior berbatasan dengan sinus sphenoid. (Lachanas V, 2014, Leung 2014)

Sinus sphenoid terletak dalam os sphenoid terbagi 2 oleh septum intersfenoid. Di sebelah superior terdapat fosa serebri media dan kelenjar

hipofisis, sebelah inferiornya atap nasofaring, sebelah lateral berbatasan dengan sinus kavernosus dan arteri karotis interna dan di sebelah posteriornya berbatasan dengan fosa serebri posterior di daerah pons. (Barros at all,2012, De Conde at all 2014)

Sinus sphenoid merupakan sinus paranasal yang terletak paling posterior, yaitu di dalam tulang sfenoid di belakang sinus etmoid posterior. Pneumatisasi tulang sfeniod terjadi selama usia anak-anak dan prosesnya berlangsung cepat setelah usia 7 tahun dan berhenti terbentuk pada usia 12 hingga 15 tahun. Sinus sfenoid memiliki banyak hubungan penting dalam hal neurovaskular. Saat sinus berkembang, pembuluh darah dan nervus di bagian lateral tulang sphenoid akan menjadi sangat berdekatan dengan rongga sinus dan tampak sebagai indentasi pada dinding sinus sfenoid. Sebelah superior terdapat fosa serebri media dan kelenjar hipofisa. Bagian inferior adalah atap nasofaring. Bagian lateral berbatasan dengan sinus kavernosus dan arteri karotis interna. Sebelah posteriornya berbatasan dengan fosa serebri posterior di daerah pons. (Barros at all,2012, De Conde at all 2014)

Sinus frontal jarang terbentuk sebelum tahun ke dua kehidupan. Pada saat ini, sinus frontal sangat lambat menginvasi os frontal dan sinus ini memiliki bentuk serta ukuran yang bervariasi. Dinding anterior sinus frontal terdiri dua buah tulang dan dinding posteriornya terdiri dari sebuah lempeng tulang yang kompak. Sinus frontal berdrainase melalui ostiumnya

yang terletak di resesus frontal yang berhubungan dengan infudibulum etmoid. (Farhoods at all 2016, Fokkens at all 2012, Naido at all 2013)

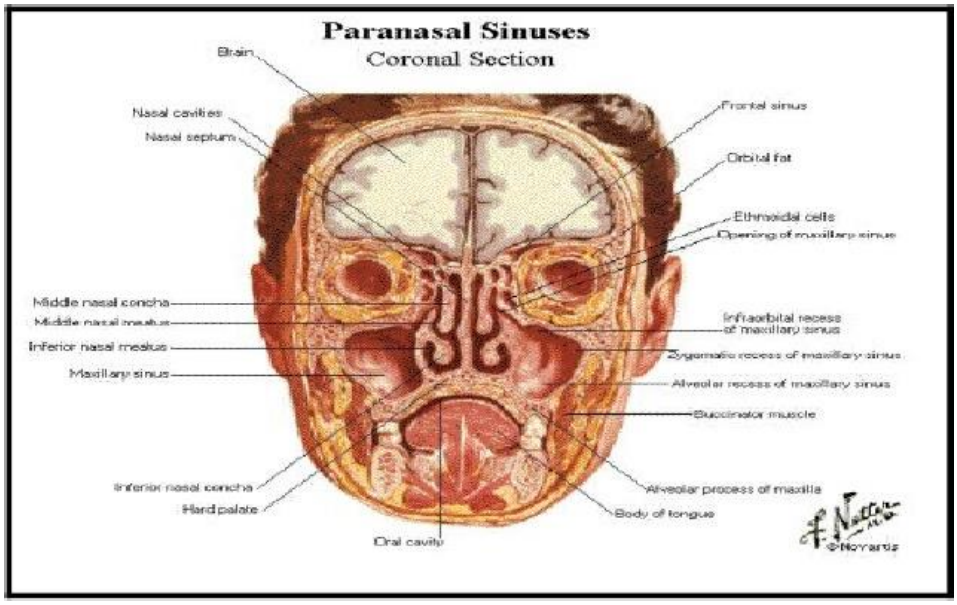

Gambar 3. Anatomi sinus paranasalis potongan koronal (Aghdas, 2018, Akdis at all 2015)

Fungsi sinus paranasal yaitu sebagai pertahanan tubuh terhadap kontaminasi sinus dari infeksi akibat paparan dengan lingkungan luar melalui tiga mekanisme yaitu, terbukanya kompleks ostiomeatal, transport mukosilia dan produksi mukus yang normal. (De Conde at all 2014, Juanda 2017)

Kompleks ostio meatal merupakan celah pada dinding lateral rongga hidung yang dibatasi oleh konka media dan lamina papirasea. Dibentuk oleh prosesus unsinatus, infundibulum ethmoid, hiatus

semilunaris, bula ethmoid, ager nasi dan resesus frontal. KOM merupakan unit fungsional yang merupakan tempat ventilasi dan drainase dari sinus-sinus yang letaknya di anterior yaitu sinus maksila, ethmoid anterior, dan frontal. (De Conde at all 2014, Juanda 2017)

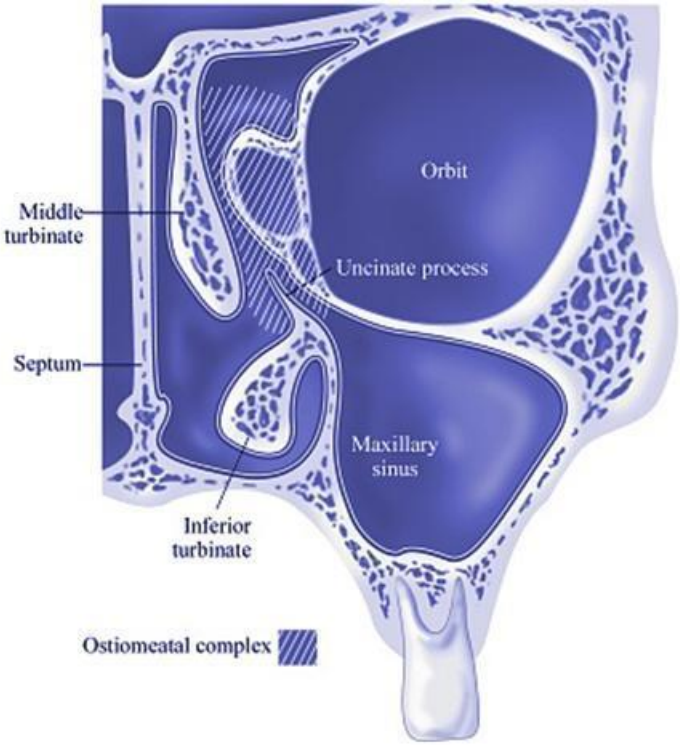

Gambar 4. Kompleks osteomeatal (Aghdas, 2018, Akdis at all 2015)

Berdasarkan gambaran radiografik yang didapat, evaluasi diarahkan pada daerah yang sempit yaitu pada sinus ethmoid serta hubungannya dengan sinus lainnya. Dari anterior ke posterior, pertama-tama evaluasi diarahkan pada sel-sel anterior disekitar resessus frontal. Perlu pula diamati hubungan antara sinus frontalis dan ethmoid, demikian

juga drainase sinus diarahkan pada resessus sphenoetmoidalis, sinus ethmoid posterior dan sinus sphenoid. (Hamilos 2011, Hastan at all2011)

Kompleks ostiomeatal merupakan suatu unit yang menghubungkan antara meatus media dan kelompok sinus bagian anterior. Jika terjadi deformitas anatomi atau proses penyakit, hal tersebut akan menyebabkan terjadinya obstruksi ostium sinus, stasis silia dan infeksi sinus. (Hamilos 2011, Hastan at all2011)

1. Resessus frontal

Resessus frontal adalah bagian paling anterior dan superior dari sinus ethmoid yang berhubungan dan merupakan drainase dari sinus frontal yang dibatasi oleh : (Pranita 2015, Rosenfeld at all 2015, Rudmik at all 2016)

I. Bagian medial oleh bagian vertical konka media
II. Bagian lateral oleh lamina papirasea
III. Dinding anterior oleh bagian posterior sel agger nasi
IV. Dinding posterior oleh bagian anterior bulla ethmoid

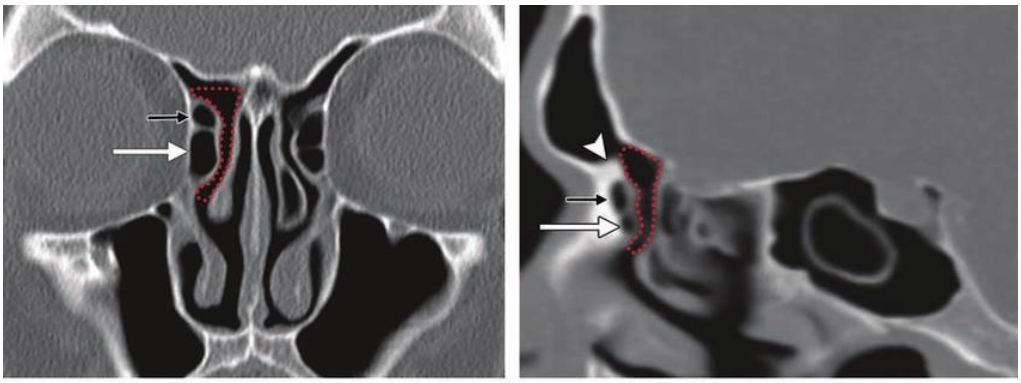

a. b.

Gambar 5. Anatomi resessus frontal. CT scan potongan coronal (a) sagittal (b). tampak resessus frontal kanan (garis-garis putus merah) yang dibatasi bagian anterior dan lateral oleh agger nasi (panah putih) dan sel frontal (panah hitam), di bagian medial oleh concha media dan di bagian posterior oleh bulla ethmoid dan bulla lamella. Prosesus nasofrontal (kepala panah) membentuk dasar sinus frontal dan membatasi level ostium sinus frontal (Lachanas V, 2014, Leung 2014)

Anatomi resessus frontal sangat kompleks dengan beberapa variasi anatomi yang mengelilingi resessus frontal yang bisa menyebabkan sumbatan aliran sinus frontal. (Barros at all,2012, De Conde at all 2014)

Kompleksitas variasi anatomi sel-sel di sekitar resesus frontal dapat berupa sel frontal, sel agger nasi, bulla ethmoid, perlekatan bagian superior prosesus uncinatus dan konka media bullosa. Struktur tersebut membentuk dinding dan dasar resessus frontal. Dinding lateral resessus frontal adalah lamina papirasea, dinding medial oleh bagian vertical konka media (bagian paling anterior dan superior), dinding anterior oleh sel agger nasi, dinding posterior oleh bulla ethmoid. (Pranita 2015, Rosenfeld at all 2015, Rudmik at all 2016)

Ukuran resessus frontal ditentukan oleh ukuran sel-sel sekitarnya misalnya jika bulla ethmoid membesar ke anterior dan sel agger nasi membesar ke posterior maka resessus frontal akan sangat menyempit dan akibatnya duktus frontonasal tersumbat. Processus uncinatus adalah

tulang tipis yang dapat melekat pada tiga tempat yaitu pada bagian superior dapat melekat ke lamina papirasea, dasar tengkorak atau ke concha media, di bagian inferior dapat melekat ke processus ethmoid concha inferior dan di bagian lateral dapat melekat ke lamina papirasea dan area frontanella. Bulla ethmoid adalah bagian anterior dari air cell ethmod anterior yang melekat ke lamina papirasea. Perlekatan superior processus uncinatus dalah struktur anatomi yang terdapat pada resessus frontal. (Pranita 2015, Rosenfeld at all 2015, Rudmik at all 2016)

Sel frontal adalah variasi anatomi pada pneumatisasi ethmoid anterior yang jarang, sel tersebut menutupi dan menekan bagian atas resessus frontal dan meluas ke dalam lumen ostium frontal di atas level sel agger nasi. (Lachanas V, 2014, Leung 2014)

2. Sel agger nasi

Sel agger nasi merupakan sel ekstramural paling anterior dari sel-sel ethmoid. Terletak agak ke anterior dari perlekatan anterosuperior konka media dan anterior dari resessus frontal. Bila berpneumatisasi akan menonjol pada dinding lateral cavum nasi. Karena letaknya sangat dekat dengan resessus frontal, sel ini merupakan patokan anatomi untuk operasi sinus frontal. Dengan membuka sel ini akan memberi jalan menuju resessus frontal. Terlihat pada potongan koronal yang paling anterior. Sel

agger nasi ini terdapat lebih dari 90% penderita. (Lachanas V, 2014, Leung 2014)

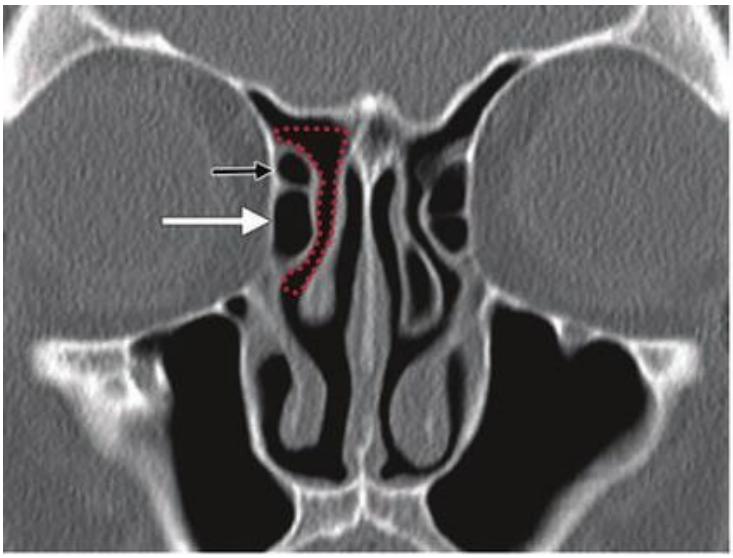

Gambar 6. CT Scan potongan coronal anatomi resessus frontal kanan (garis merah putus-putus), sel frontal (panah hitam) dan sel agger nasi (panah putih) (Lachanas V, 2014, Leung 2014)

3. Bulla ethmoid

Bula ethmoid merupakan sel ethmoid terbesar, terletak dibelakang prosessus unsinatus dan dipisahkan dengan prosessus unsinatus oleh hiatus semilunaris, ke lateral dengan lamina papirasea dan ke posterosuperior dengan sinus lateralis. Terlihat paling baik pada potongan coronal (Barros at all,2012, De Conde at all 2014)

Bula ethmoid yang sangat besar dapat menekan infundibulum ethmoid, sehingga mengganggu drainase dari ostium sinus maksila ke meatus medius.

Penelitian yang dilakukan oleh *Lioyd* menemukan variasi ini sebanyak 17 % namun bila dibandingkan dengan variasi anatomi lainnya memiliki korelasi yang lebih rendah dalam hubungannya sebagai penyebab sinusitis. (Barros at all,2012, De Conde at all 2014)

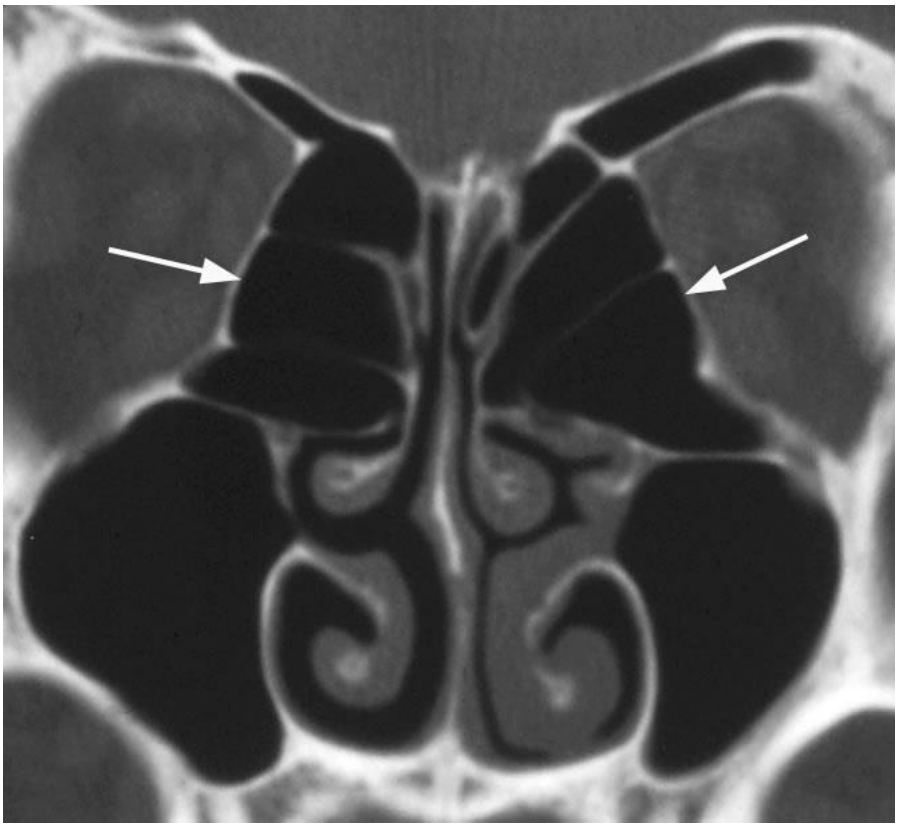

Gambar 7. CT Scan sinus paranasalis potongan coronal memperlihatkan pembesaran bula ethmoid (panah putih). Bula ethmoid ini dapat mengalami pneumatisasi (Lachanas V, 2014, Leung 2014)

4. Processus Uncinatus

Bila processus uncinatus mengalami deviasi ke arah lateral maka akan menekan infundibulum, sedangkan bila ke medial akan menekan meatus medius. Processus uncinatus ini juga dapat mengalami pneumatisasi sehingga dapat menyempitkan infundibulum. (SImopoulus at all 2012, Soler at all 2013, Walsh at all 2014)

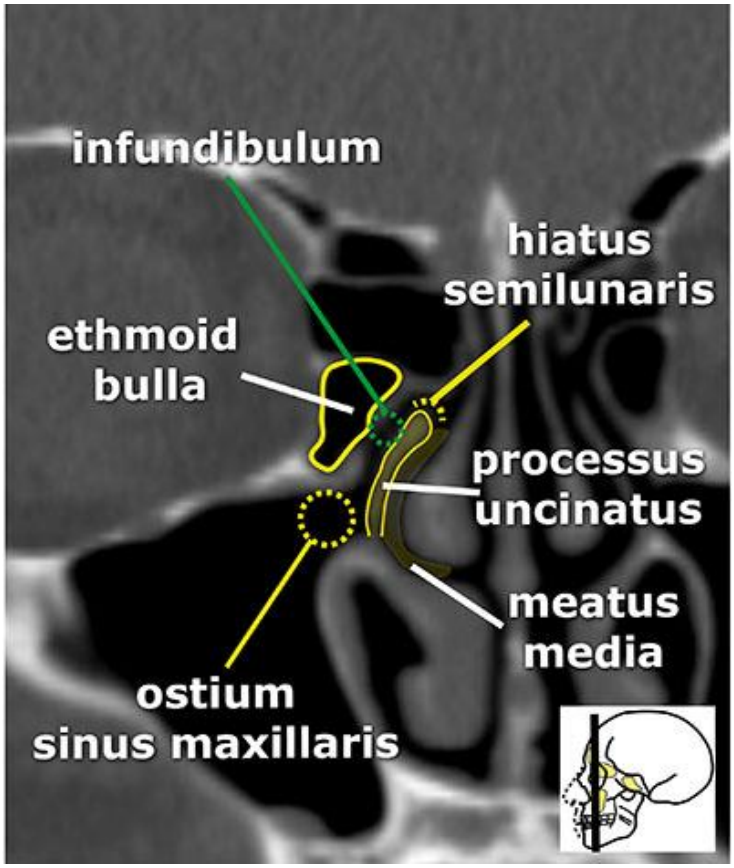

Gambar 8. CT scan potongan coronal memperlihatkan processus uncinatus (Lachanas V, 2014, Leung 2014)

Processus uncinatus merupakan lempeng tulang tipis dan melengkung yang merupakan perluasan dari tipe posterior os lakrimalis. Sebagai batas anterior hiatus semilunaris dan merupakan dinding medial infundibulum ethmoid. Perlekatan processus uncinatus paling banyak ke lateral yaitu pada lamina papirasea, tetapi dapat juga ke sentral pada basis cranii dan dapat ke medial pada concha media. Processus uncinatus tampak jelas pada potongan coronal. (SImopoulus at all 2012, Soler at all 2013, Walsh at all 2014)

5. Sel Haller

Sel Haller merupakan sel-sel ethmoid anterior yang mengalami pneumatisasi pada sebelah medial atap sinus maksila, di bawah dari lamina papirasea dan lateral dari prosesus unsinatus. Apabila sel Haller ini besar mengakibatkan penyempitan infundibulum ethmoid dan menekan ostium dari atas. Kondisi ini dapat menyebabkan drainase sinus maksila tidak lancer sehingga dapat menimbulkan sinusitis maksilaris. (SImopoulus at all 2012, Soler at all 2013, Walsh at all 2014) menyebutkan sel haller ini dapat ditemukan pada pemeriksaan CT Scan antara 10-45%.

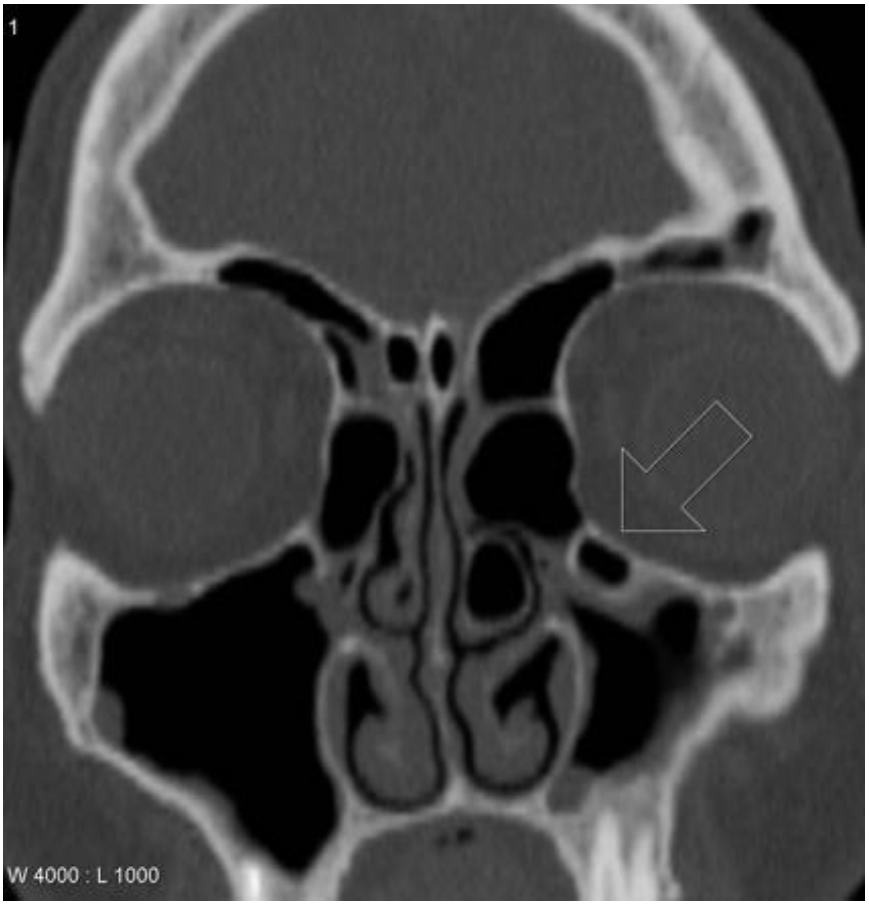

Gambar 9. Sel Haller (infraorbital cell) (Lachanas V, 2014, Leung 2014)

6. Concha bulosa

Pneumatisasi concha media disebut concha bulosa, dapat terjadi unilateral mapun bilateral. Concha bulosa dapat mengakibatkan penekanan pada prosesus unsinatus sehingga dapat menimbulkan obstruksi pada meatus medius dan infundibulum. (Abul-Kasim K at all, 2011,Shindy at all 2015)

Penelitian yang dilakukan *Stamberger dan Wolf* menemukan keluhan sinusitis. Bila ditemukan dengan variasi anatomi lain seperti processus unsinatus bengkok ke medial atau bulla ethmoid yang besar,

concha bullosa yang kecil saja sudah dapat menyebabkan penyempitan yag bermakna pada meatus medius. (Abul-Kasim K at all, 2011,Shindy at all 2015)

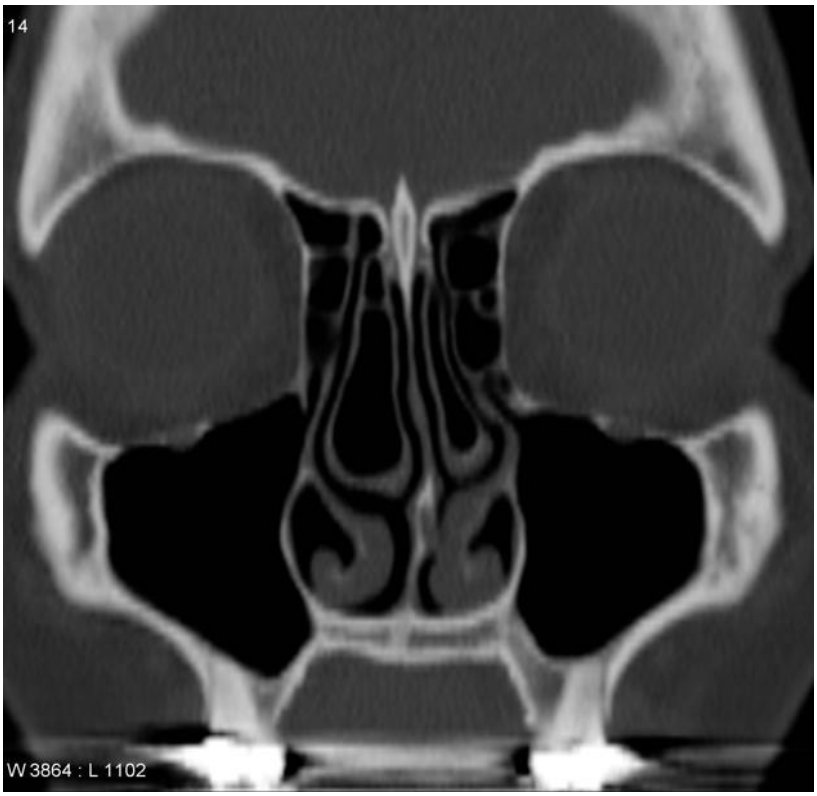

Gambar 10. Concha bulosa bilateral dengan septum deviasi ke kiri (Lachanas V, 2014, Leung 2014)

7. Deviasi septum nasi

Deviasi septum adalah suatu keadaan dimana septum nasi berpindah dari garis tengah. Deviasi septum nasi dapat disebabkan antara lain oleh:

I. Trauma

II. “Birth moulding theory” (efek kompresi pada hidung selama masa intrauterine dan selama proses kelahiran)

III. Faktor herediter

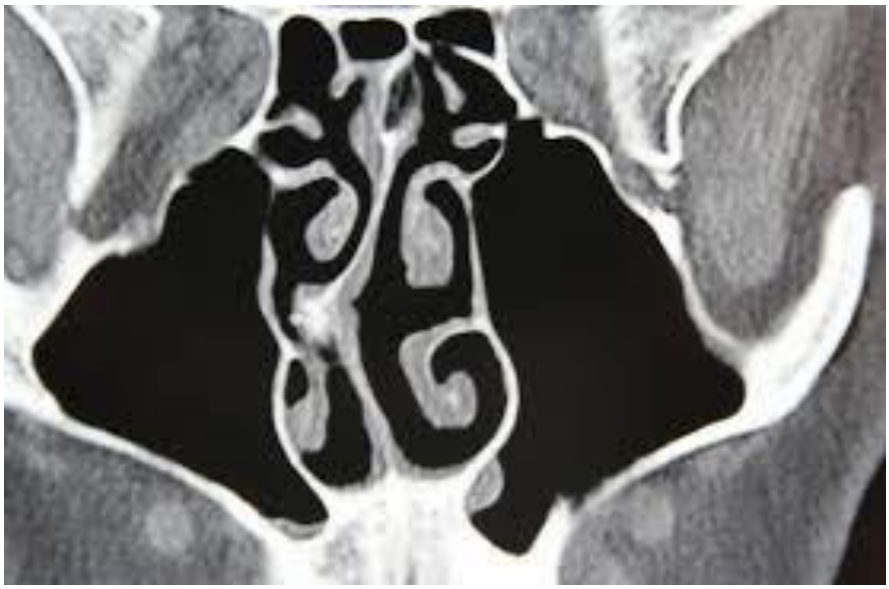

Gambar 11. CT scan potongan coronal memperlihatkan deviasi septum nasi ke kanan

(Lachanas V, 2014, Leung 2014)

C. Pemeriksaan Radiologi

CT Scan sinus paranasalis merupakan gold standart diagnosis karena mampu menilai anatomi hidung dan sinus paranasalis serta struktur sekitarnya, adanya penyakit dalam hidung dan sinus secara keseluruhan dan perluasannya. . (Abul-Kasim K at all, 2011,Shindy at all 2015)

CT Scan merupakan pencitraan pilihan setelah berkembangnya functional endoscopic sinus surgery (FESS). Teknik pemeriksaan CT scan sinus paranasalis menggunakan potongan coronal, axial dan sagittal.

Pasien dalam posisi prone, kepala di hiperekstensikan dengan kepala bertumpu pada dagu, kemudian diangulasikan (tegak lurus dengan garis

infraorbitomeatal). Tebal irisan yang ideal adalah 3-5mm per slice dengan window width : 2000-2500 HU dan window level 200-350 HU. . (Abul-Kasim K at all, 2011,Shindy at all 2015)

Gambar 12. Topogram CT scan sinus paranasalis potongan coronal

(Lachanas V, 2014, Leung 2014)

D. SNOT (Sinonasal Outcome Test)- 22

Sinusitis merupakan salah satu penyakit dengan angka kejadian yang cukup tinggi serta berdampak pada penurunan produktivitas dan kualitas hidup penderitanya. (Lachanas V, 2014, Leung 2014)

Jika dibandingkan dengan pasien tanpa sinusitis, pasien dengan sinusitis memiliki kecenderungan untuk lebih sering mengunjungi pelayanan kesehatan dan lebih banyak menghabiskan waktu untuk beristirahat di tempat tidur serta tidak jarang dari mereka yang mencari pengobatan alternatif bahkan mengunjungi ahli kesehatan jiwa. (Barros at all,2012, De Conde at all 2014)

Dihubungkan dengan gangguan kualitas hidup maka hal tersebut tidak lepas akibat dari gejala-gejala yang dialami. Berdasarkan beberapa penelitian dilaporkan bahwa gejala yang paling banyak menyebabkan gangguan kualitas hidup meliputi sumbatan hidung dan sekresi hidung, nyeri kepala, gangguan tidur, serta berkurang hingga hilangnya kemampuan menghidu. Walaupun keseluruhan gejala tersebut bukan merupakan suatu kondisi yang mengancam jiwa akan tetapi pada akhirnya akan sangat mempengaruhi produktivitas atau aktifitas keseharian penderitanya. (Farhoods at all 2016, Fokkens at all 2012, Naido at all 2013)

Gejala gangguan tidur dan gangguan penghidu merupakan beberapa gejala yang sering timbul. Pada beberapa penelitian dikatakan

bahwa hidung tersumbat sebagai penyebab utama dari gangguan tidur pada pasien dan hubungan antara gangguan tidur serta kelelahan dapat dengan jelas terlihat karena kurangnya kualitas tidur yang baik pasti akan menyebabkan penderita mengalami lemas atau keletihan. (Farhoods at all 2016, Fokkens at all 2012, Naido at all 2013)

Gangguan penghidu juga dapat mempengaruhi kualitas hidup penderitanya. Gangguan penghidu ini berhubungan dengan faktor gangguan konduksi aliran udara yang disebabkan karena mukosa nasal kongesti atau hipertrofi sehingga menghalangi bau untuk mencapai olfactory cleft dan juga adanya gangguan sensorineural akibat kerusakan epitel olfaktori. (Farhoods at all 2016, Fokkens at all 2012, Naido at all 2013)

Dalam beberapa dekade terakhir, kualitas hidup dapat menunjukkan perkembangan penilaian status kesehatan pasien dan peningkatan hasil terapi yang secara signifikan dirasakan oleh para tenaga medis dan peneliti. . (Barros at all,2012, De Conde at all 2014)

Penilaian mengenai kualitas hidup pasien sangat penting dilakukan untuk menilai tingkat keparahan penyakit, mengevaluasi perbaikan klinis dan kualitas pengobatan pasien. . (Barros at all,2012, De Conde at all 2014)

Alat ukur tervalidasi yang digunakan untuk menilai kualitas hidup telah banyak dikembangkan diantaranya Sino-Nasal Outcome Test-22

(SNOT-22) yang merupakan modifikasi dari SNOT-20. (De Conde at all 2014, Juanda 2017)

SNOT-22 merupakan versi terbaru modifikasi dari SNOT-20 dan sebagai salah satu instrumen yang digunakan untuk menilai kualitas hidup penderita rinosinusitis yang terkait dengan fungsi sinonasal. (De Conde at all 2014, Juanda 2017)

Pada SNOT-22 terdapat penambahan dua pernyataan yaitu hidung tersumbat dan berkurangnya kemampuan menghidu sehingga terdapat 22 pernyataan yang terbagi menjadi 4 kategori utama yaitu gejala yang berhubungan dengan hidung, telinga dan wajah, kualitas tidur dan perubahan psikologis. (De Conde at all 2014, Juanda 2017)

Skor SNOT-22 dihitung sebagai nilai total dari keseluruhan pertanyaan dengan nilai berkisar antara 0-110 dimana masing-masing pernyataan dengan skor 0-5. Semakin tinggi skor yang ditunjukkan maka akan menunjukkan kualitas hidup pasien yang semakin rendah dan sebaliknya, dengan demikian SNOT-22 juga telah terbukti dapat digunakan sebagai alat ukur yang paling sesuai untuk menilai kualitas hidup pasien rinosinusitis. (Hamilos 2011, Hastan at all2011)

SNOT-22 adalah versi terbaru dari quesioner SNOT dan didasarkan pada SNOT 20, tetapi dengan penghapusan peringkat pentingnya dan penambahan dua pertanyaan terkait dengan gejala penyumbatan hidung dan hilangnya indera penciuman. SNOT-22

mencakup masalah fisik, keterbatasan fungsional dan juga konsekuensi emosional pasien . SNOT-22 telah diadopsi oleh banyak dokter baik untuk penilaian CRS dan juga untuk mengevaluasi hasil pengobatan poliposis hidung dan dalam operasi deviasi septum. *Morley AD, Sharp HR et al.* menganalisis indeks pada reliabilitas, validitas dan responsif dan menyimpulkan bahwa SNOT dapat diterapkan sebagai alat untuk kualitas hidup. *Hopkins C, Gillett S, Slack R, Lund VJ, Browne JP*, menyimpulkan bahwa SNOT secara signifikan membedakan antara yang sehat dan yang sakit dan selanjutnya mengidentifikasi perbedaan dalam subkelompok CRS. *Pannu KK et al*. mengevaluasi manfaat operasi deviasi septum pada gejala hidung dan kesehatan umum dan membuktikan skor SNOT-22 sebagai alat yang berguna dan dapat diandalkan dalam operasi deviasi septum. Sangat penting bahwa operasi yang tidak tepat dihindari dan telah disarankan bahwa SNOT 22 dapat memberikan alat yang kuat untuk penilaian subjektif dari gejala pasien. (Hamilos 2011, Hastan at all2011)

Sinonasal Outcome Test (SNOT-22) Questionnaire

Table 1. Daftar Questionnaire Sinonasal Outcome Test (SNOT-22) (Otolaryngology-Head and Neck Surgery, 2004)

No	Keterangan	Tidak ada Masalah	Ringan sekali	Ringan atau sedang	Sedang	Berat	Sangat Berat	Poin Paling penting
1	Perlu membuang ingus	0	1	2	3	4	5	[ ]
2	Bersin Berseri	0	1	2	3	4	5	[ ]
3	Hidung beringus	0	1	2	3	4	5	[ ]
4	Hidung tersumbat	0	1	2	3	4	5	[ ]
5	Kehilangan bau dan rasa	0	1	2	3	4	5	[ ]
6	Batuk	0	1	2	3	4	5	[ ]
7	Ingus mengalir ke tenggorokan	0	1	2	3	4	5	[ ]
8	Ingus kental	0	1	2	3	4	5	[ ]
9	Telinga penuh	0	1	2	3	4	5	[ ]
10	Pusing	0	1	2	3	4	5	[ ]
11	Nyeri telinga	0	1	2	3	4	5	[ ]
12	Nyeri tekan pada wajah	0	1	2	3	4	5	[ ]
13	Kesulitan tidur	0	1	2	3	4	5	[ ]
14	Bangun di malam hari	0	1	2	3	4	5	[ ]
15	Kurang tidur nyenyak	0	1	2	3	4	5	[ ]
16	Bangun lelah	0	1	2	3	4	5	[ ]
17	Kelelahan/Rasa lemas	0	1	2	3	4	5	[ ]
18	Kurang produktif	0	1	2	3	4	5	[ ]
19	Kosentrasi berkurang	0	1	2	3	4	5	[ ]
20	Frustasi/gelisah/mudah tersinggung	0	1	2	3	4	5	[ ]
21	Sedih	0	1	2	3	4	5	[ ]
22	Malu	0	1	2	3	4	5	[ ]
Total (setiap kolom) :								

TOTAL SCORE (all columns) :

Score	Evaluation
0 to 14	No Problem to mild Problem
15 an above	Moderate to Severe Problem

Setiap pernyataan diberi nilai:

0= tidak ada, 1= ringan sekali, 2=ringan sedang, 3=sedang, 4=berat, 5= berat sekali (Piccirilo Jf et al., 2002; Otolaryngology-Head and Neck Surgery, 2004, McCool

BAB III

KERANGKA PENELITIAN

A. Kerangka Teori

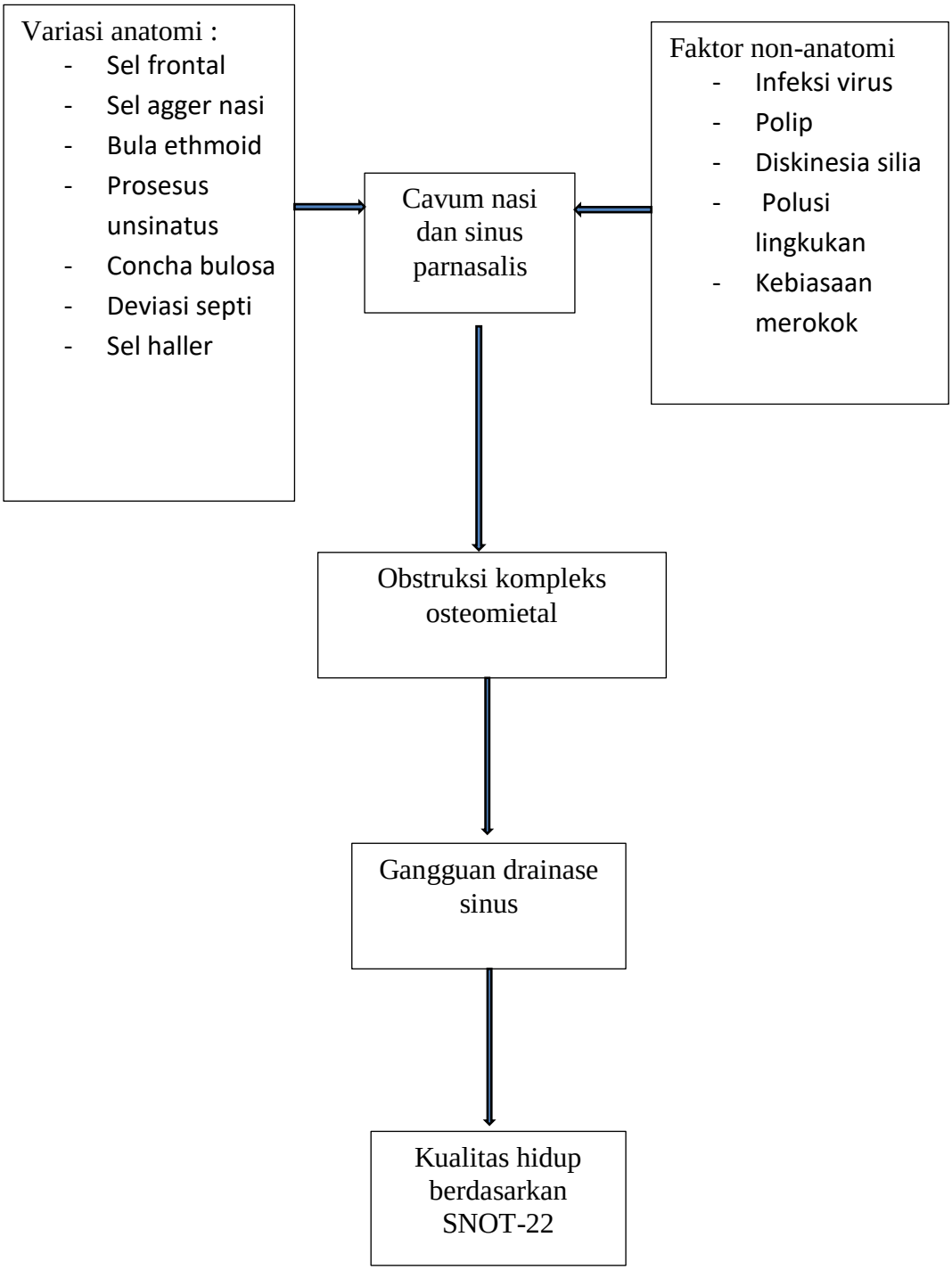

B. Kerangka Konsep

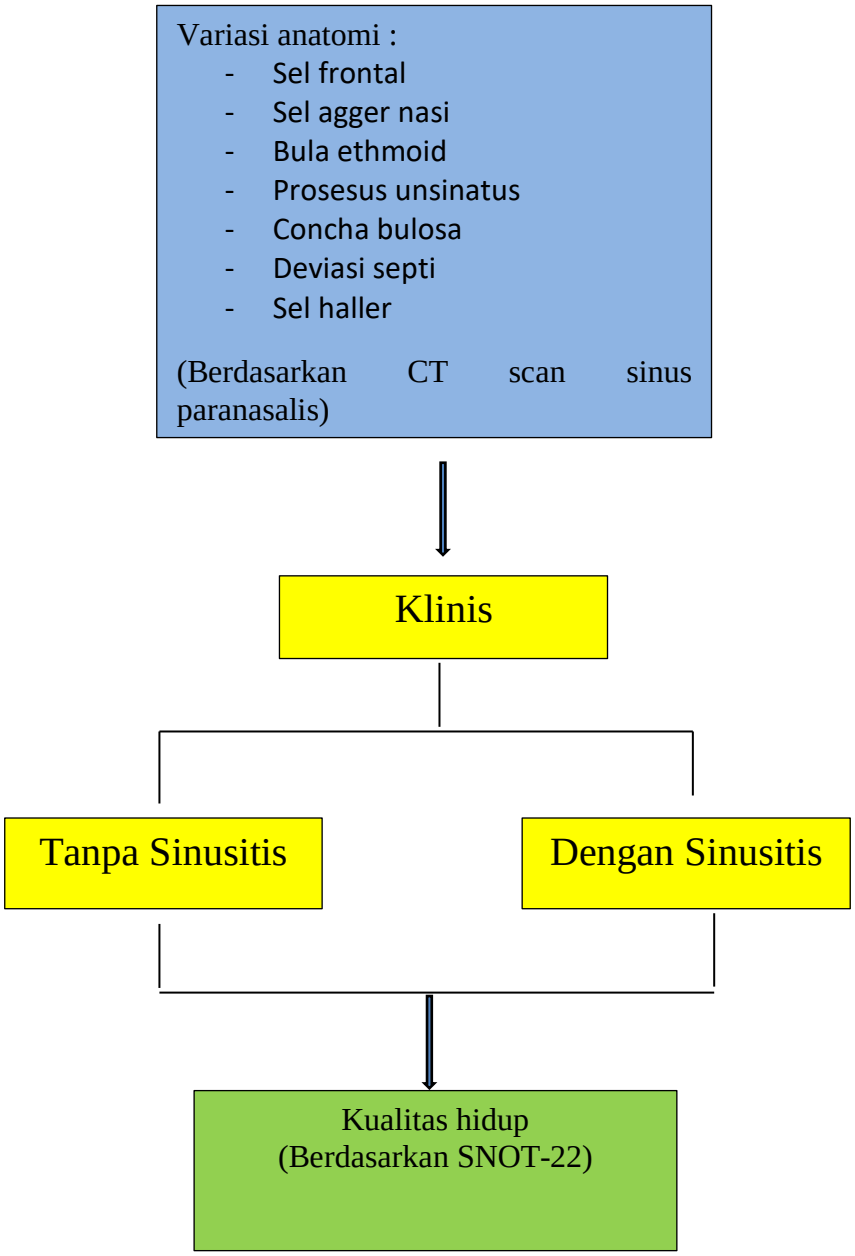

Keterangan :

: Variabel bebas yang diteliti

: Variabel tergantung yang diteliti

: Variabel antara yang diteliti