

**SKRIPSI**

**GAMBARAN HISTOPATOLOGI DUODENUM TIKUS PUTIH  
(*RATTUS NORVEGICUS*) BETINA PASCA PEMBERIAN  
DIMETHOAT**

**Disusun dan diajukan oleh**

**A.NURANNISA  
C031 17 1005**



**PROGRAM STUDI KEDOKTERAN HEWAN  
FAKULTAS KEDOKTERAN  
UNIVERSITAS HASANUDDIN  
MAKASSAR  
2021**

**SKRIPSI**

**GAMBARAN HISTOPATOLOGI DUODENUM TIKUS PUTIH  
(*RATTUS NORVEGICUS*) BETINA PASCA PEMBERIAN  
DIMETHOAT**

**Disusun dan diajukan oleh**

**A.NURANNISA**

**C031 17 1005**



**PROGRAM STUDI KEDOKTERAN HEWAN  
FAKULTAS KEDOKTERAN  
UNIVERSITAS HASANUDDIN  
MAKASSAR  
2021**

LEMBAR PENGESAHAN SKRIPSI

GAMBARAN HISTOPATOLOGI DUODENUM TIKUS PUTIH (*Rattus norvegicus*) BETINA PASCA PEMBERIAN DIMETHOATE

Disusun dan diajukan oleh


A. NURANNISA  
C031 17 1005


Telah dipertahankan di hadapan Panitia Ujian yang dibentuk dalam rangka Penyelesaian Studi Program Sarjana Program Studi Kedokteran Hewan Fakultas Kedokteran Universitas Hasanuddin pada tanggal 1 Oktober 2021 dan dinyatakan telah memenuhi syarat kelulusan

Menyetujui,


Pembimbing Utama


Pembimbing Pendamping

  
Abdul Wahid Jamaluddin, S. Farm., M.Si., Apt  
NIP. 19880828 201404 1 002

  
Drh. Risha Catra Pradhany, M.Si  
NIP. 1992032620200160001

Ketua  
Program Studi Kedokteran Hewan  
Fakultas Kedokteran

  
Dr. Dwi Kesuma San, AP, Vet  
NIP. 19730216 199003 2 001



## PERNYATAAN KEASLIAN

1. Yang bertanda tangan di bawah ini

Nama A.Nurannisa  
NIM C031171005  
Program Studi Kedokteran Hewan  
Fakultas Kedokteran

Menyatakan dengan sebenarnya bahwa

- a. Karya skripsi saya adalah asli
  - b. Apabila sebagian atau seluruhnya dari skripsi ini, terutama dalam bab hasil dan pembahasan, tidak asli atau plagiasi, maka saya bersedia dibatalkan dan dikenakan sanksi akademik yang berlaku
2. Demikian pernyataan keaslian ini dibuat untuk dapat digunakan seperlunya.

Makassar, 27 Agustus 2021

Pembuat Pernyataan,



A.Nurannisa

## ABSTRAK

A.NURANNISA. **Gambaran Histopatologi Duodenum Tikus Putih ( *Rattus norvegicus* ) Betina Pasca Pemberian Dimethoat.** Di bawah bimbingan ABDUL WAHID JAMALUDDIN dan RISHA CATRA PRADHANY

---

Dimethoat adalah insektisida organofosfat yang dapat menghambat asetil – kolinesterase yang sering digunakan para petani untuk membasmi hama, serangga pada tanaman dan buah buahan. Dimethoat mempengaruhi aktivitas enzim antioksidan dan secara bersamaan menyebabkan kerusakan pada sel dan jaringan duodenum. Efek toksisitas dari dimethoat diaplikasikan dengan uji gambaran histopatologi duodenum tikus putih (*Rattus norvegicus*) yang berjenis kelamin betina. Tikus putih betina cenderung mengeliminasi dimethoat dengan waktu yang lebih lama. Perubahan histopatologi duodenum diamati dengan menggunakan pewarnaan HE (*Hematoxylin-Eosin*). Tikus dibagi menjadi 4 kelompok, kelompok kontrol negative (T0) Kelompok 1 (T1) kelompok 2 (T2) dan kelompok 3 (T3) yang diberikan dimethoat selama 14 hari secara oral dengan dosis masing masing 0,5 mg/KgBB, 5 mg/KgBB, 50 mg/KgBB. Hasil penelitian menunjukkan bahwa pemberian dimethoat secara oral menyebabkan kerusakan vili vili duodenum seperti erosi epitel, hemoragi, kongesti, nekrosis dan infiltrasi leukosit yang berbanding lurus dengan dosis pemberian serta lama hari pemberian dimethoat.

**Kata kunci : Dimethoat, duodenum, histopatologi, tikus putih betina, toksisitas**

## ABSTRACT

A.NURANNISA. **Histopathological of Duodenum White Rats (Rattus norvegicus) Female Post Given Dimethoate** . Supervised by ABDUL WAHID JAMALUDDIN and RISHA CATRA PRADHANY

---

Dimethoate is an organophosphate insecticide that can inhibit acetylcholinesterase which is often used by farmers to eradicate pests, insects on plants and fruits. Dimethoate affects the activity of antioxidant enzymes and concomitantly causes damage to duodenal cells and tissues. Toxicity effect of dimethoate was applied by histopathological examination of the duodenum of female white rats (*Rattus norvegicus*). Female white rats tend to eliminate dimethoate for a longer time. Duodenal histopathological changes were observed using HE (Hematoxylin-Eosin) staining. Rats were divided into 4 groups, negative control group (T0) Group 1 (T1) group 2 (T2) and group 3 (T3) which were given dimethoate for 14 days orally at a dose of 0.5 mg/KgBW, 5 mg/kg, respectively. KgBW, 50 mg/KgBW. The results showed that oral administration of dimethoate caused damage to the duodenal villi such as epithelial erosion, hemorrhage, congestion, necrosis and leukocyte infiltration which is directly proportional to the dose of given and the length of days of dimethoate administration.

**Keyword: Dimethoate, duodenum, histopathological, White rats**

## KATA PENGANTAR

Segala puji dan syukur penulis ucapkan kepada Tuhan Yang Maha Esa, Sang Pemilik Kekuasaan dan Rahmat, yang telah melimpahkan berkat dan karunia-Nya sehingga penulis dapat menyelesaikan skripsi yang berjudul "Gambaran Histopatologi Duodenum Tikus Putih (*Rattus norvegicus*) Betina Pasca Pemberian Dimethoat" ini. Penulis mengucapkan banyak terima kasih kepada pihak - pihak yang telah membantu, sejak persiapan, pelaksanaan hingga pembuatan skripsi setelah penelitian selesai.

Skripsi ini diajukan untuk memenuhi syarat dalam menempuh ujian sarjana kedokteran hewan. Penulis menyadari bahwa penyusunan skripsi ini masih banyak terdapat kekurangan dan masih jauh dari kesempurnaan, hal ini dikarenakan keterbatasan kemampuan yang dimiliki penulis. Namun adanya doa, restu dan dorongan dari orang tua yang tidak pernah putus menjadikan penulis bersemangat untuk melanjutkan penulisan skripsi ini. Untuk itu dengan segala bakti penulis memberikan penghargaan setinggi-tingginya dan ucapan terima kasih yang sebesar-besarnya kepada kedua orang tua saya Ayahanda **A.Takdir**, dan ibunda **Banuna** serta adik **A. Arrijal Khair** dan **A. Muh. Jefri** dan seluruh keluarga besar yang tidak berhenti memberikan dukungan kepada penulis baik secara moral maupun finansial.

Penulis menyadari bahwa penyelesaian skripsi ini tidak akan terwujud tanpa adanya bantuan, bimbingan, motivasi dan dorongan dari berbagai pihak. Oleh karena itu, dengan segala kerendahan hati, penyusun mengucapkan terima kasih kepada:

1. **Prof.Dr. Dwi Aries Tina Palubuhu, M.A** selaku Rektor Universitas Hasanuddin.
2. **Prof. dr. Budu, Ph.D., Sp.M (K), M Med.Ed**, selaku dekan fakultas kedokteran.
3. **Dr. Drh Dwi Kesuma Sari AP.Vet**, selaku Ketua Program Studi Kedokteran Hewan Fakultas Kedokteran Universitas Hasanuddin
4. **Abdul Wahid Jamaluddin, S.Farm., M.Si., Apt** sebagai dosen pembimbing skripsi utama serta **Drh. Risha Catra Pradhany, M.Si** sebagai dosen pembimbing skripsi anggota yang setia memberikan bimbingan, arahan, waktu dan saran selama proses penelitian hingga penulisan skripsi selesai.
5. **Drh. Nurul Sulfi Andini, M.Sc** dan **Drh. Amelia Ramadhani Anshar, M.Si** sebagai dosen pembahas dan penguji dalam seminar proposal dan hasil yang telah memberikan masukan-masukan dan penjelasan untuk perbaikan penulisan ini.

6. Drh. Waode Santa Monica dan Drh. Baso Yusuf selaku panitia seminar proposal dan panitia seminar hasil yang telah banyak membantu dan memberikan kemudahan bagi penulis.
7. Dosen pengajar yang telah banyak memberikan ilmu dan berbagi pengalaman kepada penulis selama mengikuti pendidikan di PSKH UNHAS. Serta staf tata usaha PSKH UNHAS khususnya **Ibu Ida dan Pak Tomo** yang membantu mengurus kelengkapan berkas.
8. **Diva Adelia Goenardi, Melkisedek Jeffry Dwijaya dan Nurul Chairunnisa** sebagai teman penelitian seperjuangan dalam meraih gelar sarjana.
9. Teman-teman seperjuangan berbagi cerita dan terkhusus teman yang telah menemani dan membantu proses penelitian serta penyusunan skripsi **Khairunajmi Halid, Dian Anugrah, Ishar, Sri Haslina, Annural dan Ema Sulfiani**.
10. Keluarga saya **Andi Marjumi AS.S.Pd dan Andi Baharuddin S.Pd., M.Pd** sebagai orang tua kedua saya dan Sepupu-sepupu saya **Andi Jumriani, S.Pd dan Andi Nurhaeria, S.Pd** yang terus memberikan dukungan serta dorongan kepada penulis.
11. Teman-teman seperjuangan dari masa SMP dan SMA **“Alumni IX A ” dan “Hidrogen Chemistry ”** yang selalu memberikan dukungan kepada penulis.
12. Teman-teman angkatan 2017 **“CYGOOR”** yang telah berjuang bersama menjalani dunia perkuliahan selama kurang lebih empat tahun.
13. Senior dan Junior Kedokteran Hewan yang telah memberikan ilmu, pengalaman, serta dukungan yang diberikan kepada penulis.
14. Semua pihak yang tidak bisa penulis sebutkan satu persatu yang telah ikut menyumbangkan pikiran dan tenaga untuk penulis serta motivasi baik secara langsung maupun tidak langsung.

Penulis menyadari bahwa skripsi ini masih terdapat banyak kekurangan dan jauh dari kesempurnaan. Oleh karena itu, penulis mengharapkan kritik dan saran yang sifatnya membangun agar dalam penyusunan karya berikutnya dapat lebih baik. Akhir kata, semoga karya ini dapat bermanfaat bagi setiap jiwa yang bersedia menerimanya.

Makassar, 27 Agustus 2021

A.Nurannisa



## DAFTAR ISI

<b>HALAMAN PENGESAHAN</b> .....	<b>iii</b>
<b>PERNYATAAN KEASLIAN</b> .....	Error! Bookmark not defined.
<b>ABSTRAK</b> .....	<b>v</b>
<b>ABSTRACT</b> .....	<b>vi</b>
<b>KATA PENGANTAR</b> .....	<b>vii</b>
<b>DAFTAR ISI</b> .....	<b>ix</b>
<b>DAFTAR TABEL</b> .....	<b>xi</b>
<b>DAFTAR GAMBAR</b> .....	<b>xii</b>
<b>1. PENDAHULUAN</b> .....	<b>1</b>
<b>1.1 Latar Belakang</b> .....	<b>1</b>
<b>1.2 Rumusan Masalah</b> .....	<b>2</b>
<b>1.3 Tujuan Penelitian</b> .....	<b>2</b>
<b>1.4 Manfaat Penelitian</b> .....	<b>2</b>
1.4.1 Manfaat Pengembangan Ilmu.....	2
1.4.2 Manfaat Aplikasi .....	2
<b>1.5 Hipotesis</b> .....	<b>2</b>
<b>2. TINJAUAN PUSTAKA</b> .....	<b>3</b>
<b>2.1 Tikus Putih ( Rattus Norvegicus)</b> .....	<b>3</b>
<b>2.2 Taksonomi Tikus Putih</b> .....	<b>3</b>
<b>2.3 Dimethoat</b> .....	<b>3</b>
2.3.1 Pengertian .....	3
2.3.2 Toksisitas Dimethoat .....	4
2.3.3 Metabolisme Dimethoat .....	4
<b>2.4 Usus halus ( Duodenum )</b> .....	<b>5</b>
<b>3. METODOLOGI PENELITIAN</b> .....	<b>6</b>
<b>3.1 Waktu dan Tempat Penelitian</b> .....	<b>6</b>
<b>3.2 Jenis Penelitian</b> .....	<b>6</b>
<b>3.3 Materi Penelitian</b> .....	<b>6</b>

3.3.1	Populasi Penelitian .....	6
3.3.2	Sampel Penelitian .....	6
3.3.3	Alat dan Bahan .....	7
<b>3.4</b>	<b>Prosedur Penelitian.....</b>	<b>7</b>
3.4.1	Tahap Persiapan.....	7
3.4.2	Tahap Perlakuan .....	7
3.4.3	Pembuatan Preparat Histologi .....	8
3.4.4	Pengamatan Mikroskopik.....	8
<b>3.5</b>	<b>Analisis Data.....</b>	<b>10</b>
<b>3.6</b>	<b>Alur Penelitian .....</b>	<b>10</b>
<b>4.</b>	<b>HASIL DAN PEMBAHASAN.....</b>	<b>12</b>
<b>4.1</b>	<b>Pengamatan Histopatologi Duodenum .....</b>	<b>13</b>
4.1.1	Kelompok T0.....	13
4.1.2	Kelompok T 1 .....	14
4.1.3	Kelompok T 2.....	15
4.1.4	Kelompok T 3.....	16
<b>4.2</b>	<b>Tingkat Kerusakan Duodenum .....</b>	<b>17</b>
<b>5.</b>	<b>PENUTUP.....</b>	<b>21</b>
<b>5.1</b>	<b>Kesimpulan.....</b>	<b>21</b>
<b>5.2</b>	<b>Saran .....</b>	<b>21</b>
	<b>DAFTAR PUSTAKA .....</b>	<b>22</b>
	<b>LAMPIRAN.....</b>	<b>Error! Bookmark not defined.</b>

## DAFTAR TABEL

Tabel 1. Dosis dimethoat pada buah buahan dan sayuran	4
Tabel 2. Toksisitas kategori LD 50	5
Tabel 3. Derajat kerusakan histopatologi duodenum	10
Tabel 4. Tingkat kerusakan duodenum setelah tindakan hari 0	17
Tabel 5. Tingkat kerusakan duodenum setelah tindakan hari 7	17
Tabel 6. Tingkat kerusakan duodenum setelah tindakan hari 14	18

## DAFTAR GAMBAR

Gambar 1. Tikus putih	4
Gambar 2. Histopatologi duodenum normal	6
Gambar 3. Histopatologi duodenum tidak normal	10
Gambar 4. Kerusakan histopatologi duodenum	14
Gambar 5. Gambaran histopatologi duodenum dosis 1	14
Gambar 6. Gambaran histopatologi duodenum dosis 2	15
Gambar 7. Gambaran histopatologi duodenum dosis 3	16

# 1. PENDAHULUAN

## 1.1 Latar Belakang

Pertanian di Indonesia telah mengalami banyak perbaikan seiring dengan peningkatan kebutuhan manusia akan peningkatan pangan salah satu contohnya adalah penggunaan pestisida untuk membasmi organisme yang menyebabkan penyakit pada tanaman dan untuk mengendalikan gulma serangga dan hama lainnya (Ulansari *et al.*, 2018). Pestisida adalah semua bahan yang dapat mempengaruhi kehidupan organisme dan kehidupan mikroorganisme (EFSA, 2018). Meningkatnya produksi pestisida yang digunakan dan bersifat populer adalah insektisida organofospat (Ulansari *et al.*, 2018). Insektisida organofospat merupakan jenis insektisida yang paling diminati karena aktivitas insektisida yang tinggi, toksisitas sedang. Namun penggunaan dan metode penerapannya saat ini tidak dapat dikendalikan. Penggunaan pestisida yang berlebihan menjadi sumber pencemaran pada bahan pangan, air, dan lingkungan hidup. Akibatnya residu yang ditinggalkan secara langsung maupun tidak langsung sampai ke tubuh manusia dan hewan (Lone *et al.*, 2017). Insektisida organofospat umumnya digunakan dalam dunia pertanian dan pengendalian hama (Ulansari *et al.*, 2018). Salah satu jenis insektisida organofospat yang sering digunakan adalah dimethoat (EFSA, 2018)

Dimethoat adalah insektisida organofosfat yang bersifat kontak dan sistemik melawan berbagai macam serangga dibidang pertanian dan digunakan untuk pengendalian lalat rumah dan bertindak menghambat asetilkolinesterase (EFSA, 2018). Dimethoat merupakan salah satu senyawa toksik dalam organofospat bagi hewan vertebrata yaitu ikan burung, kadal dan hewan mamalia. Dimethoat dalam bidang pertanian biasanya digunakan pada kedelai, buah- buahan dan penyemprotan sayur- sayuran (Ulansari *et al.*, 2018). Dalam hal ini tingkat residu pestisida menempel pada daun, buah, biji dan rumput rumputan serta masuk kedalam air yang dapat menyebabkan keracunan pada hewan dan manusia sehingga dapat menimbulkan bahaya kesehatan dalam paparan jangka panjang bahkan pada dosis rendah (Frianto *et al.*, 2016). Beberapa kecelakaan keracunan pada peternakan kambing dan sapi mengomsumsi rumput yang telah terkontaminasi dengan insektisida organofospat di daerah Jawa Barat (Sani, 2015). Dimethoat umumnya masuk ke tubuh setelah di serap melalui kulit, paru paru dan sistem pencernaan karena penyerapan racun dimulai dengan konsumsi pakan (Ulansari *et al.*, 2018).

Sistem pencernaan merupakan tempat terpenting terkait nya keracunan pakan. Penyerapan racun dan pakan dalam sistem pencernaan tepatnya di lambung dan usus halus. Dalam kasus keracunan pestisida melalui sistem pencernaan dan seringkali terjadi di usus halus terutama duodenum. Duodenum

merupakan tempat penyerapan terbesar dan tempat metabolisme nya insektisida (Ulansari *et al.*, 2018)

Penjelasan diatas melatarbelakangi peneliti untuk mengetahui gambaran histopatologi duodenum tikus putih (*Rattus norvegicus*) betina pasca pemberian dimethoat sehingga jika memiliki pengaruh terhadap organ hewan maka penggunaan dimethoat dalam dunia pertanian harus dikurangi untuk meminimalisir terpaparnya hewan terhadap dimethoat.

## **1.2 Rumusan Masalah**

Bagaimana gambaran histopatologi duodenum tikus putih (*Rattus norvegicus*) betina pasca pemberian dimethoat ?

## **1.3 Tujuan Penelitian**

Untuk mengetahui gambaran histopatologi duodenum tikus putih (*Rattus norvegicus*) betina pasca pemberian dimethoat.

## **1.4 Manfaat Penelitian**

### **1.4.1 Manfaat Pengembangan Ilmu**

Manfaat pengembangan ilmu pada penelitian ini yaitu sebagai tambahan ilmu pengetahuan dan literatur untuk penelitian-penelitian selanjutnya mengenai gambaran histopatologi duodenum tikus putih betina pasca pemberian dimethoat.

### **1.4.2 Manfaat Aplikasi**

Manfaat aplikasi pada penelitian ini yaitu dapat melatih kemampuan peneliti dan menjadi acuan bagi penelitian-penelitian selanjutnya. Serta dapat menjadi informasi bagi masyarakat mengenai dampak dimethoat terhadap organ

## **1.5 Hipotesis**

Terdapat perubahan histopatologi duodenum tikus putih (*Rattus norvegicus*) betina pasca pemberian dimethoat.

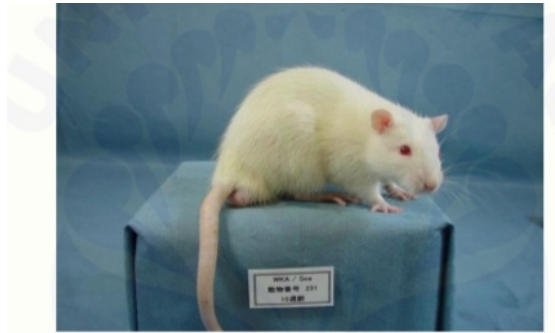
## **1.6 Keaslian Penelitian**

Penelitian mengenai Gambaran histopatologi duodenum pada tikus putih (*Rattus norvegicus*) betina Pasca Pemberian dimethoat belum pernah dilakukan. Namun, penelitian sejenis yang pernah dilakukan adalah penelitian oleh Ulansari *et al* (2018) dengan judul “*The Toxicity Effect of Organophosphate (Diazinon) towards Duodenum Histopathology and The Activity of Superoxide Dismutase (SOD) Serum in Rats (Rattus norvegicus)*” yang dimana penelitian ini menunjukkan perubahan pada duodenum pasca pemberian diazinon.

## 2. TINJAUAN PUSTAKA

### 2.1 Tikus Putih (*Rattus Norvegicus*)

Tikus adalah hewan laboratorium yang biasanya digunakan dalam dunia penelitian dikarenakan kemampuan bereproduksi yang tinggi dan memiliki genom yang mirip dengan manusia, sapi dan babi (Kartika *et al.*, 2013). Morfologi tikus putih (*Rattus Novergicus*) secara umum dibagi menjadi bagian kepala dan badan. Kepala tikus memiliki bentuk kerucut dan memiliki kumis dibagian moncong yang berfungsi sebagai indera peraba, kepala dan badan tikus putih lebih pendek dari ekornya sehingga mudah untuk dipegang (Frianto *et al.*, 2016)



Gambar 1 .Tikus Putih (*Rattus norvegicus*) (Takauchy, 2011)

### 2.2 Taksonomi Tikus Putih

Taksonomi tikus putih (*Rattus norvegicus*) menurut kartika *et al* (2013) yaitu :

Kingdom	: <i>animalia</i>
Filum	: <i>chordata</i>
Kelas	: <i>mammalia</i>
Ordo	: <i>Rodentia</i>
Famili	: <i>Muridae</i>
Genus	: <i>Rattus</i>
Spesies	: <i>Rattus Novergicus</i>

### 2.3 Dimethoat

#### 2.3.1 Pengertian

Dimethoat adalah insektisida organofosfat yang bersifat kontak dan sistemik melawan berbagai macam serangga dibidang pertanian dan digunakan untuk pengendalian lalat rumah dan bertindak menghambat asetilkloinesterase (EFSA, 2018). Dimethoat memiliki sifat racun untuk hewan akuatik (Qayoon *et al.*, 2016). Dimethoat diminati dalam lingkup pertanian yaitu untuk pengendalian serangga pada buah – buahan dan sayuran dengan dosis yang digunakan sebagai berikut :

Tabel 1. Dosis dimethoat pada buah buahan dan sayuran (Sapitri *et al.*, 2019)

No	Tanaman	Hama	Dosis
1.	Kacang panjang	Kutu daun ( <i>Aphis sp.</i> )	0.5 – 1 ml/L
2.	Kubis	Kutu daun ( <i>Myzus persicae</i> )	1-2 ml / L
3.	Kentang	Kutu daun ( <i>Myzus persicae</i> )	1-2 ml / L
4.	Jeruk	Kutu loncat ( <i>Diaphorina citri</i> )	0,5 – 1,0 ml / L
5.	Jeruk	Kutu daun ( <i>Toxoptera citricidus</i> )	1 - 2 ml / L
6.	Cabai	Kutu daun ( <i>Myzus persicae</i> )	0,125 – 0,25 ml / L
7.	Semangka	Kutu daun ( <i>Myzus persicae</i> )	1-2 ml / L
8.	Padi	Kutu daun ( <i>Myzus persicae</i> )	1-2 ml / L

### 2.3.2 Toksisitas Dimethoat

Dimethoat memiliki dampak toksisitas akut pada tikus, dimethoat bekerja pada sistem saraf perifer dan sistem saraf pusat dengan melakukan inhibisi asetilkolinesterase yang mengakibatkan akumulasi endogen pada ujung saraf serta bersifat disfungsi perilaku dan fisiologis pada hewan yang telah diberikan dosis ringan (Ngoula *et al.*, 2014).

Asetilkolinesterase banyak ditemukan pada jaringan yang melakukan konduksi pada saraf dan otot. Fungsi dari asetilkolinesterase adalah menonaktifkan transmisi impuls pada sinaps kolinergik dengan hidrolisis cepat pada neurotransmitter asetilkolin menjadi asetat dan kolin (Ulansari *et al.*, 2018).

Dosis ringan yang diberikan pada tikus akan menyebabkan perubahan histopatologi yang berbeda pada usus kecil seperti perubahannya yaitu adanya hipertropi limfosit dan perdarahan dilapisan submukosa duodenum, erosi dilapisan epitel dan adanya nekrosis pada duodenum. Lesi ini lebih banyak apabila diberikan dosis tinggi pada tikus (Elsheewy *et al.*, 2013). Perubahan yang terjadi juga adalah hiperplasia muncul di duodenum sel epitel ditandai dengan kelainan duodenum dengan nukleus yang tumpang tindih dengan inti yang menyusut dan erosi epitel serta mengalami nekrosis (Ulansari *et al.*, 2018).



### 2.3.3 Metabolisme Dimethoat

Metabolime dimethoat pada tikus diserap setelah pemberian oral ,dengan penyebaran secara luas dan proses metabolisme secara utama di eksresi melalui urin (EFSA, 2018)

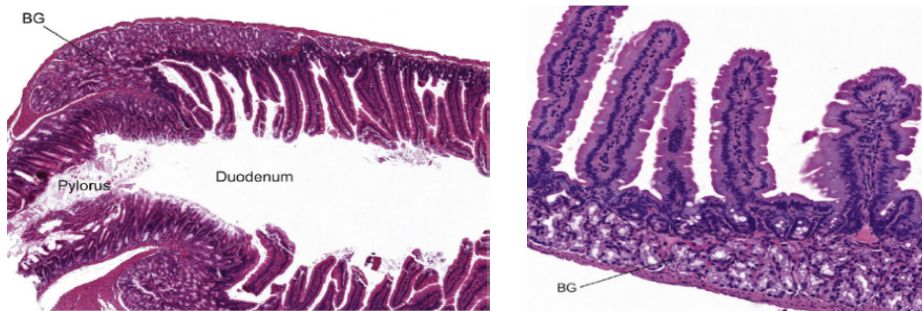
Tabel 2. Toksisitas menurut kategori LD<sub>50</sub> (Rahayu dan Moch, 2018)

KATEGORI	LD <sub>50</sub>
Super toksik	<5 mg/kg
Amat sangat toksik	5-50 mg/kg
Sangat toksik	50-500 mg/kg
Toksik sedang	0,5-5 g/kg
Toksik ringan	5-15 g/kg
Praktis tidak toksik	>15 g/kg

LD<sub>50</sub> dari dimethoat adalah 180-330 mg/kg, maka dimethoat masuk kedalam kategori sangat toksik (Nazam *et al.*, 2020).

Dimethoat dimetabolismekan pada hati secara cepat dan ekstensif. Seperti pestisida *phosphorothioate*, unsur utama diaktivasi oleh CYP450 menjad *dimethoate* yang merupakan metabolit aktif. Rute utama dari detoksifikasi yaitu hidrolisis dari ikatan C-N. Pada tikus jantan, sekitar 60-80% dari dimethoat yang diberikan secara oral dieliminasi melalui ginjal pada 24 jam paparan. Eliminasi tuntas terjadi pada 48 jam pasca pemberian dimethoat. Tikus betina cenderung mengeliminasi dimethoat dengan waktu yang lebih lama (Wexler, 2014).

### 2.4 Usus halus ( Duodenum )



Gambar 2. Histologi Normal Duodeum (Treuting *et al.*, 2018).

Usus halus adalah tempat akhir berlangsungnya system pencernaan absorpsi nutrisi dan sekresi endokrin. Proses pencernaan dituntaskan dalam usus halus diabsorpsi oleh sel epitel pelapis. Usus halus terdiri dari tiga segmen yaitu duodenum, jejunum dan *ileum* (Janqueira, 2012). Dinding usus halus terdiri atas

empat lapis yaitu mukosa, submukosa, muskularis dan serosa, selain berfungsi sebagai system absorpsi dan pencernaan juga berfungsi sebagai penghalang penting untuk bahan beracun dan berbahaya (Cahyani *et al.*, 2019).

Duodenum memiliki jalan berbentuk seperti huruf C yang mengelilingi pankreas yang ditandai ujung distalnya menyatu dengan jejunum yang terikat pada dinding dorsal rongga melalui mesenterium. Salah satu segmen usus halus tempat berlangsungnya absorpsi paling besar adalah duodenum. Duodenum terdapat beberapa khas yang dikenal sebagai pleksus meissner dan duodenum terdapat beberapa kelenjar khas yaitu dikenal dengan kelenjar brunner (Cahyani *et al.*, 2019). Proses pencernaan selanjutnya oleh duodenum seperti pencernaan karbohidrat, lemak dan protein diubah menjadi zat yang lebih sederhana di duodenum dan bantuan enzim dari pankreas. Untuk mencerna lemak juga dibutuhkan garam empedu untuk mengemulsinya. Pada lapisan epitel duodenum juga menghasilkan enzim penting untuk memecah disakarida maupun polimer glukosa kecil menjadi monosakarida yaitu laktosa, sukrosa, maltosa dan alfa dektrinose proses selanjutnya yaitu absorpsi zat-zat penting dari pakan yang telah dicerna seperti absorpsi gula, asam amino dan lemak, proses metabolisme lemak sebagian besar dilakukan di duodenum (Ersawati *et al.*, 2018).